

**UNIVERSIDAD NACIONAL AUTÓNOMA DE NICARAGUA
FACULTAD DE CIENCIAS MÉDICAS**



**TESIS Para optar al título de
ESPECIALISTA EN RADIOLOGÍA E IMAGENOLÓGÍA.**

Hallazgos ecográficos en pacientes con diagnóstico clínico de patología del manguito de los rotadores referidos al servicio de Radiología del Hospital Escuela Roberto Calderón Gutiérrez en el periodo comprendido de Abril 2013 – Abril 2014.

Autor: Dr. Guillermo Alberto Argüello Avilés
Residente de Tercer Año de Radiología

Tutora: Dra. Paula Montoya
Especialista en Radiología.
Sub-Especialista en Radio oncología.

Asesora Metodológica: Dra. Ana Cecilia Urcuyo
Especialista en Radiología
Máster en salud pública y epidemiología.

Managua, Febrero 2014

INDICE

I. INTRODUCCION.....	4
II. ANTECEDENTES.....	5
III. JUSTIFICACIÓN.....	7
IV. PLANTEAMIENTO DEL PROBLEMA.....	8
V. OBJETIVOS.....	9
VI. MARCO TEÓRICO.....	10
VII. MATERIAL Y MÉTODO.....	30
VIII. RESULTADOS.....	32
IX. ANALISIS DE LOS RESULTADOS.....	33
X. CONCLUSIONES.....	34
XI. RECOMENDACIONES.....	35
XII. REFERENCIAS BIBLIOGRÁFICAS.....	36
XIII. ANEXOS.....	37

RESUMEN

La articulación del hombro es la articulación con mayor capacidad de movimiento en el organismo, por tanto es susceptible de padecer gran cantidad de lesiones, dando lugar al síndrome del hombro doloroso. El origen de las molestias y dolores está casi siempre en los tejidos blandos, siendo la lesión responsable en la mayoría de los casos, la rotura tanto parcial como completa del manguito de los rotadores.

Con este trabajo de investigación se pretendía realizar una evaluación del complejo musculotendinoso del manguito de los rotadores, para así obtener datos de nuestra población, ya que la mayoría de la información con la que se cuenta, es de poblaciones extranjeras.

El estudio fue descriptivo de corte transversal, realizado en el servicio de Radiología del Hospital Roberto Calderón Gutiérrez, la muestra fueron 560 pacientes que acudieron a realizarse ultrasonido por patología del hombro, se les realizó el estudio ecográfico y se llenó una ficha.

Una vez analizadas se obtuvo los siguientes resultados:

- El sexo de predominio fue el femenino, y el rango de edad de 31 a 40 años.
- El engrosamiento global y la hipoecogenicidad predominaron en el estudio.
- El diagnóstico ecográfico que predominó fue el Tendinitis del Manguito de los Rotadores a expensas de la Porción Larga del Bíceps.
- El tendón que se vio más afectado fue la Porción Largo del Bíceps

Analizadas las conclusiones y las dificultades encontradas a la realización de este estudio se recomienda:

1. Definir en el reporte ecográfico el tendón que tuvo mayor afectación, cuando esta sea focal, ya que una gran parte de los resultados únicamente tenían las medidas de los tendones pero no lo concluían en los reportes.
2. A las demás especialidades realizar una referencia con datos clínicos completos, ya que esto facilita la realización de los estudios ecográficos, porque estos se realizan con mayor enfoque al saber, las características clínicas que presenta el paciente.

INTRODUCCIÓN

La articulación del hombro es la articulación con mayor capacidad de movimiento en el organismo, por tanto es susceptible de padecer gran cantidad de lesiones, dando lugar al síndrome del hombro doloroso. El origen de las molestias y dolores está casi siempre en los tejidos blandos, siendo la lesión responsable en la mayoría de los casos, la rotura tanto parcial como completa del manguito de los rotadores. (6)

De igual manera, Bravo T. (2004), plantea que las lesiones del manguito rotador constituyen la primera causa del síndrome del hombro doloroso, sobre todo las lesiones del supra espinoso y del tendón del bíceps.(8)

La mayoría de los síntomas de la articulación del hombro son producidos por cambios patológicos en las partes blandas (tendones, bursas, músculo), por lo que la evaluación ecográfica ha venido cobrando cada día mayor relevancia como método diagnóstico de primera línea para la valoración de las patologías del manguito de los rotadores.

La ecografía es la técnica de imagen musculo-esquelética que más rápido ha evolucionado, llegando a convertirse en una extraordinaria herramienta de alta sensibilidad para diagnosticar de manera acertada y oportuna algunas patologías relacionadas con el manguito de los rotadores, entre las cuales se mencionan: tendinitis, bursitis, derrames, roturas parciales y totales, entre otras.

Además la ecografía presenta algunas ventajas sobre la resonancia magnética, entre las cuales se mencionan: menor costo, mayor disponibilidad, exploración dinámica en tiempo real, inocua, rápida, accesible, sencilla, portátil, no requiere sedación, mejor caracterización de los líquidos, no interfiere con implantes metálicos o electromagnéticos. (4)

Es por esto que se considera la ecografía como un método ideal para la valoración de las patologías del manguito de los rotadores y un buen método para valorar de forma rápida y accesibles a los pacientes, generando datos fiables y en menor tiempo, para así poder dar una pronta respuesta terapéutica a los mismos.

ANTECEDENTES.

Desde hace varios años, son diversos los estudios de investigación que se han realizado relacionados con las lesiones del manguito de los rotadores y su valoración ecográfica como método para diagnosticar dicha patología.

En tal sentido, Almendarez (2014), realizó un estudio retrospectivo descriptivo en 1048 pacientes que fueron remitidos al Departamento de Ecografía, de Bogotá, en el período comprendido desde junio de 2011 hasta septiembre de 2013 para realizarles una ecografía musculoesquelética, dicha investigación arrojó los siguientes resultados: la tendinitis del supraespinoso es la afección dolorosa de hombro que con mayor frecuencia se encontró en este estudio (578 casos), seguida de la tenosinovitis de la porción larga del bíceps (273 casos), la bursitis subacromio-subdeltoidea (175 casos) y la rotura del supraespinoso (22 casos). (8)

En este mismo orden de ideas, Márquez y Pereira (2013), realizaron una investigación donde se incluyó a sesenta pacientes a quienes se les realizó estudios ecográficos del manguito rotador. Los hallazgos ecográficos en las lesiones de las estructuras musculoesqueléticas del manguito rotador fueron los siguientes: Músculo supraespinoso (20 casos con tendinitis del músculo supraespinoso). Tendón largo del bíceps (17 casos con tendinitis del bíceps). Bursa subdeltoidea (15 casos con bursitis subdeltoidea). Músculo deltoides (5 casos con tendinitis del músculo deltoides). Ruptura parcial del músculo supraespinoso (3 casos). Ruptura total del músculo supraespinoso (2 casos). (3)

Por su parte, Cantarero (2012) señala que la ecografía es altamente sensible y específica para el diagnóstico de tendinitis y roturas tendinosas, derrames, bursitis y se considera el procedimiento de elección para el estudio por imagen de la mayoría de estos procesos. (4)

En nuestro país los estudios que se han realizado han estado enfocados en el síndrome del hombro doloroso, como el realizado por Bermúdez (2006) en el cual enfatiza la utilización de la ecografía para corroborar el diagnóstico del hombro doloroso. (13)

Al revisar los estudios realizados por diversos investigadores, se puede observar que la lesión del manguito de los rotadores es una patología relativamente frecuente, y que el del tendón del supra espinoso es el que se afecta con mayor frecuencia, también se resaltó el papel de la ecografía de alta resolución, en manos expertas, como una herramienta diagnóstica de alta sensibilidad y especificidad, siempre y cuando se utilicen criterios diagnósticos apropiados.

JUSTIFICACIÓN

De todo lo anteriormente expuesto, y luego de revisar los aspectos teóricos más relevantes para el desarrollo del presente trabajo de investigación, es de hacer notar la importancia del tema en cuestión, pues el mismo permitirá a través de una excelente herramienta , como es la ecografía de alta resolución, diagnosticar de forma precoz las lesiones del manguito para poder tratarlas de manera oportuna, evitándose de esta manera que las mismas evolucionen a estadios más graves que en ocasiones pudiesen llevar a disminuir la calidad de vida del paciente.

PLANTEAMIENTO DEL PROBLEMA

- ¿Cuáles son los Hallazgos ecográficos en pacientes con diagnóstico clínico de patología del manguito de los rotadores referidos al servicio de Radiología del Hospital Escuela Roberto Calderón Gutiérrez en el periodo comprendido de Abril 2013 – Abril 2014?

OBJETIVOS

Objetivo general:

- Determinar los Hallazgos ecográficos en pacientes con diagnóstico clínico de patología del manguito de los rotadores referidos al servicio de Radiología del Hospital Escuela Roberto Calderón Gutiérrez en el periodo comprendido de Abril 2013 – Abril 2014.

Objetivos específicos:

1. Describir los hallazgos ecográficos encontrados en los pacientes que indiquen lesión del manguito de los rotadores
2. Mencionar las lesiones tendinosas del manguito de los rotadores encontradas según criterios diagnósticos desde el punto de vista ecográfico.
3. Identificar el componente tendinoso que se afecta con más frecuencia.

MARCO TEÓRICO

Sin duda alguna que el tema del hombro doloroso ha sido objeto de preocupación para la mayoría, pues este constituye uno de los motivos de consulta más frecuentes en la práctica médica.

Según estudios realizados, Borrelf (2002) se estima que aproximadamente 40% de la población lo presentan en algún momento de su vida y que esta prevalencia aumenta con la edad y con la práctica de ciertas actividades físicas o deportivas.(6)

El dolor de hombro que se produce con la abducción del brazo, es el síntoma más frecuente en pacientes con lesión del manguito de los rotadores, el mismo se puede irradiar hacia la cara posterior del hombro o a la cara lateral de la parte superior del brazo. El diagnóstico diferencial del hombro doloroso es muy amplio, incluye no sólo lesiones relacionadas con el hombro, sino también problemas que afectan la columna cervical.

De tal manera, que resulta relevante desarrollar algunos aspectos teóricos relacionados con la anatomía de la articulación escapulo-humeral, como está conformado el manguito de los rotadores, así como la definición de las diferentes patologías del manguito de los rotadores y sus características ecográficas a fin de obtener los conocimientos básicos que faciliten la mejor comprensión del trabajo realizado.

Articulación Escapulo-humeral

Es una de las articulaciones con mayor movilidad y una de las más complejas del organismo, por ello está muy propensa a presentar problemas. Ejecuta movimientos de abducción, aducción, extensión, flexión y circunducción gracias al conjunto de músculos, sus tendones, cartílagos y sus componentes óseos. (9)

Manguito Rotador

Corresponde a un grupo de cuatro músculos periarticulares, cuyos tendones se insertan en las tuberosidades mayor y menor del húmero y que intervienen como ligamentos activos de la articulación. (9)

Estos son:

Subescapular: se ubica en la parte anterior a la articulación y se inserta medialmente en toda la extensión de la cara anterior de la escápula y lateralmente en el tubérculo menor del húmero. Se encuentra inervado por el nervio del subescapular superior e inferior, ramas del tronco posterior del plexo braquial. Su función principal es la rotación interna del brazo y la coaptación de las superficies articulares del hombro. (9,10)

Supraespinoso: se extiende desde la fosa supraespinosa hasta la tuberosidad mayor del húmero, pasando por debajo de la articulación acromioclavicular y el ligamento coracoacromial. Se encuentra inervado por el nervio supraescapular del tronco superior del plexo braquial. Su acción principal es la abducción del hombro y la coaptación de la cabeza humeral. (9,10)

Infraespinoso: se extiende desde la fosa infraespinosa al tubérculo mayor del húmero pasando posteriormente a la articulación del hombro. Su inervación corresponde también al nervio supraescapular. Este músculo es principalmente rotador externo y abductor del brazo, contribuyendo también al contacto entre las superficies articulares. (9,10)

Redondo menor: se encuentra ubicado en un sentido inmediatamente inferior al infraespinoso y posterior a la articulación del hombro. Sus inserciones son el borde axilar de la escápula medial y la tuberosidad mayor en el húmero. Su inervación está dada por el nervio axilar, rama terminal del tronco posterior. Su acción es idéntica a la del infraespinoso. (9,10)

Desde el punto de vista funcional y patológico, puede incluirse también la porción larga del bíceps dentro del conjunto del manguito de los rotadores.

Las referencias anatómicas más importantes son el músculo deltoides; la bolsa subacromial subdeltoidea subyacente, cuyas paredes colapsadas se aprecian como una interfase ecogénica de un grosor menor de 2 mm entre el deltoides y el manguito; la superficie ósea de la cabeza humeral; y el tendón del bíceps, que discurre entre los tendones del subescapular y el supraespinoso.(11)

Síntomas clínicos de patología del manguito de los rotadores:

En la fase aguda se incluyen, dolor en reposo y con el movimiento, que se hace más intenso en las noches. Más tarde, crepitación subacromial cuando el brazo está rotado en

posición parcialmente flexionado, y finalmente, pérdida de la fuerza del hombro.

Equipo de Ecografía

Los estudios de imagen del manguito de los rotadores se realizan en la actualidad con un transductor lineal de alta resolución de 7 a 12 MHz. En pacientes con una capa subcutánea delgada se usa un transductor de 11 MHz. (11)

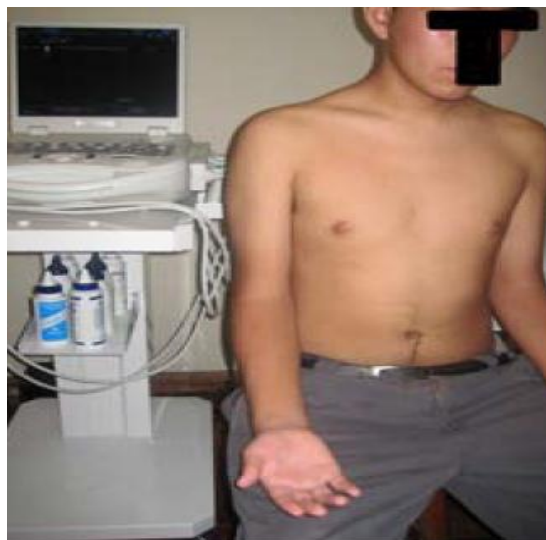Técnica del Examen (según Marnix. van Holsbeeck) (11)

Posición del paciente: Sentado de cara al explorador en un asiento giratorio.

Corte 1: Bíceps Transversal

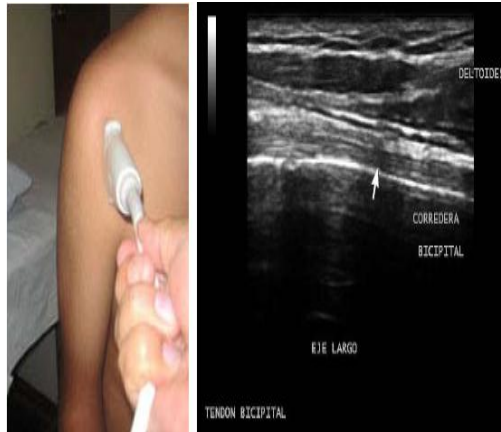El paciente con el codo flexionado 90°, el antebrazo reposando en el regazo y los dedos apuntando a la rodilla opuesta (ligera rotación interna de la articulación glenohumeral). El transductor se orienta transversalmente y se sitúa en la parte alta del brazo entre las tuberosidades mayor y menor de la cabeza humeral.

En la imagen ecográfica, se identifica la porción intraarticular de la porción larga del bíceps (PLB), se visualiza como una estructura ecogénica de forma ovalada que constituye un punto de referencia ecográfico entre los tendones del subescapular anteromedialmente y del supraespinoso posterolateralmente.



Corte 2: Bíceps Longitudinal

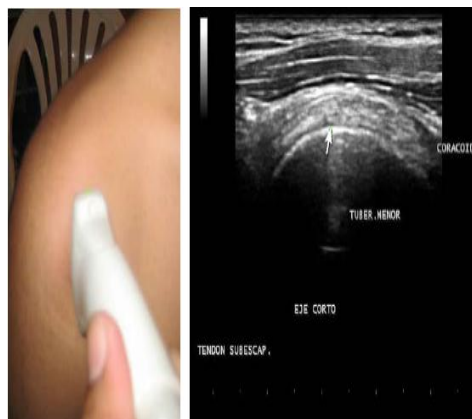El transductor se orienta perpendicular entre las tuberosidades, para obtener imágenes longitudinales del tendón. Ecográficamente se ve un patrón fibrilar.



Corte 3: Subescapular Transversal

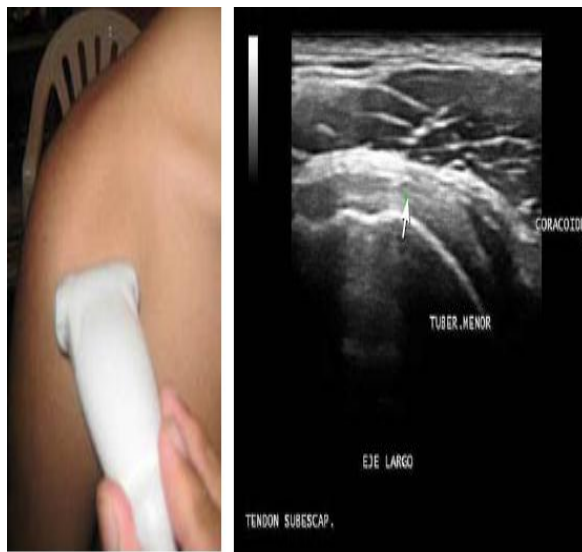
El codo del paciente se coloca junto a la cresta ilíaca ipsilateral y la articulación glenohumeral se coloca en rotación externa. El tendón subescapular tiene un margen superficial convexo delineado por una capa ecogénica (grasa subdeltoidea) Forma un ángulo agudo en su inserción en la tuberosidad menor.

La bolsa subacromial subdeltoidea se localiza superficial al tendón, profunda a la grasa subdeltoidea, y no debe medir más de 2 mm. En posición neutra se tiende a acumular pequeñas cantidades de líquido en un receso subcoracoideo, fuera del campo de visión. Tras la rotación externa este receso se oblitera, y cualquier líquido presente es expulsado lateralmente, situándose superficial al tendón subescapular. Esta puede ser la única maniobra que muestre la presencia de líquido en la bolsa.



Corte 4: Subescapular Longitudinal

La articulación se mantiene en rotación externa y el transductor se gira 90°. El tendón subescapular aparece como un manguito convexo de tejido que sigue el contorno convexo del humero subyacente. Si existen pequeñas cantidades de líquido en la bolsa subacromial, se acumularán inferiormente. La vista longitudinal ayuda en la detección de este líquido. También muestra más claramente la transición brusca a una estructura más delgada, indicando la presencia de un desgarro que puede no ser aparente en los cortes axiales.



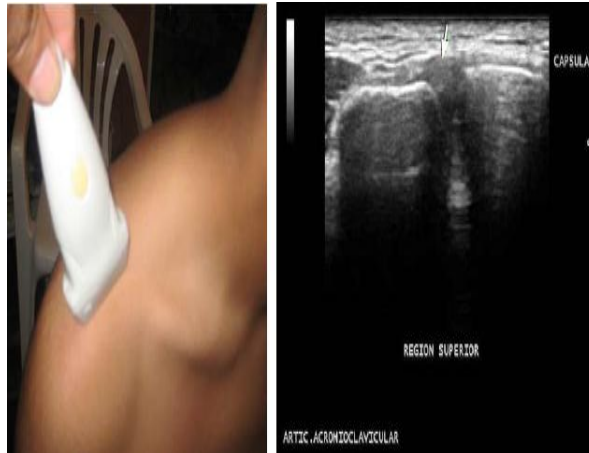
Corte 5: Articulación Acromio clavicular

El brazo en posición neutra. El transductor se orienta a lo largo del plano coronal. Comenzando en el borde lateral del acromion, el transductor se desplaza medialmente, hasta que se visualiza la articulación acromioclavicular.

La fragmentación de la cortical periarticular es siempre anormal y puede indicar traumatismo previo u osteolisis.

Debe objetivarse cuidadosamente cualquier zona dolorosa a la palpación ecográfica, particularmente si la inserción clavicular de la cápsula está separada de la clavícula, estos hallazgos generalmente indican inflamación. Si un movimiento suave de la articulación glenohumeral provoca abultamiento de la cápsula de la articulación

acromioclavicular, esto implica una comunicación anormal entre las dos articulaciones, indicando subluxación superior de la articulación glenohumeral, erosión de la capsula de la articulación acromioclavicular y artropatía del manguito de los rotadores inminente.

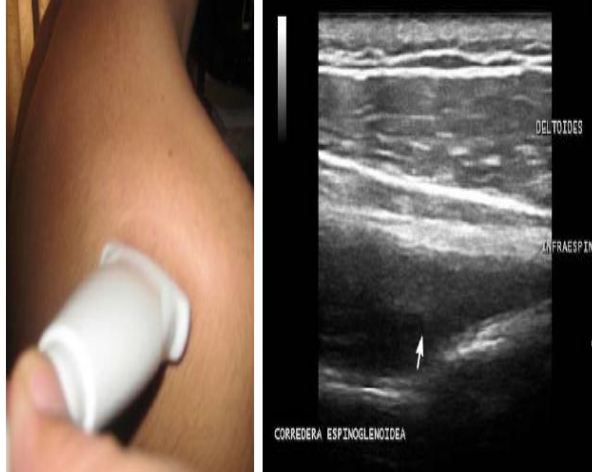


Corte 6: Músculo Infraespinoso/ labio glenoideo posterior (Abordaje posterior)

El paciente se gira en 90° y el transductor se orienta en el plano axial hasta que se visualiza la cabeza del humero adyacente al labio glenoideo posterior. Las fibras más profundas del músculo infraespinoso no deben estar a más de 2 mm del labio, una distancia mayor indica la presencia de derrame articular. Si hay liquido en la bolsa subacromial, este puede observarse superficial al infraespinoso. Una depresión en el contorno normalmente redondeado de la cabeza humeral a este nivel indica la presencia de una deformidad de Hill Sachs.

Corte 7: Tendón Infraespinoso

Se mueve el transductor lateralmente pasando la unión musculo-tendinosa del infraespinoso y el tendón, y su inserción se puede visualizar. Pueden verse calcificaciones en esta localización ocultas en la radiografía. No visualizamos rutinariamente al redondo menor, ya que la patología que afecta a este tendón es muy rara.



Corte 8: Supraespinoso Transversal, hiperextensión, rotación interna

El brazo se coloca en rotación interna total e hiperextensión, con el dorso de la mano apoyado en la parte baja de la espalda. No debe haber hueco entre la fosa cubital y la pared torácica lateral (pedirle al paciente que se toque el bolsillo trasero del lado contrario). La rotación interna debe ser suficiente para que el tendón del bíceps se coloque en una esquina inferior de la pantalla.

La ecogenicidad del tendón supraespinoso es mayor que la del músculo deltoides. La orientación correcta se consigue cuando el plano de imagen muestra una definición clara de la superficie del hueso y el borde nítido del cartílago de la cabeza humeral.

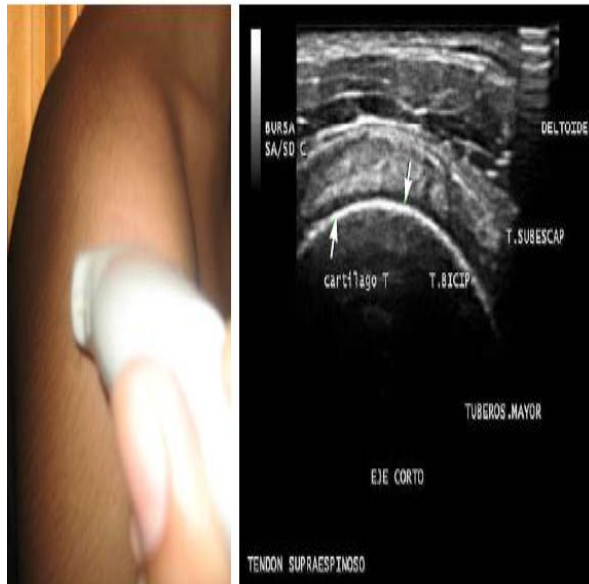El rastreo comienza superiormente a la altura del ligamento coracoacromial y se continúa inferiormente hasta la altura de la tuberosidad mayor, donde no se visualiza más tendón y hueso áspero de la tuberosidad mayor se distingue con facilidad del hueso liso, recubierto de cartílago, profundo al tendón supraespinoso.

Una fina banda hipocogénica, de aproximadamente 1 mm de grosor, profunda al tendón, representa el cartílago hialino.

En una persona joven, el parénquima del tendón se compone de ecos intermedio homogéneos, con la edad, hay un reemplazo fibroadiposo progresivo, que produce ecos altos y desorganización de la orientación de las fibras. El tendón muestra un margen

superficial convexo, solo mínimas ondulaciones son aceptables como hallazgo normal. Una banda hipoeocogénica superficial al tendón representa la bolsa subacromial, que esta cubierta por la capa de grasa subdeltoidea.

El tendón normal mide aproximadamente 6 mm de grosor y debe ser similar en grosor al músculo deltoideo que lo recubre.



Corte 9: Visiones comparativas, supraespinoso hiperextensión transversal, rotación interna

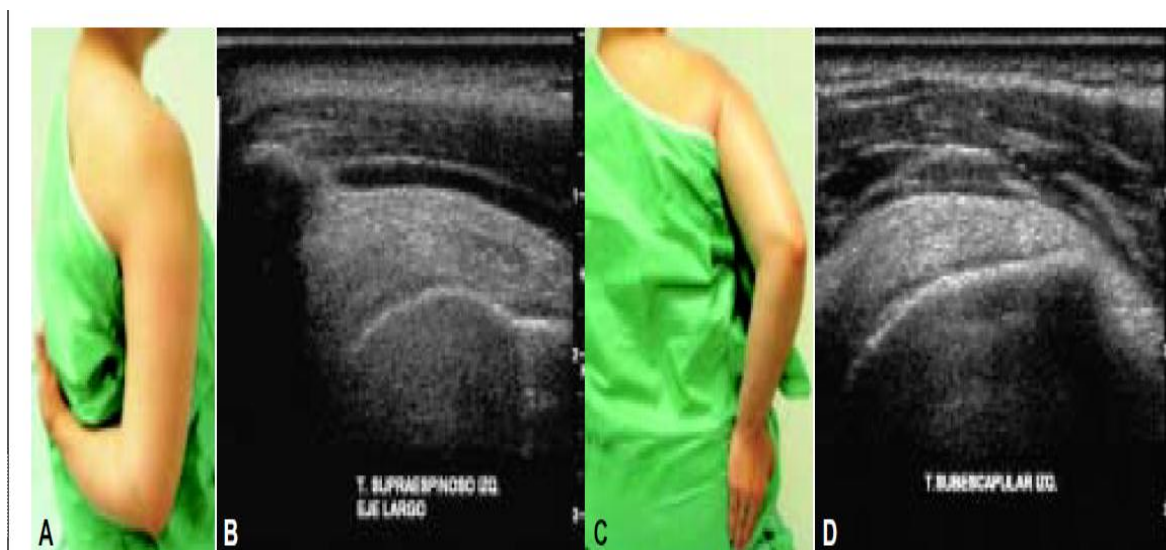
La pantalla se divide y se obtienen imágenes comparativas del tendón supraespinoso a la altura descrita. Cualquier diferencia significativa en el grosor de los tendones debe ser anotada.

Corte 10: Supraespinoso hiperextensión longitudinal, rotación interna

El transductor se gira 90° desde la posición descrita en el corte 8. El tendón supraespinoso tiene un borde que se ha definido como parecido al pico de un loro. Tiene un margen superficial convexo que termina en forma de punta en su inserción distal en la tuberosidad mayor.

El grosor normal es de 6 mm medido 1 cm. proximal a su inserción distal. La cortical

del humero subyacente no es paralela al tendón, si no que describe una pendiente desde la cabeza humeral hacia el ápex de la tuberosidad mayor. La pendiente no esta recubierta por cartílago hialino. El espacio potencial de la bolsa subacromial y la grasa subdeltoidea están superficiales al tendón.



Corte 11: Bolsa subacromial

El transductor se desplaza lateral y distalmente, rastreando paralelo al eje largo de la diáfisis humeral, justo distal a la inserción del supraespinoso y profundo al músculo deltoides, distal a su origen en el borde lateral del acromion. En esta posición la bolsa subacromial subdeltoidea yace inmediatamente superficial al hueso, extendiéndose distalmente a la inserción del deltoides. El grosor de la bolsa no debe ser mayor de 2 mm. Una bolsa normal no contiene líquido.

Corte 12: Supraespinoso Transversal, rotación interna parcial -encogiéndose de hombros.

Articulación glenohumeral en rotación interna menos severa. El antebrazo está en pronación y el pulgar del paciente apunta hacia atrás. Antes de rastrear el supraespinoso, el explorador debe volver a ver la bolsa subacromial distal a la inserción del supraespinoso, ya que cantidades de líquido que no eran previamente visibles pueden desplazarse a esta localización con esta maniobra. Cualquier volumen de líquido que fuera

visible previamente en esta localización habrá aumentado.

La posición “encogido de hombros” es superior para la valoración del contorno del tendón, ya que el tendón está menos “estirado” y cualquier sutil alteración del contorno puede ser visible solo en esta posición.

El explorador puede tomar la mano del paciente, permitiéndole rotar lentamente la articulación glenohumeral para poder evaluar mejor el manguito, que puede a veces parecer hipocogénico debido a la anisotropía ocasionada por la rotación interna extrema de la posición previa. Esta rotación lenta y controlada puede ayudar a distinguir entre el tendón y la bolsa menos móvil, permitiendo la identificación de pequeños desgarros.

Corte 13: Tendón supraespinoso longitudinal, rotación interna parcial - encogiéndose de hombros.

El paciente se mantiene en la misma posición, pero el transductor se gira 90°. Al igual que antes, las sutiles alteraciones en el contorno del tendón se aprecian mejor en esta posición.

Corte 14: Exploración dinámica

El codo del paciente se flexiona 90° y se le indica que realice una flexión anterior y abducción de la articulación glenohumeral. Se evalúa el grado de depresión humeral que ocurre en asociación con estos movimientos. La ausencia de depresión de la cabeza humeral es un factor predisponente para el impingement. El tendón del supraespinoso y la bolsa subacromial son visualizados mientras pasan por debajo del acromion y el ligamento coracoacromial.

Se debe prestar atención a cualquier abultamiento o movimiento en rueda dentada de los tendones del manguito o distensión gradual de la bolsa. Estas observaciones se correlacionan con el momento en que el paciente refiere dolor o con una sensación de crepitación que se puede apreciar con el transductor.

Corte 15: Valoración de la Inestabilidad

En pacientes cuidadosamente seleccionados se puede intentar detectar lesiones inestables. Generalmente en pacientes menores de 35 años, suelen ser atléticos, y presentan dolor y síntomas sugestivos de inestabilidad, como “clips” o historia previa de dislocaciones de hombro.

El labio glenoideo anterior se visualiza mejor con el paciente en supino, el brazo aducido y el codo flexionado. El transductor se coloca transversalmente aproximadamente a medio camino entre el acromion y la axila. La rotación pasiva de la articulación glenohumeral identifica fácilmente el labio anterior glenoideo inmóvil como una estructura ecogénica triangular más pequeña que el labio glenoideo posterior.

Técnica del examen (según McNally) (10, 11)

1. Dura aproximadamente 15 minutos.
2. Se utilizan transductores lineales de alta resolución.
3. Paciente sentado, explorador enfrente, explorar ambos hombros secuencialmente.
4. Se estudian el tendón largo del bíceps y el manguito de los rotadores (MR).
5. Se realizan cortes longitudinales y transversales a través de las tres caras del hombro: anterior, lateral y posterior, y de la articulación acromio-clavicular.
6. Es básico el estudio dinámico para la valoración adecuada.

Corte 1: Proyección transversal de la corredera bicipital. (10,11)

El posicionamiento del paciente es sentado, se coloca la mano ipsilateral del hombro a explorar sobre la rodilla, con la palma hacia arriba.

El transductor se coloca en posición transversal y anterior para localizar la corredera bicipital como un defecto en la cara anterior de la cabeza humeral. En el interior de la misma se visualiza el tendón de la porción larga del bíceps, que tiene forma oval y está cubierto por el ligamento transversal. Por encima está el músculo deltoides y medialmente se encuentra el tendón del subescapular.

Corte 2: Proyección longitudinal del bíceps. (10,11)

A partir de la posición transversal descrita anteriormente, se gira el transductor 90 grados para obtener un corte longitudinal del tendón del bíceps.

Corte 3: Proyección transversal del subescapular. (10,11)

Con esta maniobra se saca el tendón del subescapular de debajo de la coracoides y se consigue una imagen más completa. Esta imagen se obtiene llevando el transductor al plano axial y con una rotación externa del hombro.

Corte 4: Proyección transversal del borde libre del supraespinoso. (10,11)

El posicionamiento del paciente consiste en pedirle que coloque el hombro en aducción y luego el dorso de la mano contra la espalda (a nivel del bolsillo), con esta posición se obtiene la rotación interna completa y se explora el tendón del supraespinoso en dos planos, transversal y coronal.

El corte axial es el más utilizado para la exploración del borde libre anterior del tendón. En este corte se identifica la porción intraarticular del tendón del bíceps (forma ovalada, reflectante), lateral al tendón se identifica el borde libre anterior del tendón del supraespinoso, situada entre el húmero y el músculo deltoides.

Corte 5: Proyección transversal de la sección media del supraespinoso. (10,11)

Para el posicionamiento del paciente desde la posición anterior se mantiene el transductor en el plano transversal y se desplaza lateralmente alrededor de la curvatura del hombro para señalar la porción media del tendón del supraespinoso. Se puede seguir al supraespinoso hacia atrás hasta el sitio en que se une con el infraespinoso, en el sitio donde se unen se visualiza la interdigitación de flecos tendinosos oscuros y reflectantes.

Corte 6: Proyección de la articulación posterior (infraespinoso y el redondo menor). (10,11)

Continuando el movimiento circular en dirección posterior con el transductor en el plano axial, se identifica el borde posterior de la articulación glenohumeral, inclusive en algunos pacientes se puede visualizar el rodete glenoideo posterior.

Corte 7: Proyección coronal del supraespinos. (10,11)

El transductor se coloca siguiendo el eje longitudinal del tendón del supraespinoso y se obtiene una imagen coronal del tendón debido a la rotación interna del hombro. El tendón del supraespinoso en esta posición tiene la forma de una estructura triangular, muy reflectante, de ubicación profunda respecto al deltoides. El músculo deltoides está separado del tendón del supraespinoso por la bolsa subacromial subdeltoidea, delimitada por tejido adiposo.

La cabeza humeral está separada de la superficie articular del supraespinoso, medial a su inserción, por el cartílago articular de la cabeza humeral.

Corte 8: Proyección coronal del infraespinoso. (10,11)

Manteniendo la posición anterior, se ejecuta un desplazamiento lateral y algo posterior del transductor, para visualizar el aspecto coronal del infraespinoso. El mismo es menos reflectante y más delgado que el tendón del supraespinoso. Esta imagen se refuerza con la axial del supraespinoso, la cual se consigue pidiendo al paciente que coloque la mano en el hombro del lado opuesto y rotando el transductor hasta que quede paralelo al tendón del infraespinoso.

Lesiones del manguito de los rotadores (según van Holsbeeck) (9,10)

1. Síndrome de atrapamiento (Impingement subacromial)
2. Rotura del manguito de los rotadores (puede ser parcial o total)

El síndrome de atrapamiento o Impingement subacromial: (9,10)

Consiste en un conjunto de signos y síntomas entre los cuales el más característico, aunque no específico, es el dolor anterior del hombro, originado por un atrapamiento crónico del manguito de los rotadores y la bolsa subacromial entre la cabeza humeral y el acromion.

Estadios del Impingement subacromial: (Clasificación según Neer) (9,10)

1. Estadio I: edema y hemorragia en el tendón del manguito y en la bursa subacromial.
2. Estadio II: tendinosis con fibrosis, engrosamiento de los tejidos blandos subacromiales y a veces rotura parcial del manguito.
3. Estadio III: rotura completa tendinosa del manguito de los rotadores.

Lesiones del manguito de los rotadores (según Dondelinger) (9,10)

1. Tendinosis (aguda y crónica)
2. Fibrosis
3. Desgarros de grosor parcial o grosor total
4. Artropatía del manguito de los rotadores.

Tendinosis

La tendinosis no produce cambios morfológicos fiables en el tendón del supraespinoso, pero con frecuencia el tendón está llamativamente engrosado en comparación con el lado contralateral asintomático, en más de 2 mm. Otros autores sugieren un aumento de más de 2,5 cm. o de un tercio del grosor del tendón contra lateral normal. En estos pacientes es frecuente una ligera bursitis subacromial coexistente. (9,10)

Se presenta con frecuencia en pacientes menores de 30 años, deportistas por lo general, quienes manifiestan que sus movimientos están restringidos en un rango particular que suele ser la flexión anterior y abducción del brazo.

Tendinosis aguda (tendones sin vaina) (9,10)

1. Engrosamiento del tendón
2. Hipoecogenicidad global o focal
3. Existe refuerzo posterior y sombras laterales (debido a la refracción sobre todo en cortes axiales)

Tendinosis Aguda (tendones con vaina) (9,10)

1. El tendón puede o no engrosarse
2. Permanece hiperecótico
3. Se acompaña de tenosinovitis

4. Aumento de líquido en la vaina sinovial (En cortes axiales: halo anecótico rodeando el tendón y en cortes longitudinales: líneas anecóticas que rodean al tendón)

Tendinosis Crónica (tendones sin vaina sinovial) (9,10)

1. Engrosamiento global o, más frecuentemente focal
2. Ecogenicidad heterogénea
3. El tendón puede tener aspecto nodular
4. Bordes irregulares y mal definidos
5. Microrrupturas de los tendones
6. Calcificaciones en el interior del tendón y/o en la inserción tendinosa (focos hiperecogénicos, que dejan sombra acústica) signo patognomónico.

Tendinosis Crónica (tendones con vaina) (9,10)

Engrosamiento irregular hipoecótico o hiperecótico de la sinovial, con o sin líquido.

Desgarro del manguito de los rotadores

Se clasifican en desgarros de grosor total y de grosor parcial. Los desgarros de grosor

total permiten la comunicación entre la articulación glenohumeral y la bolsa subacromial.

Desgarros de Grosor Parcial (Rotura parcial) (9,10)

En este tipo de desgarro existe un defecto o un engrosamiento hipoecóico localizado en el tendón, que se extiende a lo largo de una distancia considerable en el plano longitudinal.

Los desgarros parciales de la superficie articular suponen el 80% de los desgarros detectados ecográficamente. Casi siempre comienzan en la zona crítica del tendón del supraespinoso.

Criterios ecográficos de los Desgarros de Grosor Parcial (Rotura Parcial): (9,10, 11)

1. Foco mixto, hiper e hipoecogénico en la zona crítica del tendón del supraespinoso
2. Lesión hipoecogénica visualizada en dos planos ortogonales, con extensión articular o bursal.

Rotura parcial (criterios ecográficos según Dondelinger) (9,10, 11)

Tendones con vaina:

1. Imagen lineal anecóica intratendinosa
2. Interrupción parcial de las fibras
3. Aumento de líquido sinovial en la vaina

Tendones sin vaina:

1. Engrosamiento localizado del tendón
2. Defecto en su contorno
3. Interrupción de fibras (grietas)
4. Líquido entre las grietas del tendón

Desgarros de Grosor total (Rotura total) (9,10, 11)

Van Holsbeeck propuso cuatro categorías:

1. Desgarros parciales

2. Pequeños desgarros de grosor total de menos de 2 cm. en dirección antero posterior sobre la tuberosidad mayor.
3. Grandes desgarros de 2 cm. – 4 cm.
4. Desgarros masivos de más de 4 cm.

Wiener también propuso 4 categorías (para clasificar se usa el plano en el que el desgarró es mayor) (9,10, 11)

1. Desgarros parciales
2. Desgarros pequeños (menores de 1 cm. de diámetro máximo)
3. Desgarros grandes (entre 1 cm. y 3 cm. de diámetro máximo)
4. Desgarros masivos(de mas de 3 cm. de diámetro máximo)

Signos ecográficos primarios de desgarró de grosor total. (10, 11)

1. Ausencia del manguito de los rotadores
2. No visualización focal del manguito
3. Imagen lineal hipoecogénica o anecogénica en el manguito
4. Comunicación articular directa, a través de un hueco en el tendón, con la bolsa subacromial-subdeltoidea distendida.
5. Tuberosidad desnuda (aposición directa focal del músculo deltoides sobre la tuberosidad mayor)
6. Compresión del tendón
7. Herniación del músculo deltoides o de la bolsa subacromial-subdeltoidea en el manguito.

Ausencia del manguito de los rotadores (9,10)

Estos desgarros casi siempre afectan la totalidad del tendón del supraespinoso, comenzando inmediatamente posterior a la corredera bicipital y extendiéndose posteriormente para afectar a la mayor parte del tendón del infraespinoso. El tendón desgarrado se retrae proximalmente debajo del acromion y el músculo deltoides queda en íntimo contacto con la cabeza humeral.

La cabeza humeral puede presentar una subluxacion superior en relación al acromion y la coracoides, y el contorno humeral aparece redondeado en la visión longitudinal debido al desgaste de la tuberosidad mayor. Puede haber líquido articular y bursal.

No visualización focal del manguito

Estos desgarros son mas pequeños que los masivos del manguito, pero donde no hay manguito, la bolsa está en contacto con la cabeza humeral. Casi todos los desgarros se localizan distal y anteromedialmente, en la zona crítica del tendón del supraespinoso, 1 cm. proximal a la inserción distal y 1 cm. posterior a la corredera bicipital. Suele haber líquido articular y bursal. La cortical del humero subyacente al desgarrro puede ser irregular. (9,10, 11)

Grieta hipoecogénica o anecogénica en el manguito

Estos desgarros son más pequeños aún, con el defecto en el manguito relleno por líquido o por un tejido bursal engrosado.

Herniación del músculo deltoides o de la bolsa subacromial-subdeltoidea en el manguito

Tanto la superficie profunda del deltoides como el contorno de la bolsa subacromial-subdeltoidea se hacen cóncavos, en lugar de mostrar la apariencia convexa normal. La concavidad debe ser profunda de al menos el 50% del grosor del tendón. La ecogenicidad de este tejido puede ser iso, hipo o hiperecogénica en relación al manguito restante. (11)

Compresión del tendón

El manguito de los rotadores normal no puede comprimirse. En muchos casos de desgarrro de grosor total, el hueco resultante se llena de líquido y debris. El margen superior convexo parece mantenerse, sin embargo al comprimir el transductor el segmento desgarrado del manguito se colapsa contra el hueso subyacente. (11)

Signos ecográficos secundarios del desgarrro de grosor total (11)

1. Irregularidad de la cortical en la tuberosidad mayor
2. Bursitis subacromial-subdeltoidea
3. Signo del cartílago
4. Derrame en la vaina del tendón del bíceps
5. Derrame en la articulación glenohumeral

Clasificación de los signos de rotura completa del manguito (según Pedrosa) Signos directos de rotura completa del manguito de los rotadores: (11)

1. Zona hipoecogénica que atraviesa todo el espesor del tendón
2. Discontinuidad del tendón con visualización de los márgenes de la rotura
3. Ausencia de visualización del tendón.

Signos indirectos de rotura completa del manguito de los rotadores (11)

1. Reducción de la distancia entre el húmero y el deltoides
2. Pérdida de la convexidad hacia arriba del borde inferior del deltoides.
3. Falta de visualización del manguito es patognomónica de una rotura extensa del manguito. En las roturas extensas el deltoides se apoya sobre la cabeza del húmero.

Rotura total (criterios ecográficos según Dondelinger) Signos primarios (11)

Tendones con vaina

1. Vaina vacía (ausencia completa del manguito)
2. Líquido separando los extremos retraídos
3. Imagen lineal anecóica separando los extremos del tendón (corte longitudinal)
4. Comunicación articular directa a través de una solución de continuidad en el tendón asociada a una bolsa subacromial-subdeltoidea dilatada
5. Extremos del tendón engrosados y rodeados por una vaina distendida
6. Tuberosidad desnuda (aposisión focal del músculo deltoides sobre la tuberosidad mayor)
7. Herniación del músculo deltoides o de la bolsa subacromial-subdeltoidea en el manguito

Tendones sin vaina

1. Interrupción de todas las fibras con retracción de sus extremos.
2. Separación anecóica se halla ocupada con un hematoma generalmente.

Signos secundarios

1. Derrame articular glenohumeral
2. Bursitis subacromial-subdeltoidea
3. Líquido en la vaina del tendón bicipital por derrame articular

Derrame articular

El líquido articular se demuestra en seguida dentro de la vaina del tendón del bíceps. Esta vaina esta comunicada con el espacio articular, por eso al estar en posición

declive durante el examen se distenderá con cualquier líquido que haya. (11)

La causa más común de acúmulo de líquido en la vaina del bíceps es la capsulitis adhesiva. Otras causas incluyen desgarros del manguito de los rotadores, artropatía inflamatoria, traumatismos, infecciones y tenosinovitis bicipital.

El líquido articular también se puede detectar en el receso sinovial posterior de la articulación glenohumeral, entre el labio glenoideo posterior y las fibras profundas del infraespinoso. Cualquier separación entre estas estructuras de más de 2 mm indican presencia de líquido articular.

Bursitis Aguda (11)

1. Aumento de volumen de la bursa con contenido anecóico.
2. Pared de bursa permanece fina o edematosa
3. Puede ser de origen inflamatorio, infeccioso o por fricción

Bursitis Crónica (11)

1. Aumento de volumen de la bursa (contenido puede ser anecóico, hipo o hiperecóico)
2. Pared de la bursa se engruesa
3. El contorno de la bursa es irregular e impreciso

MATERIAL Y MÉTODO

Tipo de estudio: descriptivo corte transversal

El área de estudio: El estudio se realizó en el servicio de Radiología, del Hospital Roberto Calderón Gutiérrez.

Universo:

Todo paciente que acudió al servicio a realizar ultrasonido de hombro, que según estadísticas del servicio el total de pacientes que acudieron a realizarse ultrasonido de hombro fue de 1,134 pacientes.

Población de estudio:

Todo paciente que acudió al servicio a realizar ultrasonido con el diagnóstico clínico de patología del manguito de los rotadores en el periodo de estudio,

Muestra:

Para fines de este trabajo se obtuvo una muestra no probabilística, por conveniencia, en la cual se tomó un 50% de la población total de pacientes que asistieron a realizarse ultrasonido de hombro y que cumplieron con los criterios de inclusión.

Criterios de inclusión:

1. Pacientes con diagnóstico clínico de patología del manguito de los rotadores.
2. Pacientes cuya indicación de ultrasonografía fuera descartar patología del manguito de los rotadores.
3. Pacientes que no tuvieran patología previa del manguito de los rotadores.

Criterios de exclusión:

1. Pacientes con diagnóstico clínico diferente a patología del manguito de los rotadores.
(Ejemplos: masas, abscesos)
2. Pacientes con patología de base cuya afectación sea la articulación del hombro. (Ejemplo: Neoplasias).

3. Pacientes con patología previa del manguito de los rotadores cuya indicación ultrasonografía sea control de lesión previa.

Procedimiento

Se solicito la autorización ante la responsable del Servicio de Radiología del Hospital Roberto Calderón Gutiérrez para el desarrollo de la investigación.

De igual manera, se solicito el consentimiento informado al paciente objeto de estudio, el cual se hizo por escrito. (Ver anexos)

Se realizo una evaluación ecográfica del hombro, según la técnica de McNally al total de pacientes que acudieron a la unidad de Ecografía del HERCG con diagnóstico clínico de patología del manguito rotador, en el período comprendido desde Abril del 2013 hasta Abril del 2014, se utilizo un equipo de ecografía marca GE Logic 300, con transductor lineal multifrecuencial (8,2 a 11 MHz).

Recolección de la información:

Se elaboro un instrumento de recolección de datos, consistente en una ficha, la cual consto de las siguientes partes:

Parte I: datos de identificación.

Parte II: examen físico del hombro

Parte III: hallazgos de la exploración ecográfica.

Parte IV: observaciones

Análisis:

Para el análisis y la interpretación de los datos obtenidos en la aplicación del instrumento, se utilizo la estadística descriptiva, se tabulo y analizo los resultados obtenidos de la evaluación ecográfica de los sujetos de estudio, con el programa SPSS 20.

RESULTADOS.

Una vez llenadas las fichas con los datos de los pacientes sometidos al estudio se obtuvieron los siguientes resultados:

1. Del total de pacientes estudiados se encontró que 306 pacientes eran del sexo femenino y el 254 pacientes eran del sexo masculino. (Ver grafico 1)
2. Los grupos etareos se distribuyeron de la siguiente forma en de 20 a 30 años, 48 pacientes, de 31 a 40 años, 202 pacientes, de 41 a 50 años, 170 pacientes, de 51 a 60 años, 102 pacientes, y de 61 a 70 años, 38 pacientes. (Ver grafico 2)
3. En la valoración del acápite que se refiere al examen físico se encontró que: Dolor al reposo estuvo presente en 69 pacientes y ausente en 491 pacientes. (Ver tabla 1)
4. El dolor a la movilización activa, se presentó en 228 pacientes y estuvo ausente en 332 pacientes. (Ver Tabla 1)
5. La perdida de la Fuerza en el hombro afectado se presento en 254 pacientes y estaba ausente en 306 pacientes.
6. La limitación funcional del hombro afectado se presento en 254 pacientes y estuvo ausente en 306pacientes.
7. En las características ecográficas encontradas al realizar el estudio se encontró que un total de 306 pacientes presentaba aumento focal de los tendones.(Ver grafico 3)
8. Además del total de pacientes en estudio se encontró que 254 pacientes presentaba una disminución de la ecogeneidad. (Ver grafico 4)
9. Del total de pacientes estudiados los tendones que presentaron afectación están fueron: Subescapular 214 pacientes, Supraespinoso 74 pacientes, Infraespinoso 202 pacientes y la Porción larga del bíceps 70 pacientes. (Ver grafico 6)

ANALISIS DE LOS RESULTADOS

Una vez obtenidos los resultados ya tabulados podemos deducir que:

1. Dentro de las características sociodemográficas de la población en estudio se encontró que la mayoría de los pacientes en estudio eran del sexo femenino (55%), contradictorio con lo que relata la bibliografía donde predomina el sexo masculino, ya que la mayor parte de lesiones del hombro se dan en deportistas, además se observó que las edades predominantes oscilaron entre los 30 y 50 años, coincidiendo con la bibliografía consultada.
2. Al realizar una valoración física de los pacientes en estudio se encontró que el dolor al reposo se presentó únicamente en un 12% de los pacientes en estudio, predominando el dolor a la movilización activa y pasiva, con un 59% y 93 % respectivamente. Así también predominó la pérdida de la fuerza muscular y la limitación funcional del hombro afectado con un 45%.
3. Dentro de las características ecográficas que predominaron en el estudio se encontró que el engrosamiento global y la hipocogenicidad predominaron en un 55%, concordando con la bibliografía en la cual data que estas dos con unas de las principales características ecográficas encontradas en los estudios realizados.
4. La presencia de líquido peritendón fue poca de las características ecográficas que destacaron al momento de la revisión predominando en un 40% del total de pacientes estudiados.
5. Los diagnósticos ecográficos encontrados una vez finalizado el estudio prevaleció la Tendinitis de la porción larga del bíceps así como la tendinitis del manguito de los rotadores. (Ver gráfico 5)
6. El tendón que más afectación tuvo en el estudio resultó ser la porción larga del bíceps seguida del Infra espinoso, lo cual no coincide con la bibliografía consultada ya que el tendón que más afectado se ve es el supra espinoso seguido del subescapular.

CONCLUSIONES

Una vez analizados los datos, se llegó a las siguientes conclusiones:

1. El sexo de predominio fue el femenino, y el rango de edad de 31 a 40 años.
2. El engrosamiento global y la hipoecogenicidad predominaron en el estudio.
3. El diagnóstico ecográfico que predominó fue el Tendinitis del Manguito de los Rotadores a expensas de la Porción Larga del Bíceps.
4. El tendón que se vio más afectado fue la Porción Larga del Bíceps

RECOMENDACIONES

Analizadas las conclusiones y las dificultades encontradas a la realización de este estudio se recomienda:

1. Definir en el reporte ecográfico el tendón que tuvo mayor afectación, cuando esta sea focal, ya que una gran parte de los resultados únicamente tenían las medidas de los tendones pero no lo concluían en los reportes.
2. A las demás especialidades realizar una referencia con datos clínicos completos, ya que esto facilita la realización de los estudios ecográficos, porque estos se realizan con mayor enfoque al saber, las características clínicas que presenta el paciente.

REFERENCIAS BIBLIOGRÁFICAS.

1. Dondelinger R, Marcelis S. 1.997. Atlas de Ecografía Musculo esquelética. Edición en español. Marban.
2. Mittelsta Carol, MD. 1.998. Ecografía general. Edición española. Editorial Marban
3. Guerrero S, López M, Espinosa A, 1999. Revista peruana de radiología. Lesiones del hombro.
4. Mendita Lopez Miguel Antonio. 2000. Datos ecográficos de patologías del hombro diagnosticadas por ultrasonido. Madrid, España.
5. Díaz Llopisa. 2001. Revista de la Sociedad Española de Rehabilitación Medicina Física .
6. Borrellf, 2.002. Hombro doloroso Tomo I. Síndromes dolorosos. . Exploración física orientada a problemas. Barcelona
7. Boettcher K, Fiengerhut D, 2004. Instituto Traumatológico de Chile. Revista Chilena de traumatología. Lesiones del manguito de los Rotadores.
8. Bravo T. 2004. Revista cubana Med Milit. Patologias del manguito de los rotadores, una nueva visión.
9. Pedrosa C, Casanova R, 2.004. Diagnóstico por Imagen. Tratado de Radiología
10. Rumack Carol, Charboenau William, 2004. Diagnóstico por Imagen. Segunda edición. Tomo 1. Marban
11. Clínica, volumen III. 2005 Sistema Musculo esquelético. McGraw – HILL Interamericana
12. Almendarez Jose Agustin 2014. Revista colombiana. Patologias del manguito de los rotadores.
13. Marquez S, Pereira M, 2013. Revista Colombiana de radiología. Lesiones del hombro.
14. Cantarero Miguel. 2012. Datos ecográficos de patologías del hombro diagnosticadas por ultrasonido.

ANEXOS

HOSPITAL ESCUELA ROBERTO CALDERON GUTIERREZ		
SERVICIO DE RADIOLOGÍA		
FICHA DE RECOLECCIÓN		
Fecha	Numero de Ficha	
PARTE I		
Datos de Identificación:		
Sexo:	Edad	
PARTE II		
Examen Físico del hombro (signos y síntomas)		
	Presente	Ausente
-Dolor en reposo		
-Dolor a la movilización activa		
-Dolor a la movilización pasiva		
-Dolor se intensifica en las noches		
-Pérdida de la fuerza del hombro		
-Dolor a la palpación		
-Limitación funcional		
PARTE III	Presente	Ausente
Hallazgos Ecográficos:		
-Aumento grosor de los tendones de manera global	Grosor del Tendón (mm)	
Tendón PLB		
Tendón Subescapular		
Tendón Supraespinoso		
Tendón Infra espinoso		
Márgenes tendinosos mal definidos		
Ecogenicidad tendinosa disminuida		
Ecogenicidad tendinosa heterogenea (aspecto nodular)		
Aumento de volumen de la Bursa		
Interrupción parcial de las fibras (Ruptura)		

Consentimiento Informado.
Universidad Nacional Autónoma de Nicaragua.
Facultad de Medicina. UNAN-Managua.

" Hallazgos ecográficos en pacientes con diagnóstico clínico de patología del manguito de los rotadores referidos al servicio de Radiología del Hospital Escuela Roberto Calderón Gutiérrez en el periodo comprendido de Abril 2013 – Abril 2014."

Objetivos del estudio

OBJETIVO GENERAL

Determinar los Hallazgos ecográficos en pacientes con diagnóstico clínico de patología del manguito de los rotadores referidos al servicio de Radiología del Hospital Escuela Roberto Calderón Gutiérrez en el periodo comprendido de Abril 2013 – Abril 2014

Método: Entrevista y realización de ecografía bidimensional de hombro.

Riesgos al participar en la investigación. No existe ninguno

Beneficios al participar en la investigación.

Determinar los hallazgos de ecográficos de los pacientes con diagnostico clínico de patología del manguito de los rotadores.

Derechos del Entrevistado.

1. Tiene derecho a ser informado con claridad y el alcance de su participación en el estudio, antes de obtener el consentimiento por escrito.
2. Tiene derecho a retirarse del estudio, en cualquier momento del mismo.
3. Tiene derecho a que se resguarde su privacidad, la información que el investigador obtenga por entrevista o por examen físico se mantendrá en estricta confidencialidad.

Yo: _____

Habiendo sido informada(o) detalladamente de manera verbal y escrita sobre los propósitos, alcances, beneficios, riesgos de la participación de manera voluntaria decido formar parte del estudio.

Firmo, a los ____ días del mes de _____ del año 2014

Firma

Apegado a la declaración de Helsinki De la Asociación Médica Mundial, sobre Principios éticos para las investigaciones en seres humanos. (Ratificada en 52ª Asamblea General Edimburgo, Escocia, Octubre 2000.)

OPERALIZACION DE LAS VARIABLES.

Variable	Definición	Categoría	Indicadores
Edad	Número de años calculados desde el nacimiento y el periodo de estudio.	15 a 20 20 a 30 31 a 40 41 a 50 51 a 60	61 a 70
Sexo	Características anatómicas y fisiológicas del individuo.	Masculino Femenino	
Patología del manguito de los rotadores	<p>Tendinitis Aguda: Engrosamiento del tendón con hipocogenicidad global o focal.</p> <p>Tendinitis Crónica: Engrosamiento del tendón predominantemente focal, con bordes irregulares, microrroturas y con calcificaciones.</p>	<p>engrosado-no engrosado</p> <p>hipocócico-hiperecócico</p> <p>regulares- irregulares</p> <p>con líquido-sin líquido</p>	<p>Tendinitis Aguda Sin vaina: -Engrosamiento del tendón (diferencia del grosor del tendón de más de 2mm en comparación al contralateral). -Disminución de la ecogenicidad -Márgenes mal definidos. Con vaina: -El tendón puede o no engrosarse -Permanece hiperecócico -Aumento de líquido en la vaina sinovial.</p> <p>Tendinitis Crónica Sin vaina: -Engrosamiento global o, más frecuentemente focal -Ecogenicidad heterogénea -Tendón de bordes irregulares y mal definidos -Microrroturas tendinosas -Puede presentar calcificaciones (signo patognomónico)</p>

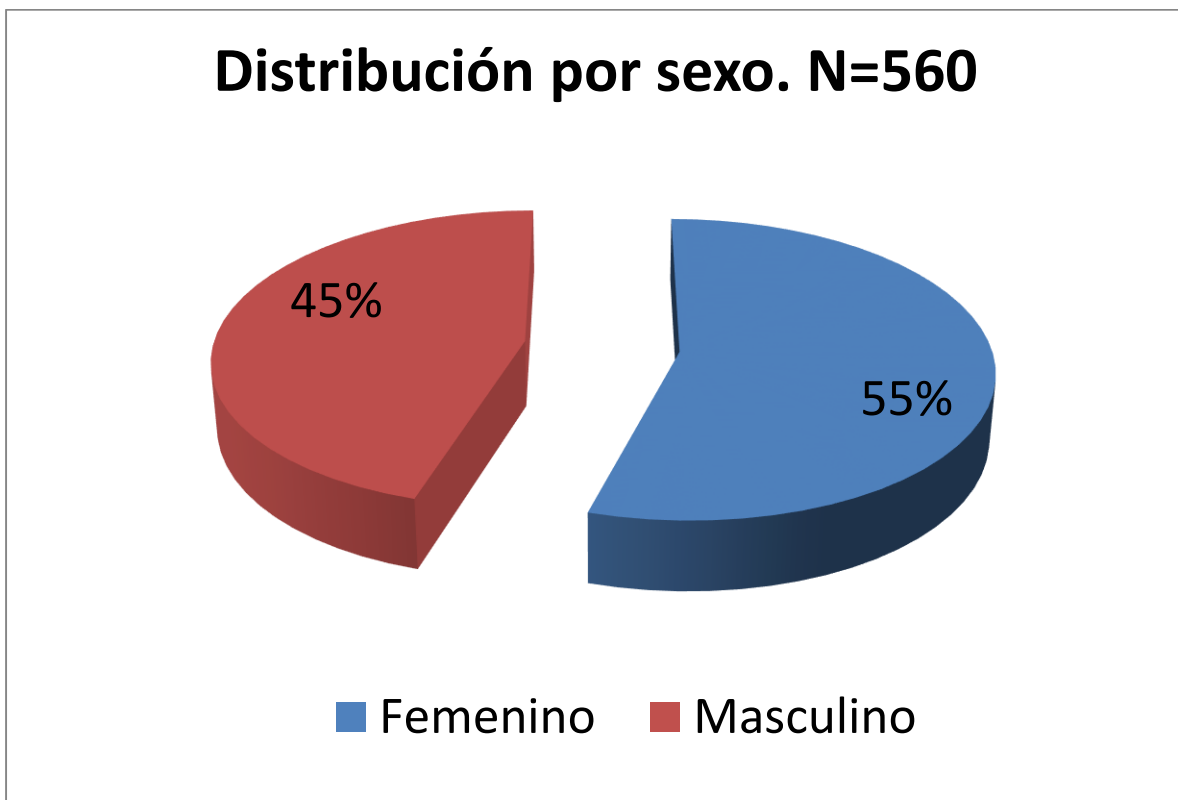
	<p>Rotura parcial: Defectos focales hipocogénicos en el seno del tendón o en su inserción</p>	<p>anecogénico-ecogénico con líquido-sin líquido</p> <p>engrosado-no engrosado regular-irregular continuo-discontinuo con líquido-sin líquido</p>	<p>Rotura Parcial Tendones con vaina: -Imagen lineal anecoica en el tendón. -Aumento de líquido en la vaina.</p> <p>Tendones sin vaina: -Engrosamiento localizado del tendón. -Defectos de su contorno -Interrupción parcial de las fibras (grietas). -Líquido entre las grietas del tendón.</p>
	<p>Rotura Total: Discontinuidad total del tendón con comunicación directa focal del deltoides sobre la tuberosidad mayor</p>	<p>Hipoecóico-hiperecóico</p> <p>Continuo-discontinuo</p> <p>presencia-ausencia</p> <p>comunica-no comunica</p> <p>contacta-no contacta</p>	<p>Rotura Total Signos Directos: -Zona hipocogénica que atraviesa todo el espesor del tendón. -Falta de continuidad del tendón con visualización de los márgenes de la rotura. -Ausencia de visualización del tendón. -Imagen lineal hipocogénica o anecogénica en el manguito. -Comunicación articular directa con la bolsa subacromialsubdeltoidea -Aposición directa focal del músculo deltoides sobre la tuberosidad mayor.</p>

		<p>aumento- disminución</p> <p>con líquido-sin líquido</p> <p>engrosado-no engrosado</p> <p>continuo-discontinuo</p> <p>con separación-sin separación</p>	<p>Signos indirectos:</p> <ul style="list-style-type: none"> -Reducción de la distancia entre el húmero y el deltoides. -Líquido en la bursa subacromial (bursitis) -Líquido en la vaina del tendón bicipital por derrame articular. <p>Tendones con vaina:</p> <ul style="list-style-type: none"> -Vaina vacía -Líquido separando los extremos retraídos (grietas anecóicas) -Extremos del tendón engrosados y rodeados por una vaina distendida <p>Tendones sin vaina:</p> <ul style="list-style-type: none"> -Interrupción de todas las fibras tendinosas con retracción de sus extremos. -Separación anecóica ocupada por un hematoma generalmente.
	<p>Bursitis Aguda: Hay un aumento de volumen de la bursa, su pared permanece fina</p>	<p>aumento-disminución</p> <p>fina-gruesa</p>	<p>Bursitis Aguda:</p> <ul style="list-style-type: none"> -Aumento de volumen de la bursa con contenido anecóico -Pared de la bursa permanece fina.

	<p>Bursitis Crónica: Bursa con aumento de volumen, su pared está engrosada y sus contornos irregulares</p> <p>Examen físico Son los signos y síntomas presentes en el momento de la evaluación ecográfica</p>	<p>aumento-disminución</p> <p>engrosada-no engrosada</p> <p>regular-irregular</p> <p>presencia-ausencia</p> <p>con perdida-sin perdida</p> <p>presencia-ausencia con limitación-sin limitación</p>	<p>Bursitis Crónica: -Aumento de volumen de la bursa (el contenido puede ser anecóico, hipo o hiperecóico) -Pared de la bursa engrosada -Contorno de la bursa es irregular e impreciso.</p> <p>Signos y Síntomas: -Dolor en reposo -Dolor a la movilización activa -Dolor a la movilización pasiva. -Dolor se intensifica en las noches -Pérdida de la fuerza del hombro -Dolor a la palpación -Limitación funcional (abducción y rotación)</p>
--	---	--	---

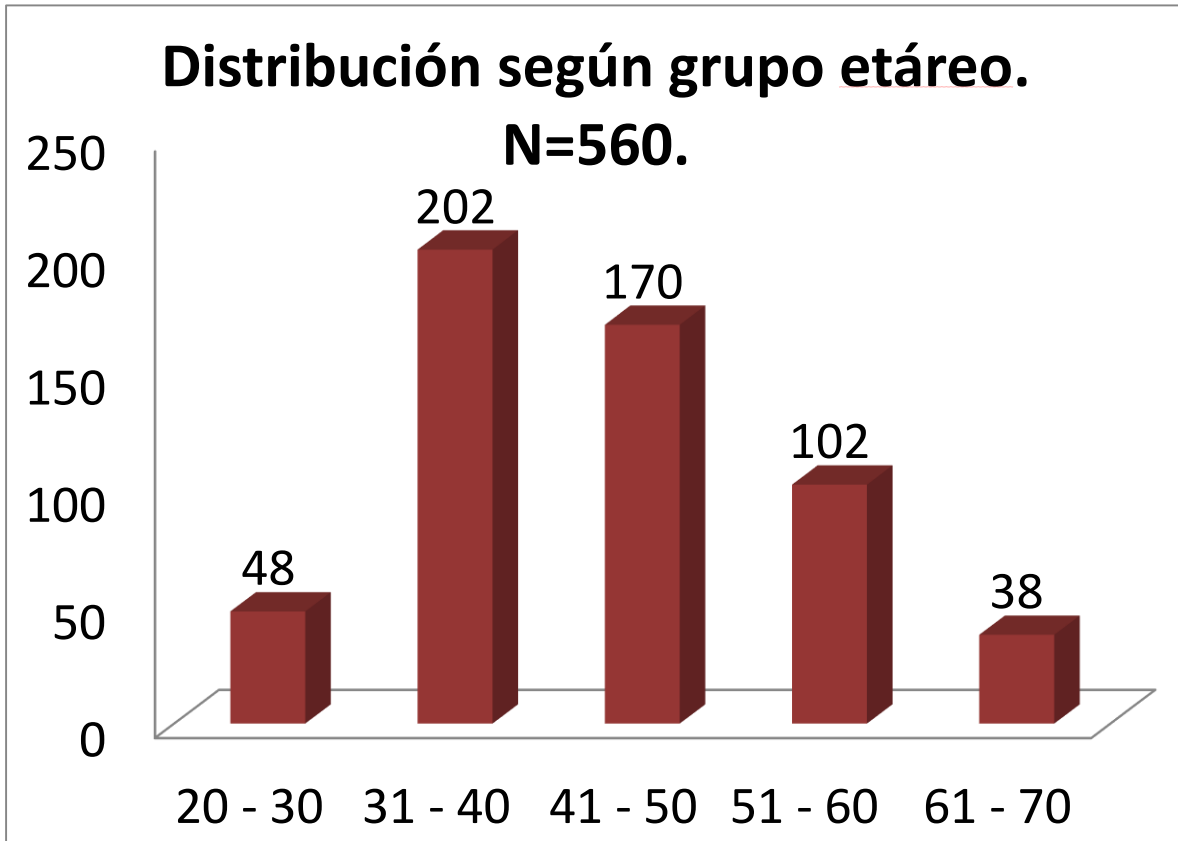
HOSPITAL ESCUELA ROBERTO CALDERON GUTIERREZ SERVICIO DE RADIOLOGÍA		
FICHA DE RECOLECCIÓN		
Fecha	Numero de Ficha	
PARTE I		
Datos de Identificación:		
Sexo:	Edad	
PARTE II		
Examen Físico del hombro (signos y síntomas)		
	Presente	Ausente
-Dolor en reposo		
-Dolor a la movilización activa		
-Dolor a la movilización pasiva		
-Dolor se intensifica en las noches		
-Pérdida de la fuerza del hombro		
-Dolor a la palpación		
-Limitación funcional		
PARTE III	Presente	Ausente
Hallazgos Ecográficos:		
-Aumento grosor de los tendones de manera global		
-Aumento del grosor de los tendones de manera focal		
-Márgenes tendinosos mal definidos		
-Ecogenicidad tendinosa disminuida		
-Ecogenicidad tendinosa heterogenea (aspecto nodular)		
-Interrupción parcial de las fibras		

Grafico 1.



Fuente: Ficha de recolección.

Grafico 2



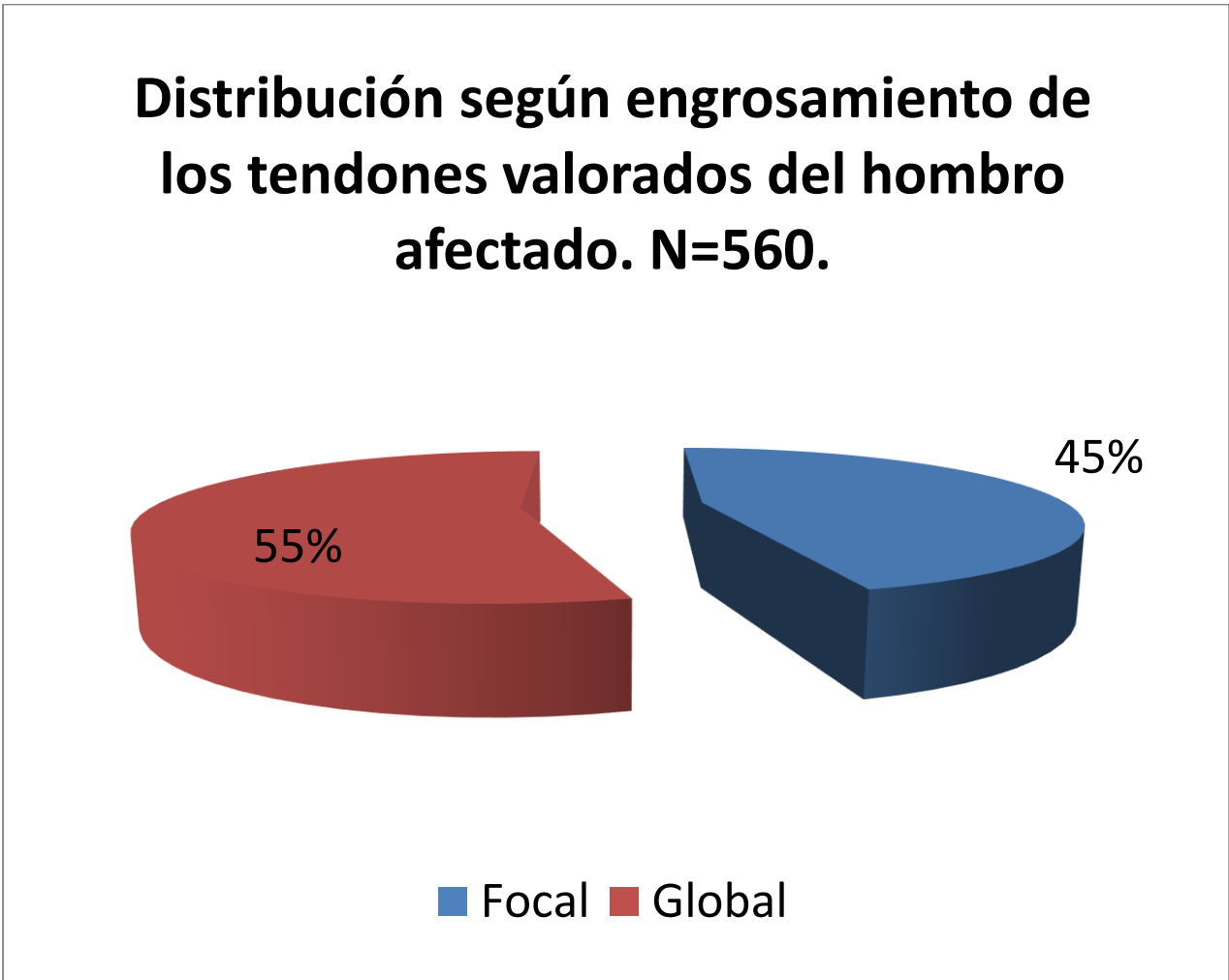
Fuente: Ficha de recolección.

Tabla 1. Características clínicas de los pacientes en estudio, (n= 560)

Característica clínica	Valor	Porcentaje
Dolor al Reposo	Presente	12
	Ausente	88
Dolor a la movilización activa	Presente	59
	Ausente	61
Dolor a la movilización pasiva	Presente	93
	Ausente	7
Pérdida de la fuerza muscular	Presente	45
	Ausente	65
Limitación Funcional	Presente	45
	Ausente	55

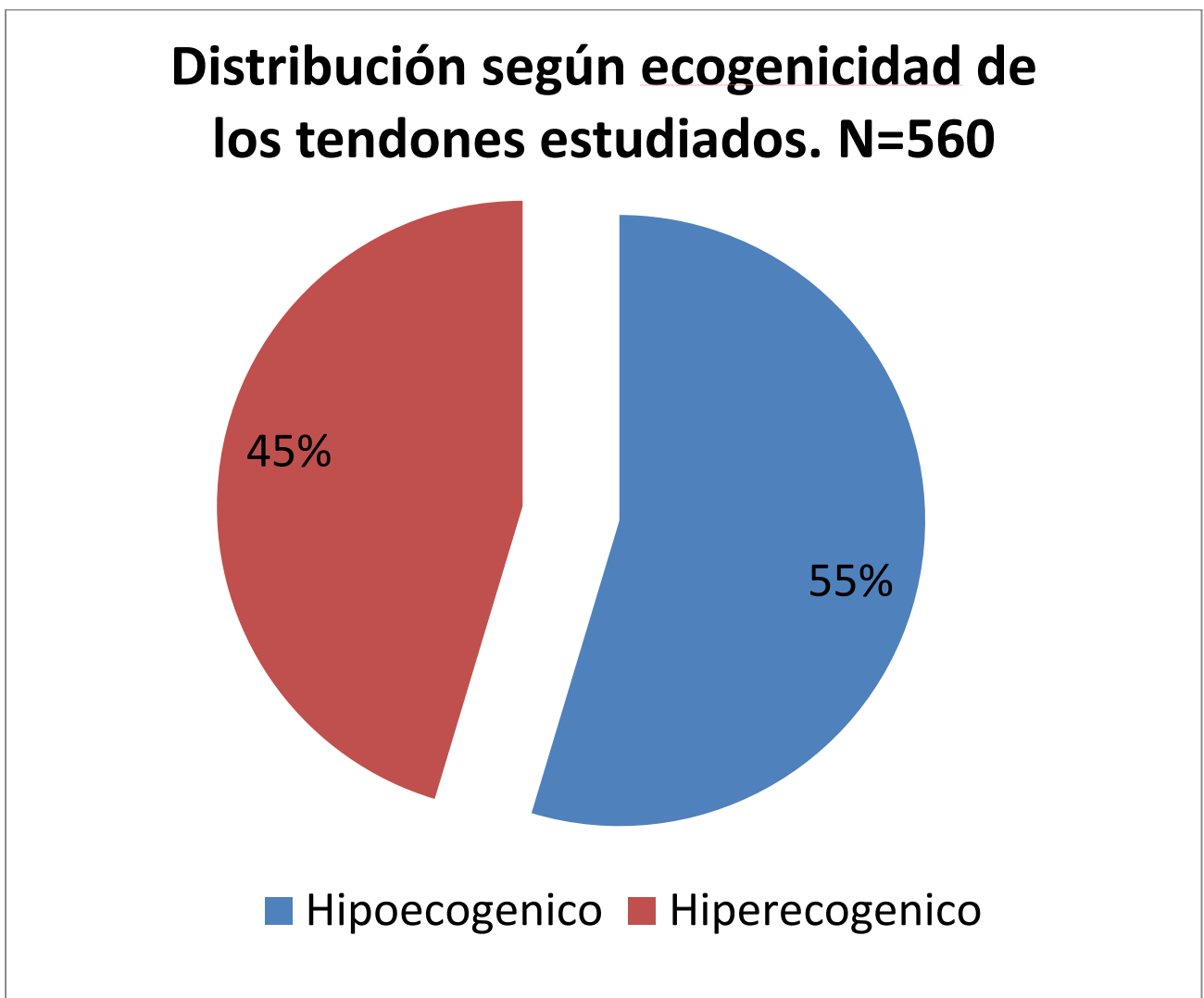
Fuente: Ficha de recolección.

Grafico 3



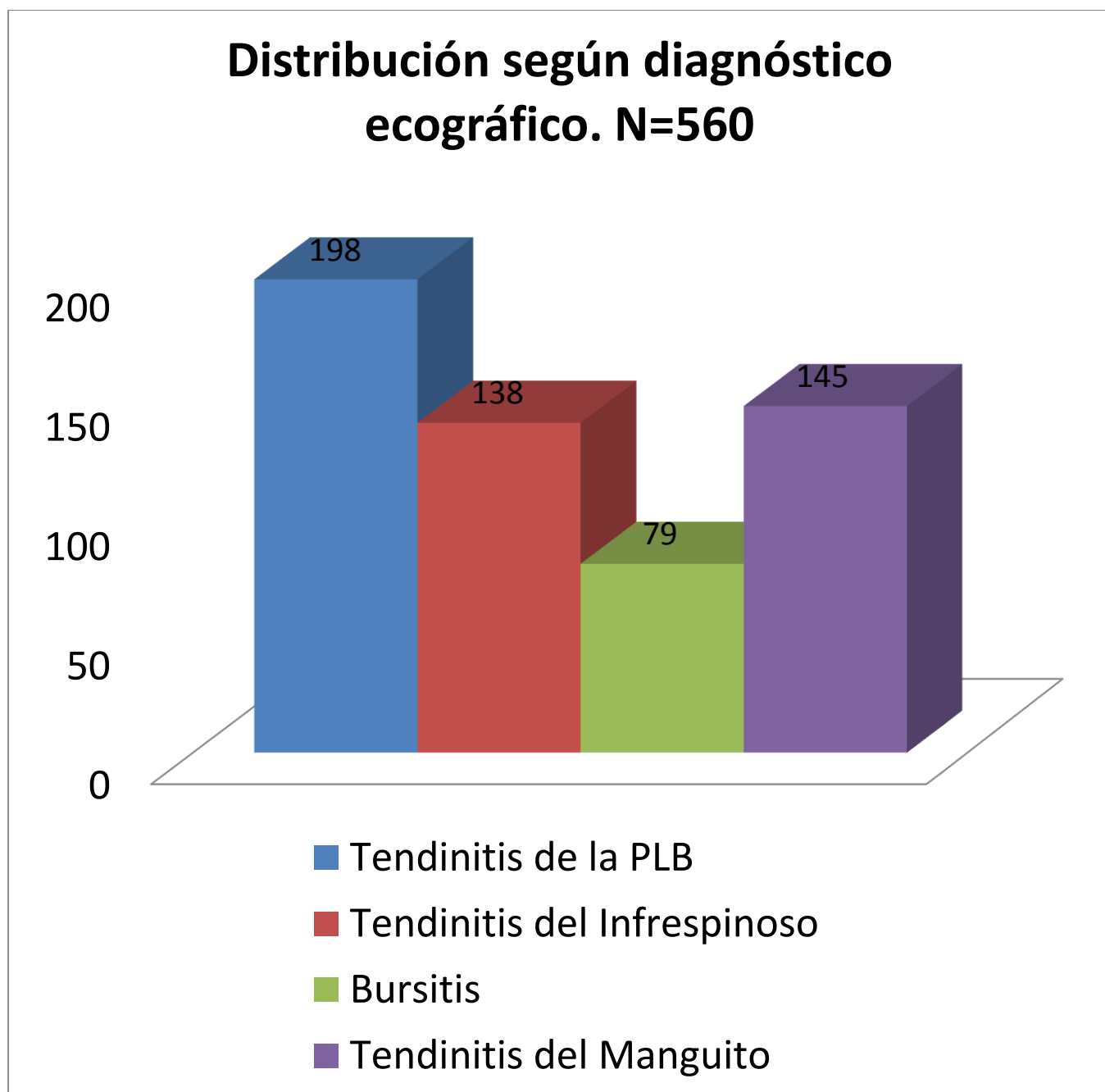
Fuente: Ficha de recolección.

Grafico 4



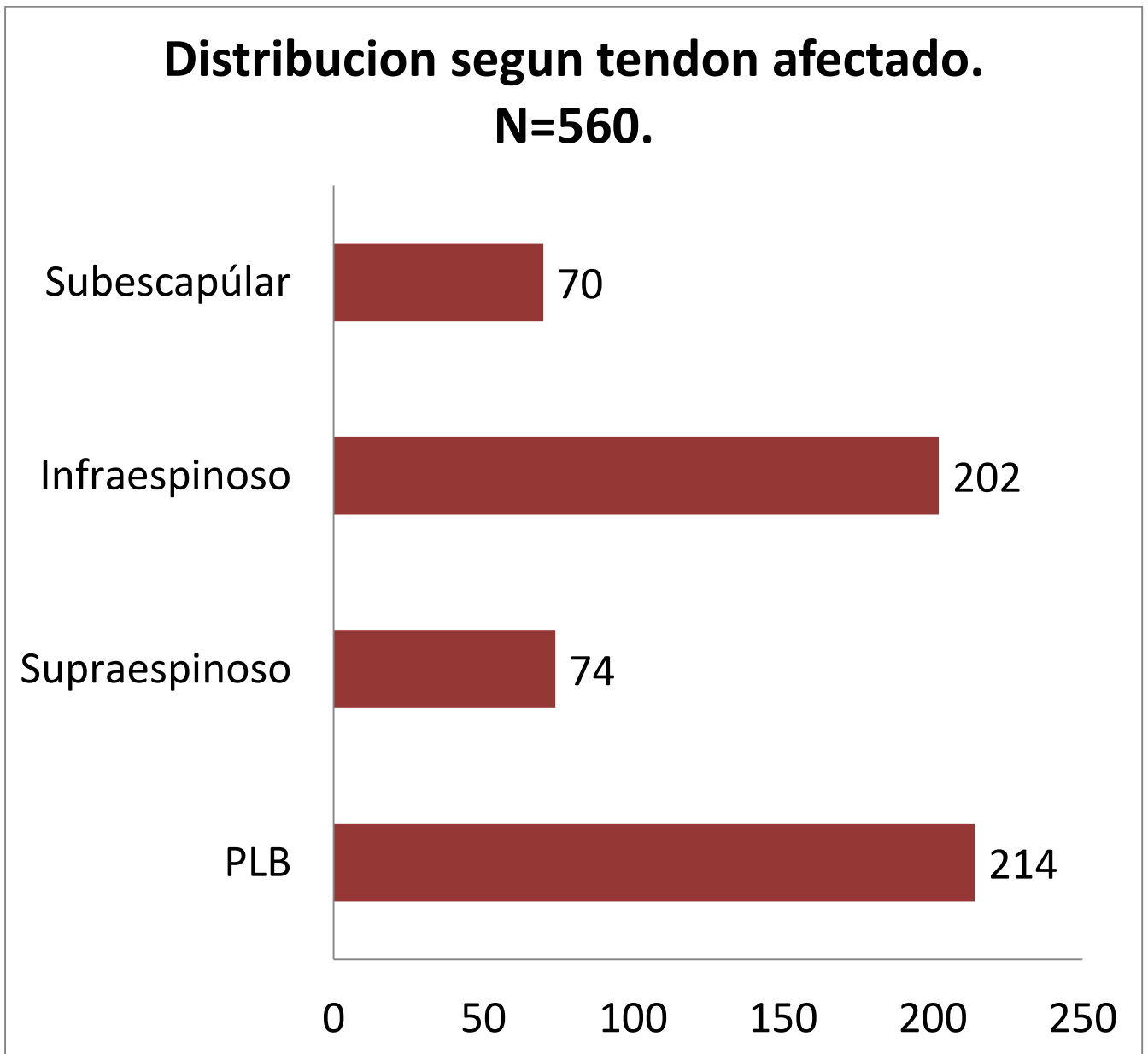
Fuente: Ficha de recolección.

Grafico 5



Fuente: Ficha de recolección.

Grafico 6



Fuente: Ficha de recolección.

