

**UNIVERSIDAD NACIONAL AUTONOMA DE NICARAGUA
(UNAN –MANAGUA)
HOSPITAL ESCUELA DR. ROBERTO CALDERÓN GUTIÉRREZ**



Tesis monográfica para optar al título de especialista en Cirugía General

Correlación entre los hallazgos transquirúrgico y ultrasonográficos en el paciente con trauma cerrado de abdomen atendidos en el Hospital Escuela Dr. Roberto Calderón Gutiérrez, 2017.

Autor:

Dr. Otto Francisco Vallecillo Conrado

Residente de la especialidad de Cirugía General

Tutor:

Dr. Gabriel José Ruiz Tablada

Especialista en Cirugía General

Managua, enero 2018

OPINIÓN DEL TUTOR

El Dr. Otto Francisco Vallecillo Conrado ha desarrollado la tesis titulada “Correlación entre los hallazgos transquirúrgico y ultrasonográficos en el paciente con trauma cerrado de abdomen atendidos en el Hospital Escuela Dr. Roberto Calderón Gutiérrez, 2017”

Esta tesis tiene como finalidad hacer un análisis de la situación actual en nuestro hospital respecto a la utilidad del US en el diagnóstico del trauma cerrado de abdomen, lo cual es de vital importancia sobre todo en nuestro medio donde los recursos de alta tecnología son muy reducidos, a diferencia de otras instituciones en donde la tecnología facilita el diagnóstico mucho más rápido y específico. Dado los escasos recursos tecnológicos, el propósito del estudio es determinar si existe necesidad de incrementar la seguridad diagnóstica e identificar pautas para la utilización en forma racional y oportuna los recursos tecnológicos para el adecuado diagnóstico precoz de las lesiones abdominales.

Aunque la ecografía es un examen extremadamente útil, su realización en trauma, requiere de un adecuado entrenamiento, tiempo para superar la curva de aprendizaje y revisiones periódicas de sus resultados para asegurar una adecuada calidad de sus resultados. Esta tesis está encaminada a contribuir a este tipo de evaluaciones. Considero que reúne los requisitos académicos y científicos para ser defendida por el Dr. Vallecillo.

Dr. Gabriel J. Ruiz Tablada

Especialista en Cirugía

Tutor:

RESUMEN

Se llevó a cabo un estudio descriptivo, retrospectivo, con el propósito de evaluar la Correlación entre los hallazgos transquirúrgico y ultrasonográficos en el paciente con trauma cerrado de abdomen atendidos en el Hospital Escuela Dr. Roberto Calderón Gutiérrez, 2017. Se revisaron los expedientes de 77 casos. En este estudio, la sensibilidad del US para detectar lesiones intra-abdominales cuando se explora el hemoperitoneo es muy buena al 96%. La especificidad del US al explorar por hemoperitoneo en este estudio fue bastante baja al 67%. El VPP de US al explorar para detectar fluido intra-abdominal fue del 94% mientras que el VPN fue del 75%. Esto refleja el grado en que un hallazgo positivo y negativo de líquido intra-abdominal libre en US predice con exactitud la presencia o ausencia de lesión intra-abdominal, respectivamente. La precisión, que es una medida del porcentaje de casos diagnosticados correctamente, tanto aquellos con y sin lesión intra-abdominal, mediante la exploración del líquido intra-abdominal se encontró que es del 91%. Cuando se buscó la lesión del parénquima visceral, el VPP fue bajo al 62%, mientras que el VPN también fue bajo al 44%. Esto muestra que la fiabilidad de un informe de ultrasonido negativo para una lesión visceral específica en la confirmación de la ausencia de lesión intra-abdominal fue inaceptablemente baja. El porcentaje de casos diagnosticados con precisión, tanto positivo como negativo mediante exploración para la lesión del parénquima visceral también fue muy bajo al 56%. Por lo tanto, la ecografía sirvió de forma limitada para la detección correcta de la presencia de una lesión intra-abdominal, y es muy deficiente para localizar la lesión en vísceras específicas.

ÍNDICE

OPINIÓN DEL TUTOR.....	ii
RESUMEN	iii
INTRODUCCIÓN.....	1
ANTECEDENTES	3
Estudios internacionales	3
JUSTIFICACIÓN.....	6
PLANTEAMIENTO DEL PROBLEMA.....	7
OBJETIVOS.....	8
Objetivo general	8
Objetivos específicos.....	8
MARCO TEÓRICO	9
Generalidades	9
Prevalencia de lesión intrabdominal en pacientes que llegan a la consulta con traumatismo abdominal	10
Precisión de los datos de la historia clínica y el examen físico.....	10
Factores de riesgo.....	10
Síntomas abdominales y examen.....	10
Datos extrabdominales	11
Exámenes complementarios	11

Ultrasonido en el paciente con trauma cerrado de abdomen	11
Exactitud para detectar lesiones intrabdominales clínicamente significativas	12
Lesiones frecuentes en pacientes con trauma cerrado	15
Traumatismo esplénico.....	15
Traumatismo hepático	16
Material y método.....	21
Tipo de estudio	21
Área y período de estudio.....	21
Universo y muestra.....	21
Universo	21
Muestra.....	21
Criterios de selección	22
Criterios de inclusión.....	22
Criterios de exclusión.....	23
Técnicas y procedimientos para recolectar la información	23
Ficha de recolección de la información.....	23
Fuente de información.....	23
Procedimiento de recolección.....	24
Técnicas de procesamiento y análisis de la información.....	24
Creación de base de datos.....	24

Estadística descriptiva	24
Estadística inferencial.....	24
Consideraciones éticas.....	25
Análisis de resultados	26
CONCLUSIONES.....	30
RECOMENDACION	32
REFERENCIA BIBLIOGRAFICA.....	33
ANEXOS	36

INTRODUCCIÓN

El desarrollo del mundo, ha determinado una modificación en los patrones de patologías, haciéndose más frecuente la aparición del trauma como motivo inicial de consulta, principalmente en pacientes jóvenes. (2)

El traumatismo abdominal cerrado es una emergencia quirúrgica. Sus causas principales son: accidentes de tráfico (más frecuente), accidentes laborales y precipitados. (3,4)

El propósito de la atención inicial del trauma es disminuir la mortalidad y la morbilidad de esos pacientes. En este sentido es clave la valoración rápida, sistemática y eficaz del enfermo con trauma grave mediante un abordaje integrado y multidisciplinario siguiendo un protocolo asistencial. (5)

Uno de los mayores desafíos en estos pacientes es definir quienes requieren de manera urgente alguna intervención quirúrgica determinada por un trauma abdominal cerrado.

La gran utilidad de la ecografía se basa en que es un método rápido, relativamente barato y no invasivo. Aunque la ecografía es un examen extremadamente útil en urgencia su realización en trauma, requiere de un adecuado entrenamiento, tiempo para superar la curva de aprendizaje y revisiones periódicas de sus resultados para asegurar una adecuada calidad. (3)

El propósito del presente estudio es evaluar en qué grado han coincidido los hallazgos reportados a partir del examen ultrasonográfico con los observados al momento de la intervención quirúrgica, en pacientes con trauma cerrado atendidos en el Hospital Dr. Roberto calderón Gutiérrez durante el 2017.

ANTECEDENTES

Estudios internacionales

En la revisión de Cochrane 2015, Emergency ultrasound-based algorithms for diagnosing blunt abdominal trauma, se agruparon los datos de mortalidad de tres ensayos que incluyeron a 1254 pacientes; si bien el uso de algoritmos basados en eco FAST disminuyeron el uso de tomografía, (modelo de efectos aleatorios RD IC -0,52, 95% -0,83 a -0,21) el significado de este resultado fue incierto. La evidencia según esta revisión sigue siendo pobre, debido a la fuerte heterogeneidad entre los estudios. Más allá de que la ultrasonografía no tiene impacto negativo sobre la morbimortalidad, es poco sensible, por lo que se concluye que hace falta mejor evidencia para poder demostrar el beneficio o la no inferioridad del ECO FAST con respecto a la TC, por lo que continúa recomendando este último estudio para evaluar a un paciente con trauma cerrado de abdomen. (5,10)

Mc Kenney et al evaluaron prospectivamente la utilidad del FAST extendido en la detección de lesiones intra-abdominales, de 200 pacientes con trauma abdominal grave realizado por residentes de radiología, médicos asistentes o técnicos de rayos X en área de choque . Los esfuerzos de resucitación eran simultáneos con el estudio ecográfico. Las interpretaciones fueron registradas inmediatamente y antes de realizar la exploración tomografía o de lavado peritoneal diagnostico (LPD). El ultrasonido dio una sensibilidad del 83% para identificar lesiones intra-abdominales y especificidad del 100% para líquido libre (la proporción de probabilidad negativa [LR-] 0.17). Uno de 200 pacientes tenía una cantidad significativa de sangre vista sobre LPD y no fue detectada por el ultrasonido, pero no fue documentado el tiempo en el que se realizó el lavado con respecto al ultrasonido.

El ultrasonido no descubrió 4 injurias detectadas por TC (3 pequeñas laceraciones de hígado y un pequeño hematoma esplénico) ninguna de estas heridas requirió el tratamiento quirúrgico. Una limitación de este estudio fueron los criterios de elegibilidad, ya que se incluyeron tanto pacientes estables como inestables. (1,2)

En el estudio prospectivo de McKenney et al de 1996, se evaluaron 1000 pacientes con trauma cerrado de abdomen por FAST extendido. La sensibilidad fue del 88%, especificidad del 99%, y el LR (la proporción de probabilidad negativa) fue 0.12 en lesiones intra-abdominales detectadas y confirmadas mediante TC, LPD, laparotomía o con observación. (3)

En 2004, Holmes et al publicó un estudio retrospectivo para evaluar la eficacia de la ecografía en 447 pacientes con trauma abdominal. A 406 pacientes se les realizó TC, LPD o laparotomía para confirmar los resultados, a los 41 pacientes restantes se los dejó en observación con seguimiento clínico. Al 33% (148 pacientes) se le detectó lesiones intra-abdominales, y de éstos, 116 pacientes tenía hemoperitoneo. El FAST tuvo una sensibilidad del 83%. (4)

En cuanto al estudio inicial de elección de los pacientes con politrauma grave con trauma abdominal cerrado, una revisión sistemática del 2015, Incluyó un total de 9 estudios, con 3468 pacientes. A diferencia de otras revisiones sistemáticas previas, esta indica que el uso de PAN-TAC en pacientes con politrauma graves ha reducido de manera importante la mortalidad (odds ratio 0.69 IC 95% (0.56-0.84) $p = 0.0003$, en comparación con los estudios convencionales de radiografías y FAST, tanto en pacientes estables e inestables hemodinámicamente. El estudio whole body computed tomography (WBCT) es muy preciso y permite la detección de lesiones que amenazan la vida con buena sensibilidad y buena

especificidad. Los resultados negativos requieren confirmación por medio del seguimiento clínico, de examen físico y de imágenes.

JUSTIFICACIÓN

Durante la última década las imágenes médicas han comenzado a jugar un papel más significativo tanto en el diagnóstico como en el manejo de lesiones causadas por trauma cerrado o contundente y penetrante.

La identificación rápida y clasificación apropiada de las lesiones intra-abdominales y la disminución progresiva de la tasa de laparotomías no terapéuticas por trauma abdominal cerrado, son dos áreas en las cuales la influencia de las imágenes diagnósticas en el cuidado del paciente traumatizado es evidente.

Esta tesis tiene como finalidad hacer un análisis de la situación actual en nuestro hospital respecto a la utilidad del US en el diagnóstico del trauma cerrado de abdomen, los cuál es de vital importancia sobre todo en nuestro medio donde los recursos de alta tecnología son muy reducidos, a diferencia de otras instituciones en donde la tecnología facilita el diagnóstico mucho más rápido y específico.

Dado los escasos recursos tecnológicos, el propósito del estudio es determinar si existe necesidad de incrementar la seguridad diagnóstica e identificar pautas para la utilización en forma racional y oportuna los recursos tecnológicos para el adecuado diagnóstico precoz de las lesiones abdominales.

PLANTEAMIENTO DEL PROBLEMA

¿Cuál es la correlación entre los hallazgos transquirúrgico y ultrasonográficos en el paciente con trauma cerrado de abdomen atendidos en el Hospital Escuela Dr. Roberto Calderón Gutiérrez, 2017?

OBJETIVOS

Objetivo general

Evaluar Correlación entre los hallazgos transquirúrgico y los hallazgos ultrasonográficos en el paciente con trauma cerrado de abdomen atendidos en el Hospital Escuela Dr. Roberto Calderón Gutiérrez, 2017.

Objetivos específicos

1. Identificar las características sociodemográficas de los casos en estudio.
2. Determinar la utilidad global del US como herramienta diagnóstica complementaria durante la evaluación por la especialidad de cirugía del paciente con trauma cerrado.
3. Establecer en qué tipo de lesiones no hubo correlación entre los hallazgos transquirúrgico y ultrasonográficos.
4. Analizar si existe relación entre las características del paciente, del trauma y el tiempo de evolución de la lesión con respecto al grado de correlación entre los hallazgos transquirúrgico y ultrasonográficos.

MARCO TEÓRICO

Generalidades

El traumatismo abdominal cerrado es una emergencia quirúrgica de primer orden. Sus causas principales son debidas a accidentes de tráfico como causa más frecuente, pero también a accidentes laborales. En conjunto, constituyen aproximadamente 10% de todas las muertes por traumatismos en nuestro medio. El mecanismo de lesión es debido tanto a fuerzas de compresión como a fuerzas de desaceleración. Los órganos más afectados son el bazo (40%), hígado (25%), riñones (10%) y páncreas (7%). (4)

El traumatismo abdominal cerrado y las lesiones en víscera sólida se pueden clasificar mediante escalas como la de la AAST entre otras, que describen los hallazgos radiológicos de menor a mayor gravedad. Se ha producido en los últimos años un cambio de tendencia en el manejo de estos pacientes, el tratamiento conservador gana terreno frente a la laparotomía exploradora. Ahora se tiende a no operar al paciente hemodinamicamente estable, reservando la cirugía en aquellos que no remontan con sueroterapia. En este cambio de tendencia, el papel del radiólogo ha sido fundamental, gracias al desarrollo del TAC helicoidal y de la radiología intervencionista. Los resultados han sido satisfactorios, llegando al 90% de éxitos en algunas series.

Prevalencia de lesión intra-abdominal en pacientes que llegan a la consulta con traumatismo abdominal

La prevalencia de lesión intra abdominal en pacientes adultos de servicios de urgencias con traumatismo abdominal cerrado en todos los estudios con evidencia de nivel 1 y 2 (n = 23 estudios con 15 750 pacientes) fue del 13% (IC del 95, 10%-17%). Entre todos los estudios con evidencia de nivel 1 y 2 que comunicaron la prevalencia de lesiones clínicamente significativas, el 4,7%(IC del 95%, 2,5%-8,6%) necesitó cirugía o embolización arteriográfica de las lesiones.

Precisión de los datos de la historia clínica y el examen físico

Factores de riesgo.

El mecanismo del traumatismo (caída, peatón atropellado por un vehículo, choque de auto, choque de motocicleta u otras causas) no identificó a los pacientes con probabilidades de sufrir una lesión intra-abdominal. Fue más probable que sufrieran una lesión abdominal aquellos pacientes que necesitaron intubación en el momento o en el servicio de urgencias.

Síntomas abdominales y examen

En pacientes con traumatismo abdominal cerrado, el dolor abdominal como síntoma (Cociente de probabilidades [CP], 1,6; IC del 95%, 1,3-2,0) y el dolor abdominal con la palpación (CP 1,4; IC del 95%, 1,3-1,5) tuvieron menor valor pronóstico para identificar la lesión intra-abdominal en relación con otros datos. El dolor de rebote fue infrecuente, pero

su presencia tuvo alto CP (6,5; IC del 95%, 1,8-24). La distensión abdominal (CP, 3,8; IC del 95%, 1,9-7,6) o la defensa abdominal (CP, 3,7; IC del 95% CI, 2,3-5,9) parece ser más fiable que el dolor de rebote debido a los intervalos de confianza más estrechos. El signo del cinturón de seguridad (excoriación o equimosis secundaria al cinturón de seguridad sobre el abdomen) en pacientes que sufrieron una colisión vehicular también es útil (CP 5,6-9,9).

Datos extra-abdominales

La hipotensión al llegar al servicio de urgencias (presión sistólica <90 mm Hg; CP, 5,2; IC del 95%, 3,5-7,5) es uno de los signos más útiles para todos los pacientes con traumatismo abdominal. También tienen mayor probabilidad de lesión abdominal los pacientes con alteración del estado mental (escala de coma de Glasgow < 14; CP, 1,8-2,0), así como los que llegan con fractura femoral junto con el traumatismo abdominal (CP, 2,9; IC del 95%, 2,1-4,1).

Exámenes complementarios

Las pruebas de laboratorio que sugieren una lesión intra-abdominal son el déficit de bases < -6 mEq/l, el aumento de las transaminasas hepáticas, la hematuria, la anemia, y las alteraciones en la radiografía de tórax.

Ultrasonido en el paciente con trauma cerrado de abdomen

El examen FAST (Focused Abdominal Sonography for Trauma) es por lejos la prueba a la cabecera del paciente más precisa para evaluar a los pacientes con presunta lesión intra-

abdominal. El examen FAST positivo indica la probabilidad de lesión intra-abdominal con un CP de 69 (IC del 95%, 38-101). El examen FAST normal disminuye la probabilidad de lesión intra-abdominal (CP, 0,18; IC del 95%, 0,11-0,25).

Exactitud para detectar lesiones intra-abdominales clínicamente significativas

En un estudio de evidencia de nivel 1, las características de las pruebas para los síntomas, signos, estudios complementarios y radiografías para identificar pacientes con lesiones intra-abdominales clínicamente significativas (cirugía terapéutica o embolización arteriográfica) no fueron sustancialmente diferentes de los de cualquier lesión abdominal. Sin embargo, cuando los médicos registraron su impresión global de cualquier lesión tras incorporar los resultados de sus hallazgos clínicos, de los exámenes de laboratorio y de las radiografías (escala ordinal de lo menos probable a los más probable), los investigadores hallaron un aumento escalonado de la prevalencia de estas lesiones intra-abdominales clínicamente significativas (0,34%, 0%, 2,0%, 21%, y 52%, respectivamente, para la sospecha creciente).

Dos estudios de evidencia de nivel 1 evaluaron las combinaciones de datos explícitos para identificar pacientes con lesiones clínicamente significativas. La ausencia de dolor abdominal o del reborde costal con la palpación, de hipotensión (presión sistólica < 90 mmHg), de hematuria (≥ 25 eritrocitos/campo de gran aumento) y anemia (hematocrito < 30%), junto con estado mental normal, es la mejor combinación de datos para descartar la lesión intra-abdominal clínicamente significativa (CP, 0,02; IC del 95%, 0-0,29).

Tres estudios de evidencia de nivel 1 y 2 presentaron datos que permitieron ver la eficacia del examen FAST para detectar lesiones clínicamente significativas.

Uno de estos estudios definió como lesión clínicamente significativa aquella que necesitó una laparotomía terapéutica (en lugar de laparotomía diagnóstica) dentro de las 24 horas del traumatismo. Otros dos estudios la definieron como la lesión que exige la laparotomía terapéutica o la embolización arteriográfica.

Para identificar a estos pacientes, el examen FAST positivo tuvo un CP de 16 (95% CI, 12-21) mientras que con el examen FAST negativo disminuyó la probabilidad de una lesión significativa (CP, 0.26; 95% CI, 0,10-0,67).

Posiblemente, ninguna combinación explícita de datos clínicos mejora la precisión para identificar una lesión intra-abdominal en relación con la impresión clínica. Son necesarios más estudios para determinar el impacto de la impresión clínica antes y después del examen FAST a fin de poder definir mejor la importancia del FAST con combinaciones explícitas de datos o sin ellas.

La presencia o la ausencia de dolor abdominal con la palpación no son diagnóstica de lesión intra-abdominal ni la descarta. El dolor de rebote, la distensión abdominal, la defensa abdominal, el signo del cinturón de seguridad y la hipotensión tienen CP que indican la necesidad de evaluar rápidamente al paciente. Aunque la mayoría de las pruebas complementarias carecen de especificidad, el déficit de bases, la hematuria, el aumento de las transaminasas hepáticas y la anemia deben alertar al médico sobre la posibilidad de una lesión intra-abdominal.

Los datos del examen FAST son los más fiables. El examen FAST positivo indica una gran probabilidad de lesión intra-abdominal y esta prueba puede ser más eficaz que la impresión

global del médico. En pacientes con gran probabilidad clínica, el examen FAST positivo confirma la lesión intra-abdominal. EL examen FAST negativo no excluye suficientemente una lesión intra-abdominal. No obstante, dos estudios aleatorizados controlados demuestran una reducción segura del empleo de la TC abdominal con un protocolo que incluye el examen FAST.

Son necesarios ciertos recaudos sobre un examen FAST normal. Primero, su exactitud exige un operador con experiencia. Los médicos que ejecutan la prueba deben tener capacitación previa, ya que para tener un buen nivel de desempeño son necesarios de 20 a 50 exámenes. Segundo, el sesgo de publicación sugiere que el resultado normal del FAST quizás no tiene un CP tan favorable como el que se sugiere en los estudios publicados. El impacto de este sesgo se infiere cando se comparan los dos estudios en los que la impresión clínica global se determinó antes vs después del examen FAST. Cuando el examen FAST se incluyó como parte de la impresión clínica, la impresión global de ausencia de lesión abdominal fue meno exacta, lo que sugiere que los médicos subestiman la posibilidad de un examen FAST falso negativo. Sería mejor emplear el examen FAST como uno de varios datos explícitos (combinaciones de datos del examen físico y datos de laboratorio). Desafortunadamente, ninguna combinación de datos ha sido validada independientemente y prospectivamente para su empleo difundido.

Lesiones frecuentes en pacientes con trauma cerrado

Traumatismo esplénico

El bazo es el órgano más frecuentemente afectado en el traumatismo abdominal cerrado, representando el 40% de las lesiones en víscera sólida. Debe sospecharse su lesión siempre que el paciente haya recibido un impacto en de tórax izquierdo o de abdomen superior izquierdo. Frecuentemente asocia fracturas de costillas bajas. La TAC detecta lesiones asociadas o hemoperitoneo con una sensibilidad superior al 95%. Se debe realizar un estudio sin y con contraste, siempre y cuando las condiciones del paciente lo permitan. Las lesiones más frecuentes son las laceraciones o desgarros, hematomas, infartos o sangrado activo. Las laceraciones o desgarros se manifiestan como zonas lineales o irregulares hipodensas tras la administración de contraste yodado. Se habla de rotura esplénica cuando el desgarrro comunica superficies viscerales opuestas. El hematoma intra-parenquimatoso se ve como una zona amplia de hipodensidad no profundida, homogénea o no, que puede contener un coágulo hiperatenuante. El hematoma subcapsular se muestra como una colección hipodensa, ovalada, que aplana el parénquima subyacente. El infarto esplénico se observa como un área hipoatenuante conforma de cuña y base en la cápsula esplénica. El hemoperitoneo postraumático está presente en casi todos los pacientes con lesión esplénica visible. Al ser sangre no coagulada tiene una densidad de unas 30-45 UH, que se distribuye por el espacio periesplénico y corredera parietocólica izquierda hasta pelvis. A veces puede verse un coágulo centinela de mayor densidad (60-70 UH) que nos indica el órgano origen del sangrado. La hemorragia activa puede detectarse como un área hiperatenuante de contraste extravasado en el seno de un hemoperitoneo periesplénico. Las lesiones esplénicas pueden

clasificarse y gradarse mediante escalas. Las más usadas son las de la AAST y la de Buntain, que describen los hallazgos radiológicos de menor a mayor gravedad, aunque no predice la necesidad de tratamiento quirúrgico, ya que ésta viene determinada por la inestabilidad hemodinámica o el bajo hematocrito. Entre las complicaciones tardías del traumatismo esplénico se encuentra el sangrado tardío, abscesos, pseudoaneurismas o fístulas arteriovenosa. La rotura esplénica diferida es rara pero muy peligrosa ya que puede estar abierta a peritoneo y desangrarse el paciente. El pseudoaneurisma se verá como una zona redondeada parenquimatosa, bien delimitada, focal, con realce similar al contraste intravascular, que suele tratarse con embolización intravascular. El absceso esplénico es una complicación tardía que se origina en infartos o áreas poco perfundidas. Se muestran como una zona ovalada de baja atenuación con realce periférico (cápsula). Puede romperse y desembocar en una peritonitis.

Traumatismo hepático

El hígado es el segundo órgano más afectado en el traumatismo abdominal cerrado, con una prevalencia de entre 10 y el 25%.⁽⁴⁾ Es la lesión abdominal que con más frecuencia conduce a la muerte. Habitualmente la mayoría de lesiones se sitúan en el segmento posterior del lóbulo derecho porque es el más voluminoso y se encuentra en contacto con la columna vertebral y las costillas. El lóbulo hepático izquierdo suele lesionarse por traumatismo directo, y asocia otras lesiones en páncreas o duodeno. Entre las lesiones mayores se encuentran las laceraciones, hematoma, lesión de venas supra hepáticas y la hemorragia activa. La laceración es la lesión más común en el hígado y se observa como una línea irregular o ramificada hipodensa con respecto al parénquima realzado. Si afectan a la zona

desnuda hepática (segmento VII) pueden llegar a formar un hematoma retroperitoneal. Los hematomas intrahepáticos se muestran como áreas focales e irregulares hipodensas. Pueden contener coágulo fresco hiperdenso de 45-70 UH. Cuando el hematoma es subcapsular se identifica como una colección elíptica hipodensa entre la cápsula hepática y el parénquima realzado. La hemorragia activa se confirma mediante la administración de contraste y su extravasación en el seno de un coágulo o como sangrado libre hacia el peritoneo. Este hallazgo es un indicador de gravedad y un buen predictor de fallo de tratamiento conservador, por lo que será candidato a embolización angiográfica. Las venas suprahepáticas pueden seccionarse por una laceración o hematoma y conlleva un riesgo vital que hace necesario el tratamiento quirúrgico. Las lesiones hepáticas pueden clasificarse y gradarse mediante escalas. Las más usadas son las de la AAST y la de Mirvis, que describen los hallazgos radiológicos de menor a mayor gravedad, con un buen reflejo sobre el grado de lesión hepática. No obstante no es un buen indicador de manejo o pronóstico, ya que algunas lesiones de alto grado responden bien al tratamiento conservador y la cirugía se reserva al paciente inestable. Las complicaciones tardías suelen aparecer semanas después en pacientes grado IV y V que no han recibido tratamiento quirúrgico. Entre ellas están la hemorragia tardía, absceso, pseudoaneurisma y el bilioma. Los abscesos se muestran como áreas hipodensas no captantes de contraste yodado, que muestran burbujas de aire en su interior y cuyo diagnóstico definitivo se realiza mediante aspiración por punción percutánea. El pseudoaneurisma se origina de una disrupción arterial, a partir de la cual de forma una cavidad extraluminal rodeada de un cápsula fibrosa, que realza tras la administración de contraste yodado. Tiene un alto riesgo de rotura y de shock hipovolémico secundario. Puede tratarse satisfactoriamente mediante embolización con coils.

Las complicaciones biliares tienen una baja prevalencia ya que suelen ser autolimitadas. Suelen originarse a partir de laceraciones que atraviesan la zona central del hígado con afectación de la porta hepática. Las más frecuentes son el bilioma y la fístula biliar. El bilioma es una colección expansiva de bilis y hematoma, hipodensa, bien definida, que se confirma por aspiración percutánea. La mayoría regresan espontáneamente, aunque pueden drenarse si son sintomáticos. El traumatismo en la vesícula biliar puede mostrarse como un colapso, o pared engrosada con líquido pericolecístico. La lesión renal en el traumatismo abdominal cerrado ocurre en el 8% de los casos. Aunque la mayoría de las ocasiones son lesiones leves, el 80% de las veces se asocia a lesiones en otros órganos. La TAC es la técnica de primera elección, más sensible y específica que la urografía. Las lesiones más frecuentes son la contusión, hematoma, infarto, laceración, lesión de la unión urétero-pélvica, trombosis arteriales o renales, pseudoaneurismas y fístulas arteriovenosas. La contusión renal se muestra como una zona redondeada, hipodensa tras la administración de contraste yodado, de tamaño variable, aunque menos definida que el infarto. El hematoma subcapsular tiene una forma elíptica y aplana el borde renal, se muestra hiperdenso en el estudio basal e hipodenso en el estudio con contraste. También pueden darse hematomas parenquimatosos hiperdensos abiertos a la vía urinaria. El infarto renal se observa como áreas hipoatenuantes pequeñas, muy bien definidas, con forma de cuña, que no realzan en el estudio con contraste. Se producen por trombosis de ramas segmentarias arteriales y evolucionan a cicatriz permanente. Las laceraciones se muestran igualmente como zonas lineales hipoatenuantes desde la cápsula hasta la pelvis con hematoma alrededor. La trombosis arterial es la lesión vascular más importante, se detecta como un riñón menos realzado que el contrario, áreas de infarto parcial y terminación abrupta del realce de la arteria. La avulsión de la arteria renal produce un infarto total del riñón y un hematoma perirrenal con sangrado activo. La

trombosis de la vena renal puede no detectarla la TAC, aunque en general se muestra como un nefrograma retardado, nefromegalia y trombo en la vena renal. Los pseudoaneurismas son poco frecuentes y se muestran como una complicación tardía. La avulsión urétero-pélvica se observa como la extravasación de contraste perirrenal en un riñón con buen realce tras la administración de contraste.

Puede haber urinoma asociado. En la laceración del uréter, podrá verse contraste en el uréter distal, mientras que en la avulsión no. Página 6 de 33 Como en el resto de vísceras sólidas abdominales, existe una escala de gradación de las lesiones, de menor a mayor gravedad, con distinto pronóstico y manejo, aquí mostramos la de la AAST, constituyendo menos del 10% de las lesiones viscerales del abdomen.

Trauma de páncreas

El mecanismo de producción consiste en la compresión del páncreas entre la columna vertebral y la pared abdominal anterior por un traumatismo directo contra un volante o un manillar. Frecuentemente asocian lesiones en otras vísceras sólidas en más del 50% de los casos. La morbimortalidad de estas lesiones es alta, por lo que el diagnóstico precoz es importante. El diagnóstico por TAC con contraste, cortes finos y reconstrucciones multiplanares suele dar el diagnóstico en el 80% de los casos. Como hallazgos directos se encuentran la laceración, fractura y aumento del tamaño glandular. Los hallazgos indirectos comprenden la grasa inflamada, colecciones peri pancreáticas y la hemorragia activa. La laceración o fractura pancreática se visualiza en TAC con contraste como una línea irregular de baja atenuación orientada perpendicularmente al eje mayor del páncreas y localizada en su tercio medio a la altura de los cuerpos vertebrales. En fase aguda puede pasar desapercibida, por lo que hay que repetir el estudio a las 12 horas si hay alta sospecha. Puede

asociar hematomas, abscesos, rotura del conducto pancreático y pseudoquistes. La rotura del conducto pancreático no es evaluable mediante TAC, y sólo puede sospecharse en caso de desgarros profundos. Para ello se emplea la CPRE o la RM. Otras complicaciones detectables mediante técnicas de imagen son el pseudoquiste, absceso, fístula y pancreatitis. El pseudoquiste se origina por la rotura del conducto pancreático. Consiste en una lesión ovalada bien definida, de baja atenuación y sin captación de contraste. Suelen tratarse mediante drenaje. La gradación de los traumatismos pancreáticos es difícil, ya que son frecuentes la sobrevaloración o infraestimación de las lesiones. No obstante se ha propuesto la escala de la AAST o la de Moore.

MATERIAL Y MÉTODO

Tipo de estudio

Se llevó a cabo un estudio observacional, descriptivo, retrospectivo, de corte transversal.

Área y período de estudio

El estudio se realizó en el Hospital Escuela Dr. Roberto Calderón Gutiérrez, un hospital de referencia nacional de la ciudad de Managua. El período de estudio o evaluación estará comprendido desde el 1 de enero al 31 de diciembre del 2017.

Universo y muestra

Universo

Está constituido por todos los pacientes que acudieron a la consulta y fueron ingresados al hospital por trauma cerrado de abdomen. Durante el período se ingresaron con estos criterios 221 pacientes.

Muestra

Determinación del tamaño de la muestra

Se estimó el tamaño de la muestra para dar respuesta a los objetivos del estudio a través del programa **Power and Sample Size Calculator 2.0**, aplicando la siguiente fórmula:

En el siguiente cuadro se detallan los parámetros introducidos en la fórmula y el resultado de cálculo muestral:

Total de la población (N)	221
Nivel de confianza o seguridad (1- α)	90%
Precisión (d)	5%
Proporción (valor aproximado del parámetro que queremos medir)	30%
TAMAÑO MUESTRAL (n)	77

La aplicación de la fórmula arrojó que se necesitaba estudiar a 77 pacientes.

Procedimiento de selección (muestreo)

El tipo de muestreo que se utilizó fue el aleatorio simple. En primer lugar se elaboró un listado del número de expedientes de un total de 221 casos identificados en una base de datos de SPSS, y se aplicó un comando de selección aleatoria de 90 casos. Posteriormente se procedió a solicitar al departamento de estadística los expedientes de los 90 casos seleccionados.

Criterios de selección

Criterios de inclusión

- Edad igual o mayor de 18 años
- Pacientes ingresados en el período de estudio
- Diagnóstico de trauma cerrado de abdomen
- Intervenido quirúrgicamente

Criterios de exclusión

- Expedientes con información incompleta para la realización del estudio.
- Expediente no disponible.

Técnicas y procedimientos para recolectar la información

Ficha de recolección de la información

Para la elaboración de la ficha se hizo una revisión de la literatura y se consultaron médicos con experiencia en el tema, se procedió a elaborar una ficha preliminar (piloto) y esta fue validada con 5 expedientes. Una vez revisada y finalizada la ficha se procedió a la recolección de la información.

La ficha de recolección de la información está conformada por las siguientes grandes secciones, las cuales están organizadas en forma de ítems cerrados:

- I. Datos Sociodemográficos
- II. Antecedentes de trauma
- III. Presentación de la lesión
- IV. Hallazgos ecográficos
- V. Hallazgos transquirúrgicos

Fuente de información

Secundaria: La información fue obtenida a partir de revisión del expediente clínico de los pacientes en estudio.

Procedimiento de recolección

Una vez identificados los casos, se solicitó los expedientes y estos fueron revisados por una sola persona quien llenó la ficha de información previamente elaborada.

Técnicas de procesamiento y análisis de la información

Creación de base de datos

La información obtenida a través de la aplicación del instrumento fue introducida en una base de datos utilizando el programa SPSS 23.0 versión para Windows (SPSS Inc. 2015).

Estadística descriptiva

Las variables categóricas Se describirán en frecuencias absolutas y frecuencias relativas (porcentajes). Los datos serán mostrados en tablas de contingencia e lustrados usando gráficos de barra. Las variables cuantitativas son descritas en forma de media, desviación estándar, mediana y rango.

Estadística inferencial

Para explorar la asociación (correlación) entre dos variables categóricas se utilizó la prueba de Chi-Cuadrado (X^2). Para explorar la asociación entre una variable categórica y una cuantitativa se utiliza la prueba de T de Student y la prueba de ANOVA (análisis de varianza

de un factor). Para evaluar la asociación entre dos variables cuantitativas se utilizó la correlación de Pearson.

Se considera que una asociación o diferencia es estadísticamente significativa, cuando el valor de p es <0.05 .

Consideraciones éticas

El estudio recibió el permiso para su realización de parte de las autoridades hospitalarias. Se garantizará la privacidad y confidencialidad suprimiendo el nombre del paciente utilizando un código para la identificación del expediente. La información obtenida será única y exclusivamente para fines de investigación.

ANÁLISIS DE RESULTADOS

La mayoría de los autores consideraría las tomografías computarizadas, la laparoscopia, el lavado peritoneal diagnóstico (DPL) y la ecografía abdominal (EE. UU.) Como herramientas clave en la evaluación del paciente con traumatismo abdominal cerrado. [2,3] Sin embargo, hay una diferencia en la opinión sobre la utilidad y el valor diagnóstico de la ecografía abdominal. [4, 5,6] Mientras que algunos sostienen la opinión de que solo encuentra uso en la evaluación rápida para la detección de hemoperitoneo en el FAST, también podría identificar lesiones parenquimatosas significativas.

Algunos postulan que tiene una precisión diagnóstica limitada y podría generar un retraso indebido en la intervención en algunos pacientes que resultan ser falsos negativos (FN). [5] Curiosamente, la ecografía es la única herramienta disponible en muchas unidades de salud. También es asequible y hay dispositivos portátiles. [7]

En este estudio, la sensibilidad del US para detectar lesiones intra-abdominales cuando se explora el hemoperitoneo es muy buena al 96%, y se parece mucho a los hallazgos de Yoshii et al. [8] quien reportó una sensibilidad de 94.6%. En el estudio retrospectivo llevado a cabo en 2,693 pacientes por Brown et al. [9], la sensibilidad se informó como 85%, que es inferior al 96% encontrado en este estudio y tal vez un reflejo de la naturaleza dependiente del observador.

De los 48 pacientes (84%) que tenían fluido intra-abdominal, 33 (71%) se identificaron correctamente en los US. Probablemente esto se debió a que el volumen de las colecciones en estos pacientes era más pequeño de lo que podría haberse detectado mediante ecografía.

Para muchos autores los desafíos o dificultades a la hora de realizar la evaluación ecográfica del trauma abdominal son entre otros, la limitación de las ventanas sonográficas cuando los pacientes tienen abrasiones y apósitos en la pared abdominal anterior y también cuando hay espacio limitado para maniobrar en los pacientes lesionados debido al dolor.

En este estudio, cuando se realizó una exploración para una lesión específica del parénquima visceral, la sensibilidad se redujo al 71%. Hubo 34 pacientes (60%) que tenían lesiones viscerales, que se identificaron en la cirugía. Solo 24 de estos (42%) fueron identificados correctamente en la ecografía, mientras que en 10 pacientes (18%), las lesiones se perdieron. En seis de estos pacientes (11%), la lesión fue en el intestino.

En los seis pacientes, la ecografía identificó correctamente la presencia de líquido intraperitoneal libre, requiriendo laparotomía en estos pacientes. En los otros cuatro pacientes (7%), la lesión fue en el bazo. El hemoperitoneo se detectó correctamente, pero la lesión esplénica no se detectó ecográficamente.

Por lo tanto, la ecografía sirvió de forma limitada para la detección correcta de la presencia de una lesión intra-abdominal, y es muy deficiente para localizar la lesión en vísceras específicas.

La especificidad del US al explorar por hemoperitoneo en este estudio fue bastante baja al 67%. De 9 pacientes (16%) que no tenían colección de líquidos intra-abdominales, 6 (11%) se identificaron correctamente mediante ecografía, mientras que en 3 pacientes (5%), se

informó que las colecciones estaban presentes US, mientras que ninguno se pudo demostrado en cirugía.

El número de FN y positivos en este estudio fueron similares a los hallazgos en estudios revisados en la literatura. Si bien este estudio mostró FN del 3% y una PF del 5% al explorar el líquido intraperitoneal, Nural et al. [11] en su estudio, que incluyó 454 pacientes, tenía 5 (1%) FN y 19 (4%) Resultados de FP. Yoshii et al. [8], que estudiaron a 1.239 pacientes tuvieron 19 (2%) FN y 44 (4%) resultados de PF. Richards et al. [12], que estudiaron a 3.264 pacientes, obtuvieron 132 (4%) FN y 57 (2%) resultados de PF. Este estudio, como los otros revisados, muestra que la ecografía para líquido intraperitoneal tiene una alta precisión diagnóstica.

En este estudio, al explorar el líquido intra-abdominal libre para la detección de lesión intra-abdominal, hubo 2 (3%) FN y 3 (5%) MF, mientras que los FN son pocos, la proporción de MF visto en este estudio fue alta y, en consecuencia, una baja especificidad (67%).

Los resultados de la PF se han atribuido de diversas maneras a los fluidos fisiológicos observados en mujeres, niños y en asociación con fracturas pélvicas. [13, 14,15]

En este estudio, se observaron 10 (18%) FN al explorar por la lesión del parénquima visceral. De estos pacientes, 6 (11%) tuvieron lesión gastrointestinal. Sin embargo, se observó fluido intraperitoneal libre en estos seis pacientes y el diagnóstico correcto de lesión intra-abdominal aún se realizó en estos pacientes. Está claro que en varios estudios, incluido este, la ecografía no es buena para detectar lesiones gastrointestinales y solo puede detectarlas

cuando hay presencia de líquido libre asociado en el abdomen. Esto es similar a los hallazgos de Yoshii et al. [8], quienes informaron 19 (2%) resultados de FN, de los cuales 11 (1%) tuvieron lesiones gastrointestinales. Igualmente, Nural et al. [11] tuvieron 5 (1%) resultados de FN, 3 (0,6%) de los cuales tenían lesiones gastrointestinales.

CONCLUSIONES

- En este estudio, la sensibilidad del US para detectar lesiones intra-abdominales cuando se explora el hemoperitoneo es muy buena al 96%. La especificidad del US al explorar por hemoperitoneo en este estudio fue bastante baja al 67%.
- También se ha demostrado que se obtienen resultados mucho mejores explorando el líquido intra-abdominal libre que explorando la lesión del parénquima visceral. Sin embargo, el US claramente valiosos en la evaluación de pacientes con traumatismo abdominal cerrado. El VPP de US al explorar para detectar fluido intra-abdominal fue del 94% mientras que el VPN fue del 75%. Esto refleja el grado en que un hallazgo positivo y negativo de líquido intra-abdominal libre en US predice con exactitud la presencia o ausencia de lesión intra-abdominal, respectivamente. La precisión, que es una medida del porcentaje de casos diagnosticados correctamente, tanto aquellos con y sin lesión intra-abdominal, mediante la exploración del líquido intra-abdominal se encontró que es del 91%.
- Cuando se buscó la lesión del parénquima visceral, el VPP fue bajo al 62%, mientras que el VPN también fue bajo al 44%. Esto muestra que la fiabilidad de un informe de ultrasonido negativo para una lesión visceral específica en la confirmación de la ausencia de lesión intra-abdominal fue inaceptablemente baja. El porcentaje de casos diagnosticados con precisión, tanto positivo como negativo mediante exploración para la lesión del parénquima visceral también fue muy bajo al 56%.

- Por lo tanto, la ecografía sirvió de forma limitada para la detección correcta de la presencia de una lesión intra-abdominal, y es muy deficiente para localizar la lesión en vísceras específicas.

RECOMENDACIONES

1. En base a los resultado del presente estudio recomendamos que el cirujano refuerce la relevancia de la evaluación clínica continua, y que el criterio clínico siempre debe primar y seguir siendo indispensable en todas las circunstancias. Debe enfatizarse que en el cribado de pacientes con traumatismo abdominal cerrado con US el problema más importante son los resultados falsos negativos y no los falsos positivos. Esto es así porque que la consecuencia de no explorar a un paciente falsamente considerado negativo puede ser de gran alcance.
2. La utilidad de otros medios diagnósticos en casos particulares más específicos como tomografía axial computarizada, urografía, resonancia magnética y CPRE en pacientes hemodinamicamente estables.

REFERENCIA BIBLIOGRÁFICA

1. Alli N. Management of blunt abdominal trauma in Maiduguri: A retrospective study. Niger J Med. 2005; 14:17–22.
2. Weishaupt D, Grozaj AM, Willmann JK, Roos JE, Hilfiker PR, Marincek B. Traumatic injuries: Imaging of abdominal and pelvic injuries. Eur Radiol. 2002; 12:1295–311.
3. Parra JL, Reddy KR. Diagnostic laparoscopy. Endoscopy. 2004; 36:289–93.
4. Radwan MM, Abu-Zidan FM. Focussed assessment sonograph trauma (FAST) and CT scan in blunt abdominal trauma: Surgeon's perspective. Afr Health Sci. 2006; 6:187–90.
5. Stengel D, Bauwens K, Porzsolt F, Rademacher G, Mutze S, Ekkernkamp A. Emergency ultrasound for blunt abdominal trauma – Meta-analysis update 2003. Zentralbl Chir. 2003;128:1027–37.
6. Browning JG, Wilkinson AG, Beattie T. Imaging paediatric blunt abdominal trauma in the emergency department: Ultrasound versus computed tomography. Emerg Med J. 2008; 25:645–8.
7. Breyer B, Bruguera CA, Gharbi HA, Goldberg BB, Tan FE, Wachira MW. Preface. In: Palmer PE, editor. Manual of Diagnostic Ultrasound. Geneva: World Health Organization; 2004. pp. 7–8.

8. Yoshii H, Sato M, Yamamoto S, Motegi M, Okusawa S, Kitano M, et al. Usefulness and limitations of ultrasonography in the initial evaluation of blunt abdominal trauma. *J Trauma*. 1998; 45:45–50.
9. Brown MA, Casola G, Sirlin CB, Patel NY, Hoyt DB. Blunt abdominal trauma: Screening us in 2,693 patients. *Radiology*. 2001; 218:352–8.
10. Callery MP, Vollmer CM., Jr. Ultrasonography by surgeons. In: Fischer JE, editor. *Mastery of Surgery*. 5th ed. Boston: Lippincott Williams and Wilkins; 2007. pp. 167–80.
11. Nural MS, Yordan T, Güven H, Baydin A, Bayrak IK, Kati C. Diagnostic value of ultrasonography in the evaluation of blunt abdominal trauma. *Diagn Interv Radiol*. 2005; 11:41–4.
12. Richards JR, Schleper NH, Woo BD, Bohnen PA, McGahan JP. Sonographic assessment of blunt abdominal trauma: A 4-year prospective study. *J Clin Ultrasound*. 2002; 30:59–67.
13. Richards JR, Knopf NA, Wang L, McGahan JP. Blunt abdominal trauma in children: Evaluation with emergency US. *Radiology*. 2002; 222:749–54.
14. Ng AK, Simons RK, Torreggiani WC, Ho SG, Kirkpatrick AW, Brown DR. Intra-abdominal free fluid without solid organ injury in blunt abdominal trauma: An indication for laparotomy. *J Trauma*. 2002; 52:1134–40.
15. Brasel KJ, Olson CJ, Stafford RE, Johnson TJ. Incidence and significance of free fluid on abdominal computed tomographic scan in blunt trauma. *J Trauma*. 1998; 44:889–92.

16. Macho JR, Krupski WC, Lewis FR., Jr. Management of the injured patient. In: Way LW, Doherty GM, editors. Current Surgical Diagnosis and Treatment. 11th ed. New York: McGraw-Hill Companies; 2003. pp. 230–67.
17. Ameh EA, Chirdan LB, Nmadu PT. Blunt abdominal trauma in children: Epidemiology, management, and management problems in a developing country. *Pediatr Surg Int.* 2000; 16:505–9.
18. Cuschieri A, Grace PA, Darzi A, Borley N, Rowley D. Abdominal trauma. In: Cuschieri A, Grace PA, Darzi A, Borley N, Rowley D, editors. *Clinical Surgery.* 2nd ed. Massachusetts: Blackwell Science Ltd; 2003. pp. 210–23.

ANEXOS

Ficha

- 1 No. de Ficha
- 2 No. de expediente
- 3 Edad: ____ (años)
- 4 Sexo: 0. Femenino ____ 1. Masculino ____
- 5 Antecedente de trauma de abdomen 0. No__ 1. Si ____
- 6 Antecedente de cirugía de abdomen 0. No__ 1. Si ____
- 7 Especificar cirugía: _____
- 8 Tiempo desde el evento al ingreso a emergencia: ____ (minutos)
- 9 Tiempo desde ingreso a emergencia y la realización del US: ____ (minutos)
- 10 Tiempo desde ingreso a emergencia y la realización de la cirugía: ____ (minutos)

1

1 Mecanismo de lesión

Accidente de tránsito	____	Aplastamiento	____
Arrollamiento	____	Agresión	____
Caída de altura	____	Otros	____
Caída de propia altura	____	No precisada	____

Síntomas

1				
2	Dolor lumbar	____	14 Hematuria	____
1				
3	Dolor abdominal	____	15 Otros	____
1				
4	Irritación peritoneal	____		

Lesiones asociadas

1		
6	Traumatismo torácico	____

- 1
 7 Traumatismo craneoencefalico _____
 1 Fractura de
 8 extremidades _____
 1
 9 Otras _____
 2
 0 Sin lesiones asociadas _____

Hallazgos ecográfico

- 2
 1 Líquido libre en cavidad 0. No __ 1. Si ____
 Volumen _____
 Localización Fosa de Morrison ____
 Fondo de saco de Douglas ____
 Periesplénico ____
 Gotera parabólica ____
 Interasa ____
 Otra _____
- | | | | | |
|---|---------------------------|---------------------|--|--|
| 2 | Hematoma de la pared | 0. No __ 1. Si ____ | | |
| 2 | Colección retroperitoneal | 0. No __ 1. Si ____ | | |
| 2 | Distensión de asas. | 0. No __ 1. Si ____ | | |
- 2
 6 Lesión de víscera huecas 0. No __ 1. Si ____
- | | | | | |
|---|---------------------|---------------------|-------------|---------------------|
| 2 | 7 Hígado | 0. No __ 1. Si ____ | Grado: ____ | Localización: _____ |
| 2 | 8 Vesícula | 0. No __ 1. Si ____ | Grado: ____ | Localización: _____ |
| 2 | | | | Localización: _____ |
| 2 | 9 Vías biliares | 0. No __ 1. Si ____ | Grado: ____ | Localización: _____ |
| 3 | | | | Localización: _____ |
| 3 | 0 Bazo | 0. No __ 1. Si ____ | Grado: ____ | Localización: _____ |
| 3 | | | | Localización: _____ |
| 3 | 1 Páncreas | 0. No __ 1. Si ____ | Grado: ____ | Localización: _____ |
| 3 | | | | Localización: _____ |
| 3 | 2 Riñón | 0. No __ 1. Si ____ | Grado: ____ | Localización: _____ |
| 3 | | | | Localización: _____ |
| 3 | 3 Intestino delgado | 0. No __ 1. Si ____ | Grado: ____ | Localización: _____ |
| 3 | | | | Localización: _____ |
| 3 | 4 Colón | 0. No __ 1. Si ____ | Grado: ____ | Localización: _____ |
| 3 | | | | Localización: _____ |
| 3 | 5 Otro | 0. No __ 1. Si ____ | Grado: ____ | Localización: _____ |

Hallazgos ecográfico

- 3
 6 Hemoperitoneo 0. No __ 1. Si ____

Vallecillo et al (2018)). Correlación entre los hallazgos transquirúrgico y los hallazgos ultrasonográficos en el paciente con trauma cerrado de abdomen

3				
7	Localización			
3				
8	Volumen			
3				
9	Sangrado activo	0. No ___ 1. Si ___		
4	Hematoma			
0	retroperitoneal	0. No ___ 1. Si ___		
4				
1	Localización			
4				
2	Volumen			
4				
3	Tipo	1. Expansivo ___ 2. No expansivo ___		
4				
4	Lesión de víscera huecas	0. No ___ 1. Si ___		Localización: _____
4				
5	Hígado	0. No ___ 1. Si ___	Grado: ___	Localización: _____
4				
6	Vesícula	0. No ___ 1. Si ___	Grado: ___	Localización: _____
4				
7	Vías biliares	0. No ___ 1. Si ___	Grado: ___	Localización: _____
4				
8	Bazo	0. No ___ 1. Si ___	Grado: ___	Localización: _____
4				
9	Páncreas	0. No ___ 1. Si ___	Grado: ___	Localización: _____
5				
0	Riñón	0. No ___ 1. Si ___	Grado: ___	Localización: _____
5				
1	Intestino delgado	0. No ___ 1. Si ___	Grado: ___	Localización: _____
5				
2	Colón	0. No ___ 1. Si ___	Grado: ___	Localización: _____
5				
3	Otro	0. No ___ 1. Si ___	Grado: ___	Localización: _____

Cuadro 1: Edad de los pacientes con trauma cerrado de abdomen intervenidos quirúrgicamente en el Hospital Escuela Dr. Roberto Calderón Gutiérrez, 2017.

EDAD	
N	77
Media	35.74
Mediana	33.00
Desviación estándar	13.048
Mínimo	16
Máximo	73

Gráfico 1: Sexo de los pacientes con trauma cerrado de abdomen intervenidos quirúrgicamente en el Hospital Escuela Dr. Roberto Calderón Gutiérrez, 2017.

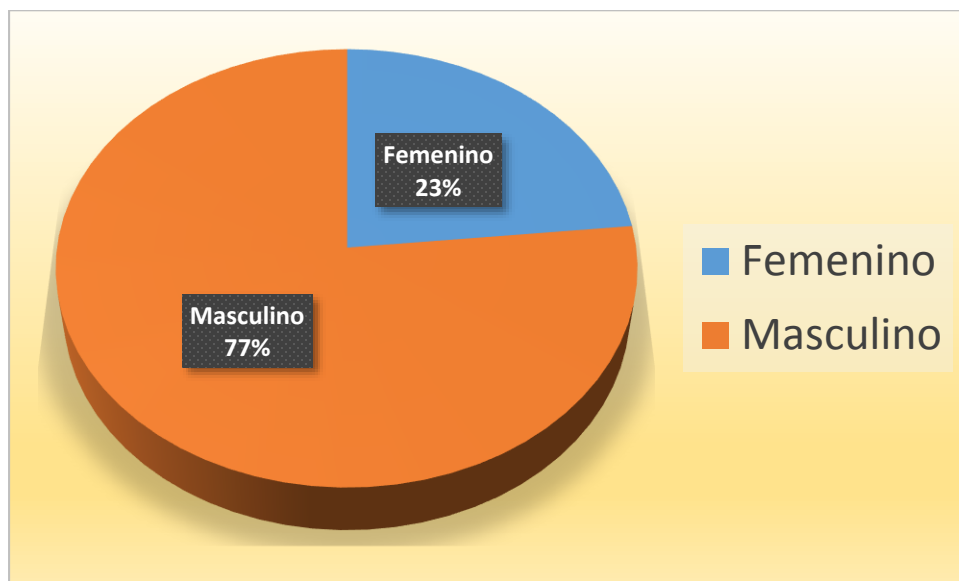
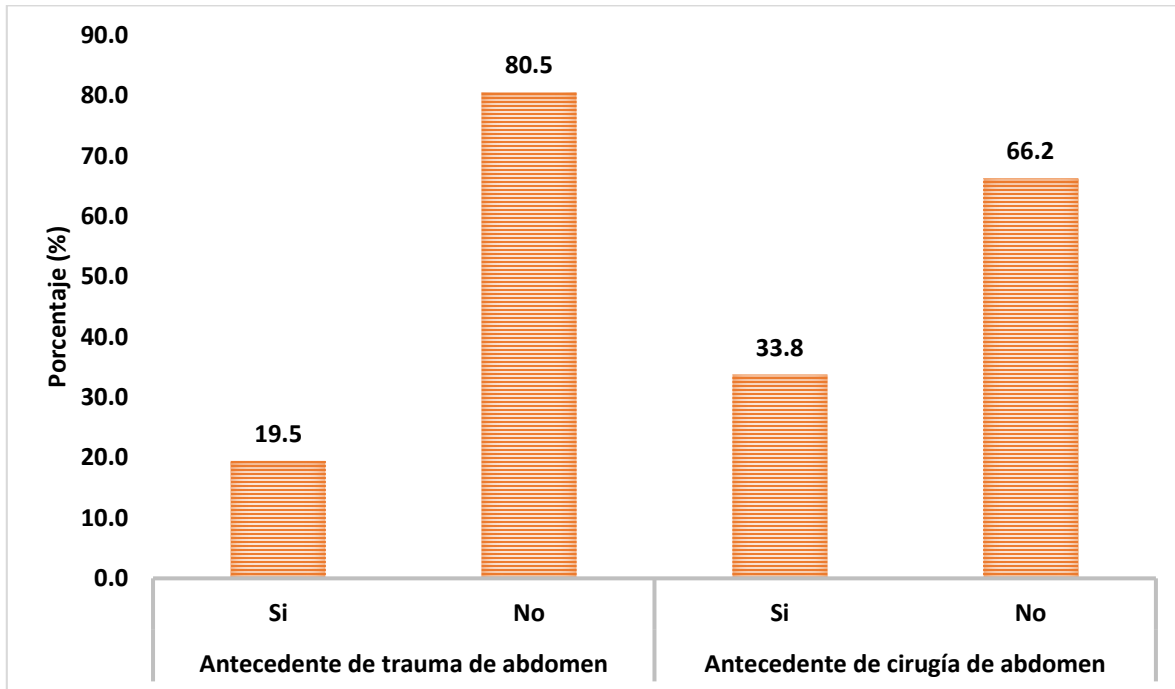


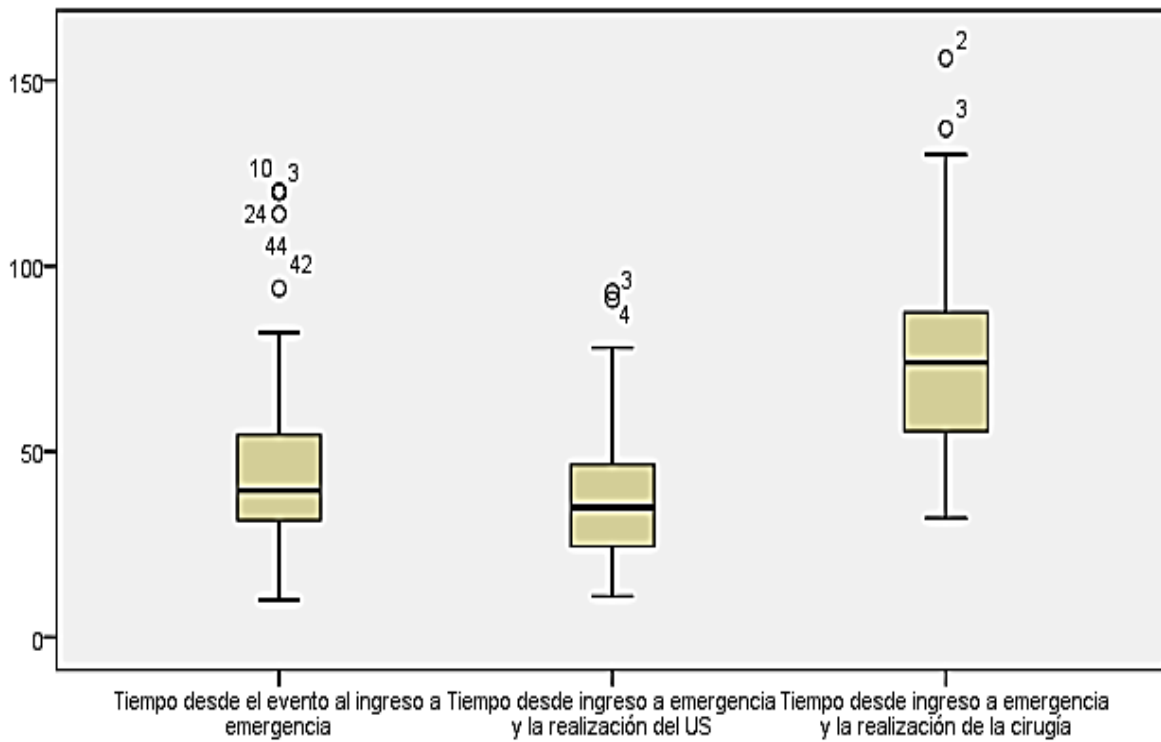
Grafico 2: Antecedente de trauma y antecedente de cirugía de abdomen, de los pacientes con trauma cerrado de abdomen intervenidos quirúrgicamente en el Hospital Escuela Dr. Roberto Calderón Gutiérrez, 2017.



Cuadro 2: Tiempo desde el evento al ingreso a emergencia, tiempo desde ingreso a emergencia y la realización del US y tiempo desde ingreso a emergencia y la realización de la cirugía, de los pacientes con trauma cerrado de abdomen intervenidos quirúrgicamente en el Hospital Escuela Dr. Roberto Calderón Gutiérrez, 2017.

		Tiempo desde el evento al ingreso a emergencia (min)	Tiempo desde ingreso a emergencia y la realización del US (min)	Tiempo desde ingreso a emergencia y la realización de la cirugía (min)
N		77	77	77
Media		45.84	38.38	84.21
Mediana		39.00	35.00	74.00
Desviación estándar		24.175	18.573	80.616
Mínimo		10	11	32
Máximo		120	93	745
Percentiles	25	31.50	24.50	55.50
	50	39.00	35.00	74.00
	75	54.50	47.50	90.00

Gráfico 3: Tiempo desde el evento al ingreso a emergencia, tiempo desde ingreso a emergencia y la realización del US y tiempo desde ingreso a emergencia y la realización de la cirugía, de los pacientes con trauma cerrado de abdomen intervenidos quirúrgicamente en el Hospital Escuela Dr. Roberto Calderón Gutiérrez, 2017.



*Un caso fue excluido de la gráfica, pero incluido en el análisis: Tiempo desde el evento hasta el ingreso a emergencia 33 min; tiempo desde el ingreso a emergencia y la realización del US 47 minutos; y tiempo desde el ingreso hasta la cirugía 745 min.

Gráfico 4: Mecanismo de lesión en los pacientes con trauma cerrado de abdomen intervenidos quirúrgicamente en el Hospital Escuela Dr. Roberto Calderón Gutiérrez, 2017

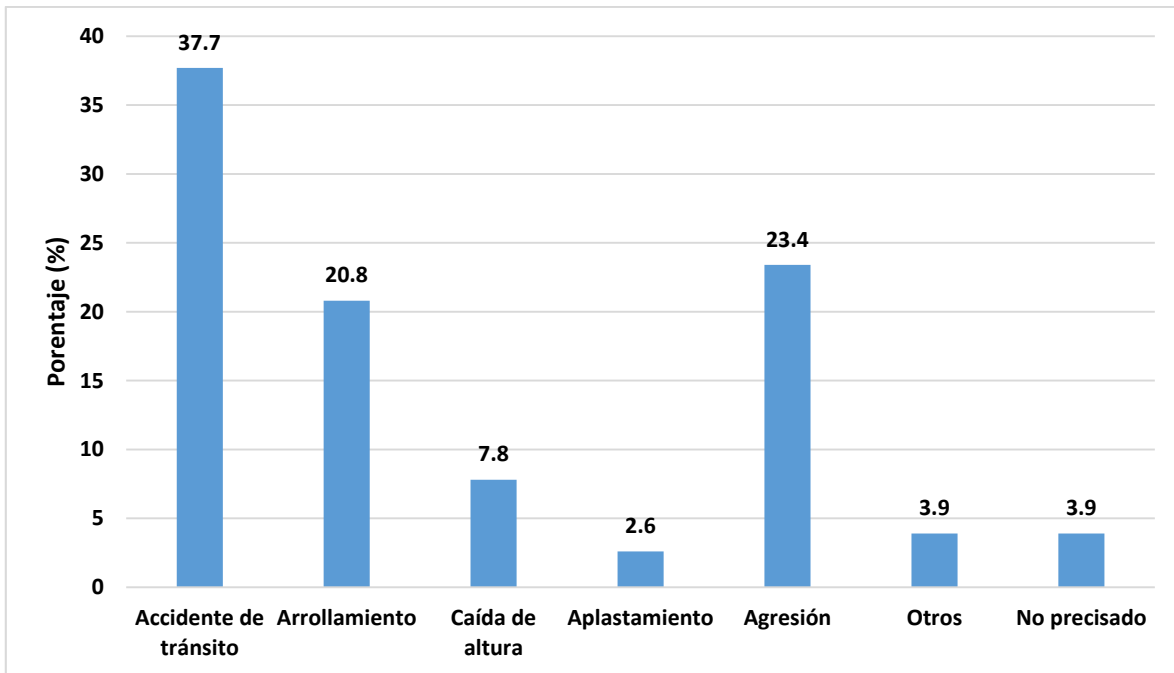
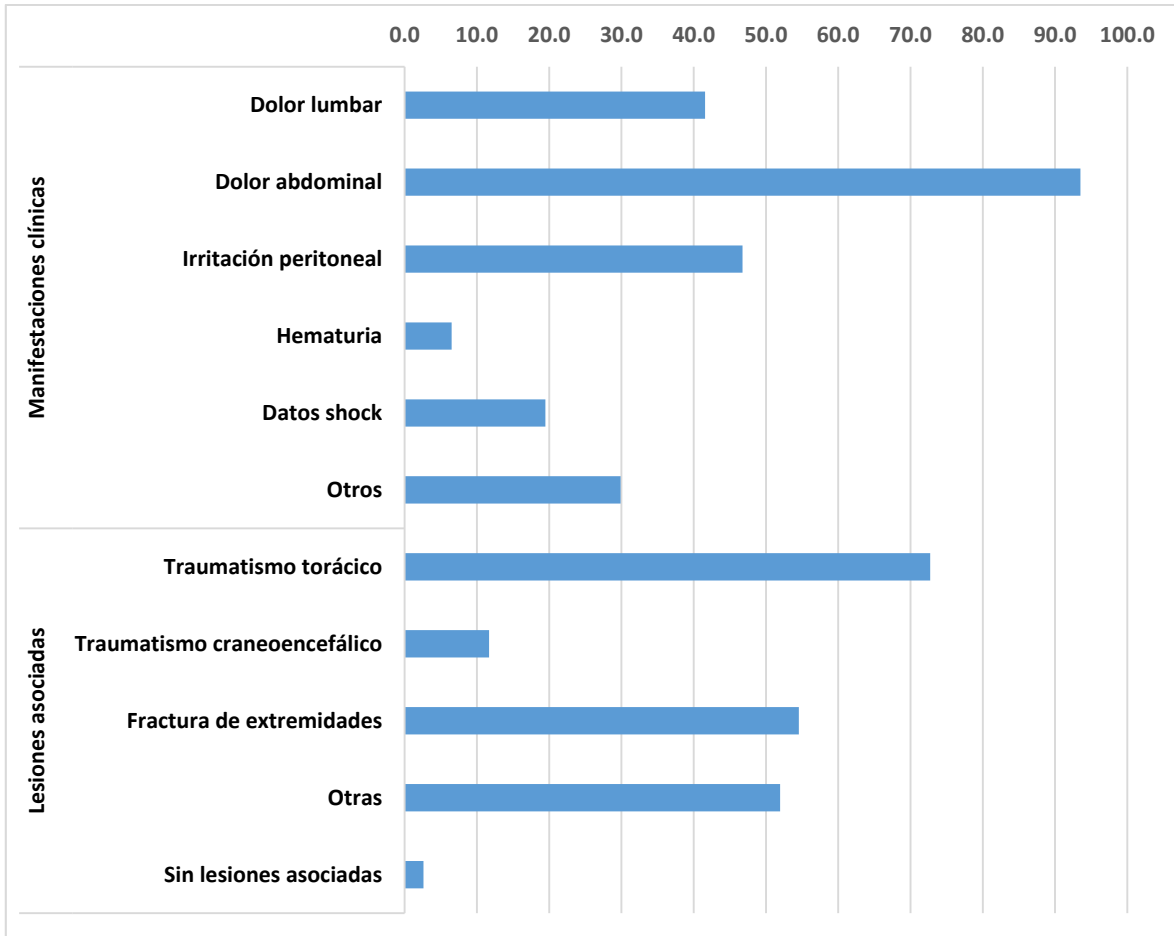


Gráfico 5: Manifestaciones clínicas y lesiones asociadas, de los pacientes con trauma cerrado de abdomen intervenidos quirúrgicamente en el Hospital Escuela Dr. Roberto Calderón Gutiérrez, 2017



Cuadro 3: Correlación entre el diagnóstico ecográfico de líquido libre en cavidad y detección transquirúrgica de hemoperitoneo y sangrado, de los pacientes con trauma cerrado de abdomen intervenidos quirúrgicamente en el Hospital Escuela Dr. Roberto Calderón Gutiérrez, 2017

		Hemoperitoneo / Sangrado					
		No		Si		Total	
		n	%	n	%	n	%
Líquido libre en cavidad	No	4	28.6%	10	71.4%	14	100.0%
	Si	10	15.9%	53	84.1%	63	100.0%
Total		14	18.2%	63	81.8%	77	100.0%

Cuadro 4: Correlación entre el diagnóstico ecográfico de colección retroperitoneal y detección transquirúrgica de Hematoma retroperitoneal, de los pacientes con trauma cerrado de abdomen intervenidos quirúrgicamente en el Hospital Escuela Dr. Roberto Calderón Gutiérrez, 2017

		Hematoma retroperitoneal				Total	
		No		Si			
		n	%	n	%	n	%
Colección retroperitoneal	No	40	51.9%	37	48.1%	77	100.0%
	SI	0		0		0	
Total		40	51.9%	37	48.1%	77	100.0%

Cuadro 5: Correlación entre el diagnóstico ecográfico de lesión de vísceras hueca y detección transquirúrgica de vísceras huecas, de los pacientes con trauma cerrado de abdomen intervenidos quirúrgicamente en el Hospital Escuela Dr. Roberto Calderón Gutiérrez, 2017

		Lesión de vísceras huecas				Total	
		No		Si			
		n	%	n	%	n	%
Lesión de vísceras huecas	No	64	83.1%	13	16.9%	77	100.0%
	Si	0		0		0	
Total		64	83.1%	13	16.9%	77	100.0%

Cuadro 6: Correlación entre el diagnóstico ecográfico de lesión de hígado y detección transquirúrgica de lesión de hígado, de los pacientes con trauma cerrado de abdomen intervenidos quirúrgicamente en el Hospital Escuela Dr. Roberto Calderón Gutiérrez, 2017

	Hígado				Total	
	No		Si			
	n	%	n	%	n	%
Hígado No	35	54.7%	29	45.3%	64	100.0%
Si	6	46.2%	7	53.8%	13	100.0%
Total	41	53.2%	36	46.8%	77	100.0%

Cuadro 7: Correlación entre el diagnóstico ecográfico de lesión de vesícula y detección transquirúrgica de lesión de vesícula, de los pacientes con trauma cerrado de abdomen intervenidos quirúrgicamente en el Hospital Escuela Dr. Roberto Calderón Gutiérrez, 2017

	Vesícula		Total	
	No			
	n	%	n	%
Vesícula No	77	100.0%	77	100.0%
Total	77	100.0%	77	100.0%

Cuadro 8: Correlación entre el diagnóstico ecográfico de lesión de vías biliares y detección transquirúrgica de lesión de lesión de vías biliares, de los pacientes con trauma cerrado de abdomen intervenidos quirúrgicamente en el Hospital Escuela Dr. Roberto Calderón Gutiérrez, 2017

		Vías biliares		Total	
		No			
		n	%	n	%
Vías biliares	No	77	100.0%	77	100.0%
Total		77	100.0%	77	100.0%

Cuadro 9: Correlación entre el diagnóstico ecográfico de lesión de bazo y detección transquirúrgica de lesión de bazo, de los pacientes con trauma cerrado de abdomen intervenidos quirúrgicamente en el Hospital Escuela Dr. Roberto Calderón Gutiérrez, 2017

	Bazo				Total	
	No		Si			
	n	%	n	%	n	%
Bazo No	53	74.6%	18	25.4%	71	100.0%
Si	1	16.7%	5	83.3%	6	100.0%
Total	54	70.1%	23	29.9%	77	100.0%

Cuadro 10: Correlación entre el diagnóstico ecográfico de lesión de páncreas y detección transquirúrgica de lesión de páncreas, de los pacientes con trauma cerrado de abdomen intervenidos quirúrgicamente en el Hospital Escuela Dr. Roberto Calderón Gutiérrez, 2017

	Páncreas		Total	
	No			
	n	%	n	%
Páncreas No	77	100.0%	77	100.0%
Total	77	100.0%	77	100.0%

Cuadro 11: Correlación entre el diagnóstico ecográfico de lesión de riñón y detección transquirúrgica de lesión de riñón, de los pacientes con trauma cerrado de abdomen intervenidos quirúrgicamente en el Hospital Escuela Dr. Roberto Calderón Gutiérrez, 2017

		Riñón				Total	
		No		Si			
		n	%	n	%	n	%
Riñón	No	70	92.1%	6	7.9%	76	100.0%
	Si	0	0.0%	1	100.0%	1	100.0%
Total		70	90.9%	7	9.1%	77	100.0%

Cuadro 12: Correlación entre el diagnóstico ecográfico de lesión de Intestino delgado y detección transquirúrgica de lesión de Intestino delgado, de los pacientes con trauma cerrado de abdomen intervenidos quirúrgicamente en el Hospital Escuela Dr. Roberto Calderón Gutiérrez, 2017

	Intestino delgado				Total	
	No		Si			
	n	%	n	%	n	%
Intestino delgado No	61	79.2%	16	20.8%	77	100.0%
Total	61	79.2%	16	20.8%	77	100.0%

Cuadro 13: Correlación entre el diagnóstico ecográfico de lesión de Intestino grueso (colon) y detección transquirúrgica de lesión de Intestino grueso (colon), de los pacientes con trauma cerrado de abdomen intervenidos quirúrgicamente en el Hospital Escuela Dr. Roberto Calderón Gutiérrez, 2017

	Colón				Total	
	No		Si			
	n	%	n	%	n	%
Colón No	68	88.3%	9	11.7%	77	100.0%
Total	68	88.3%	9	11.7%	77	100.0%

Cuadro 14: Correlación entre la detección de otros hallazgos ecográfico de lesión y detección transquirúrgica de otros hallazgos, de los pacientes con trauma cerrado de abdomen intervenidos quirúrgicamente en el Hospital Escuela Dr. Roberto Calderón Gutiérrez, 2017

	Otro				Total	
	No		Si			
	n	%	n	%	n	%
Otro No	61	92.4%	5	7.6%	66	100.0%
Si	11	100.0%	0	0.0%	11	100.0%
Total	72	93.5%	5	6.5%	77	100.0%