

UNIVERSIDAD NACIONAL AUTONOMA DE NICARAGUA
UNAN MANAGUA
FACULTAD DE CIENCIAS MÉDICAS
HOSPITAL ESCUELA BERTHA CALDERON ROQUE



**Tesis Monográfica para optar al Título de médico Especialista en
Gineco-Obstetricia**

Evaluación intraoperatoria del ganglio centinela en pacientes con carcinoma infiltrante de mama del servicio de Oncología del Hospital Bertha Calderón Roque en el periodo de Junio a Diciembre de 2017

Autor:

Dra. María Sandra Monjarrez Mojica
Médico residente IV año Gineco-obstetricia

Tutor principal:

Dra. Indiana Talavera
Gineco- Oncóloga
Jefa del servicio de Oncología

Resumen

El presente estudio se realizó en el servicio de Oncología del Hospital Bertha Calderón Roque en el periodo comprendido entre Junio a Diciembre de 2017, ello con el objetivo de describir el proceso de evaluación del ganglio centinela en las pacientes operadas por cáncer infiltrante de mama, una nueva experiencia en el servicio ya que en esta ocasión se realizó la detección de metástasis axilar utilizando como trazador una radioisótopo solo y en combinación con colorante.

Se incluyó en el estudio un total de 28 pacientes, las cuales se seleccionaron en base a los criterios de inclusión y exclusión, de estas el 50% fueron mayores de 55 años, con un tumor clasificado como T2 también en la mitad de las pacientes, ninguna con afectación axilar clínica ni radiológica al momento de realizar la cirugía y en etapa temprana (I a IIB) el 82% de pacientes. Predominó el tipo histológico ductal, con un 92.9%

Se utilizó tecnecio como trazador la mayoría de las pacientes, solo en el 35% y en combinación con azul de metileno en el 53.6% no presentándose ningún inconveniente técnico en el 89%.

La citología transoperatoria fue negativa en el 57%, a las cuales se les realizó biopsia selectiva de ganglio centinela, al resto, que fueron positivas se les completó la disección axilar sea con cirugía conservadora o con mastectomía, encontrando posteriormente una concordancia de la citología con el estudio histológico de los ganglios centinela del 85.7%, en los casos discordantes, que fueron 2 falsos negativos a una de ellas se le completó en segundo tiempo quirúrgico la disección radical de axila y a la otra paciente se le inició quimioterapia adyuvante seguida de hormonoterapia y radioterapia, en los dos falsos positivos se les había realizado la disección axilar durante la intervención quirúrgica. Se obtuvo en base a ello una sensibilidad del 83.3%, especificidad del 87.5%, valor predictivo positivo del 83.3 % y negativo del 87.5%, con una tasa de detección global del 85.7% y tasa de falsos negativos del 16.6%.

No se encontró complicación postquirúrgica derivada del empleo de la técnica durante el periodo en el que se llevó a cabo el estudio.

Tabla de contenido

INTRODUCCIÓN	6
ANTECEDENTES.....	9
JUSTIFICACIÓN	13
OBJETIVOS	14
MARCO TEÓRICO.....	15
Definiciones	16
Criterios de indicación del ganglio centinela	17
Patología.....	24
Diagnóstico	26
Ganglio centinela positivo y linfadenectomía axilar.....	26
Oncología radioterápica	28
DISEÑO METODOLÓGICO.....	30
Operacionalización de variables del estudio	31
Procesamiento y análisis estadístico de la información	38
RESULTADOS.....	39
ANÁLISIS Y DISCUSIÓN	43
CONCLUSIONES	47
RECOMENDACIONES	48
BIBLIOGRAFÍA	49
ANEXOS	51

AGRADECIMIENTO

A Dios por permitirme llegar a este día y materializar cada meta propuesta.

A mi familia, en especial mi madre por brindarme el apoyo y la fortaleza necesaria en los momentos difíciles del camino que hemos recorrido juntas.

A mi tutora, Dra. Indiana Talavera por su iniciativa para brindar a las pacientes una atención de calidad y motivarme con ello a realizar este trabajo monográfico.

DEDICATORIA

A Dios, que me ha dado la guía para recorrer el camino que me ha traído hasta aquí.

A mis padres: Carlos Monjarrez Rios y Sandra Mojica Navarro por su dedicación y entrega incondicional que me han permitido alcanzar esta meta.

A nuestras pacientes, grandes luchadoras y muchas veces vencedoras en esta batalla que libramos juntos contra el cáncer.

INTRODUCCIÓN

El cáncer de mama es el más frecuente en mujeres menores de 60 años y es la segunda causa de fallecimiento por cáncer en mujeres, después del de pulmón. Es el responsable del 26 % de todos los nuevos casos de cáncer en mujeres. Jemal et al. estimaron que, en el 2009, se diagnosticarían 192 370 nuevos casos de cáncer de mama invasivo y 62,280 nuevos casos de carcinoma ductal in situ en Estados Unidos, y que aproximadamente 40,170 mujeres iban a fallecer por esta causa . El riesgo vital global de desarrollo de cáncer de mama en las mujeres de Estados Unidos es del 12,5 % (es decir, una de cada ocho mujeres). (3)

Durante los últimos 50 años, se ha producido un aumento significativo de la incidencia del cáncer de mama en Estados Unidos. Este hecho guarda relación directa con el mayor uso de la mamografía para la detección de este tipo de cáncer. Las tasas de incidencia del cáncer de mama aumentaron después de 1980, pero se redujeron a razón de un 3,5 % anual desde 2001 a 2004, debido probablemente a la disminución del uso de la tratamiento reconstitutivo hormonal (TRH) en mujeres posmenopáusicas, así como a retrasos en el diagnóstico debido a una disminución del uso de las pruebas mamográficas. (3)

En el hospital Bertha Calderón se atienden en promedio de 280 pacientes anualmente diagnosticadas con cáncer de mama, de las cuales un 30% se encuentran en etapa temprana al momento del diagnóstico y el 70% en etapa tardía. (7)

En 2017 se atendieron un total de 340 casos nuevos con cáncer de mama, 103 de ellos, equivalentes al 30.2%, diagnosticados en etapa temprana, 297 casos, equivalentes al 69.7% en etapa tardía [manteniendo así la tendencia de los años previos con la mayoría de diagnósticos realizados tardíamente, lo que ensombrece el pronóstico de las pacientes] (8)

La tasa de mortalidad ha caído ligeramente, debido en parte a las pruebas mamográficas de detección del cáncer y a las mejoras del tratamiento sistémico. La mamografía de detección también ha tenido como resultado una reducción del tamaño del cáncer de mama en el momento del diagnóstico, y casi un tercio de los cánceres tienen 1 cm o menos de diámetro. Así pues, no resulta sorprendente que haya disminuido la afectación ganglionar y haya aumentado la proporción

de casos de carcinoma ductal in situ. Se prevé que estas tendencias continúen durante la próxima década. (3)

En Nicaragua el cáncer de mamas es la segunda causa de muerte en las mujeres entre 40 y 44 años de edad con una tasa de letalidad (muerte) del 23 de cada 100 mujeres diagnosticadas con esta enfermedad. (9)

La afectación de los ganglios axilares sigue siendo el factor pronóstico más significativo de recurrencia y supervivencia en pacientes con cáncer de mama en estadio temprano. La disección de la cuenca ganglionar axilar proporciona un excelente control regional si hay metástasis, una información de pronóstico precisa y la posibilidad de tomar decisiones adecuadas con respecto al tratamiento adicional. (3)

Aunque la disección ganglionar axilar es adecuada para la estadificación, se conocen las morbilidades asociadas a este procedimiento, como parestesias, complicaciones de la herida y linfedema. Este último se produce en aproximadamente el 10 % al 20 % de las pacientes. (3)

Desde la aparición de la mamografía, ha ido disminuyendo el tamaño del cáncer de mama y de la afectación ganglionar positiva en el momento del diagnóstico. Las técnicas patológicas estándar han detectado afectación de los ganglios axilares en sólo el 30 % de las pacientes. Esto ha llevado a algunas autoridades a cuestionar el valor de la disección de ganglios linfáticos axilares de rutina en pacientes con cáncer de mama en estadio temprano. (3)

La técnica de biopsia del ganglio linfático centinela (GLC), un procedimiento mínimamente invasivo, se basa en la observación de qué áreas específicas se drenan, a través de los canales linfáticos, a uno o dos ganglios primarios antes de afectar a los demás ganglios linfáticos de una cuenca ganglionar. (3)

La American Society of Breast Surgeons (ASBS) mantiene que es necesaria una tasa de identificación del GLC del 85 % y una tasa máxima de falsos negativos del 5 % para renunciar a la disección axilar. Así mismo, recomienda también que los cirujanos realicen un mínimo de 20 casos de GLC seguidos de disección de ganglios linfáticos axilares de compleción, o posean el tutelaje

adecuado, antes de confiar en el procedimiento para evitar disección de ganglios linfáticos axilares.

(16)

ANTECEDENTES

Tras los buenos resultados iniciales con la biopsia de ganglio centinela en melanoma, la técnica fue adaptada para su utilización en pacientes con cáncer de mama por Giuliano y colaboradores, que publicaron sus resultados en 1994. (13)

Esta primera experiencia se llevó a cabo en el St. John's Health Center, Santa Mónica, California, en ella se utilizó una técnica basada en el uso de solo colorantes vitales se estudiaron 174 pacientes programadas para tratamiento quirúrgico primario que incluía vaciamiento axilar completo, la mayoría de ellas con T1 y T2. La biopsia de ganglio centinela se completó con éxito en el 65.5 % de las pacientes y el análisis histológico convencional reveló una sensibilidad del 88% y un valor predictivo negativo del 93.5%. Otro hallazgo de la serie fue la constatación de que existía una evidente curva de aprendizaje en el proceso de implementación de esta nueva técnica quirúrgica, ya que la eficacia aumentó del 58.6% en las primeras pacientes hasta el 78% al final de la serie. (13)

El mismo grupo de trabajo describió ya en 1995 un hecho básico que se ha ido repitiendo a lo largo del desarrollo de la técnica, es decir, la constatación de que la biopsia del ganglio centinela mejora claramente la estadificación ganglionar del cáncer de mama (12)

En ese estudio se compararon dos grupos homogéneos, uno tratado mediante disección axilar convencional y otro mediante biopsia de ganglio centinela seguida de linfadenectomía axilar estándar. La incidencia de ganglios positivos (micro y macrometástasis) en el grupo del ganglio centinela fue significativamente superior (42%) a la incidencia del grupo tratado convencionalmente (29%). La conclusión de ese estudio es obvia, la posibilidad de aplicar una metodología exhaustiva de análisis histopatológico del ganglio centinela, que sería impracticable en la totalidad de los ganglios axilares, se traduce directamente a una reestadificación significativa de las pacientes con cáncer de mama.

En 1993, Krag et al. habían introducido ya la utilización de trazadores isotópicos coloideos para la localización y biopsia de los ganglios centinela en pacientes con cáncer de mama, con la posibilidad de facilitar y mejorar la técnica. (15)

Es por ello que en casi todas las publicaciones aparecidas con posterioridad se describe el uso de trazadores isotópicos linfáticos, solos o en combinación con colorantes. Así, Albertini et al publican en JAMA, a finales del año 1996, la experiencia inicial de otro importante grupo de trabajo, radicado en el Lee Moffit Cancer Center, de Tampa, Florida (2)

En ese estudio se incluyeron 62 pacientes programadas para tratamiento primario de cáncer de mama, tras diagnóstico citológico por punción aspirativa con aguja fina. Todas ellas presentaban palpación axilar normal. El tipo histológico predominante (89%) fue carcinoma ductal infiltrante y el tamaño tumoral medio fue de 2,2 cm. En el 63% de los casos se practicó cirugía conservadora. Para la biopsia del ganglio centinela se utilizó sulfuro coloidal de tecnecio filtrado, que se inyectó entre 2 y 4 horas antes de la intervención, de forma peritumoral, con una dosis media de 16 MBq. También se inyectó el colorante linfático Lymphazurín. En quirófano se utilizó una sonda gamma portátil (Neoprobe 1000) para la localización de los focos de actividad axilar. De esta manera se pudieron biopsiar 2,2 ganglios centinela por paciente, a lo que siguió una disección axilar convencional que dio una media de 15,5 ganglios no centinela por paciente.

Los resultados de este estudio mostraron que la adición del trazador isotópico aumentaba la eficacia técnica del 73% hasta el 92% y que en ningún caso se observaron ganglios coloreados que no captaran trazador, dejando bien clara la imprescindible contribución de los métodos isotópicos al éxito de la técnica biopsica. El ganglio centinela en ese estudio fue totalmente predictivo de la afectación axilar, con sensibilidad del 100%, sin falsos negativos. En el 67% de los casos positivos, el ganglio centinela fue el único ganglio positivo. Dos años más tarde, este mismo grupo de trabajo publica una serie de “recomendaciones” para la biopsia del ganglio centinela en cáncer de mama (10), que se basan en la considerable experiencia ya adquirida colectivamente por sus miembros, pertenecientes a distintos departamentos hospitalarios: Cirugía, Oncología, Anatomía Patológica y Medicina Nuclear, lo que da una clara idea de la naturaleza pluridisciplinar de la técnica. Las recomendaciones se dan a partir de una serie acumulada de 466 pacientes consecutivas que entraron en un estudio prospectivo sobre el valor de la biopsia selectiva del ganglio centinela utilizando una combinación de trazador isotópico y colorante vital. En este caso se incluyeron pacientes con diagnóstico citológico o por biopsia quirúrgica previa (más de la mitad de los casos). La eficacia técnica fue elevada (440/466 o 94,4%). De los 26 pacientes en los que falló la técnica, en 11 se había practicado biopsia quirúrgica. Se detectaron 1,92 ganglios centinela por paciente.

Llama la atención en esta serie la inclusión de 87 pacientes con carcinoma in situ, entre las cuales se detectaron ganglios centinelas metastásicos en una proporción no despreciable (4/87 o 4,6%). Por otro lado, se observó una relación previsible entre frecuencia de positividad del ganglio centinela y tamaño tumoral. Otros grupos en Europa ha seguido el camino iniciado en Estados Unidos de América para la validación del ganglio centinela en cáncer de mama. Hay que mencionar a la experiencia neerlandesa, muy importante en este campo, y, especialmente, al grupo encabezado por P. Borgstein, que en 1998 publica también unas recomendaciones para la práctica de la técnica (6)

En dicho estudio se incluyeron 130 pacientes consecutivas con T1-T2, N0 y la técnica consistió sólo en la administración de un trazador isotópico (albúmina coloidal de tecnecio), sin colorantes, tras lo cual se practicó linfogammagrafía prequirúrgica y posteriormente rastreo intraoperatorio con sonda portátil (C-track). La intervención se planificó entre 17 y 23 horas post-inyección. La eficacia técnica fue del 94% (122/130) y los fallos se correlacionaron con la práctica de biopsia quirúrgica previa. La sensibilidad y el valor predictivo negativo fueron muy altos y sólo se observó un 1,7% de falsos negativos (exactitud del 98%), en comparación con el vaciamiento axilar convencional practicado en todos los casos. La conclusión de este estudio es que “la biopsia del ganglio centinela es un método preciso y mínimamente invasivo para la estadificación de pacientes con cáncer de mama, que puede reducir la morbilidad y el coste económico de la intervención quirúrgica evitando una linfadenectomía axilar innecesaria en la mayoría de las pacientes” (6)

La técnica del ganglio centinela es un procedimiento mínimamente invasivo cuya práctica en el Hospital Bertha Calderón e incluso en Nicaragua se inició en el mes de Junio del corriente año con el equipamiento del hospital Bertha Calderón con la ganmacámara manual, por lo que no hay estudios previos con tecnecio como trazador, pero si se realizó en 2010 un estudio de ganglio centinela utilizando como trazador azul de metileno

Se estudiaron un total de 24 pacientes con cáncer de mama que cumplieron los criterios de inclusión con estadios clínicos I y IIA, que contemplaban: pacientes con cáncer de mama en estadios I y IIA, con axila clínicamente negativa, tamaño tumoral igual o menor a 2 cm con axila clínicamente negativa, carcinomas infiltrantes de hasta 5cms con axila clínicamente negativa, CIDS extenso, tipo comedo con alto grado nuclear y-o micro invasión y que aceptaran el

procedimiento. Se les realizó la técnica con azul de metileno para localizar el ganglio centinela y a todas se les practicó vaciamiento ganglionar axilar. (1)

El estudio concluye que el colorante azul de metileno al 1% es efectivo en la identificación del ganglio centinela para el diagnóstico de metástasis axilar temprana en pacientes con cáncer de mama en estadios I y II A. Este mostro una sensibilidad del 80%, especificidad del 100% y una tasa global de identificación del 91.66%, semejante a lo encontrado en la mayoría de estudios donde se concluyó que el azul de metileno era efectivo. La técnica del ganglio centinela con colorante azul de metileno tuvo buena seguridad diagnóstica ya que presentó un valor predictivo positivo del 100%, un valor predictivo negativo del 87.5% y una tasa de falsos negativos ajustada y corregida del 0%. (1)

Hubo buena correspondencia en la mayoría de los casos entre la clasificación clínica y de anatomía patológica mediante el estudio del ganglio centinela. No se presentó ninguna complicación de la técnica y los efectos adversos en las pacientes fueron leves y transitorios (coloración de la orina y reacción inflamatoria leve de la piel) demostrando que el azul de metileno es seguro y no posee riesgos serios de reacciones alérgicas en nuestro estudio. (1)

Al momento de culminación del estudio se cumplen los parámetros establecidos (Recomendados por la Sociedad Americana de Cirujanos de Mama: tasa de identificación mayor del 85% y falsos negativos <5%) para dejar de realizar la linfadenectomía axilar y establecer un protocolo diagnóstico en nuestra institución, sin embargo debido a que cubrimos solamente la llamada curva de aprendizaje y un poco más, se hace necesario continuar con una segunda fase del estudio que abarque mayor número de pacientes para dar mayor fortaleza y corroborar los resultados. (1)

JUSTIFICACIÓN

La evaluación intraoperatoria del ganglio centinela constituye un procedimiento mínimamente invasivo y con gran beneficio para la paciente pues se conocen las morbilidades asociadas a la disección ganglionar axilar, como parestesias, complicaciones de la herida y linfedema. Por lo tanto se considera de gran impacto el empleo de la técnica del ganglio centinela con el objetivo de reducir esta morbilidad en las pacientes con cáncer de mama en estadio temprano, con la seguridad de garantizarles un buen pronóstico en cuanto a recurrencia y supervivencia pues las técnicas patológicas estándar han detectado afectación de los ganglios axilares en sólo el 30 % de estas pacientes, lo que ha llevado a algunas autoridades a cuestionar el valor de la disección de ganglios linfáticos axilares de rutina en pacientes con cáncer de mama en estadio temprano.

Se considera necesario describir el proceso de aplicación de la biopsia selectiva de ganglio centinela en el hospital con el objetivo de detectar las debilidades técnicas que debieran mejorarse y conocer los resultados obtenidos su empleo con el fin de documentar el beneficio brindado a las pacientes oncológicas al evitar la disección axilar innecesaria en cáncer de mama en etapa temprana y sus complicaciones derivadas a mediano y largo plazo sin afectar negativamente el pronóstico, sobrevida y calidad de vida.

OBJETIVOS

Objetivo general:

Describir el proceso de Evaluación intraoperatoria del ganglio centinela en pacientes con carcinoma infiltrante de mama del servicio de Oncología del Hospital Bertha Calderón Roque así como los resultados obtenidos de su implementación en el periodo de Junio a Diciembre de 2017

Objetivos específicos:

1. Describir las características sociodemográficas y antecedentes clínicos de las pacientes a las que se realizó biopsia selectiva de ganglio centinela en el Hospital Bertha Calderón Roque en el periodo de Junio a Diciembre de 2017
2. Definir las características clínicas de las pacientes intervenidas quirúrgicamente con técnica con ganglio centinela en el Hospital Bertha Calderón Roque en el periodo de Junio a Diciembre de 2017
3. Detallar la técnica empleada e inconvenientes en la realización de biopsia selectiva de ganglio centinela en el Hospital Bertha Calderón Roque en el periodo de Junio a Diciembre de 2017
4. Conocer los resultados citológicos e histopatológicos obtenidos del empleo de la técnica de ganglio centinela y complicaciones presentadas en el Hospital Bertha Calderón Roque en el periodo de Junio a Diciembre de 2017

MARCO TEÓRICO

La afectación de los ganglios axilares sigue siendo el factor pronóstico más significativo de recurrencia y supervivencia en pacientes con cáncer de mama en estadio temprano. La disección de la cuenca ganglionar axilar proporciona un excelente control regional si hay metástasis, una información de pronóstico precisa y la posibilidad de tomar decisiones adecuadas con respecto al tratamiento adicional. (3)

Como parte de la cirugía conservadora de la mama, la disección axilar se realiza preferiblemente a través de una incisión aparte en la axila. Para la estadificación precisa y la prevención de recurrencias axilares en el cáncer de mama de estadio temprano, una NIH Consensus Development Conference concluyó que la extirpación de los ganglios de nivel I y II debe ser rutinaria. Los tres niveles de ganglios axilares se basan en su relación con el músculo pectoral menor. La disección axilar de nivel I y II implica la extirpación de todo el tejido adiposo y que dé soporte a los ganglios linfáticos desde el borde lateral y posterior al central del músculo pectoral menor. Es muy raro que existan «metástasis en salto» en los niveles superiores de la axila sin que estén afectados los niveles más bajos. Si durante la cirugía se encontrasen ganglios palpables en el centro del músculo pectoral, se realizará una disección completa que afecte a los tres niveles, y habitualmente es necesaria la transección del músculo pectoral menor. (3)

Aunque la disección ganglionar axilar es adecuada para la estadificación, se conocen las morbilidades asociadas a este procedimiento, como parestesias, complicaciones de la herida y linfedema. Este último se produce en aproximadamente el 10 % al 20 % de las pacientes. Desde la aparición de la mamografía, ha ido disminuyendo el tamaño del cáncer de mama y de la afectación ganglionar positiva en el momento del diagnóstico. Las técnicas patológicas estándar han detectado afectación de los ganglios axilares en sólo el 30 % de las pacientes. Esto ha llevado a algunas autoridades a cuestionar el valor de la disección de ganglios linfáticos axilares de rutina en pacientes con cáncer de mama en estadio temprano. (3)

La técnica de biopsia del ganglio linfático centinela (GLC), un procedimiento mínimamente invasivo, se basa en la observación de qué áreas específicas se drenan, a través de los canales linfáticos, a uno o dos ganglios primarios antes de afectar a los demás ganglios linfáticos de una cuenca ganglionar. Mediante la inyección de radioisótopos y/o tinte azul en la región del tumor o

bajo la areola y la práctica de una disección axilar limitada, pueden identificarse estos ganglios primarios o centinela simplemente con inspección visual o utilizando un contador manual de rayos gamma. Sólo se extirpan estos ganglios centinela y se analizan utilizando una tinción rutinaria de hematoxilina eosina y/o inmunohistoquímica para identificar pequeños focos de metástasis. En caso de que las muestras teñidas con hematoxilina-eosina sean negativas, la mayoría de los centros realizan una inmunohistoquímica. (3)

Los estudios han demostrado que si los ganglios centinela están libres de tumor histopatológicamente, teóricamente el resto de los ganglios axilares lo estarán también, lo que evita la necesidad de una disección de ganglios linfáticos axilares completa. En manos expertas, la tasa de falsos negativos es baja, e incluso de casi 0 % con la adecuada selección de la paciente y el seguimiento de los detalles técnicos. Si los ganglios centinela muestran metástasis, el tratamiento estándar será la realización de una disección axilar completa de los niveles I y II. (3)

La biopsia selectiva del ganglio centinela (BSGC) es el procedimiento de elección para la estadificación axilar del cáncer de mama, y permite seleccionar un subgrupo de pacientes en los que la linfadenectomía axilar no aporta ningún beneficio adicional. El uso de la BSGC se ha extendido desde la descripción de la técnica para el melanoma en la década de 1990, evidenciándose su utilidad a través de los resultados comunicados por numerosos grupos. (4)

En los últimos años, los cambios conceptuales introducidos por ensayos clínicos y estudios observacionales han producido, una gran disparidad de criterios respecto a la actitud terapéutica frente al diagnóstico de ganglio centinela (GC) metastásico. (4)

Definiciones

Ganglio centinela: Desde el punto de vista de la Medicina Nuclear, es el ganglio o ganglios linfáticos regionales que reciben el drenaje linfático directamente desde el tumor primario y son detectables en la linfogammagrafía, especialmente si están conectados a un canal linfático. Desde el punto de vista quirúrgico, se considera GC aquel o aquellos que presentan una actividad representativa y que están ubicados en el área preseleccionada gammagráficamente.

Ganglio secundario: Desde el punto de vista de la Medicina Nuclear, es aquel o aquellos que presentan una captación del trazador en la línea de progresión linfática desde el GC, habitualmente

con menor actividad, claramente diferenciada. Desde el punto de vista quirúrgico, es aquel o aquellos identificados o no previamente en la linfogammagrafía, que tienen una actividad significativamente menor en la misma área de drenaje del GC. (4)

En 2005, la American Society of Clinical Oncology (ASCO) publicó una guía de recomendaciones para la técnica de biopsia del GLC en el cáncer de mama de estadio temprano. Estas pautas se basaban en 69 estudios en los que se comparaba el GLC con la disección de ganglios linfáticos axilares completa. Existían pruebas suficientes que demostraban que un ganglio linfático centinela negativo era predictivo de ganglios axilares negativos para que los expertos recomendaran el uso del GLC en pacientes de cáncer de mama en estadio temprano con ganglios clínicamente negativos, siempre que el procedimiento fuese realizado por un equipo experto. Los expertos recomendaron además someter a esta técnica los ganglios palpables sospechosos encontrados durante la disección. También aconsejaron realizar una disección de ganglios linfáticos axilares de compleción a las pacientes con metástasis de GLC, incluida la micrometástasis (> 0,2 mm a 2,0 mm). (3)

Crterios de indicación del ganglio centinela

Se recomienda el diagnóstico histológico de carcinoma para realizar el GC.

Ganglio centinela en el carcinoma in situ

En general, no se requiere disección axilar o procedimiento de mapeo linfático con búsqueda de GC ya que el riesgo de afectación ganglionar es 0.9% para pN1 y 1.5% para pN1micrometástasis. Sin embargo, en aquellas pacientes que requerirán mastectomía total para su manejo o que tengan sospecha de invasión, se debe realizar GC. Esto se debe a que después de una mastectomía no se puede hacer GC. La detección de cáncer invasor es del 10 – 20% y aproximadamente la mitad son microinvasor. (17)

1. Carcinoma in situ que requerirá mastectomía
2. Carcinoma in situ con sospecha de microinvasión o invasión basado en los siguientes criterios:
 - a. Tamaño tumoral ≥ 5 cm
 - b. Palpable

- c. Alto grado histológico
- d. Comedonecrosis

Ganglio centinela en el carcinoma invasor

Las pacientes con cáncer de mama invasor requieren una evaluación histopatológica del estado ganglionar. Los criterios de indicación de GC es:

Cáncer de mama T1 y T2 con axila clínicamente negativa. Si existe la sospecha clínica o radiológica de metástasis ganglionar se debe corroborar con biopsia por aspiración con aguja fina o aguja de corte. Si negativos son candidatas a GC. (17)

Contraindicaciones del Ganglio Centinela (17)

1. Diagnóstico preoperatorio de afectación ganglionar por clínica y evidenciado por imagen y confirmado por biopsia por aspiración con aguja fina o aguja de corte.
2. Carcinoma inflamatorio. Este cáncer se caracteriza por trombosis de los vasos linfáticos y alterar la migración del radiotrazador y el colorante.
3. Paciente no acepta el procedimiento.

No constituyen criterios de contraindicación (17)

1. Biopsia excisional/incisional previa donde no sea afectado el recorrido linfático
2. Cirugía mamaria plástica de aumento o reducción previa
3. Cáncer mama T3 con axila clínicamente/radiológicamente/citología-histología negativa.
4. Tumores multifocales y multicéntricos.
5. Cirugía conservadora con biopsia del ganglio centinela por carcinoma previo. Valorar dosis de irradiación recibida.
6. Mujeres gestantes. El uso de colorante está contraindicado en embarazadas por ser categoría C. El uso de radiotrazador no está contraindicado.

Consideraciones especiales: (4)

1. En pacientes con axila clínica/ecográficamente negativa de inicio, puede realizarse la BSGC tanto previa al tratamiento sistémico primario como posterior al mismo.
2. En pacientes N1/N2 de inicio con negativización clínica y ecográfica de la axila tras la neoadyuvancia (N0), puede realizarse la BSGC después del tratamiento sistémico primario y evitar la linfadenectomía axilar cuando el GC sea negativo. No obstante, series recientes aportan resultados controvertidos al respecto por la alta tasa de falsos negativos secundarios a la terapia sistémica primaria.

Los expertos ofrecen también recomendaciones con respecto al uso del GLC en determinadas circunstancias clínicas. Con respecto a los casos de carcinoma ductal in situ, estos expertos recomendaron la técnica de biopsia del GLC para pacientes de mastectomía con carcinoma ductal in situ, en casos de carcinoma ductal in situ con microinvasión o en casos de carcinoma ductal in situ > 5 cm. Aunque el carcinoma ductal in situ posea una naturaleza no invasiva, en un 10 % al 20 % de las pacientes con diagnóstico de este carcinoma por biopsia central, se encontrará enfermedad invasiva después de la extirpación, debido a un error de muestreo. Si la invasión fuera descubierta después de la mastectomía, se habría perdido la oportunidad de estadificar la axila con disección del GLC. Otras circunstancias clínicas especiales en las que se recomienda biopsia del GLC son: a) en pacientes de edad avanzada; b) en pacientes obesas; c) en pacientes hombres; d) en tumores multicéntricos, y e) después de una biopsia por escisión previa. Los escenarios en los que no se recomienda biopsia del GLC incluyen: a) pacientes con una axila positiva clínicamente (N1); b) pacientes embarazadas; c) cirugía axilar previa; d) cáncer de mama inflamatorio; e) después del tratamiento sistémico preoperatorio, y f) pacientes con tumores 5 cm. (3)

Hay cada vez más pruebas que apoyan el uso de GLC en algunas de estas circunstancias. Los informes sobre el uso seguro de los radioisótopos en pacientes embarazadas todavía son limitados. Sin embargo, una revisión reciente concluyó que no debe ofrecerse biopsia del GLC a pacientes embarazadas con menos de 30 semanas de gestación. (3)

Radiología

La ecografía es la técnica diagnóstica más adecuada en la valoración de la axila para la selección de pacientes candidatas a BSCG. Su principal utilidad se basa en que permite detectar ganglios axilares con alteraciones morfológicas indicativas de afectación metastásica que no son evidentes en la exploración física, y realizar punción ecoguiada de los mismos para confirmar el diagnóstico, debiéndose evitar la realización de la BSGC en estos casos. La rentabilidad de la punción ecoguiada es mayor cuanto más grande es el tamaño del tumor. Además, la ecografía puede ser útil para valorar el número de ganglios patológicos, la afectación extracapsular y la afectación masiva axilar. Los criterios más útiles para definir un ganglio como patológico en ecografía son los morfológicos. Bedi et al los clasificaron en 6 tipos:

- Tipo 1. Cortical ausente, no visible.
- Tipo 2. Cortical uniforme de menos de 3 mm de grosor.
- Tipo 3. Cortical uniforme de más de 3 mm de grosor.
- Tipo 4. Lobulación cortical generalizada.
- Tipo 5. Engrosamiento cortical focal.
- Tipo 6. Hilio ausente.

Los tipos 1-4 se consideran negativos o benignos, y los tipos 5 y 6, positivos o compatibles con afectación metastásica. (4)

Ante un ganglio con signos ecográficos de malignidad debe confirmarse el diagnóstico mediante punción-aspiración con aguja fina o biopsia con aguja gruesa (BAG), por la posibilidad de falsos positivos de la ecografía. La especificidad de ambas técnicas es próxima al 100%, y las complicaciones son escasas en ambas. Aunque los resultados publicados son más favorables a la BAG por su mayor sensibilidad, no hay datos suficientes para recomendar una de las 2 técnicas. La decisión de usar punción-aspiración con aguja fina o BAG dependerá de la experiencia y las preferencias del radiólogo y del patólogo. Algunos expertos recomiendan la realización de una resonancia magnética pretratamiento del carcinoma de mama, dado que este método puede ser útil

en la identificación de ganglios menos accesibles a la ecografía (niveles axilares 2 y 3, cadena mamaria interna y ganglios de Rotter), en la valoración del número de ganglios patológicos y para comparar con la axila contralateral. La evidencia de la utilidad de la resonancia magnética en el estudio axilar es limitada. Los criterios de afectación son morfológicos, como en la ecografía, y las lesiones detectadas deben ser confirmadas con ecografía y estudio citológico o histológico. (4)

Medicina Nuclear

Marcadores (4)

La técnica imprescindible incluye actualmente el uso de radiotrazador.

-Los trazadores isotópicos recomendables son el nanocoloide de albúmina, el coloide de estaño y el sulfuro de renio, personalizando en cada paciente y citándolo en el consentimiento informado específicamente si el producto no estuviese autorizado para esta indicación clínica.

-La actividad total administrada oscilará entre 0,5 y 3 mCi (18,5-111 MBq), inyectados entre las 2 y 24 h antes de la cirugía.

- Es aceptable utilizar la técnica mixta (radiotrazador más colorante), sobre todo en periodo de aprendizaje y en aquellos casos con dificultades de visualización en la linfogammagrafía preoperatoria. Los colorantes recomendados son el azul de metileno, el azul patente y el azul de iso-sulfán.

- Se desaconseja la técnica con el uso exclusivo de colorante.

Localización de la inyección (4)

- Preferiblemente intra/peritumoral, aunque la inyección periareolar y/o subdérmica también puede ser una opción de inicio.

- Para lesiones no palpables, es recomendable la inyección intraperitumoral del trazador de forma asistida por métodos de imagen (ecografía o estereotaxia).

- Para SNOLL, es imprescindible la inyección intra/peritumoral del trazador de forma asistida por métodos de imagen (ecografía o estereotaxia).

- Para lesiones no palpables sin posibilidad de asistencia con métodos de imagen, lesiones ya extirpadas o lesiones cercanas anatómicamente a la región axilar, se recomienda la inyección periareolar, pericavitaria o intradérmica del trazador.

Linfogammagrafía

- Es imprescindible en el periodo postinyección del radiotrazador, con la finalidad de confirmar la migración y evidenciar drenajes extraaxilares.- Se debe realizar lo más cerca posible del momento de la intervención.

- En caso de no migración y de no visualizarse el drenaje a la región axilar, se recomienda la reinyección del trazador el mismo día, con cualquiera de las técnicas citadas a tal efecto.

- En caso de disponer de equipos SPECT-CT, se aconseja el uso de imágenes fusionadas en el caso de no identificación del GC en la linfogammagrafía convencional o cuando se prevea que una localización anatómica más precisa pueda simplificar significativamente la intervención quirúrgica, como en el caso de ganglios con aparente bajo recuento o ganglios extraaxilares.

- Aunque no es imprescindible para la realización de la técnica, salvo en el caso de que se empleen gammacámaras intraoperatorias, es muy recomendable la asistencia en el quirófano de un médico nuclear con experiencia y, a ser posible, específicamente aquel que se haya encargado de la inyección del radiotrazador y la obtención de las imágenes gammagráficas.

Marcadores

Cuando se utilice el colorante, se recomienda el uso de azul de isosulfán, azul patente o azul de metileno, aunque con las pertinentes autorizaciones administrativas. La dosis recomendada es de 2 ml, y el momento de su inyección, de 10 a 15 min antes de comenzar la intervención. La localización anatómica de la inyección del colorante seguirá los patrones descritos para el radiotrazador. Es recomendable la aplicación de masaje tras la inyección del colorante. (4)

La administración de colorante puede provocar anafilaxis en menos del 1% y debe informarse a la paciente que presentará tinción de la orina secundario al colorante y no deberá alarmarse. Además, del tatuaje que quedará del sitio de inyección en el seno. (4)

Anestesia

La BSGC puede realizarse mediante anestesia general, o bien bajo anestesia local o locorregional con sedación, como gesto quirúrgico independiente o de forma simultánea al tratamiento quirúrgico del tumor. En el uso del colorante, este se debería inyectar con los pacientes bajo control anestésico, y es recomendable la administración de antihistamínicos y corticoides como profilaxis de reacciones alérgicas. (4)

Secuencia temporal ganglio centinela/carcinoma de mama

- Antes de la incisión se puede utilizar el gamma Probe o la gamma sonda para hacer rastreo y mapeo de los puntos “calientes”. (4)
- Iniciar la intervención por la axila a fin de evitar contaminaciones axilares de tejido mamario y optimizar el tiempo de quirófano, siempre que el estudio patológico del GC se realice por técnica molecular. Es indiferente cuando el estudio del GC se realiza histológicamente. (4)
- El ganglio centinela se hace por una incisión a parte de la cirugía conservadora. Si el tumor se encuentra en el cuadrante supero externo, en ocasiones es posible efectuar la resección del ganglio centinela a través de la misma incisión. (4)
- La incisión cutánea a nivel axilar se efectúa centrada por el “punto caliente” independientemente de su localización. Si no se ha utilizado el radiotrazador, o si no se ha podido encontrar el “punto caliente”, la incisión se hace inmediatamente por debajo de la línea del vello en la línea axilar anterior, posterior y perpendicular al pectoral mayor. (4)
- Se utiliza la gamma sonda para la localización intraoperatoria del ganglio centinela. La disección siempre debe ser guiada por la sonda ya que es la que nos brindará el trayecto más directo a la zona más caliente correspondiente al ganglio centinela. Si se utiliza el colorante se deben seguir los linfáticos azules hacia su destino. Se debe cauterizar o ligar los linfáticos pues puede producirse linfocele en el lecho quirúrgico. Con la inyección del colorante y radiotrazador el ganglio centinela puede ser caliente, azul o ambos. (4)
- El objetivo del ganglio centinela es remover suficiente ganglios linfáticos “calientes” o “hot” y/o azul y/o ganglios sospechosos palpables para estadificar adecuadamente la axila.

- Se recomienda concluir la intervención de la BSGC con una exploración digital de la axila para descartar la existencia de adenopatías sospechosas palpables, susceptibles de ser biopsiadas.
- La detección gammagráfica de ganglio centinela en la cadena mamaria interna debe conllevar su biopsia, siempre que técnicamente sea factible.
- Ante la no migración del trazador a la axila, y solo hacia la mamaria interna, se puede realizar la inyección con colorante, recomendando seguir la misma metodología de la inyección del isótopo; también es posible la realización de reinyección de radiotrazador o el seguimiento clínico y con técnicas de imagen. (4)
- Se recomienda, como ayuda, el uso intraoperatorio de gammacámaras portátiles, particularmente en el caso de que se prevea una identificación y excéresis dificultosa del GC.
- Antes de remover el ganglio centinela más caliente se debe hacer una cuenta “in vivo” con la gamma sonda. Una vez removido se hace un recuento ex vivo del mismo. Igualmente se debe hacer recuento del lecho después de la resección del o de los ganglios centinela. Si el recuento del lecho es superior a 10% del valor del GC más caliente (regla del 10%), se debe efectuar una búsqueda meticulosa para descartar otros ganglios centinela. (4)
- Si sólo se usa colorante, se remueven los ganglios azules o ganglios contiguos que siguen el recorrido de los ganglios linfáticos teñidos.
- Los ganglios sospechosos en la cirugía deben de removerse aún cuando estos no eran ni calientes ni azules. (4)

Patología

Procedimiento

- El diagnóstico del/de los GC debe ser intraoperatorio siempre que sea posible para aumentar la eficiencia de la técnica, excepto en el caso de la mamaria interna, cuya biopsia intraoperatoria no es necesaria porque no entraña ningún gesto quirúrgico adicional.
- Son aceptables hasta 3 GC, aunque es recomendable limitar su número a 2.

- Se recomienda estudiar el ganglio en su totalidad a fin de evitar sesgos de localización. La única técnica que actualmente permite el estudio del GC en su totalidad es una técnica molecular (one step nucleic acid amplification [OSNA], Sysmex™), por lo que se considera el procedimiento de elección para el estudio patológico del GC. (4)

Estudio histológico

- Es aceptable el estudio intraoperatorio histopatológico mediante cortes por congelación cuando el análisis mole-cular OSNA no sea posible.

- El estudio histológico intraoperatorio (congelación) debe consistir en secciones a distintos niveles que permitan detectar, por lo menos, metástasis de más de 2 mm.

- Es aceptable, en caso de duda, completar el estudio histológico con técnicas inmunohistoquímicas para AE1/AE3, CK7, CK19 o CAM5.2.

- El estudio histológico intraoperatorio no permite el estudio del GC en su totalidad, por lo que debe completarse con el estudio diferido del GC restante. En estos casos, el diagnóstico definitivo, postoperatorio, debe incluir, al menos, secciones cada 200µ del tejido restante.

- El estudio histológico postoperatorio suele remitirse entre 3 y 5 días después de la intervención. La espera del diagnóstico definitivo puede causar ansiedad a la paciente. El diagnóstico definitivo, diferido, puede dar lugar a una segunda intervención cuando esté indicada una linfadenectomía axilar. La segunda intervención puede tener mayor dificultad técnica y mayor riesgo de complicaciones que la primera, al tratarse de un territorio ya manipulado por la cirugía previa.

-Otras opciones en los servicios donde no sea posible ninguno de los 2 procedimientos anteriores, es aceptable la citología por raspado o impronta para el estudio intraoperatorio, debiéndose completar posteriormente el análisis, según protocolo descrito en el párrafo anterior, para estudio definitivo. (4)

Diagnóstico

Se define como ganglio positivo o afectado aquel que presenta células tumorales metastásicas en el estudio histológico o más de 100 copias de ARNm-CK19 en el estudio OSNA. De acuerdo con el sistema TNM de estadificación y sus equivalencias en número de copias de ARNm-CK1958, los GC afectados deben ser clasificados de la siguiente forma, según el método de estudio:

1. Macrometástasis (pN1, sistema TNM de estadificación):

- ≥ 2 mm de diámetro sobre la laminilla.

- Equivalencia en número de copias de ARNm-CK19: ≥ 5.000 copias.

2. Micrometástasis (pN1mic, sistema TNM de estadificación):

- Tamaño de entre 0,2 y 2 mm de diámetro sobre la laminilla o más de 200 células tumorales en un único corte de tejido.

- Equivalencia en número de copias de ARNm-CK19: ≥ 250 , < 5.000 copias.

3. Células tumorales aisladas (pN0 [mol+]) si se detectan mediante técnica molecular, o pN0(i+) si se detectan mediante inmunohistoquímica o tinción H&E, según sistema TNM de estadificación:

- Tamaño $\leq 0,2$ mm medido sobre la laminilla o menos de 200 células tumorales en un único corte de tejido.

- Equivalencia en número de copias de ARNm-CK19: ≤ 250 , > 100 copias. (4)

Ganglio centinela positivo y linfadenectomía axilar:

Indicaciones

Estudios recientes aconsejan una revisión de los criterios diagnósticos del GC para la indicación de la linfadenectomía axilar, mostrando que el valor «carga tumoral» es más predictivo de afectación axilar que los grupos pronósticos definidos en el TNM -7.a edición (células tumorales aisladas, micrometástasis y macrometástasis). La variable «carga tumoral» expresa la cantidad de tumor

como una variable discreta en función del número de copias de ARNm-CK19 del GC. Se recomienda la aplicación de los criterios basados en la carga tumoral siempre que sea posible. (4)

A. No constituyen indicación de linfadenectomía axilar los casos con baja carga tumoral o perfil de bajo riesgo, de acuerdo con las definiciones siguientes:

I. «Baja carga tumoral». Se considera perfil de «baja carga tumoral» el que cumple el siguiente criterio:

- Carga tumoral total, es decir, el sumatorio del número de copias de cada uno de los GC estudiados, igual o inferior a 15.000 copias de ARNm-CK19. En base a los estudios publicados, una carga tumoral total de 10.000-15.000 copias corresponde a una probabilidad de axila no afectada (libre de metástasis) de un 85%. Puede disminuirse la probabilidad de axila afecta estableciéndose como punto de corte un valor inferior a las 15.000 copias.

- Además del parámetro «carga tumoral», la conducta a seguir puede ser matizable en función de los factores de riesgo dependientes del tumor primario (ver los criterios de bajo riesgo en el párrafo siguiente).

II. Se considera «perfil de bajo riesgo» la confluencia de todos los siguientes factores (evidencia 1+):

- El diagnóstico histológico de células tumorales aisladas o micrometástasis.

- Hasta un máximo de 2 GC metastásicos.

- Estatus posmenopáusico.

- Tamaño del tumor primario < 3 cm.

- Grado histológico 1 o 2.

- RE y RP positivos.

- Her2 negativo, inmunohistoquímicamente o por hibridación «in situ».

- Ki67 \leq 14%.

- Cirugía conservadora.

B. Constituye indicación de linfadenectomía axilar:

I. Carga tumoral mayor a 10.000-15.000 copias.

II. Diagnóstico de macrometástasis (TNM, 7.a edición), salvo en el contexto de pacientes con criterios de «bajo riesgo» del tumor primario o en el contexto de ensayos clínicos. (4)

En pacientes consideradas «de bajo riesgo» según los criterios descritos en el apartado anterior, la probabilidad de enfermedad axilar residual es, según los estudios publicados, del 27%. En consecuencia, el riesgo de enfermedad axilar residual no es comparable entre GC estadificados por método molecular o histológico. Mientras que el riesgo de enfermedad axilar residual para pacientes de bajo riesgo (criterio histológico) es del 27%, dicho riesgo para pacientes con baja carga tumoral (criterio molecular) es del 14,7% aplicando el punto de corte de entre 10.000 y 15.000 copias de ARNm-CK19. (4)

La indicación de tratamiento sistémico primario (quimio-terapia y/u hormonoterapia) se realizará en función de las características del tumor primario y de su estadio (4).

Oncología radioterápica

Indicaciones

1. El diagnóstico de macrometástasis en el GC, sin linfadenectomía axilar, constituye indicación de irradiación axilar, niveles I, II, III y campos supraclaviculares. La dosis recomendada es de 50 Gy, con una técnica adecuada al volumen a irradiar.

2. El diagnóstico de micrometástasis en el GC no constituye indicación sistemática de irradiación sobre la axila.

3. Ante la afectación de GC de la mamaria interna y no afectación de GC axilar, se recomienda irradiación de la cadena mamaria interna (dosis recomendada de 50 Gy), sin completar la linfadenectomía axilar. (4)

Con respecto a los aspectos técnicos del procedimiento, el panel de expertos apoya las directrices para la práctica de linfadenectomía de ganglios centinela para el cáncer de mama publicadas por la

American Society of Breast Surgeons (ASBS). La ASBS mantiene que es necesaria una tasa de identificación del GLC del 85 % y una tasa máxima de falsos negativos del 5 % para renunciar a la disección axilar. Así mismo, recomienda también que los cirujanos realicen un mínimo de 20 casos de GLC seguidos de disección de ganglios linfáticos axilares de compleción, o posean el tutelaje adecuado, antes de confiar en el procedimiento para evitar disección de ganglios linfáticos axilares. Los expertos de la ASCO señalan que, en general, las tasas más bajas de falsos negativos se obtuvieron con métodos combinados de isótopos y tinte azul, pero no cabe esperar que la ASCO publique unas directrices concretas para la realización técnica del procedimiento. (3)

DISEÑO METODOLÓGICO

De acuerdo al método de investigación el presente estudio es **observacional y** según el nivel inicial de profundidad del conocimiento es descriptivo (Piura, 2006). De acuerdo a la clasificación de Hernández, Fernández y Baptista 2014, el tipo de estudio es no **correlacional**. De acuerdo, al tiempo de ocurrencia de los hechos y registro de la información, el estudio es **prospectivo**, por el período y secuencia del estudio es **longitudinal** (Canales, Alvarado y Pineda, 1996). En el ámbito (clínico-quirúrgico, epidemiológico, salud pública, humanidades, ciencias sociales, etc.), la presente investigación es un **serie de casos**

Universo y muestra: El universo está compuesto por 31 pacientes que se atendieron en el servicio de oncología del Hospital Escuela Bertha Calderón Roque con carcinoma infiltrante de mama que fueron sometidas a tratamiento quirúrgico con técnica de ganglio centinela en el período de Junio a Diciembre de 2017, sin embargo 3 de ellas no cumplieron con los criterios de inclusión del estudio ya que se trató de 3 casos realizados en periodo de prueba. Solo 28 pacientes cumplieron los criterios de inclusión, constituyendo con ellas la muestra del estudio.

Criterios de inclusión:

1. Cáncer de mama T1 y T2 con axila clínicamente negativa. Si existió la sospecha clínica o radiológica de metástasis ganglionar se corroboró con biopsia por aspiración con aguja fina, si fue negativa es candidata a GC
2. Biopsia excisional/incisional previa donde no sea afectado el recorrido linfático
3. Cáncer mama T3 con axila clínicamente/radiológicamente/citología-histología negativa.
4. En pacientes N1/N2 de inicio con negativización clínica y ecográfica de la axila tras la neoadyuvancia (N0).

Operacionalización de variables del estudio

I. Describir las características generales y antecedentes patológicos personales de los pacientes del estudio

Variable	Definición operacional	Indicador	Valor
Edad	Tiempo de vida de una persona desde el momento de su nacimiento hasta la fecha del estudio	Edad medida en rangos de años	<ol style="list-style-type: none"> 1. 21-25 2. 26-35 3. 36-45 4. 46-55 5. Mayor de 55
Procedencia	Región de origen geográfico al que pertenece un individuo	Departamento de Nicaragua	<ol style="list-style-type: none"> 1. Departamento
Comorbilidades	Enfermedades crónicas preexistentes del paciente y que son independientes de la patología oncológica	Enfermedad crónica	<ol style="list-style-type: none"> 1. Diabetes 2. Hipertensión 3. Cardiopatía 4. Diabetes e hipertensión 5. Otras
Estatus menopáusico	Etapas en que se encuentra la paciente en relación a la menopausia	Menopausia	<ol style="list-style-type: none"> 1. Postmenopáusico 2. Premenopáusico

II. Definir las características clínicas y criterios de selección de las pacientes candidatas al uso de la técnica con ganglio centinela.

Variable	Definición operacional	Indicador	Valor
Tamaño del tumor primario	Tamaño del tumor medido en centímetros al examen físico en la valoración de primera vez	Tamaño en centímetros según TNM	<ol style="list-style-type: none"> 1. \leq a 2 cm 2. $>$ a 2 cm pero \leq a 5 cm 3. $>$ a 5 cm
Afectación axilar	Estado axilar clínica, ecográfica o histológicamente	Metástasis axilar	<ol style="list-style-type: none"> 1. Sin metástasis
Etapas clínicas	Clasificación del cáncer en diferentes etapas o estadios en función del tumor primario (tamaño e invasión local) y de su extensión a otros órganos (afectación ganglionar o metastásica).	Se emplea el sistema de estadificación TNM del <i>American Joint Committee on Cancer</i> (AJCC)	<ol style="list-style-type: none"> 1. Etapa 0 2. Etapa I 3. Etapa IIA 4. Etapa IIB 5. Etapa IIIA 6. No estadificado por cirugía previa
Grado histológico	Análisis cuantitativo de la diferenciación del tumor, que se expresa como grado de parecido de las	Grado de diferenciación celular	<ol style="list-style-type: none"> 1. Gx El grado no puede valorarse 2. G1 Bien diferenciado 3. G2 Moderadamente diferenciado 4. G3 Mal diferenciado

	células tumorales con el tejido sano		5. G4 Indiferenciado
Tipo histológico	Determinado por el estudio que el patólogo realiza de las muestras del tumor provenientes de la cirugía o de una biopsia.	Tipo de celular del que deriva	<ol style="list-style-type: none"> 1. Ductal 2. Lobulillar 3. Otros tipos

III. Detallar la técnica empleada e inconvenientes en la realización de biopsia selectiva de ganglio centinela

Variable	Definición operacional	Indicador	Valor
Trazador utilizado	Marcación del drenaje linfático mamario axilar con medio de contraste	Radiocoloide /colorante o ambos	<ol style="list-style-type: none"> 1. Tecnecio 99 2. Tecnecio y Azul de metileno 3. Azul patente
Intervalo de aplicación de tecnecio	Tiempo transcurrido entre la inyección del marcador y el inicio de la cirugía	Horas	<ol style="list-style-type: none"> 1. Menos de 12h 2. 12 a 24h 3. Mas de 24h
Número de ganglios resecaados	Cantidad de ganglios identificados como centinela que	Número	<ol style="list-style-type: none"> 1. Uno 2. Dos

	fueron extirpados		3. Tres o mas
Inconvenientes de la técnica	Inconvenientes técnicos en cuanto a la localización del ganglio o los ganglios centinela o a la demora del ETO		<ol style="list-style-type: none"> 1. Estudio de ganglio centinela negativo 2. No localización del ganglio centinela en el transquirúrgico con la gama sonda probe o con colorante según el o los trazadores empleados 3. Demora de la citología transoperatoria

IV. Conocer los resultados citológicos e histopatológicos obtenidos del empleo de la técnica de ganglio centinela y complicaciones presentadas

Variable	Definición operacional	Indicador	Valor
Cirugía planeada	Procedimiento quirúrgico propuesto para tratar la patología basado en la etapa clínica	Cirugía conservadora o mastectomía con técnica de ganglio centinela	<ol style="list-style-type: none"> 1. Cirugía conservadora con técnica de ganglio centinela 2. Mastectomía con técnica de ganglio centinela

Resultado de la citología transoperatoria	Resultado de la citología por impronta realizada al ganglio centinela durante la evaluación intraoperatoria	Presencia de metástasis ganglionar	<ol style="list-style-type: none"> 1. Macrometástasis 2. Micrometástasis 3. Células tumorales aisladas
Cirugía realizada	Cirugía que se lleva a cabo en la paciente y que se define en el intraoperatorio según resultado de citología por impronta	Cirugía conservadora o mastectomía solo con técnica de ganglio centinela o con DRA	<ol style="list-style-type: none"> 1. Cirugía conservadora con ganglio centinela negativo 2. Cirugía conservadora con ganglio centinela positivo + Disección axilar 3. Mastectomía con ganglio centinela negativo 4. Mastectomía con ganglio centinela positivo + Disección axilar
Concordancia citohistológica del ganglio centinela	Concordancia de la citología transoperatoria del o los ganglios centinela con el resultado del	La citología transoperatoria concuerda o no con el estudio histológico de los	<ol style="list-style-type: none"> 1. Concordantes 2. Falsos negativos 3. Falsos positivos

	estudio histológico de los mismos	ganglios centinela	
Necesidad de segundo tiempo quirúrgico	Pacientes que por discordancia citohistológica requirieron someterse a un segundo tiempo quirúrgico para realizar disección radical de axila	Realización de disección radical de axila	1. Disección radical axilar en segundo tiempo quirúrgico.
Complicaciones trans y postoperatorias	Cualquier alteración respecto al curso previsto en la respuesta local y sistémica del paciente quirúrgico	Presencia de complicaciones transoperatorias, postquirúrgicas inmediatas, mediatas o tardías	<ol style="list-style-type: none"> 1. Hemorragia/shock hipovolémico 2. Lesión vascular 3. Lesión pulmonar 4. Lesión nerviosa 5. Hematoma 1. Seroma 2. Infección de herida 6. Tromboembolismo pulmonar 7. Reacción al trazador utilizado 8. Etc.

Obtención de información

Fuentes de información: Expediente clínico

Técnicas de obtención de información: llenado de la ficha de recolección que incluye las variables en estudio a partir del expediente de las pacientes a las que se les realizó cirugía de mama con técnica de ganglio centinela.

Cronograma de atención de las pacientes:

- Durante su valoración de primera vez se consideró las pacientes candidatas a biopsia selectiva de ganglio centinela, una vez se obtuvo estudios de extensión completos y habiendo corroborado el cumplimiento de los criterios de inclusión, se programó cirugía.
- A todas las pacientes se les realizó US axilar de forma programada antes de la fecha de cirugía con el fin de descartar afectación axilar, de haber sospecha radiológica se les realizó BAAF ecoguiada y se descartó esta.
- Se coordinó con el servicio de medicina nuclear en el Centro Nacional de Radioterapia Nora Astorga la aplicación del nanocoloide de albúmina marcado con Tecnecio el día previo a la intervención quirúrgica, fueron llevadas al CNR para aplicación de Tecnecio vía intradérmica periareolar, a dosis entre 0.5 – 4 mCi en dependencia de la hora de la cirugía el volumen administrado entre 0,2- 0.4 ml, realizando mapeo del ganglio centinela con un colimador. Baja energía-alta resolución, ventana 15-20% en el fotopico de 140 keV, matriz. 256 × 256 para imágenes, tratando de colocar al paciente en la posición que se ubicara en quirófano. Se obtuvo imágenes estáticas a los 30 min y 2 h de la inyección del trazador, en proyecciones anteriores. Para delimitar los contornos corporales se utilizó una fuente de ^{99m}Tc.
- La localización del GC se marcó en la piel, especialmente en la proyección oblicua a 45o mediante tinta china y esparadrapo. Se agrega a la imagen gammagráfica un estudio CT para mayor identificación anatómica del ganglio/s

- Se presenta el estudio como una imagen en papel para las imágenes de interés, donde figura el radiotrazador utilizado y la fecha de la exploración.
- El día de la cirugía una vez en sala de operaciones se aplica también periareolar o en algunos casos peritumoral azul de metileno a criterio del cirujano

Instrumentos de obtención de información: Ficha de recolección de datos

Procesamiento y análisis estadístico de la información:

La información obtenida a través de la aplicación de los instrumentos será introducida en una base de datos utilizando el programa SPSS 22.0 versión para Windows (SPSS Inc 2014). Se elaboraron tablas de frecuencia (absolutas y porcentajes) de cada una de las variables cualitativas y de contingencia. Los datos serán presentados en forma de tablas de contingencia y gráficos de barras.

Aspectos éticos:

La investigación fue aprobada por las institución involucrada, dirección y docencia del Hospital Bertha Calderón Roque. Se solicitó un consentimiento por escrito a todas las pacientes a las que se les programó cirugía con biopsia selectiva de ganglio centinela, explicándoles claramente los procedimientos y riesgos de dicho manejo o terapia la cual sería sometida, teniendo cada paciente la facultad de decidir si optar o no por la selectiva de ganglio centinela.

RESULTADOS

Del estudio sobre el proceso de Evaluación intraoperatoria del ganglio centinela en pacientes con carcinoma infiltrante de mama del servicio de Oncología del Hospital Bertha Calderón Roque se obtuvo los siguientes resultados:

Características sociodemográficas y antecedentes clínicos de las pacientes:

1. Se estudiaron un total de 28 pacientes. Las cuales correspondían a los siguientes grupos etarios: de 36 a 45 años 28.6% (8), de 45 a 55 años 21.4% (6) y mayores de 55 años el 50% (14) [Cuadro N°1]
2. La procedencia de las pacientes fue la siguiente: Managua el 42.9% (12), Granada el 17.9% (5), Masaya 7.1% (2), Chinandega 7.1% (2), Jinotega 7.1% (2), Estelí 3.6% (1), Rivas 3.6% (1), Chontales 3.6% (1), Nueva Segovia 3.6% (1) y Boaco 3.6% (1). [Cuadro N°2]
3. De las 28 pacientes el 46.4%(13) no padecía ninguna patología crónica de base, el 28.6% (8) hipertensión arterial crónica, el 14.3% (4) HTA cr y DM, el 7.1%(2) solo diabetes y el 3.6%(1) otras patologías [Cuadro N°3]
4. Respecto al estado menopáusico el 57.1%(16) se encontraba en estatus postmenopáusico y el 42.9%(12) en estatus premenopáusico. [Cuadro N° 4]

Características clínicas de las pacientes intervenidas quirúrgicamente con técnica con ganglio centinela

1. El tamaño del tumor se catalogaron como T1 (≤ 2 cm) el 39.3%(11), T2 ($>$ a 2 cm, pero ≤ 5 cm) el 50%(14), T3 ($>$ a 5 cm) el 7.1%(2) y ausente por cirugía previa el 3.6%(1) [Cuadro N°5]
2. Respecto a la afectación axilar las 28 pacientes incluidas en el estudio, es decir el 100%, no tenían afectación axilar clínica ni radiológica al momento de realizar la cirugía, 2 de ellas tenían afectación axilar clínica durante la valoración inicial, sin haber realizado ultrasonido ni citología de los ganglios axilares sospechosos, y en 1 se

corroboró la afectación axilar por citología, sin embargo posterior al tratamiento sistémico neoadyuvante la axila se negativizó. [Cuadro N°6]

3. Recibieron tratamiento sistémico neoadyuvante el 10.7%(3) del total de pacientes operadas [Cuadro N°7]
4. En etapa clínica I se encontraron el 17.9% de las pacientes (5), en etapa IIA el 60.7% (17), en etapa IIB el 3.6% (1), en etapa IIIA el 7.1%(2), estas 3 pacientes con afectación axilar que negativizó con neoadyuvancia y 3 pacientes, es decir el 10.7% no se pudo estadificar por cirugía previa.[Cuadro N°8]
5. El 92.9%(26) de las pacientes tenía un tipo histológico ductal y el restante 7.1% (2) tenía un tipo histológico lobulillar [Cuadro N°9]
6. Grado histológico 1 fueron el 42.9% (12) de las pacientes y el 57.1% (16) fueron grado histológico 2 [CuadroN°10]

Técnica empleada e inconvenientes en la realización de biopsia selectiva de ganglio centinela

1. Se planificó realizar cirugía conservadora más ganglio centinela al 46.4% (13) y mastectomía más ganglio centinela al 53.6% (15). [Cuadro N°11]
2. Se utilizó tecnecio solo como trazador en el 35.7% (10), Tecnecio y azul de metileno en el 53.6% (15) y azul patente en el 10.7% (3) [Cuadro N°12]
3. De las 25 pacientes en las que se utilizó tecnecio ya sea solo o en combinación con azul de metileno, el tecnecio se aplicó de 12 a 24 horas antes del procedimiento en el 92% (23) y más de 24 hrs antes en el 8% (2). En el 100% de las pacientes que se utilizó azul patente, que fueron 3, este se administró en el prequirúrgico inmediato. El trazador se inyectó periareolar en el 78.6% (22), intratumoral en el 3.6% (1) y en ambos sitios en el 17.9% (5) [Cuadro N°13 y 14]
4. Se resecó 1 ganglio centinela en el 7.1% (2), 2 ganglios en el 21.4% (6), 3 ganglios en el 39.3% (11) y más de 3 ganglios en el 32.1% (9), con un promedio de 2.9 ganglios por paciente [Cuadro N°15]

5. En el 85.7% de los casos (25) no hubo ningún inconveniente técnico, hubo estudio de ganglio centinela negativo en el 7.1% (2), ganglio centinela fallido en el 3.6% (1) y una demora en el estudio transoperatorio de 40 minutos en el 3.6% (1), no se reportó otro inconveniente técnico. [Cuadro N°16]

Resultados citológicos e histopatológicos obtenidos del empleo de la técnica de ganglio centinela y complicaciones presentadas

1. La citología transoperatoria fue negativa en el 57.1% (16) y positiva en el 42.9% de las pacientes (12), de estas últimas 9, es decir el 75% de las positivas tenían solamente 2 ganglios o menos con macrometástasis y 3 (el 25%) tenían 3 ganglios o mas con macrometástasis. [Cuadro N°17]
2. Se realizó biopsia selectiva de ganglio centinela negativa al 57.1% (16), 21.4%(6) con cirugía conservadora y 35.7%(10) con mastectomía. Al 42.9% (12) de las pacientes se les realizó biopsia de ganglio centinela positiva y disección radical axilar, realizando al 25%(7) cirugía conservadora con ganglio centinela positivo y disección axilar radical y al 17.9%(5) mastectomía con ganglio centinela positivo y disección axilar radical. [Cuadro N°18]
3. En el estudio histológico se encontró metástasis en los ganglios centinela en el 42.9% (12) de las pacientes y en el 57.1% (16) no hubo metástasis en los ganglios centinela. [Cuadro N°19]
4. Se encontró concordancia de la citología con el estudio histológico de los ganglios centinela en el 85.7% (24) y discordancia en el 14.2%(4), que correspondió a 2 falsos positivos (7.1%) y 2 falsos negativos (7.1%) [Cuadro N°20]
5. Se realizó disección radical axilar en segundo tiempo quirúrgico a 1 paciente (3.6%), correspondiente a uno de los dos casos falso negativo en el otro caso se decidió iniciar quimioterapia adyuvante, seguida de hormonoterapia y radioterapia [Cuadro N°21]

6. Se determinó con la histología 10 casos verdaderos positivos, el 35.7%, 14 verdaderos negativos, el 50%, 2 falsos negativos, el 7.1% y 2 falsos positivos, el restante 7.1% [Cuadro N°23]. Se encontró una sensibilidad de la técnica del 83.3% [Cuadro N°24], con especificidad del 87.5% [Cuadro 25], Valor predictivo positivo del 83.3% y valor predictivo negativo del 87.5% [Cuadro 25], una tasa de identificación global del ganglio de 85.7% y tasa de falsos negativos del 16.6% [Cuadro 26]
7. Se presentó complicación postquirúrgica de manera tardía en el 7.2% (2) de las pacientes, una de ellas presentó una dehiscencia (3.6%) a los 30 días del postquirúrgico y la otra un hematoma (3.6%) a los 7 días postquirúrgicos. [Cuadro N°22]

ANÁLISIS Y DISCUSIÓN

Se realizó el estudio sobre el proceso de evaluación intraoperatoria del ganglio centinela en 28 pacientes con carcinoma infiltrante de mama del servicio de Oncología del Hospital Bertha Calderón Roque, encontrando que el 50 % de las pacientes fueron mayores de 55 años y el 100% de estas en estado postmenopáusico, lo que constituye un criterio para considerarlas con perfil de bajo riesgo, siendo candidatas al empleo de la técnica y dado que el grupo predominante fueron pacientes mayores de 55 años también se encontró alguna patología crónica de base en la mayoría de la población estudiada. (4)

El tamaño del tumor se clasifica como T1 el 39.3%, T2 el 50%, T3 el 7.1% y ausente por cirugía previa el 3.6%, y el 100%, no tenían afectación axilar clínica, radiológica ni citológica al momento de realizar la cirugía, y en 3 (10.7%) de ellas que tenían afectación axilar durante la valoración inicial, la axila se negativizó posterior al tratamiento sistémico neoadyuvante, convirtiéndose en candidatas al uso de la técnica; lo que traduce que se cumple con los criterios de indicación planteados por la National comprehensive cancer network (NCCN). La etapa clínica, dada por el sistema TNM que se basa en el tamaño del tumor, afectación axilar y metástasis a distancia, criterios que se toman en cuenta para elegir este manejo quirúrgico, predominó entre las etapas más tempranas, I y IIA (17.9% y 60.7% respectivamente), las pacientes que se programaron para dicho procedimiento con etapas clínicas más avanzadas fueron las que cumplieron los criterios posterior a quimioterapia neoadyuvante como lo plantea la NCCN. (17)

El tipo histológico encontrado fue en su mayoría carcinoma ductal infiltrante con el 92.9% y el restante 7.1% tenía un tipo histológico lobulillar, distribución que ha sido predominante a nivel mundial respecto a la histología del cáncer de mama (3) y corroborando también que la técnica es útil en este tipo histológico(5). La totalidad de las pacientes, según la biopsia trucut que estableció el diagnóstico, tuvo un grado histopronóstico 1 (42.9%) y grado 2 (57.1%), lo que las clasifica como pacientes con perfil de bajo riesgo, candidatas a recibir tratamiento con técnica de ganglio centinela (4).

Este estudio revela la experiencia en nuestro medio del mapeo linfático con tecnecio solo, tecnecio con azul de metileno y con azul patente solo, con una tasa de identificación global del 85.7% con

los trazadores utilizados. Con una tasa de identificación con tecnecio solo del 80%, superior al 73% reportado en estudios previos ; combinando tecnecio con azul de metileno mejoró la tasa de detección a 86.6% lo que concuerda con lo encontrado en la literatura internacional en la que se reporta un aumento de la eficacia de la técnica del 73% hasta el 92% cuando se combina un radioisótopo y un colorante para identificar el ganglio centinela (10), y solamente con azul patente fue del 100%, similar a la alta tasa de detección encontrada en 2010 en el Hospital Bertha Calderón en el que solo se utilizó azul de metileno y cuya tasa de detección fue del 91.6%, sin embargo no se considera que esta muestra de pacientes en las que se realizó marcaje con azul patente sea representativa, pues se trata de solamente 3 casos, 2 de los cuales tenían afectación axilar durante la valoración inicial, una clínicamente y en la otra corroborada por citología, lo que constituye un sesgo en la efectividad de la técnica aunque previamente se hayan sometido a quimioterapia neoadyuvante (1)

El número de ganglios centinela disecados coincidió con la mayoría de estudios con una media de 2.9 ganglios aislados por paciente contra una media 1.92 en otros estudios, cumpliendo lo recomendado por la sociedad española de senología y patología mamaria de que son aceptables hasta 3 ganglios, aunque es recomendable limitar su número a 2 (4). Con alta tasa de identificación (85.7%), que demuestra que la identificación del ganglio centinela es factible en nuestro medio pues alcanza la tasa de identificación recomendada por la American Society of Breast Surgeons del 85% (3)

El tiempo de análisis de la biopsia impronta fue adecuado, pues solo en un caso se reportó demora en el resultado del ETO y en dos casos no se identificó el ganglio centinela durante la linfogammagrafía, lo que es imprescindible en el periodo postinyección del radio-trazador, con la finalidad de confirmar la migración y evidenciar drenajes extraaxilares y se aconseja realizar lo más cerca posible del momento de la intervención. En caso de no migración y de no visualizarse el drenaje a la región axilar, se recomienda la reinyección del trazador, el mismo día, con cualquiera de las técnicas citadas a tal efecto, lo cual no fue llevado a cabo (4)

La citología transoperatoria fue negativa en el 57.1% (16) de las pacientes, de las cuales a una (6.25% de las negativas) se le completó la linfadenectomía axilar por tener ganglios macroscópicos sospechosos, pero en la biopsia definitiva fueron negativos. La citología fue positiva en el 42.9%,

del total de ellas, el 75% (9) tenían positivos dos ganglios o menos, y el 25% (3) tenían positivos 3 ganglios o mas. De las pacientes con citología positiva se les completó la linfadenectomía axilar a 11 pacientes (el 91.6% de las que tuvieron citología positiva) y a una (8.3%) no se le completó la linfadenectomía axilar por tener dos ganglios o menos positivos, basado en las recomendaciones de la ACOSOG 2011(4). Se realizó biopsia selectiva de ganglio centinela en total al 57.1% de las pacientes, al 21.4% con cirugía conservadora y 35.7% con mastectomía, demostrando que la técnica es efectiva para ambas cirugías como se describe en estudios previos (11 y 1)

La sensibilidad del procedimiento en la predicción de la enfermedad axilar fue del 83.3%, con especificidad del 87.5%, por lo que consideramos que el uso de Tecneio solo, con azul de metileno o solo azul patente con realización de citología impronta es muy sensible y específico para la detección del ganglio centinela y con una excelente seguridad diagnóstica, con un valor predictivo positivo del 83.3% y valor predictivo negativo del 87.5% con resultados comparables a los estudios internacionales que reportan una sensibilidad y valor predictivo negativo muy altos (6.)

Sin embargo no fue así respecto a la tasa global de falsos negativos del 16.6%, considerablemente superior a lo reportado en estudios previos (1.7%) (6), por lo cual no cumple la tasa de falsos negativos deseado al practicar biopsia del ganglio centinela que debe ser menor al 5% según la Sociedad Americana de Cirujanos de Mama, sin embargo se debe tomar en cuenta lo que refiere la literatura, en lo relacionado a la curva de aprendizaje; que esta se logra con la realización de un número de mínimo de 20 casos de ganglio centinela seguidos de disección de ganglios linfáticos axilares de compleción, o posean el tutelaje adecuado, antes de confiar en el procedimiento para evitar disección de ganglios linfáticos axilares (3), pues existe una evidente curva de aprendizaje en el proceso de implementación de esta técnica quirúrgica ya que se ha descrito un aumento de su eficacia del 58.6% al inicio de su empleo hasta un 78% una vez alcanzada la curva de aprendizaje (13)

Se encontró una alta concordancia de la citología con el estudio histológico de los ganglios centinela en el 85.7% y discordancia solamente en el 14.2% que correspondió a 2 falsos negativos y 2 falsos positivos, relacionándose con el estado de la axila, o bien con el mayor número de cortes realizados en el histológico no así en la citología transoperatoria, sin dejar de lado la llamada

curva de aprendizaje. Hay buena evidencia de que la biopsia impronta (citológico) ofrece buena sensibilidad para el ganglio centinela comparable con la biopsia congelada la cual en nuestro estudio fue del 83.3%, especificidad del 87.5%, comparable con estudios que han reportado una sensibilidad de 84%, una especificidad de 98% y un valor predictivo negativo de 87.5% frente a un 93% reportado en series anteriores (14)

De los dos falsos negativos encontrados se realizó DRA en segundo tiempo quirúrgico a una paciente en la que en el estudio histológico se detectó micrometástasis en el ganglio cetinela, como lo orienta la literatura, pues el diagnóstico de micrometástasis no puede realizarse mediante estudio citológico, y en los ganglios no centinela resecados durante la DRA se encontró macrometástasis , constituyendo indicación de linfadenectomía axilar, salvo en el contexto de pacientes con criterios de «bajo riesgo» los cuales no cumplía pues es una paciente en estado premenopáusico (4). En la otra paciente que se encontró falso negativo se planificó cuatro ciclos de quimioterapia con antraciclinas y posteriormente hormonoterapia y radioterapia, esto basado en que aunque se realizó mastectomía total, en la cola axilar se resecaron 12 ganglios durante la cirugía, dos de ellos con macrometástasis y teniendo en cuenta otros factores como la positividad a receptores estrogénicos en el tumor primario , alto grado histopronóstico y evidente permeación linfovascular, factores que deben ser evaluados para lo toma de decisión sobre el manejo posterior de la paciente (4)

Aunque se presentaron 2 complicaciones tardías (7.2%), se considera que ninguna de ellas es derivada de la técnica con ganglio centinela, sino mas bien de la cirugía mamaria como tal y no se registró en ninguna paciente reacción alérgica al trazador, concordando con lo reportado por la mayoría de estudios de que la técnica no conlleva alto riesgo de complicaciones alérgicas para las pacientes (18)

CONCLUSIONES

1. En el estudio se encontró que la mayoría de pacientes fueron mayores de 55 años, procedentes en su mayoría de Managua, y en segundo lugar de Granada, padeciendo al menos una patología crónica de base, relacionado con el grupo etario predominante y también por ello en estatus postmenopáusico.
2. La mayoría con un tumor clasificado como T2, ninguna con afectación axilar clínica ni radiológica al momento de realizar la cirugía, 3 de ellas tenían afectación axilar durante la valoración inicial, sin embargo posterior al tratamiento sistémico neoadyuvante la axila se negativizó. En etapa temprana (I a IIB) se encontraba la mayoría de pacientes, y el restante en etapa clínica tardía. El tipo histológico ductal fue el que predominó
3. Se utilizó tecnecio como trazador en la mayoría de las pacientes, sea solo o en combinación con azul de metileno, aplicándose el tecnecio de 12 a 24 horas antes del procedimiento en el la mayoría de los casos y periareolar. En un bajo porcentaje de las pacientes se utilizó azul patente, este se administró en el prequirúrgico inmediato en todas ellas. En la mayoría de pacientes se resecaron 3 ganglios, con un promedio de 2.9, no presentándose ningún inconveniente técnico en la gran mayoría.
4. La citología transoperatoria fue negativa en un poco mas de la mitad, las que no requirieron disección axilar, al resto, que fueron positivas se les completó la disección axilar sea con cirugía conservadora o con mastectomía, encontrando posteriormente una concordancia de la citología con el estudio histológico de los ganglios centinela en el la gran mayoría de los casos, en los discordantes que fueron 2 falsos negativos a una de ellas se le completó en segundo tiempo quirúrgico la disección radical de axila y a la otra paciente se le inició quimioterapia adyuvante seguida de hormonoterapia y radioterapia, en los dos falsos positivos se les había realizado la disección axilar durante la intervención quirúrgica. Se presentó complicación postquirúrgica de manera tardía en un mínimo porcentaje, una de ellas presentó una dehiscencia a los 30 días del postquirúrgico y la otra un hematoma a los 7 días postquirúrgicos.

RECOMENDACIONES

1. Continuar la práctica de esta técnica con el fin de alcanzar la curva de aprendizaje tanto para el servicio de oncología ginecológica como para el servicio de patología, de modo que se garantice, además del beneficio de evitar una disección axilar inadecuada, una estadificación axilar adecuada que guíe el manejo subsecuente de las pacientes sometidas a esta técnica.
2. Garantizar el abastecimiento con trazador radioisótopo que actualmente es imprescindible para que la técnica permita una adecuada detección del ganglio centinela.
3. Realizar estudios de seguimiento a largo plazo a las pacientes con el fin de confirmar la efectividad de la pruebas diagnósticas y documentar la evolución subsecuente de las pacientes para obtener resultados en cuanto a pronóstico y sobrevida de las pacientes sometidas al procedimiento, así como documentar respecto a la aparición de síntomas atribuibles al vaciado axilar y calidad de vida

BIBLIOGRAFÍA

1. A. Salinas (2011) Efectividad del colorante azul de metileno en la identificación del ganglio centinela para la detección de la metástasis axilar temprana en pacientes con cáncer de mama del servicio de oncología durante el periodo comprendido de Enero 2010 a Enero 2011 en el Hospital Bertha Calderón Roque, Tesis de postgrado no publicada. Universidad Nacional Autónoma de Nicaragua, Managua, Nicaragua.
2. Albertini JJ, Lyman GH, Cox C, Yeatman T, Balducci L, Ku N et al. Lymphatic mapping and sentinel node biopsy in the patient with breast cancer. *JAMA* 1996;276:1818-1822.
3. Berek & Hacker (2010) *Oncología ginecológica* (5ta edición). Wolters Kluwer Health España, S.A., Lippincott Williams & Wilkins
4. Bernet L, et al. Consenso sobre la biopsia selectiva del ganglio centinela en el cáncer de mama. Revisión 2013 de la Sociedad Española de Senología y Patología Mamaria. *Rev Esp Patol.* 2014.
5. Bland CI, ed. *The breast: comprehensive management of benign and malignant disorders.* Third edition. Ed: Elsevier, 2004
6. Borgstein PJ, Pijpers R, Comans EF, van Diest PJ, Boom RP, Meijer S. Sentinel lymph node biopsy in breast cancer: guidelines and pitfalls of lymphoscintigraphy and gamma probe detection. *J Am Coll Surg*, 1998,186:275-83
7. Cáncer de mama (2017, 16 de Marzo) extraído el 10 de Enero de 2018 de la base de datos del servicio de Oncología Hospital Bertha Calderón Roque.
8. Cáncer de mama (2018, 08 de Enero) extraído el 31 de Enero de 2018 de la base de datos del servicio de Oncología Hospital Bertha Calderón Roque.
9. Cáncer de mama en Nicaragua (s.f) recuperado el 06 de Enero de 2018 de www.movicancer.org.ni

10. Cox CE, Pendas S, Cox JM, Joseph E, Shons AR, Yeatman T, et al: Guidelines for sentinel node biopsy and lymphatic mapping of patients with breast cancer. *Ann Surg* 1998; 227:645-653
11. Fraile M. Biopsia del ganglio centinela en pacientes con cáncer de mama en estadios iniciales, (S.F), 5: 79- 8
12. Giuliano AE, Dale PS, Turner RR, Morton DL, Evans SW, Krasne DL. Improved axillary staging of breast cancer with sentinel lymphadenectomy. *Ann Surg* 1995;3:394-401.
13. Giuliano AE, Kirgan DM, Guenther JM, Morton DL. Lymphatic mapping and sentinel lymphadenectomy for breast cancer. *Ann Surg* 1994,220:391-401.
14. INNOVA . Utilidad de la Biopsia de ganglio centinela con colorante vital e impronta citológica intraoperatoria en mujeres con Cáncer de mama del Hospital Edgardo RebagliatiMartins. Lima- Perú, abril 2011.
15. Krag DN, Weaver DL, Alex JC, Fairbank JT.: Surgical resection and radiolocalization of the sentinel lymph node in breast cancer using a gamma-probe. *Surg Oncol* 1993; 2:335-340.
16. Lyman GH, Giuliano AE, Somerfield MR, et al. American Society of Clinical Oncology guideline recommendations for sentinel lymph node biopsy in early-stage breast cancer. *J Clin Oncol.* 2005;23:7703-20.
17. National comprehensive cancer network (NCCN). Breast Cancer guidelines. 2016.
18. Sarmela Thevarajah, Tara L. Huston, M.D, Rache M. Simmons, M.D. A comparison of the adverse reactions associated with isosulfan blue versus methylene blue dye in sentinel lymph node biopsy for breast cáncer. *America Journal of Surgery* 189 236- 239, 2005

ANEXOS

ANEXO-1 FICHA DE RECOLECCIÓN DE DATOS

NOMBRE:

EXPEDIENTE:

EDAD:

PROCEDENCIA:

COMORBILIDADES:

MENOPAUSIA:

VAL 1RA VEZ DATOS CLÍNICOS:

TAMAÑO DEL TUMOR:

AFECCIÓN AXILAR: (CLX, US, BAAF)

ESTUDIOS DE EXTENSIÓN:

ETAPA CLÍNICA:

BX TRUCUT:

- Tipo histológico
- GHN:

QUIMIOTERAPIA NEOADYUVANTE:

CIRUGÍA PLANEADA:

INTERVALO DE APLICACIÓN DE TECNECIO:

NO DE GANGLIOS RESECADOS:

RESULTADO DEL ETO:

CIRUGÍA REALIZADA:

BIOPSIA QUIRÚRGICA:

ANEXO-2 CUADROS**Cuadro N°1**

Distribución de las pacientes por grupo etario encontradas según estudio evaluación intraoperatoria del ganglio centinela en pacientes con carcinoma infiltrante de mama del servicio de Oncología del Hospital Bertha Calderón Roque en el periodo de Junio a Diciembre de 2017

Grupo etario	Frecuencia	Porcentaje	Porcentaje acumulado
36 a 45	8	28.6	28.6
45 a 55	6	21.4	50.0
Mayor de 55	14	50.0	100.0
Total	28	100.0	

Cuadro N°2

Distribución de las pacientes por departamento de procedencia encontradas según estudio evaluación intraoperatoria del ganglio centinela en pacientes con carcinoma infiltrante de mama del servicio de Oncología del Hospital Bertha Calderón Roque en el periodo de Junio a Diciembre de 2017

Departamento	Frecuencia	Porcentaje	Porcentaje acumulado
Managua	12	42.9	42.9
Masaya	2	7.1	50.0
Granada	5	17.9	67.9
Estelí	1	3.6	71.4
Rivas	1	3.6	75.0
Chontales	1	3.6	78.6
Chinandega	2	7.1	85.7
Nva. Segovia	1	3.6	89.3
Boaco	1	3.6	92.9
Jinotega	2	7.1	100.0
Total	28	100.0	

Cuadro N°3

Patologías crónicas encontradas en las pacientes según estudio evaluación intraoperatoria del ganglio centinela en pacientes con carcinoma infiltrante de mama del servicio de Oncología del Hospital Bertha Calderón Roque en el periodo de Junio a Diciembre de 2017

Patología crónica	Frecuencia	Porcentaje	Porcentaje acumulado
Hipertensión arterial crónica	8	28.6	28.6
Diabetes mellitus	2	7.1	35.7
Otras	1	3.6	39.3
Ninguna	13	46.4	85.7
DM e HTA cr	4	14.3	100.0
Total	28	100.0	

Cuadro N°4

Estatus menopáusico de las pacientes según estudio evaluación intraoperatoria del ganglio centinela en pacientes con carcinoma infiltrante de mama del servicio de Oncología del Hospital Bertha Calderón Roque en el periodo de Junio a Diciembre de 2017

Estatus postmenopáusico	Frecuencia	Porcentaje	Porcentaje acumulado
Si	16	57.1	57.1
No	12	42.9	100.0
Total	28	100.0	

Cuadro N°5

Tamaño de tumor primario de las pacientes según estudio evaluación intraoperatoria del ganglio centinela en pacientes con carcinoma infiltrante de mama del servicio de Oncología del Hospital Bertha Calderón Roque en el periodo de Junio a Diciembre de 2017

Tamaño del tumor primario	Frecuencia	Porcentaje	Porcentaje acumulado
≤ a 2 cm	11	39.3	39.3
> 2 cm, pero ≤ a 5 cm	14	50.0	89.3
> a 5 cm	2	7.1	96.4
Ausente por cirugía	1	3.6	100.0
Total	28	100.0	

Cuadro N°6

Estado axilar de las pacientes según estudio evaluación intraoperatoria del ganglio centinela en pacientes con carcinoma infiltrante de mama del servicio de Oncología del Hospital Bertha Calderón Roque en el periodo de Junio a Diciembre de 2017

Afectación axilar	Frecuencia	Porcentaje	Porcentaje acumulado
No	28	100.0	100.0
Si	0	0	

Cuadro N°7

Pacientes que recibieron quimioterapia neoadyuvante según estudio evaluación intraoperatoria del ganglio centinela en pacientes con carcinoma infiltrante de mama del servicio de Oncología del Hospital Bertha Calderón Roque en el periodo de Junio a Diciembre de 2017

Quimioterapia neoadyuvante	Frecuencia	Porcentaje	Porcentaje acumulado
Si	3	10.7	10.7
No	25	89.3	100.0
Total	28	100.0	

Cuadro N°8

Etapa clínica de las pacientes según estudio evaluación intraoperatoria del ganglio centinela en pacientes con carcinoma infiltrante de mama del servicio de Oncología del Hospital Bertha Calderón Roque en el periodo de Junio a Diciembre de 2017

Etapa clínica	Frecuencia	Porcentaje	Porcentaje acumulado
EC I	5	17.9	17.9
EC IIA	17	60.7	78.6
EC IIB	1	3.6	82.1
EC IIIA	2	7.1	89.3
NECP	3	10.7	100.0
Total	28	100.0	

Cuadro N°9

Tipo histológico del tumor de las pacientes según estudio evaluación intraoperatoria del ganglio centinela en pacientes con carcinoma infiltrante de mama del servicio de Oncología del Hospital Bertha Calderón Roque en el periodo de Junio a Diciembre de 2017

Tipo histológico	Frecuencia	Porcentaje	Porcentaje acumulado
Ductal	26	92.9	92.9
Lobulillar	2	7.1	100.0
Total	28	100.0	

Cuadro N°10

Grado histopronóstico del tumor de las pacientes según estudio evaluación intraoperatoria del ganglio centinela en pacientes con carcinoma infiltrante de mama del servicio de Oncología del Hospital Bertha Calderón Roque en el periodo de Junio a Diciembre de 2017

Grado histopronóstico	Frecuencia	Porcentaje	Porcentaje acumulado
1	12	42.9	42.9
2	16	57.1	100.0
Total	28	100.0	

Cuadro N°11

Cirugía planeada para las pacientes según estudio evaluación intraoperatoria del ganglio centinela en pacientes con carcinoma infiltrante de mama del servicio de Oncología del

Cuadro N°11

Cirugía planeada para las pacientes según estudio evaluación intraoperatoria del ganglio centinela en pacientes con carcinoma infiltrante de mama del servicio de Oncología del Hospital Bertha Calderón Roque en el periodo de Junio a Diciembre de 2017

Cirugía planeada	Frecuencia	Porcentaje	Porcentaje acumulado
C. Conservadora + Ganglio centinela	13	46.4	46.4
Mastectomía + Ganglio centinela	15	53.6	100.0
Total	28	100.0	

Cuadro N°12

Trazador utilizado en las pacientes según estudio evaluación intraoperatoria del ganglio centinela en pacientes con carcinoma infiltrante de mama del servicio de Oncología del Hospital Bertha Calderón Roque en el periodo de Junio a Diciembre de 2017

Trazador utilizado	Frecuencia	Porcentaje	Porcentaje acumulado
Tecnecio	10	35.7	35.7
Tecnecio y A. de metileno	15	53.6	89.3
Azul patente	3	10.7	100.0
Total	28	100.0	

Cuadro N°13

Intervalo de aplicación del trazador según estudio evaluación intraoperatoria del ganglio centinela en pacientes con carcinoma infiltrante de mama del servicio de Oncología del Hospital Bertha Calderón Roque en el periodo de Junio a Diciembre de 2017

Intervalo de aplicación del trazador	Frecuencia	Porcentaje	Porcentaje acumulado
De 12 a 24 h	23	82.1	82.1
Más de 24 h	2	7.1	89.3
Preoperatorio inmediato	3	10.7	100.0
Total	28	100.0	

Cuadro N°14

Sitio de inyección del trazador según estudio evaluación intraoperatoria del ganglio centinela en pacientes con carcinoma infiltrante de mama del servicio de Oncología del Hospital Bertha Calderón Roque en el periodo de Junio a Diciembre de 2017

Sitio de inyección	Frecuencia	Porcentaje	Porcentaje acumulado
Periareolar	22	78.6	78.6
Peri o intratumoral	1	3.6	82.1
Ambos	5	17.9	100.0
Total	28	100.0	

Cuadro N°15

Número de ganglios resecaados en las pacientes según estudio evaluación intraoperatoria del ganglio centinela en pacientes con carcinoma infiltrante de mama del servicio de Oncología del Hospital Bertha Calderón Roque en el periodo de Junio a Diciembre de 2017

Número de ganglios resecaados	Frecuencia	Porcentaje	Porcentaje acumulado
1	2	7.1	7.1
2	6	21.4	28.6
3	11	39.3	67.9
Más de 3	9	32.1	100.0
Total	28	100.0	

Cuadro N°16

Inconvenientes técnicos presentados según estudio evaluación intraoperatoria del ganglio centinela en pacientes con carcinoma infiltrante de mama del servicio de Oncología del Hospital Bertha Calderón Roque en el periodo de Junio a Diciembre de 2017

	Frecuencia	Porcentaje	Porcentaje acumulado
Estudio de GC negativo	2	7.1	7.1
Ganglio centinela fallido	1	3.6	10.7
Demora del ETO	1	3.6	14.3
Ninguno	24	85.7	100.0
Total	28	100.0	

Cuadro N°17

Resultado de la citología transoperatoria según estudio evaluación intraoperatoria del ganglio centinela en pacientes con carcinoma infiltrante de mama del servicio de Oncología del Hospital Bertha Calderón Roque en el periodo de Junio a Diciembre de 2017

Resultado de la citología impronta	Frecuencia	Porcentaje	Porcentaje acumulado
-Negativo para macrometástasis	16	57.1	57.1
-2 o menos GC con macrometástasis	9	32.1	89.3
-3 o más GC con macrometástasis	3	10.7	100.0
-Total	28	100.0	

Cuadro 18

Cirugía realizada a las pacientes según estudio evaluación intraoperatoria del ganglio centinela en pacientes con carcinoma infiltrante de mama del servicio de Oncología del Hospital Bertha Calderón Roque en el periodo de Junio a Diciembre de 2017

Cirugía realizada	Frecuencia	Porcentaje	Porcentaje acumulado
C. Conservadora + GC negativo	6	21.4	21.4
C. Conservadora + GC positivo + DRA	7	25.0	46.4
Mastectomía + GC negativo	10	35.7	82.1
Mastectomía + GC positivo + DRA	5	17.9	100.0
Total	28	100.0	

Cuadro N°19

Resultado de la biopsia quirúrgica según estudio evaluación intraoperatoria del ganglio centinela en pacientes con carcinoma infiltrante de mama del servicio de Oncología del Hospital Bertha Calderón Roque en el periodo de Junio a Diciembre de 2017

Resultado de la biopsia quirúrgica	Frecuencia	Porcentaje	Porcentaje acumulado
-Con metástasis ganglionar	12	42.9	42.9
-Sin metástasis ganglionar	16	57.1	100.0
-Total	28	100.0	

Cuadro N°20

Concordancia citohistológica según estudio evaluación intraoperatoria del ganglio centinela en pacientes con carcinoma infiltrante de mama del servicio de Oncología del Hospital Bertha Calderón Roque en el periodo de Junio a Diciembre de 2017

Concordancia citohistológica	Frecuencia	Porcentaje	Porcentaje acumulado
Concordancia	24	85.7	85.7
Falsos positivos	2	7.1	92.9
Falsos negativos	2	7.1	100.0
Total	28	100.0	

Cuadro N°21

Realización de disección radical axilar en segundo tiempo quirúrgico según estudio evaluación intraoperatoria del ganglio centinela en pacientes con carcinoma infiltrante de mama del servicio de Oncología del Hospital Bertha Calderón Roque en el periodo de Junio a Diciembre de 2017

Disección radical axilar en segundo tiempo quirúrgico	Frecuencia	Porcentaje	Porcentaje acumulado
Si	1	3.6	3.6
No	27	96.4	100.0
Total	28	100.0	

Cuadro N°22

Complicaciones postquirúrgicas presentadas según estudio evaluación intraoperatoria del ganglio centinela en pacientes con carcinoma infiltrante de mama del servicio de Oncología del Hospital Bertha Calderón Roque en el periodo de Junio a Diciembre de 2017

Complicación postquirúrgica	Frecuencia	Porcentaje	Porcentaje acumulado
Dehiscencia	1	3.6	3.6
Hematoma	1	3.6	7.1
Ninguna	26	92.9	100.0
Total	28	100.0	

Cuadro N° 23

Cruce de variables resultado de citología transoperatoria y resultado de biopsia quirúrgica según estudio evaluación intraoperatoria del ganglio centinela en pacientes con carcinoma infiltrante de mama del servicio de Oncología del Hospital Bertha Calderón Roque en el periodo de Junio a Diciembre de 2017

Resultado de la citología transoperatoria	Resultado de la biopsia		Total
	Con metástasis ganglionar	Sin metástasis ganglionar	
Positiva	10 83.3%	2 12.5%	12 42.9%
Negativa	2 16.7%	14 87.5%	16 57.1%
Total	12 100.0%	16 100.0%	28 100.0%

Cuadro N° 24

Sensibilidad según estudio evaluación intraoperatoria del ganglio centinela en pacientes con carcinoma infiltrante de mama del servicio de Oncología del Hospital Bertha Calderón Roque en el periodo de Junio a Diciembre de 2017

Sensibilidad: Verdaderos positivos / Verdaderos positivos + Falsos negativos x100

VP (Verdaderos positivos) =10

FN (falsos Negativos) = 2

Sensibilidad: Número de pacientes con biopsia de ganglio centinela positiva / Número de pacientes con metástasis axilar

Sensibilidad= 10/12= 83.3%

Cuadro N° 25

Especificidad, valor predictivo negativo y valor predictivo positivo según estudio evaluación intraoperatoria del ganglio centinela en pacientes con carcinoma infiltrante de mama del servicio de Oncología del Hospital Bertha Calderón Roque en el periodo de Junio a Diciembre de 2017

Especificidad= Verdaderos negativos / Verdaderos negativos + Falsos positivos

VN (verdadero negativo)= 14

FP (Falsos Positivos)= 2

Especificidad= Número de pacientes con una biopsia del ganglio centinela negativa /
Numero de pacientes que no tenían metástasis axilar

Especificidad= 14/ 16 = 87.5%

Valor Predictivo positivo: VP/VP+FP

VP (verdaderos positivos)= 10

FP= 2

VPP= Número de pacientes con ganglios axilares metastásicos / Número de pacientes con una biopsia del ganglio centinela positiva

Valor predictivo Positivo= 10/12 = 83.3%

Valor predictivo Negativo: VN/VN+FN

VN(verdaderos negativos)=14

FN(Falsos negativos) =2

VPN= Número de pacientes sin metástasis axilares en los ganglios linfáticos / Número de pacientes con una biopsia del ganglio centinela negativa

Valor predictivo negativo= 14/16 = 87.5%

Cuadro N° 26

Tasa global de identificación del ganglio centinela y tasa de falsos negativos según estudio evaluación intraoperatoria del ganglio centinela en pacientes con carcinoma infiltrante de mama del servicio de Oncología del Hospital Bertha Calderón Roque en el periodo de Junio a Diciembre de 2017

Tasa global de identificación: Número de pacientes con verdaderos positivos y verdaderos negativos / Número de pacientes en los que el ganglio centinela fue identificado

Tasa global de identificación= $24/28 = 85.7\%$

Tasa de falsos negativos= Número de pacientes con falso negativo / Número de pacientes con metástasis axilares

Tasa de falsos negativos = $2/12 = 16.6\%$

ANEXO- 3 GRÁFICOS

Gráfico N°1

Distribución de las pacientes por grupo etáreo encontradas según estudio evaluación intraoperatoria del ganglio centinela en pacientes con carcinoma infiltrante de mama del servicio de Oncología del Hospital Bertha Calderón Roque en el periodo de Junio a Diciembre de 2017

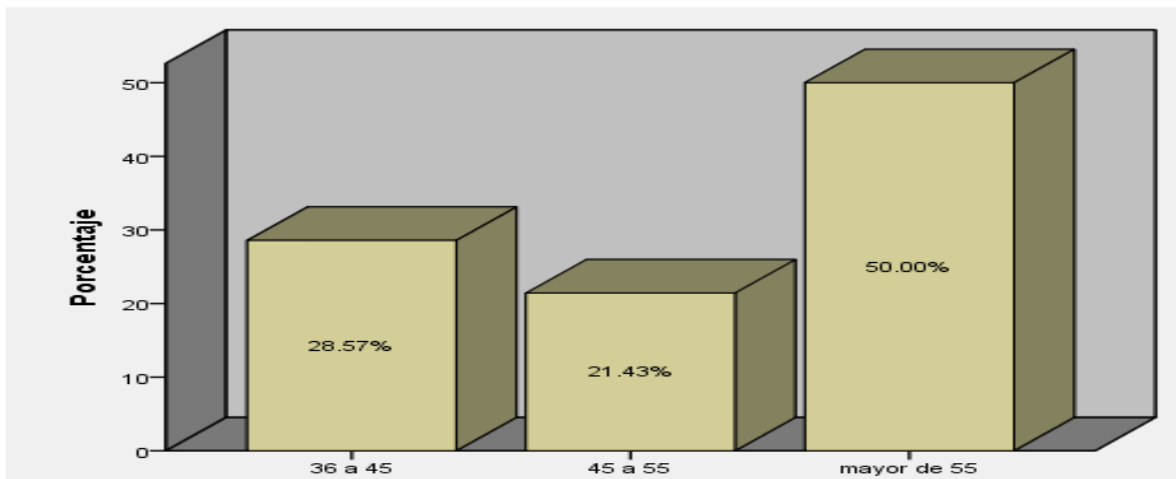


Gráfico N°2

Distribución de las pacientes por departamento de procedencia encontradas según estudio evaluación intraoperatoria del ganglio centinela en pacientes con carcinoma infiltrante de mama del servicio de Oncología del Hospital Bertha Calderón Roque en el periodo de Junio a Diciembre de 2017

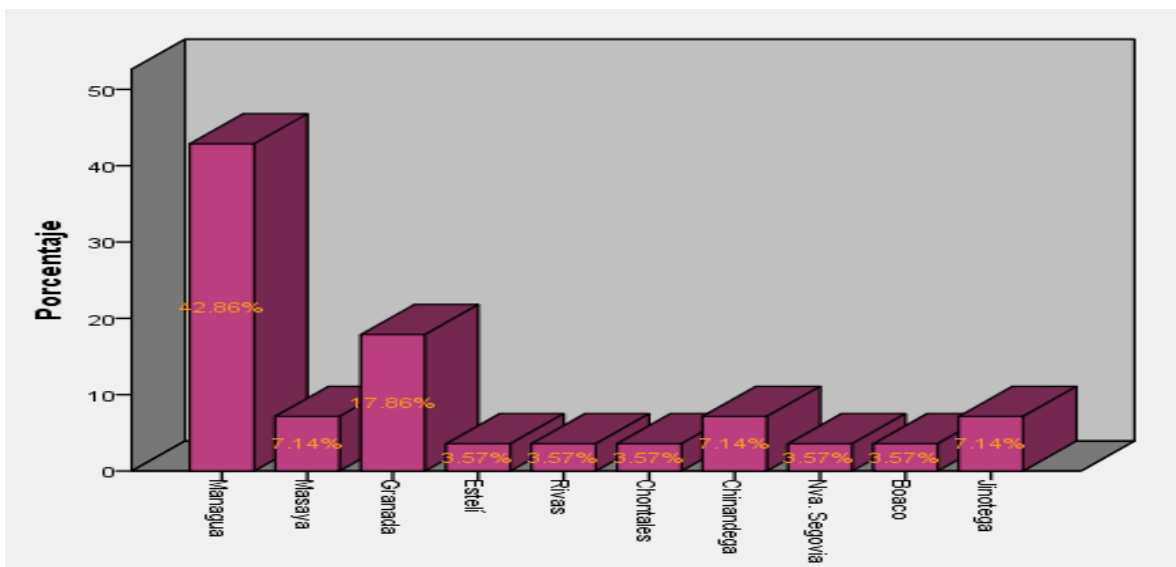


Gráfico N°3

Patologías crónicas encontradas en las pacientes según estudio evaluación intraoperatoria del ganglio centinela en pacientes con carcinoma infiltrante de mama del servicio de Oncología del Hospital Bertha Calderón Roque en el periodo de Junio a Diciembre de 2017

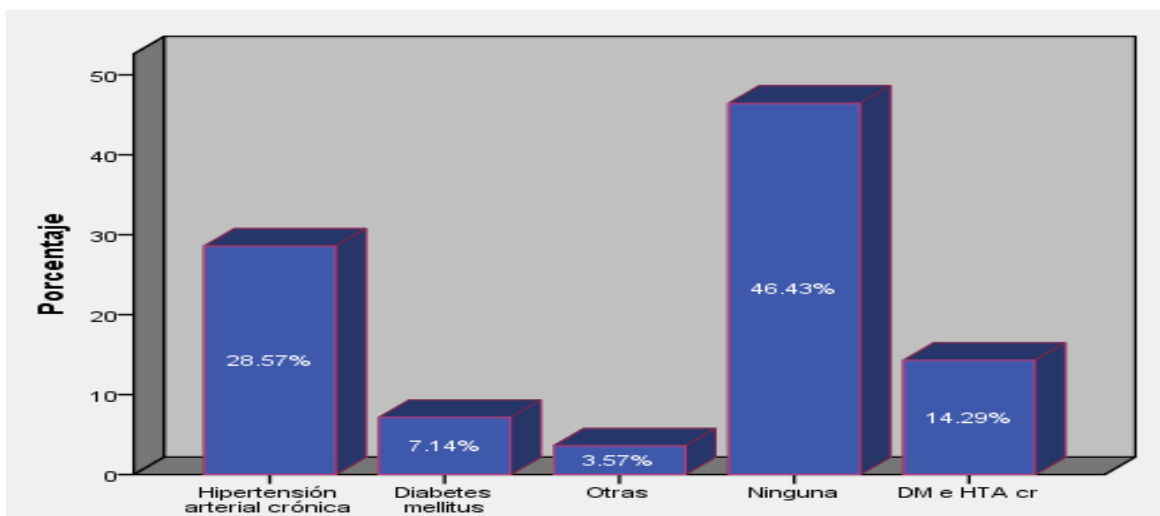


Gráfico N°4

Estatus menopáusico de las pacientes según estudio evaluación intraoperatoria del ganglio centinela en pacientes con carcinoma infiltrante de mama del servicio de Oncología del Hospital Bertha Calderón Roque en el periodo de Junio a Diciembre de 2017

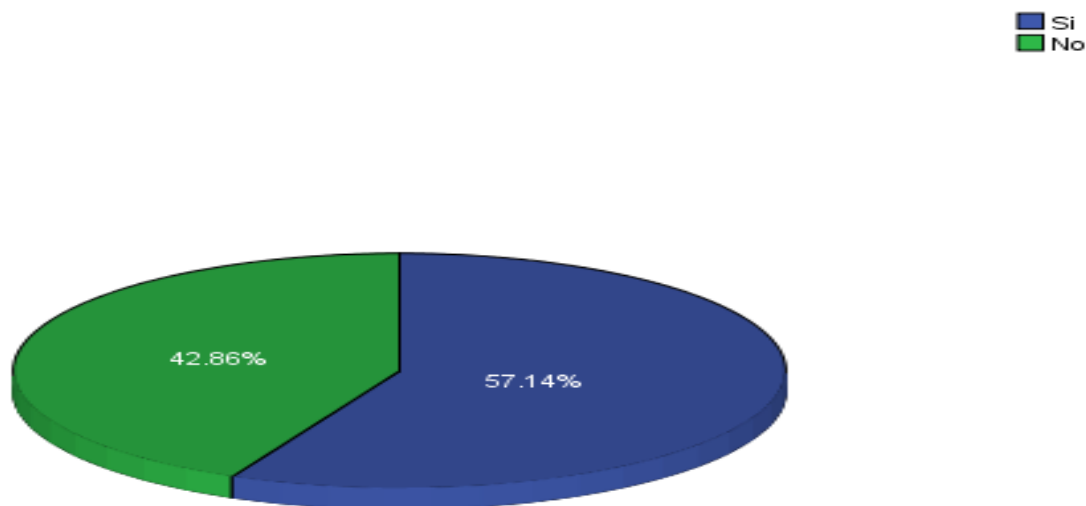
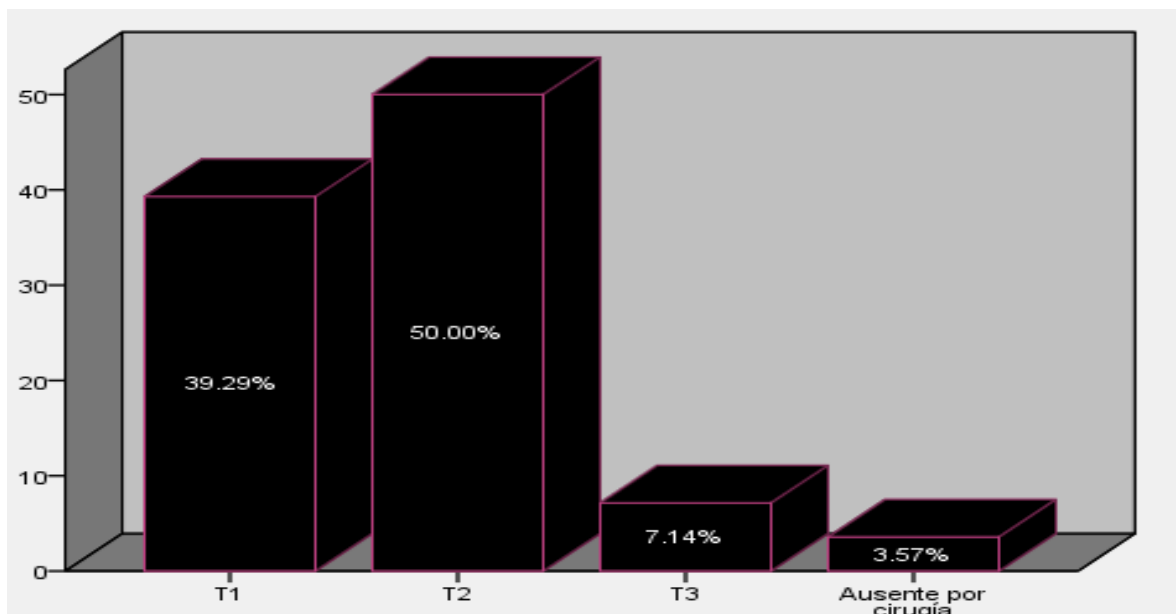


Gráfico N°5

Tamaño de tumor primario de las pacientes según estudio evaluación intraoperatoria del ganglio centinela en pacientes con carcinoma infiltrante de mama del servicio de Oncología del Hospital Bertha Calderón Roque en el periodo de Junio a Diciembre de 2017

**Gráfico N°6**

Estado axilar de las pacientes según estudio evaluación intraoperatoria del ganglio centinela en pacientes con carcinoma infiltrante de mama del servicio de Oncología del Hospital Bertha Calderón Roque en el periodo de Junio a Diciembre de 2017

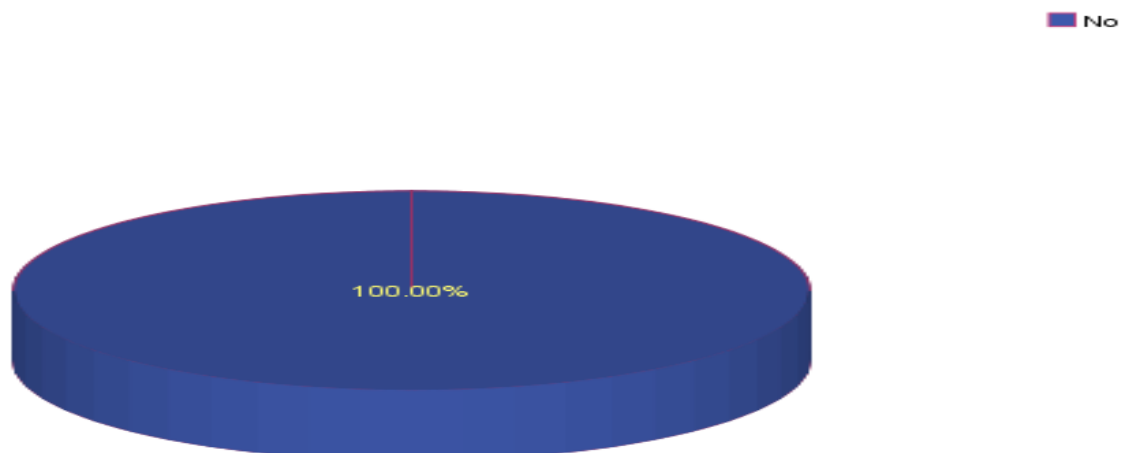


Gráfico N°7

Pacientes que recibieron quimioterapia neoadyuvante según estudio evaluación intraoperatoria del ganglio centinela en pacientes con carcinoma infiltrante de mama del servicio de Oncología del Hospital Bertha Calderón Roque en el periodo de Junio a Diciembre de 2017

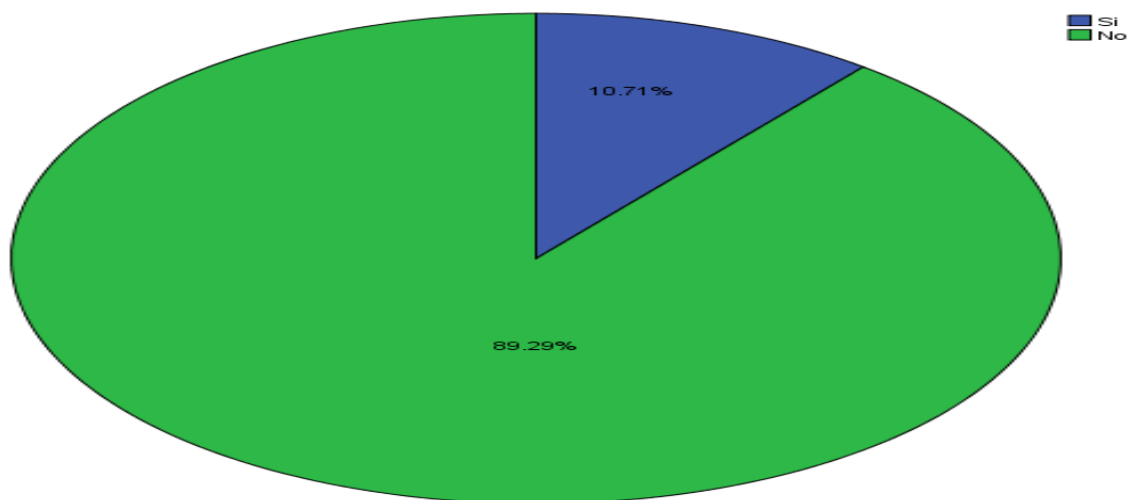


Gráfico N°8

Etapa clínica de las pacientes según estudio evaluación intraoperatoria del ganglio centinela en pacientes con carcinoma infiltrante de mama del servicio de Oncología del Hospital Bertha Calderón Roque en el periodo de Junio a Diciembre de 2017

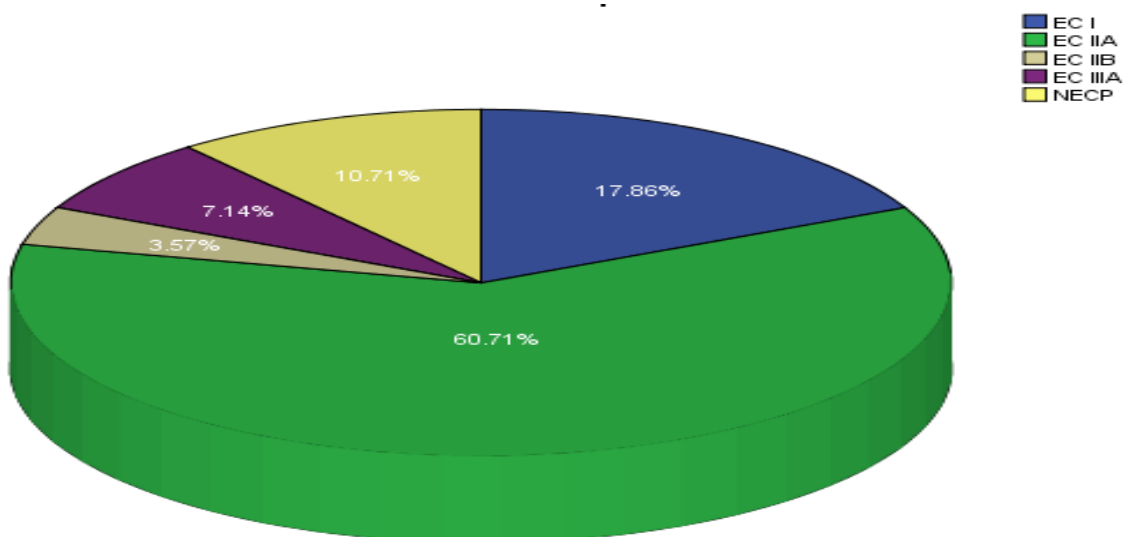
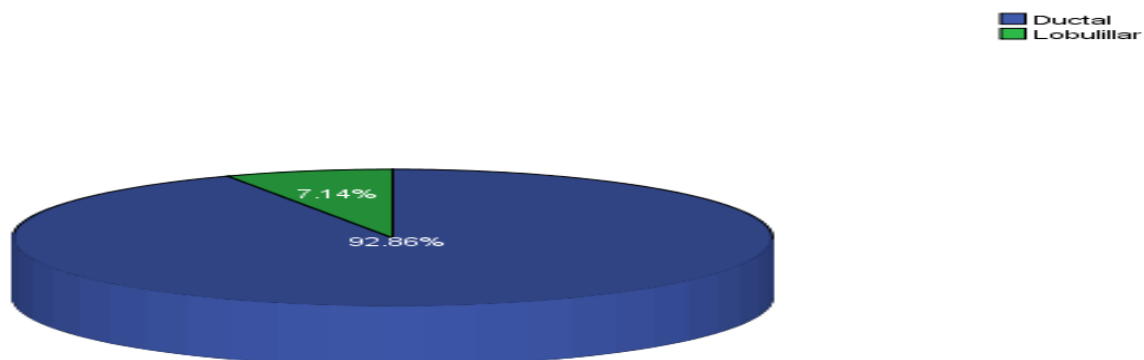


Gráfico N°9

Tipo histológico del tumor de las pacientes según estudio evaluación intraoperatoria del ganglio centinela en pacientes con carcinoma infiltrante de mama del servicio de Oncología del Hospital Bertha Calderón Roque en el periodo de Junio a Diciembre de 2017

**Gráfico N°10**

Grado histopronóstico del tumor de las pacientes según estudio evaluación intraoperatoria del ganglio centinela en pacientes con carcinoma infiltrante de mama del servicio de Oncología del Hospital Bertha Calderón Roque en el periodo de Junio a Diciembre de 2017

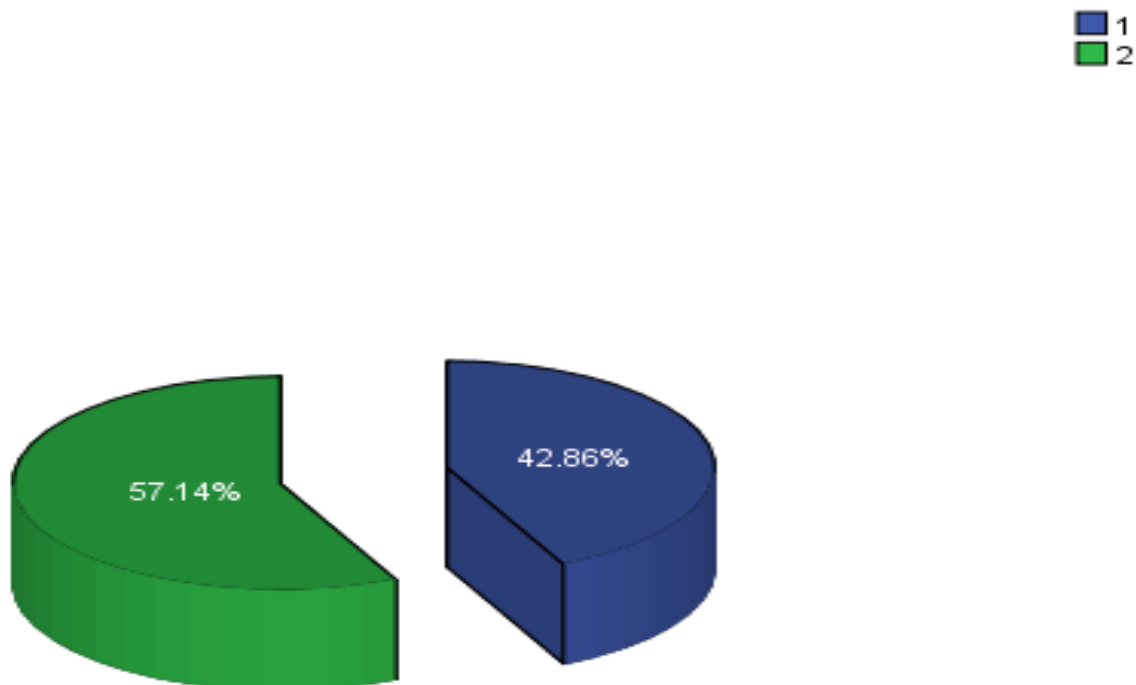


Gráfico N°11

Trazador utilizado en las pacientes según estudio evaluación intraoperatoria del ganglio centinela en pacientes con carcinoma infiltrante de mama del servicio de Oncología del Hospital Bertha Calderón Roque en el periodo de Junio a Diciembre de 2017

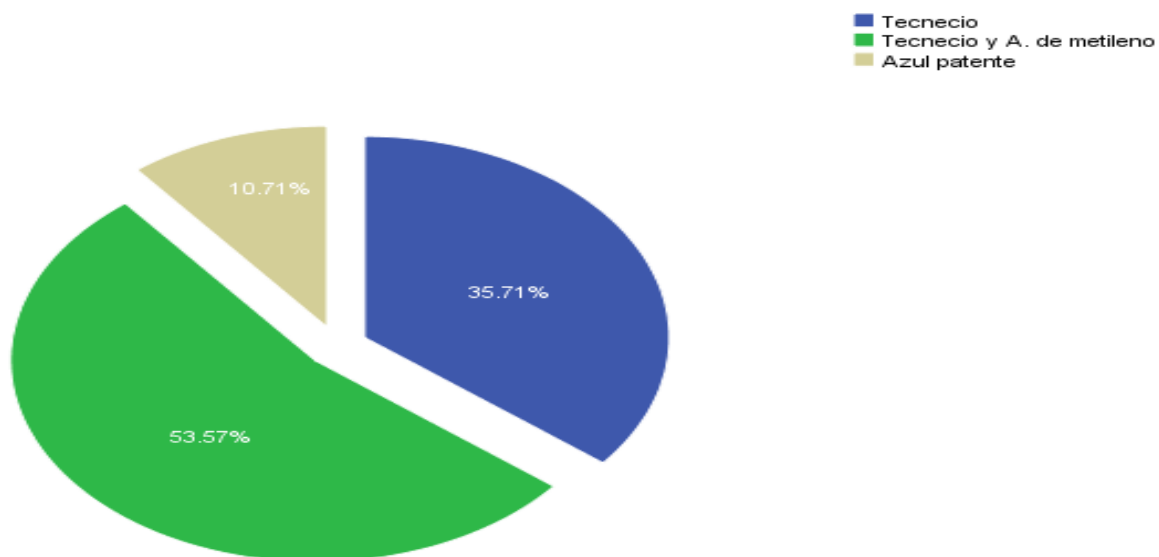


Gráfico N°12

Intervalo de aplicación del trazador según estudio evaluación intraoperatoria del ganglio centinela en pacientes con carcinoma infiltrante de mama del servicio de Oncología del Hospital Bertha Calderón Roque en el periodo de Junio a Diciembre de 2017

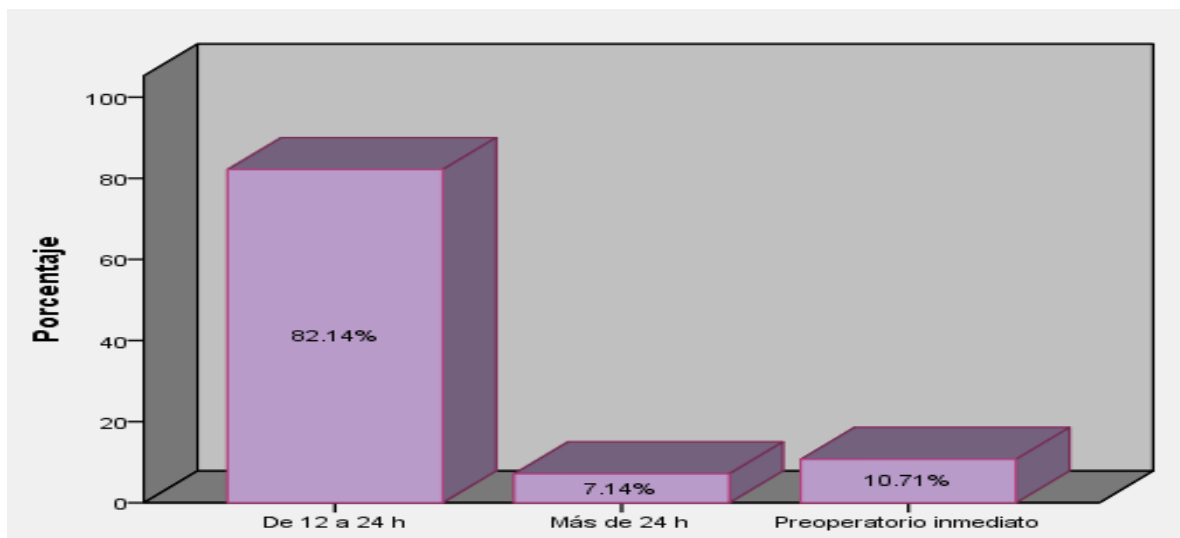


Gráfico N°13

Sitio de inyección del trazador según estudio evaluación intraoperatoria del ganglio centinela en pacientes con carcinoma infiltrante de mama del servicio de Oncología del Hospital Bertha Calderón Roque en el periodo de Junio a Diciembre de 2017

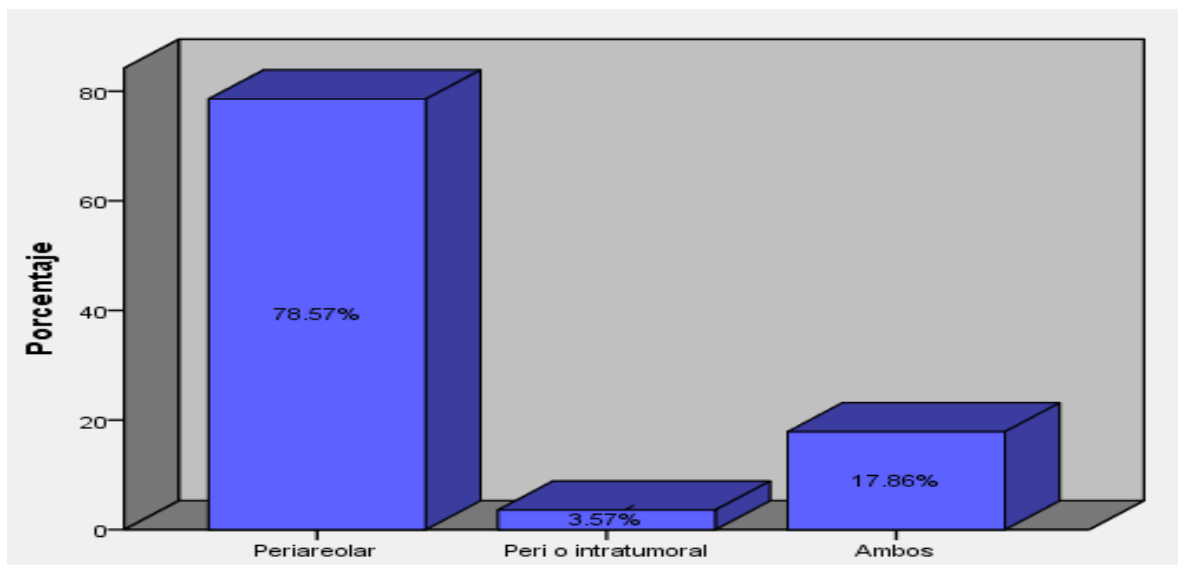


Gráfico N°14

Número de ganglios resecaados en las pacientes según estudio evaluación intraoperatoria del ganglio centinela en pacientes con carcinoma infiltrante de mama del servicio de Oncología del Hospital Bertha Calderón Roque en el periodo de Junio a Diciembre de 2017

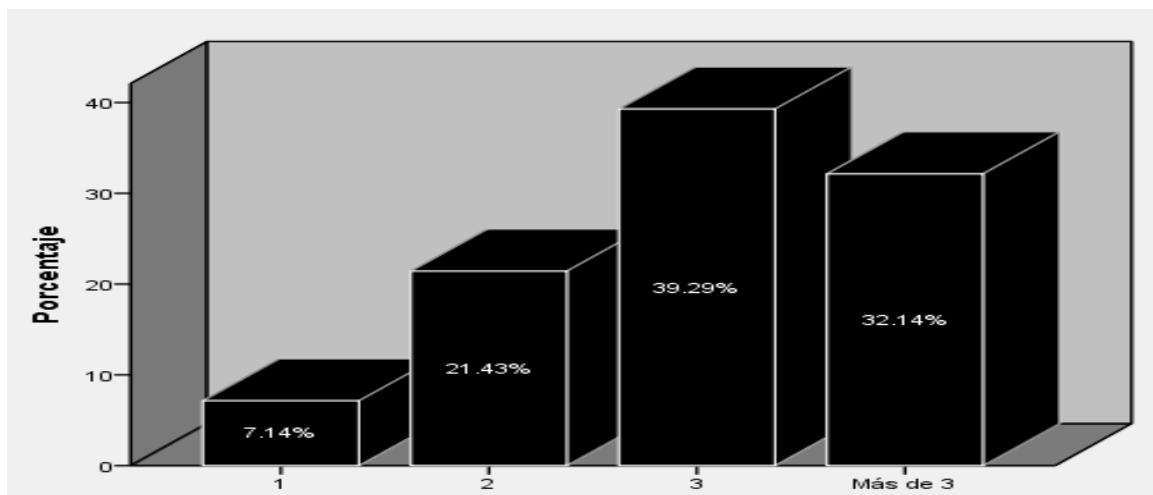


Gráfico N°15

Inconvenientes técnicos presentados según estudio evaluación intraoperatoria del ganglio centinela en pacientes con carcinoma infiltrante de mama del servicio de Oncología del Hospital Bertha Calderón Roque en el periodo de Junio a Diciembre de 2017

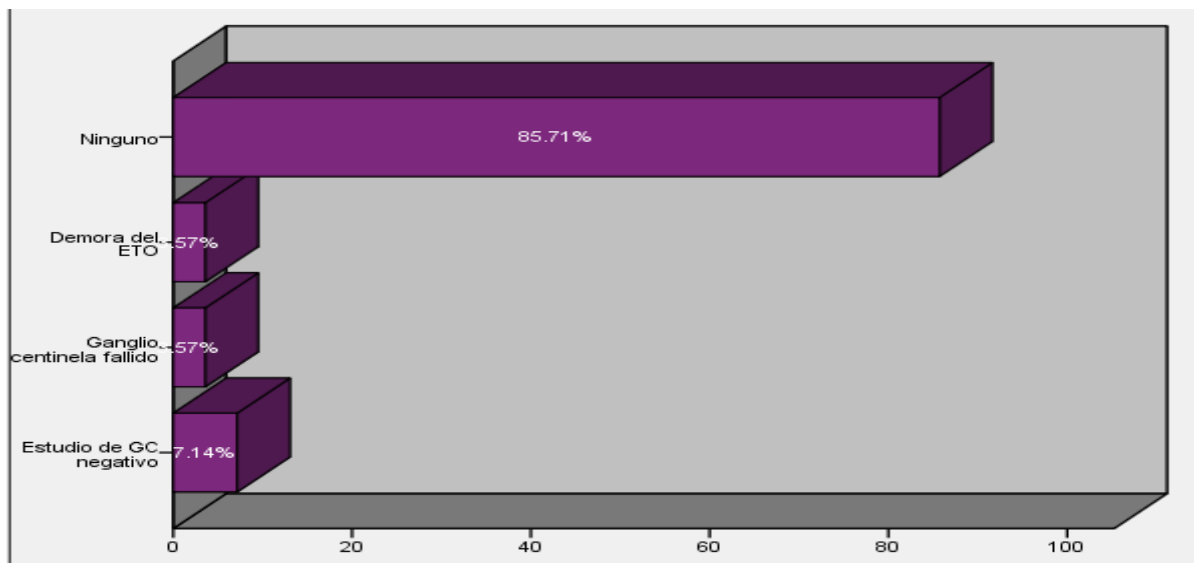


Gráfico N°16

Resultados de la citología transoperatoria según estudio evaluación intraoperatoria del ganglio centinela en pacientes con carcinoma infiltrante de mama del servicio de Oncología del Hospital Bertha Calderón Roque en el periodo de Junio a Diciembre de 2017

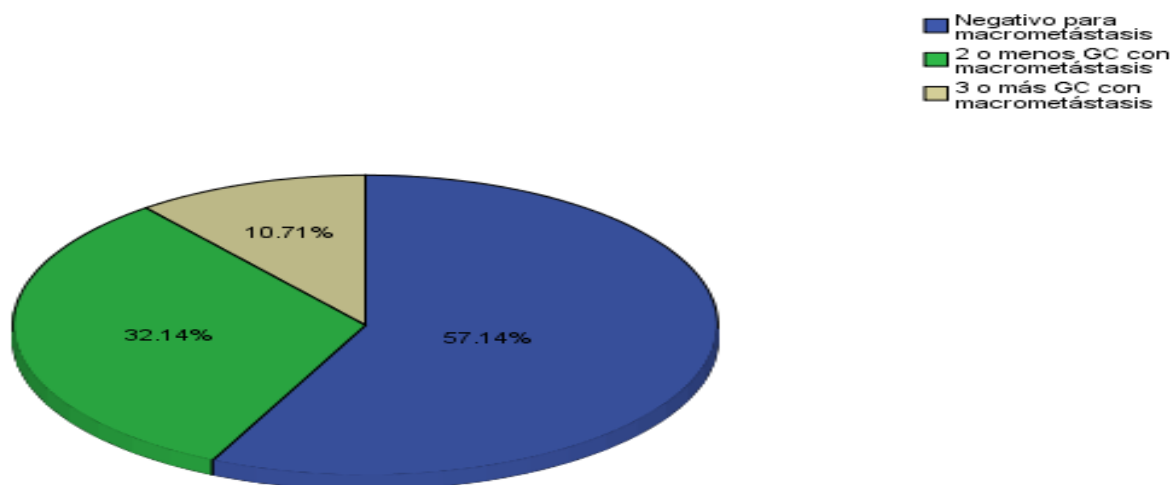


Gráfico N°17

Cirugía realizada a las pacientes según estudio evaluación intraoperatoria del ganglio centinela en pacientes con carcinoma infiltrante de mama del servicio de Oncología del Hospital Bertha Calderón Roque en el periodo de Junio a Diciembre de 2017

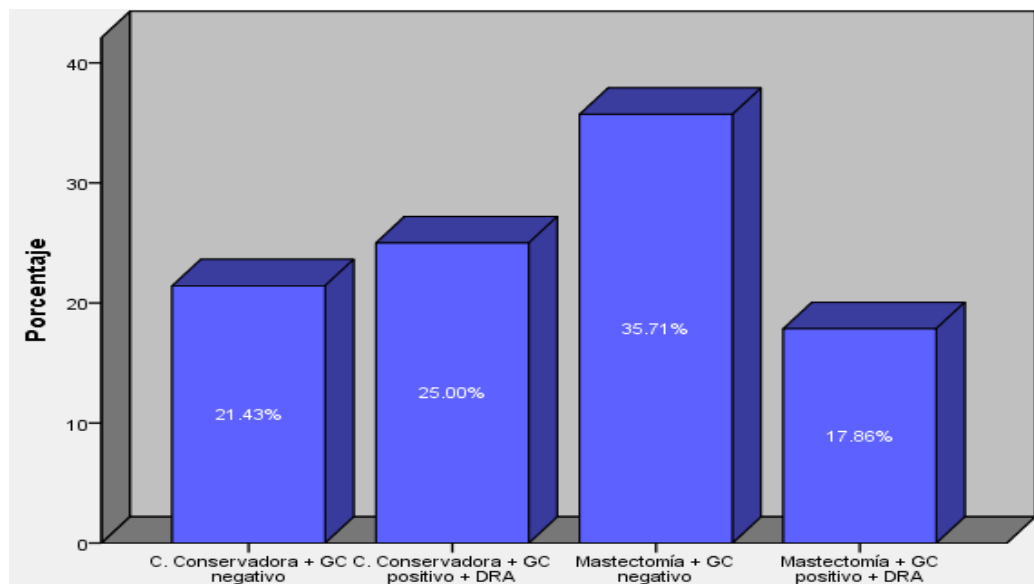


Gráfico N°18

Resultado de la biopsia quirúrgica según estudio evaluación intraoperatoria del ganglio centinela en pacientes con carcinoma infiltrante de mama del servicio de Oncología del Hospital Bertha Calderón Roque en el periodo de Junio a Diciembre de 2017

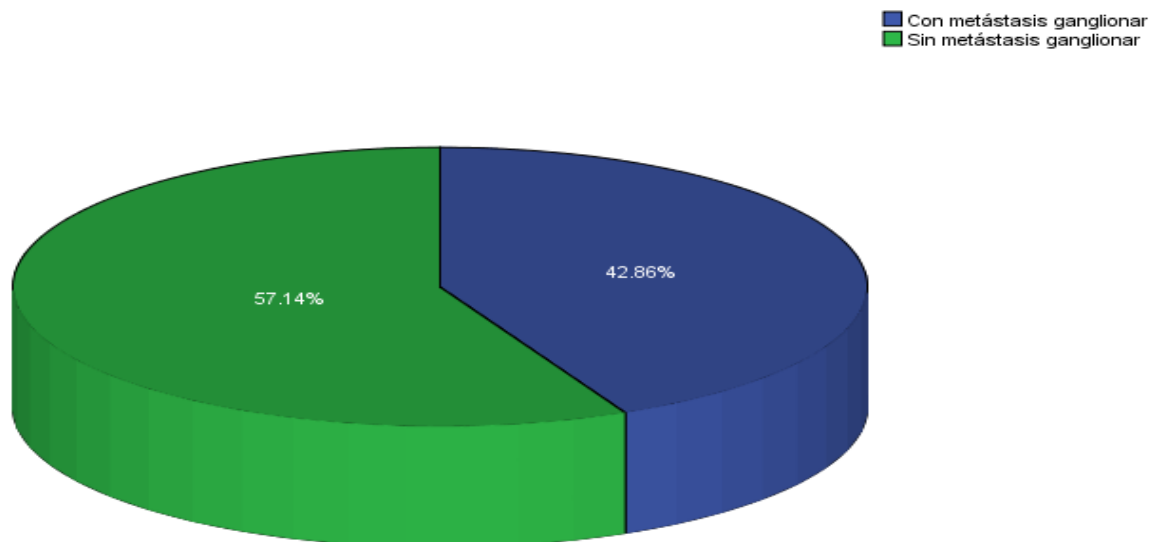


Gráfico N°19

Concordancia citohistológica según estudio evaluación intraoperatoria del ganglio centinela en pacientes con carcinoma infiltrante de mama del servicio de Oncología del Hospital Bertha Calderón Roque en el periodo de Junio a Diciembre de 2017

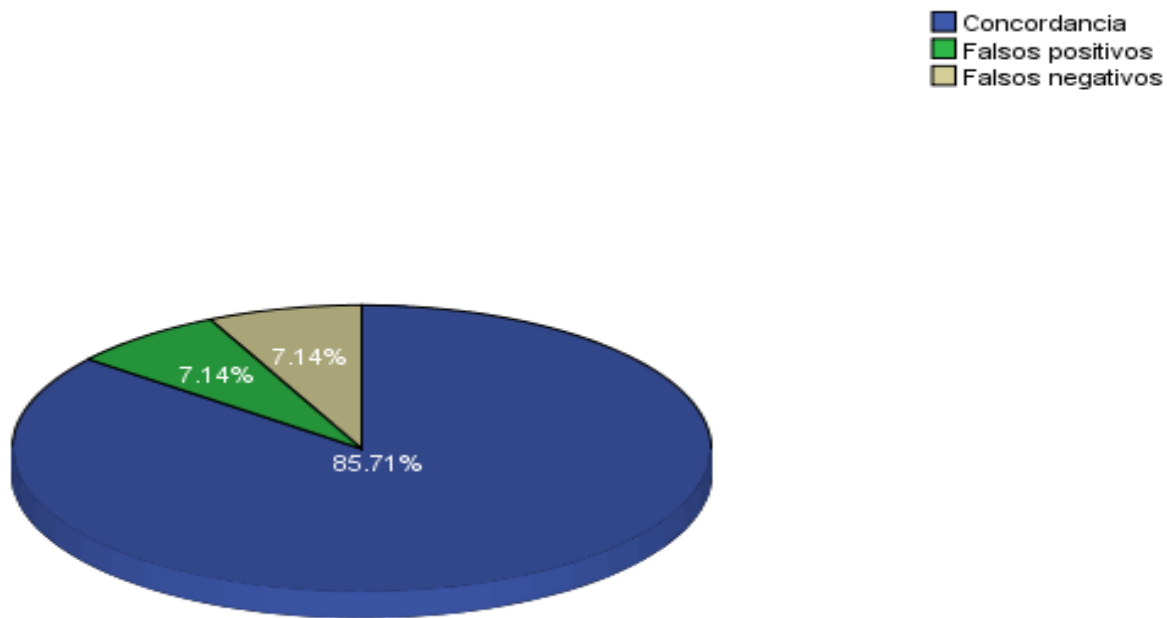


Gráfico N°20

Realización de disección radical axilar en segundo tiempo quirúrgico según estudio evaluación intraoperatoria del ganglio centinela en pacientes con carcinoma infiltrante de mama del servicio de Oncología del Hospital Bertha Calderón Roque en el periodo de Junio a Diciembre de 2017

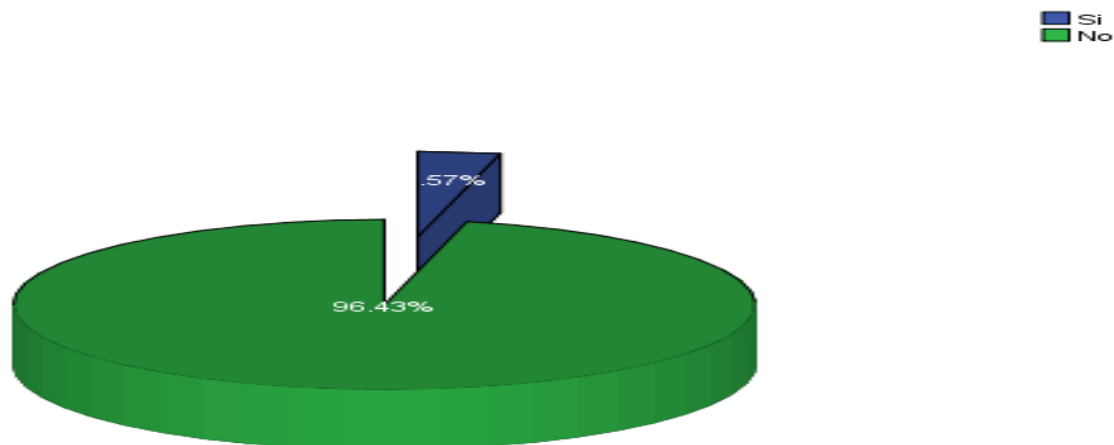
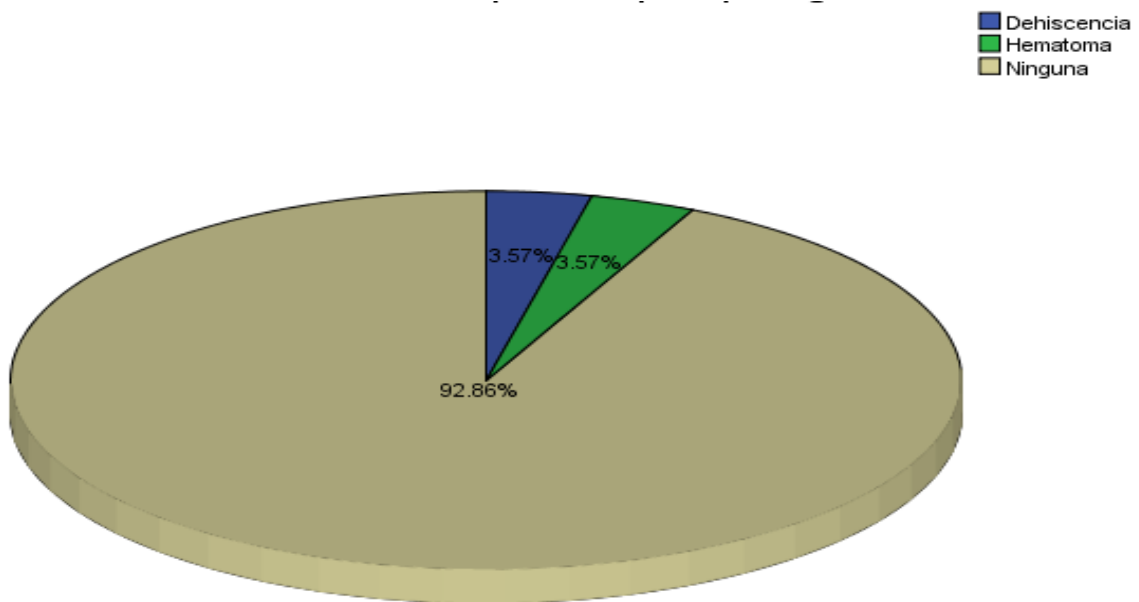


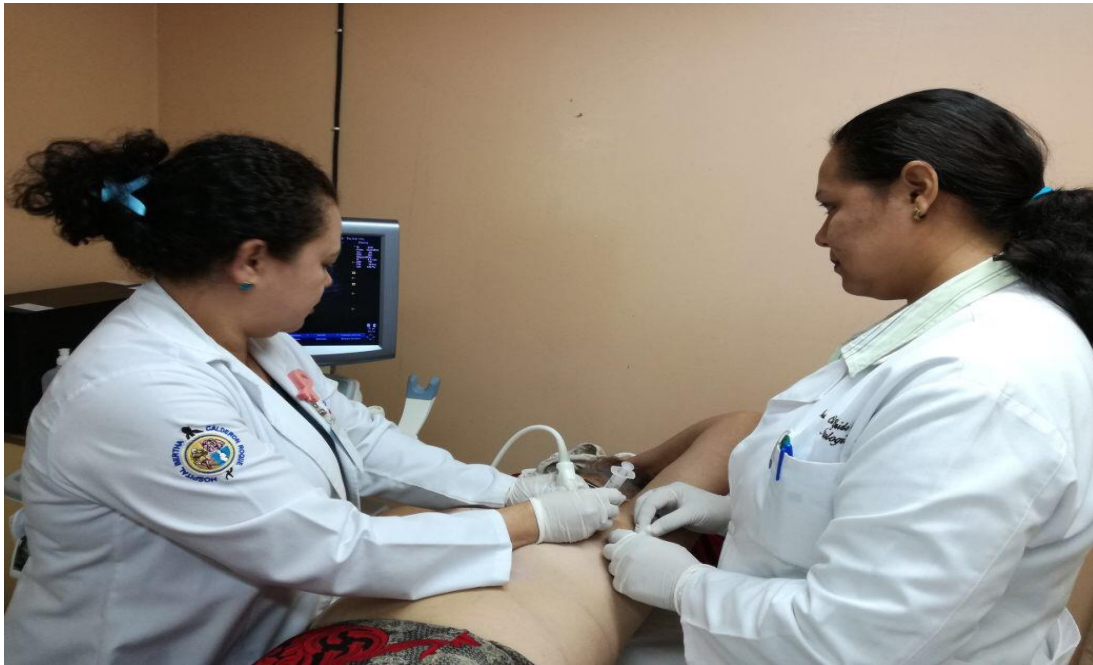Gráfico N°21

Complicaciones postquirúrgicas presentadas según estudio evaluación intraoperatoria del ganglio centinela en pacientes con carcinoma infiltrante de mama del servicio de Oncología del Hospital Bertha Calderón Roque en el periodo de Junio a Diciembre de 2017

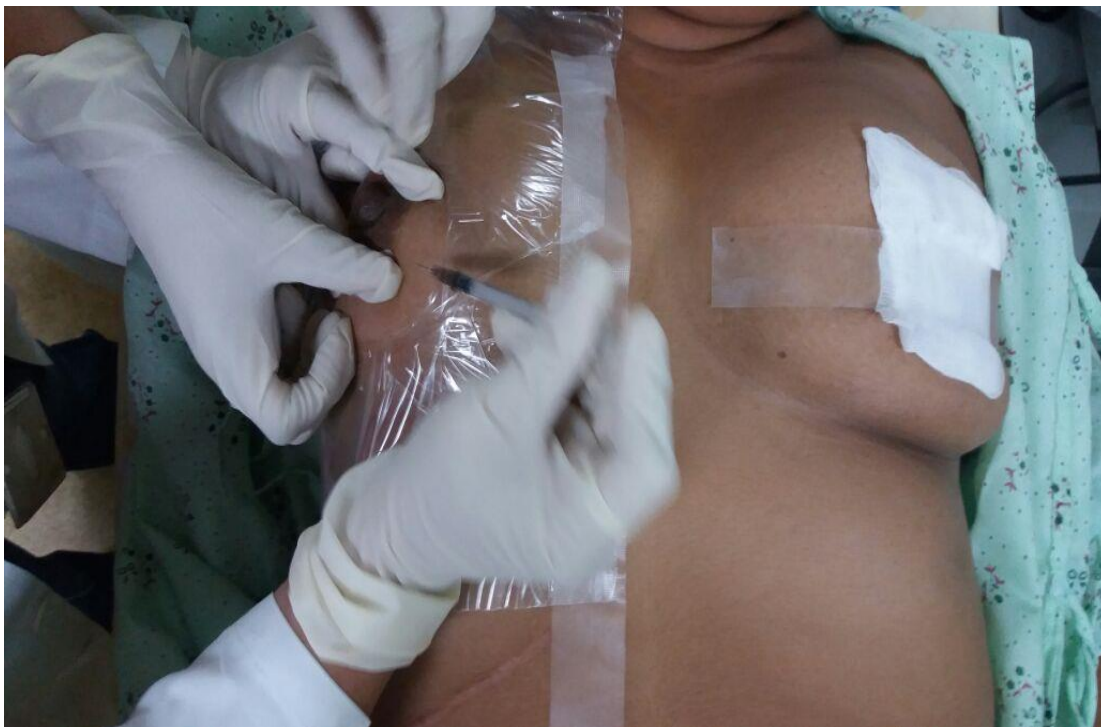

ANEXO-3 Fotos de la técnica de ganglio centinela en las pacientes del estudio

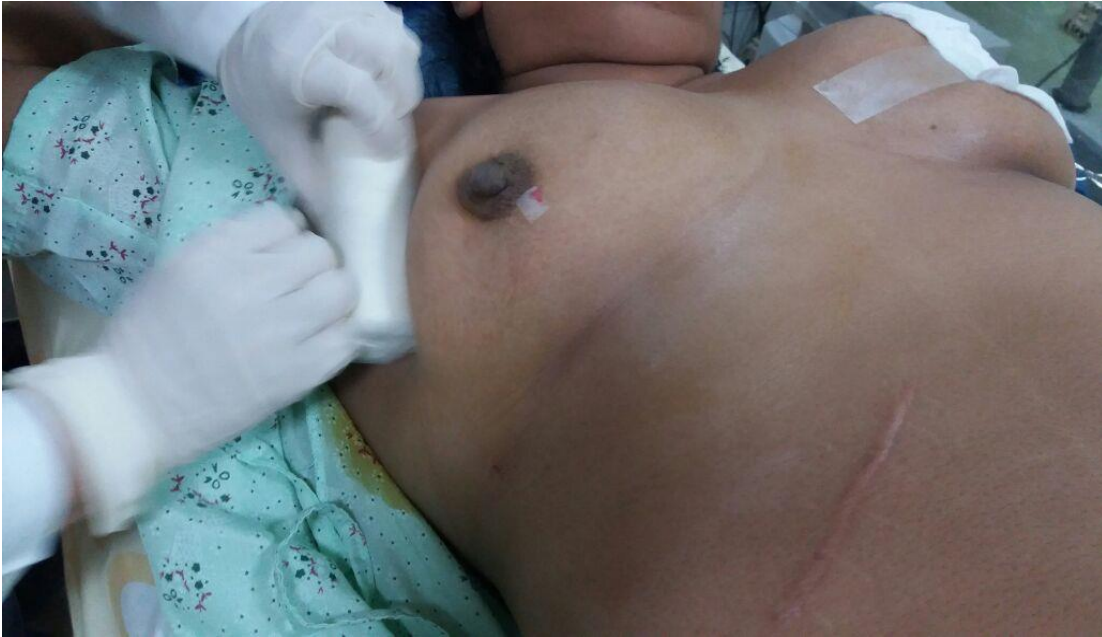1. Evaluación radiológica de la axila



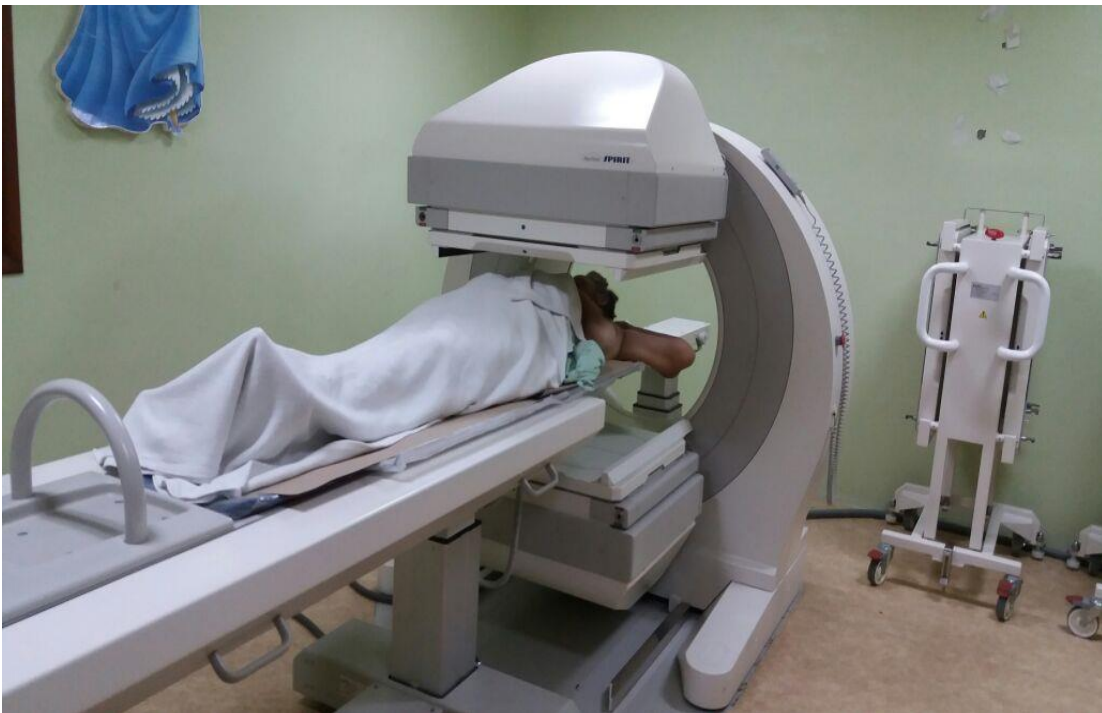2. Inyección periareolar de nanocoloide albúmina marcada con tecnecio



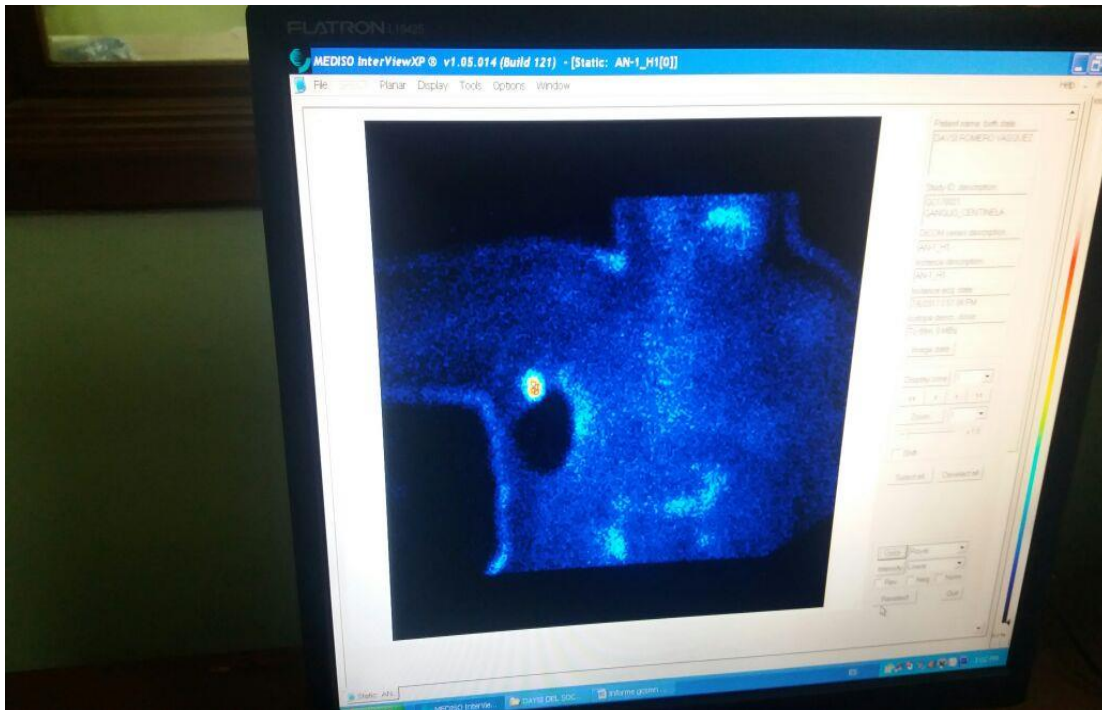
3. Masaje hacia la zona axilar



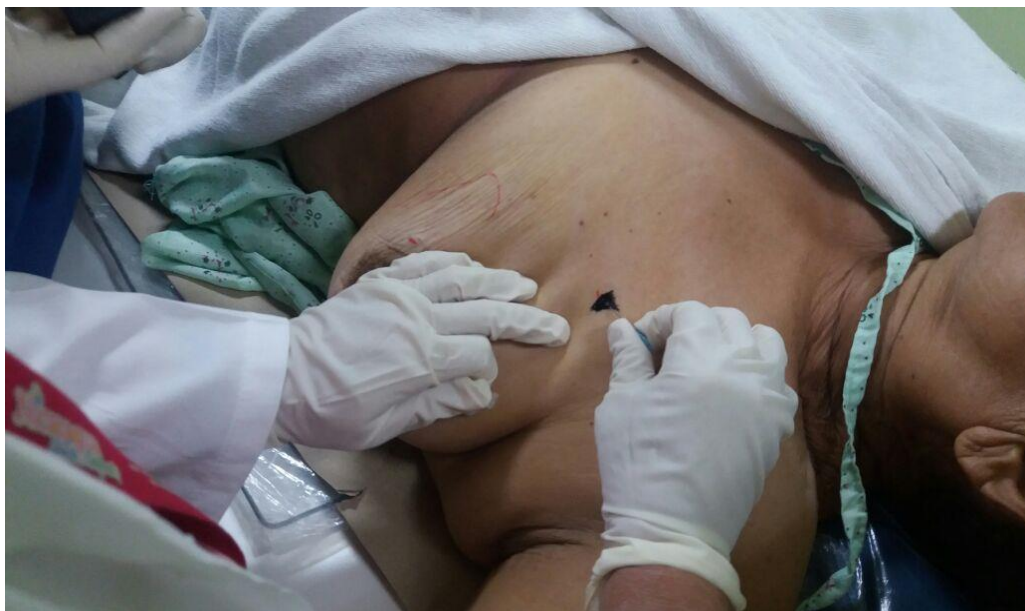4. Realización de la linfogramografía




5. Imagen de la linfogammagrafía identificando al ganglio centinela



6. Realización del tatuaje



7. Reporte escrito del estudio de ganglio centinela

 CENTRO NACIONAL DE RADIOTERAPIA
SERVICIO DE MEDICINA NUCLEAR


Paciente: [REDACTED]
Edad: 37 años
Medico tratante: Dra Talavera
Motivo del estudio: Ca de Mama derecha
Procedencia: Hospital Berta Calderón
Fecha: 06 de julio 2017


ESTUDIO DE GANGLIO CENTINELA

Se administraron 5 mCi de 99m-Tc nanocoloide, mediante inyección periareolar subdermica en mama derecha.

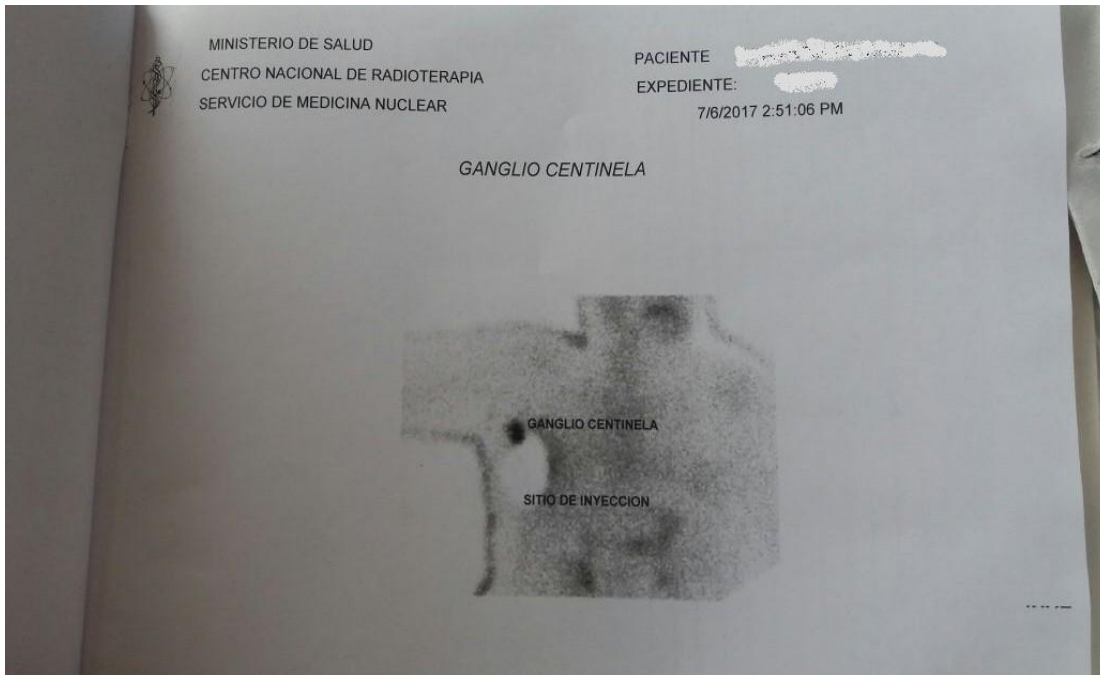
Se adquirieron imágenes estáticas AP y lateral. Se observa captación del radiotrazador intensa en un primer ganglio axilar derecho. Se realiza marcado en piel en el sitio de proyección del ganglio de captación intensa.

Conclusion:
Estudio positivo para ganglio centinela en axila derecha

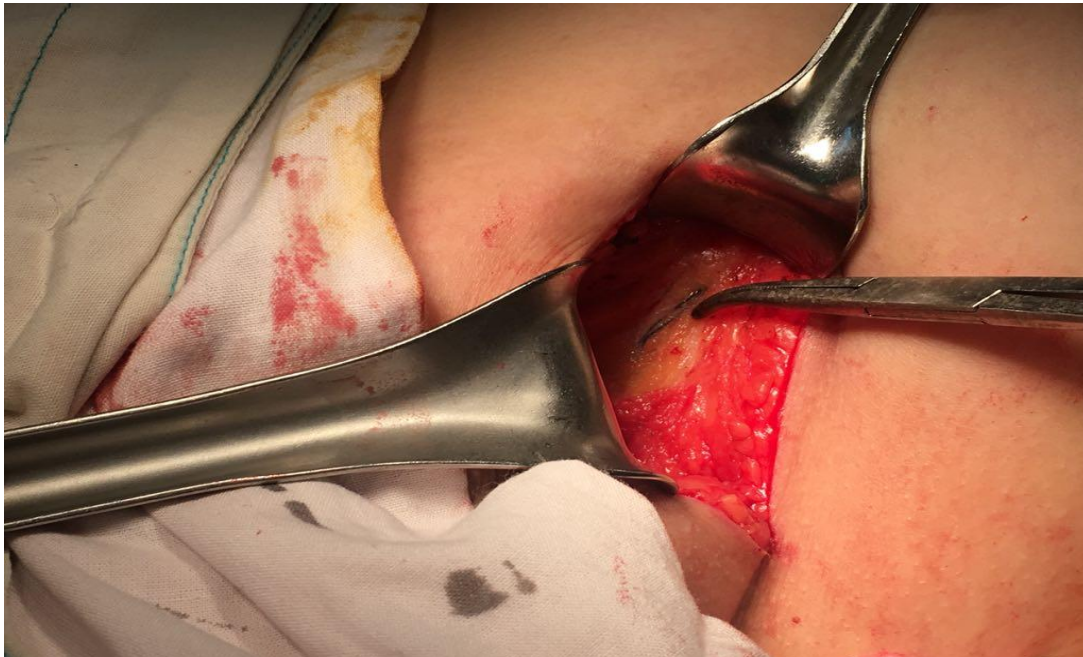

Dra. Teresa Cuadra Díaz
Medico Nuclear
CNR/SMN



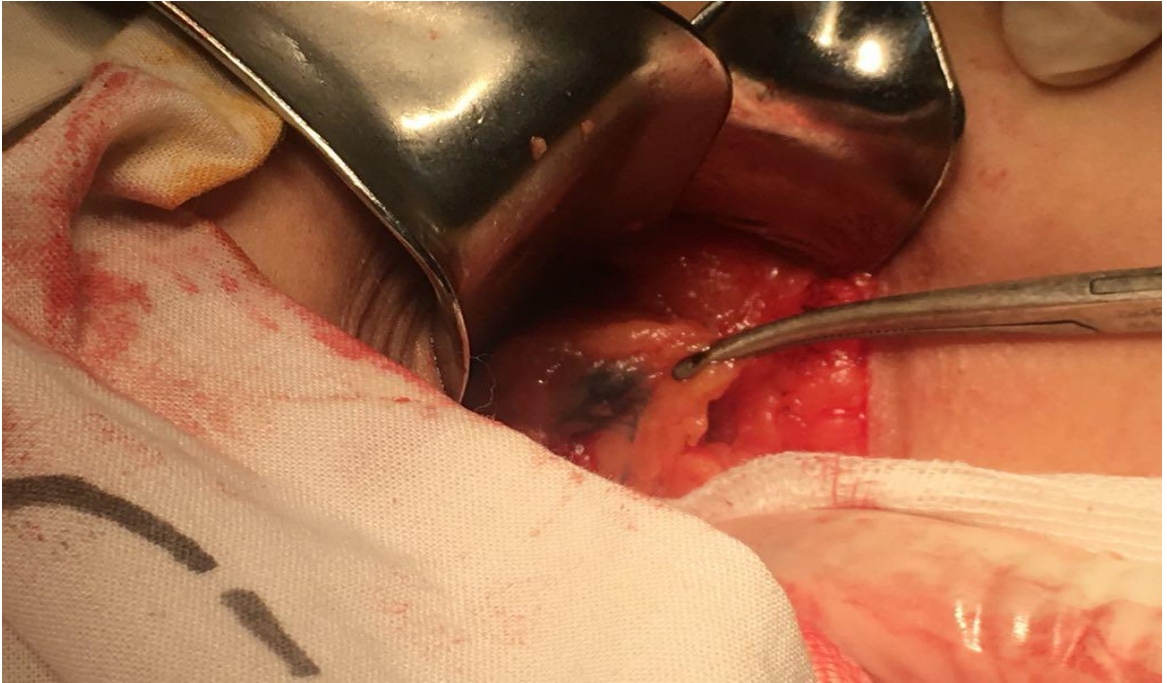
8. Imagen impresa del estudio de ganglio centinela



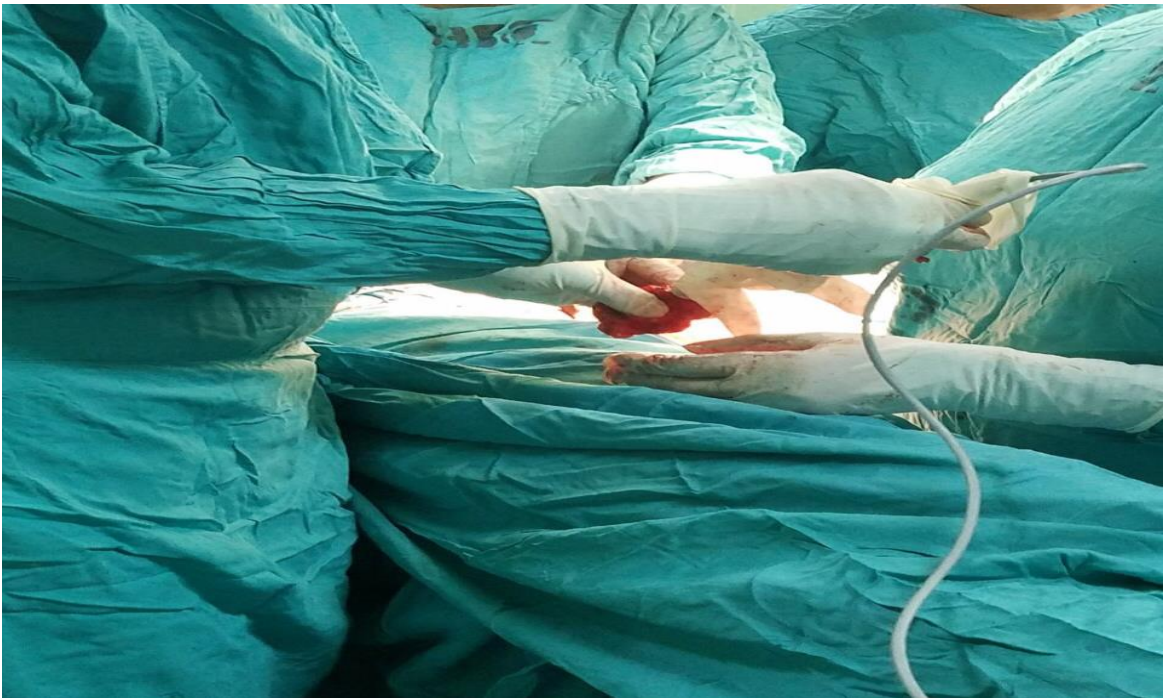9. Identificación Intraoperatoria del ganglio centinela



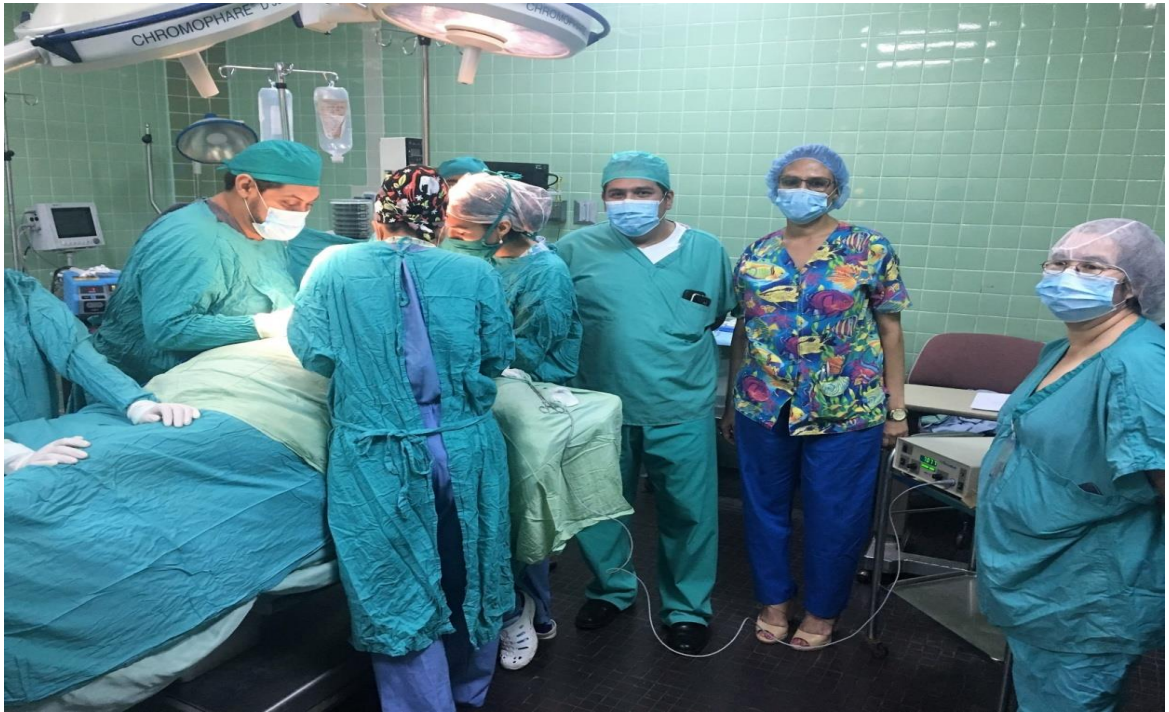10. Identificación Intraoperatoria del ganglio centinela



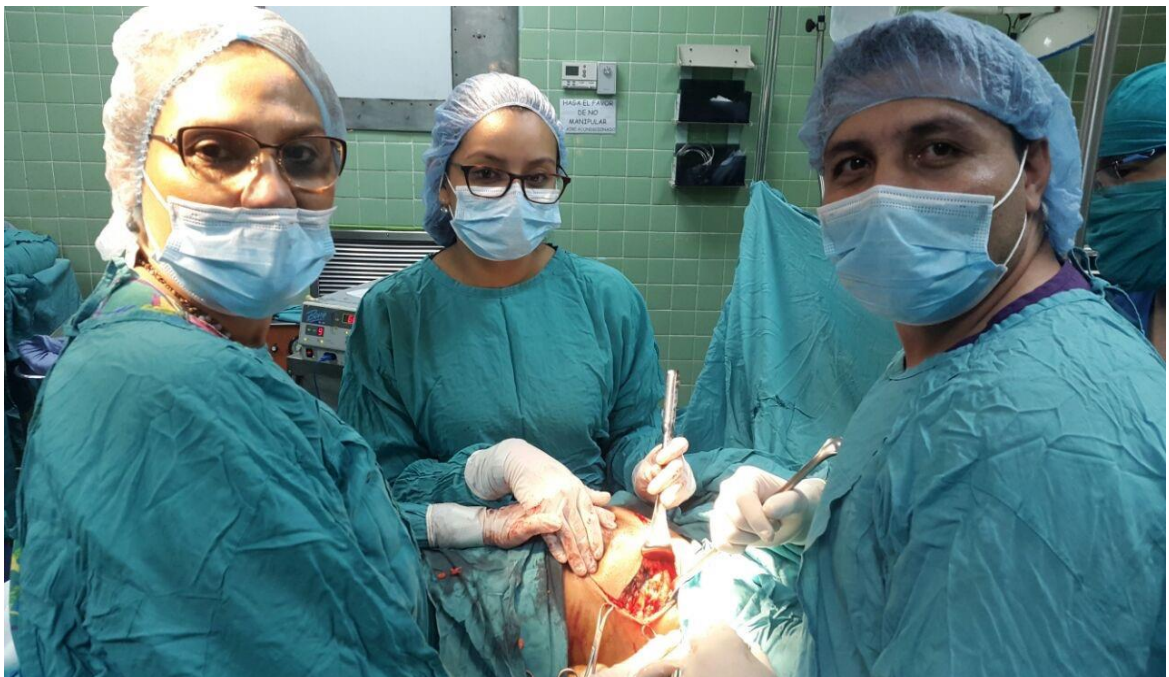
11. Cuantificación "ex vivo"



12. Gammacámara portátil



13. En espera del resultado del estudio transoperatorio



14. Equipo multidisciplinario

