

**UNIVERSIDAD NACIONAL AUTONOMA DE NICARAGUA. MANAGUA  
CENTRO NACIONAL DE OFTALMOLOGÍA. MANAGUA.MINSA**

**Tesis para optar al título de Especialista en Oftalmología**



**Glaucoma Neovascular: Comportamiento clínico y manejo en  
pacientes del Centro Nacional de Oftalmología (CENAO).  
Enero - Noviembre 2013**

**Autoras**

***Dra. Meylan Olivia Gutiérrez Cáceres  
Dra. Zoraida Noemi Altamirano Fuentes***

**Tutora**

***Dra. Justina Valle***  
Oftalmóloga  
Sub-especialista en Glaucoma  
CENAO

**Asesora**

***Dra. Mercedes Cáceres PhD***  
Vice-Decana  
Facultad de Ciencias Médicas  
UNAN-León.

Managua, Nicaragua, 2014.



## **RESUMEN**

**El glaucoma neovascular (GNV)**, es el glaucoma secundario más común presentándose de forma agresiva, en personas con factores de riesgo tales como enfermedades crónicas (Diabetes, Hipertensión) o antecedentes de Glaucoma, Traumas oculares, Desprendimiento de retina y otras. La detección tardía, o tratamiento inadecuado desembocan inevitablemente en la pérdida total de la visión y posiblemente del globo ocular. Puede considerarse una enfermedad prevenible si se detecta en etapa temprana y se aplica el tratamiento adecuado de la causa subyacente. Con el objetivo de Investigar el comportamiento clínico y manejo de pacientes con Glaucoma Neovascular en el Centro Nacional de oftalmología durante Enero – Noviembre 2013. Se realizó un estudio descriptivo que incluyó 67 pacientes que fueron atendidos con diagnóstico de Glaucoma Neovascular, durante el periodo de estudio. La mayoría están en el rango de edad de 48-75 años, predominio sexo masculino. Los factores de riesgo más frecuente fueron: Hipertensión arterial (34.3%) y Diabetes Mellitus (14.3%), un alto porcentaje de pacientes sin antecedentes (40%). Glaucoma es el antecedente patológico ocular más frecuente (14%), seguido por antecedente de Trauma ocular (7.5%). El 61% de los pacientes no tienen ningún antecedente de patologías oculares. Según los resultados del examen físico reportado en los expedientes de cada paciente, los casos de GNV estaban en los Estadios I, II, y III en un 31.4% respectivamente y del IV (5.97%). Los esquemas de tratamiento empleados fueron principalmente: sólo tópicos (40.3%), seguido por la combinación de tópicos + crioterapia (38.8%). El resto de esquemas combinados como el uso de Avastin, Pancrioterapia, TBT, fueron menos frecuentes.

A pesar de las limitantes que suponen los estudios retrospectivos, este estudio resulta de gran importancia por cuanto constituye una alerta y un compromiso para mejorar en el diagnóstico y manejo del GNV.

**Palabras claves:** Glaucoma neovascular, Glaucoma, Retinopatía diabética.



## **GLOSARIO**

**GNV:** Glaucoma Neovascular.

**OVCR:** Obstrucción de Vena central de la Retina.

**ORVR:** Obstrucción de rama venosa retiniana.

**OACR:** Oclusión de arteria central de la retina.

**AV:** Agudeza visual.

**PIO:** Presión intraocular.

**IVB:** Inyección intravítrea.

**CENAO:** Centro Nacional de Oftalmología.

**AGF:** Angiografía fluoresceínica.

**CVOS:** Central Vein Occlusion Study.

**BVOS:** Branch Vein Occlusion Study.

**DD:** Diámetro de disco.

**NVI:** Neovasos de iris.

**NVA:** Neovasos del ángulo camerular.

**PFC:** Panfotocoagulación retiniana.

**NOIA:** Neuropatía óptica isquémica anterior.

**DM:** Diabetes Mellitus.

**RD:** Retinopatía diabética.

**RDP:** Retinopatía diabética proliferativa.



**RDNP:** Retinopatía diabética no proliferativa.

**SIO:** Síndrome isquémico ocular.

**ACR:** Arteria central de la retina.

**TAC:** Tomografía axial computarizada.

**RM:** Resonancia Magnética.

**MOI:** Motilidad Ocular Intrínseca.

**DPAR:** Defecto pupilar aferente relativo.

**IGF:** Angiografía con verde de indocianina.

**ERG:** Electrorretinografía.

**CV:** Campo visual.

**GFC:** Goniofotocoagulación.

**IAC:** Inhibidores de la anhidrasa carbónica.

**anti-VEGF:** Anti factores de crecimiento endotelial vascular.

**5-FU:** Cinco Fluorouracilo.

**TBT:** Trabeculectomía.

**MMC:** Mitomicina-C.

**VPP:** Vitrectomía vía pars plana.



## **AGRADECIMIENTO**

A Dios y la virgen María, fuente de todas las gracias, por regalarnos la vida, permitirnos desarrollarnos y crecer para ahora encontrarnos en esta etapa.

A nuestros padres, principales constructores de nuestra educación y valores, que nos permitieron tomar esta vocación de servicio a los demás.

A nuestra tutora y asesores por su dedicación y empeño constante para la realización de un excelente trabajo, brindarnos su tiempo, paciencia, información y explicaciones necesarias para la culminación exitosa de este estudio.



## **DEDICATORIA**

A DIOS fuente de nuestro existir, con el que podemos seguir adelante tomados de su mano, el que no nos abandona aun en las peores dificultades de la vida, el que nos demuestra su amor constante y sin medidas, el padre ejemplar, el amigo incondicional, el maestro más sabio.

A nuestros PADRES, a quienes les debemos en la tierra lo que somos, por quienes hemos salido adelante en nuestro caminar, nuestros ejemplos a seguir en la vida.



## ÍNDICE

|                                    |    |
|------------------------------------|----|
| 1. Introducción.....               | 1  |
| 2. Antecedentes.....               | 2  |
| 3. Justificación.....              | 5  |
| 4. Planteamiento del problema..... | 6  |
| 5. Objetivos.....                  | 7  |
| 6. Marco teórico.....              | 8  |
| 7. Material y método.....          | 25 |
| 8. Resultados.....                 | 32 |
| 9. Discusión.....                  | 42 |
| 10. Conclusiones.....              | 49 |
| 11. Recomendaciones.....           | 50 |
| 12. Referencias.....               | 51 |
| 13. Anexos.....                    | 53 |



## Introducción

**El glaucoma neovascular (GNV)**, es el glaucoma secundario más común presentándose de forma agresiva, se produce como consecuencia de una falta de oxígeno crónica y mantenida de la [retina](#). En respuesta a la misma el organismo produce una serie de sustancias que estimulan la formación de nuevos vasos sanguíneos en el [iris \(rubeosis iridis\)](#). Estos nuevos vasos acaban por provocar una obstrucción en la circulación del [humor acuoso](#) por la [cámara anterior](#) del [ojo](#), lo cual desencadena una [hipertensión ocular](#).<sup>1</sup>

Las enfermedades subyacentes asociadas (El glaucoma neovascular es una de las complicaciones más devastadoras de la retinopatía diabética, a nivel mundial generan 24000 pacientes legalmente ciegos por año a causa de la diabetes mellitus) y su condición ocular potencialmente destructiva hacen del **GNV** una enfermedad grave, la detección tardía, o tratamiento inadecuado desembocan inevitablemente en la pérdida total de la visión y posiblemente del globo ocular.

**GNV** es una enfermedad prevenible, pero que, una vez que el **GNV** se ha establecido, la probabilidad de éxito de recuperación visual es marcadamente reducida. El conocimiento sobre etiología, patogenia y curso clínico de esta patología por parte de los profesionales de la oftalmología, les permite ofrecer a los pacientes una mejor capacidad de reconocer rápidamente esta complicación en una etapa temprana y brindar el tratamiento adecuado de la causa subyacente, por tanto, mejorar los resultados visuales de esta frecuente y común causa de ceguera.(1,2)

Según la Organización Mundial de la Salud (OMS), en el mundo hay aproximadamente 285 millones de personas con discapacidad visual, de las cuales 39 millones son ciegas y 246 millones presentan baja visión. Aproximadamente un 90% de la carga mundial de discapacidad visual se concentra en los países en desarrollo.

Con frecuencia, la discapacidad visual limita la capacidad de las personas afectadas para realizar las actividades de la vida cotidiana y deteriora su calidad de vida. En su forma





más grave, la ceguera, reduce la capacidad de las personas para desplazarse sin ayuda a menos que reciban una capacitación especial.

Las principales causas de ceguera crónica son las cataratas, el glaucoma, la degeneración macular relacionada con la edad, las opacidades corneales, la retinopatía diabética, el tracoma y las afecciones oculares infantiles, como las causadas por la carencia de vitamina A.

La ceguera relacionada con la edad y la debida a la diabetes no controlada están aumentando en todo el mundo, mientras que la ceguera de causa infecciosa está disminuyendo gracias a las medidas de salud pública. Tres cuartas partes de los casos de ceguera son prevenibles o tratables. (4)

Actualmente no se conoce un porcentaje específico de pacientes con ceguera legal ocasionada por Glaucoma Neovascular.



## **Antecedentes**

La historia del **GNV** se inició en 1906, cuando la neovascularización fue reportada por primera vez por Coats en muestras histopatológicas del iris de los pacientes con oclusión de la vena central de la retina (OVCR), y más tarde Salus lo reportó en los pacientes con diabetes, desde entonces se ha producido importante información científica que proporcionan una mejor comprensión de la relación entre la neovascularización y sinequias en el ángulo cerrado. En 1963 Weiss et al., sugieren el término glaucoma neovascular para reemplazar los viejos términos, tales como Glaucoma, Glaucoma hemorrágico, Glaucoma trombótico, Glaucoma congestivo, Glaucoma rubeótico, Glaucoma hemorrágico diabético, y 100 días de glaucoma. El glaucoma Neovascular (GNV) es el glaucoma secundario más común presentándose de forma agresiva. Un importante número de estudios en América y Europa han reportado información relacionada con su etiología y manejo.(15)

Un estudio realizado en México incluyó pacientes diabéticos en quienes el glaucoma Neovascular es una de las complicaciones más devastadoras, en especial en aquellos con una retinopatía diabética proliferativa. Sin embargo, no se sabe la incidencia de esta enfermedad en el paciente que, por tener una retinopatía diabética avanzada, requiere de vitrectomía. El estudio incluyó diabéticos vitrectomizados en el periodo de octubre de 2004 a octubre de 2005. Se encontró una prevalencia de glaucoma Neovascular en pacientes diabéticos vitrectomizados de 3.8%.(3)

En Italia se realizó un estudio cuyo objetivo fue examinar la posible eficacia y la seguridad de la inyección intravítrea de bevacizumab (IVB) (Avastin ®) en el tratamiento de GNV en pacientes que ya habían sido sometidos al procedimiento de ablación retiniana estándar. Regresión de edema de la córnea junto con reducción significativa del dolor se logró en todos los ojos ya después de la primera IVB, sin ninguna mejora notable de la agudeza visual. Al final del protocolo programado (tres IVB), la regresión de la neovascularización del iris fue documentado en todos los pacientes, junto con una mejora significativa de la agudeza visual. La reducción de la PIO de línea de base varió de 30 a 0 mmHg (12.1-8mmHg). Los resultados les permitió concluir que la inyección intravítrea de bevacizumab



como tratamiento complementario al procedimiento de ablación retiniana normal, parece prometedor para el tratamiento de las enfermedades responsables de la isquemia retinal / hipoxia asociada con GNV. (5)

Con el objetivo de determinar la seguridad de las inyecciones intravítreas consecutivas, un estudio realizado en USA incluyó cincuenta y nueve pacientes (30 mujeres, 29 varones) quienes recibieron inyecciones intravítreas de pegaptanib, bevacizumab o ranibizumab como parte de su tratamiento para degeneración macular relacionada con GNV, 80 años fue la edad promedio de los participantes. Fueron diagnosticados veintidós pacientes con sospecha de tener glaucoma. Cada paciente recibió un promedio de 5,8 inyecciones. No hubo ningún caso de endoftalmitis, reacciones tóxicas, cataratas traumáticas, desprendimiento de retina o hemorragia vítrea. Hubo un caso de edema palpebral, flotadores transitorios, desgarro retiniano del pigmento epitelial, edema de la córnea, y la abrasión de la córnea. Hubo cinco casos de no percepción de la luz después de las inyecciones de pegaptanib. Concluyeron que la incidencia de complicaciones graves es muy baja para las inyecciones intravítreas. (6)

Con el propósito de Evaluar la eficacia y seguridad a corto plazo de la válvula de Ahmed para controlar la presión intraocular (PIO) en ojos afectados por glaucoma Neovascular, se analizaron retrospectivamente 521 casos de pacientes mexicanos que fueron sometidos a la implantación de una válvula de Ahmed debido a la presencia de glaucoma Neovascular congestivo. Noventa y cinco por ciento ( $n = 497$ ) de los pacientes fueron seguidos al menos tres meses. La PIO media preoperatoria ( $41.3 \pm 12.7$  mmHg) se redujo significativamente ( $P = 0.0001$ ) a los tres meses después de cirugía ( $17.7 \pm 7.3$  mmHg). El éxito global de un día, una semana, un mes y tres meses después de cirugía fue de 80.4%, 86.8%, 80.2% y 78.8%, respectivamente. El éxito quirúrgico fue más común en los casos que recibieron fotocoagulación retiniana preoperatoria ( $P=0.0027$ ). Las complicaciones más frecuentes fueron la vesícula encapsulada (13.2%), estrechamiento de la cámara anterior (9.9%), hipotonía (2.7%) e hifema (1.5%). Concluyeron que la válvula de Ahmed es un dispositivo efectivo y seguro para controlar la PIO en pacientes mestizos mexicanos con glaucoma Neovascular congestivo, al menos en el contexto del corto plazo (7).



## **Justificación**

En el Centro Nacional de Oftalmología se atienden pacientes con diagnóstico de Glaucoma Neovascular secundario a patologías como Retinopatía Diabética, obstrucción de vena central de la retina o el síndrome de isquemia ocular.

El glaucoma Neovascular aparece usualmente, en su etapa avanzada, como un cuadro de glaucoma agudo (elevación de la presión intraocular, dolor, edema corneal, reducción de la visión, incluyendo ceguera), sin embargo algunos de estos glaucomas son asintomáticos hasta que la enfermedad se desarrolla por completo o el paciente ha alcanzado la ceguera, haciendo difícil una intervención precoz. Por lo tanto es importante realizar un estudio que permita conocer el comportamiento del GNV en el CENAO, y al mismo tiempo que contribuya al reforzamiento de los conocimientos de este tipo de patología y dé las pautas iniciales para el establecimiento de un protocolo de manejo integral, y de esta forma evitar que los pacientes lleguen con estadios finales de la enfermedad en donde la ceguera legal e irreversible es inminente.



## Planteamiento del Problema

El Glaucoma Neovascular es difícil de manejar y, a menudo resulta en la pérdida grave de la visión. El diagnóstico temprano seguido del tratamiento inmediato es la clave para un mejor resultado visual. Para el diagnóstico temprano, es esencial mantener un alto índice de sospecha en pacientes con enfermedades predisponentes.

En el Centro Nacional de Oftalmología se diagnostica el glaucoma Neovascular por lo general en sus etapas avanzadas y no se cuenta hasta este momento con un protocolo de manejo establecido para esta patología, por ello es importante conocer: *¿Cuál es el comportamiento clínico y manejo del Glaucoma Neovascular en pacientes del Centro Nacional de Oftalmología, durante Enero - Noviembre 2013?*

¿Qué características generales tienen dichos pacientes?

¿Qué patologías y factores predisponentes presentan los pacientes con diagnóstico de GNV?

¿Cuáles son los estadios del GNV que con frecuencia presentan los pacientes diagnosticados?

¿Cuáles son las alternativas de tratamiento y su efectividad en el GNV según los diversos estadios?



## **Objetivo general**

Investigar el comportamiento clínico y manejo de pacientes con Glaucoma Neovascular en el Centro Nacional de oftalmología durante Enero – Noviembre 2013.

## **Objetivos específicos**

1. Describir las características generales de los pacientes diagnosticados con Glaucoma Neovascular.
2. Indagar los antecedentes patológicos y factores predisponentes para el desarrollo del Glaucoma Neovascular en los pacientes incluidos en el estudio.
3. Clasificar estadios del Glaucoma Neovascular según signos y síntomas.
4. Evaluar las variantes de tratamiento empleados a los pacientes con Glaucoma Neovascular en sus diversos estadios clínicos y su efectividad respecto a Agudeza visual y presión intraocular.



## **MARCO TEÓRICO**

El término «glaucoma Neovascular» fue propuesto por Weiss en 1963, aunque ha recibido diferentes denominaciones, como glaucoma rubeótico, congestivo y hemorrágico. (15) Se trata de un glaucoma secundario provocado por el crecimiento de una membrana fibrovascular a nivel del ángulo camerular, que aparece como consecuencia del estímulo angiogénico generado por patologías con isquemia ocular y sólo en un 3% de casos por patología no isquémica, generalmente por enfermedades inflamatorias. Inicialmente se trata de un glaucoma de ángulo aparentemente abierto en la exploración gonioscópica pero bloqueado por una fina membrana fibrovascular que, finalmente, se retrae formando sinequias anteriores periféricas que cierran el ángulo convirtiéndolo en un glaucoma de ángulo cerrado (7).

## **FISIOPATOLOGÍA**

La hipoxia tisular secundaria a patología isquémica retiniana o coroidea, desencadena un estímulo angiogénico mediado por la liberación de factor de crecimiento endotelial vascular (VEGF) principalmente, aunque hay otros factores relacionados, como IGF-1 y 2, FGF, PDGF, IL-6. El VEGF se sintetiza en al menos 6 tipos de células retinianas, principalmente en las células de Müller. Estos factores promueven una proliferación de neovasos anormales sin adventicia y con un endotelio vascular fenestrado, sin uniones intercelulares, favoreciendo la migración de vasos preexistentes y con permeabilidad vascular aumentada (7).

La angiogénesis precisa capilares viables para desarrollarse, por eso, en patologías con un grado de isquemia retiniana extensa, el primer lugar donde aparecen los neovasos es a nivel del iris. Esos vasos localizados en una malla de tejido conectivo con fibroblastos y miofibroblastos, crecen por detrás del iris para luego avanzar hacia el ribete pupilar, sobre la superficie del iris y finalmente en el ángulo camerular. A nivel del ángulo primero lo tapizan como una fina membrana fibrovascular sobre la malla trabecular que se va retrayendo provocando su cierre por aposición irido-corneal, a modo de una cremallera, originando un verdadero cierre angular que impide la filtración del humor acuoso y como



consecuencia produce la elevación de presión intraocular (PIO) y la neuropatía óptica glaucomatosa secundaria. El daño al nervio óptico se potencia por el aumento de la PIO y por la isquemia del mismo debido a la patología de base, por lo que en el glaucoma Neovascular (GNV) la neuropatía óptica glaucomatosa progresa con rapidez (8).

## ETIOLOGÍA

Describimos las enfermedades más comunes causantes de glaucoma Neovascular.

### 1. Patología oclusiva venosa retiniana

El GNV puede aparecer en el contexto de oclusión de la vena central de la retina (OVCR). La OVCR puede ser isquémica o no isquémica; sólo la variedad isquémica puede generar GNV por sí misma. El Central Vein Occlusion Study (CVOS) diferencia entre OVCR isquémica (más de 10 diámetros de disco (DD) de isquemia capilar retiniana en Angiofluoresceingrafía (AGF)), no isquémica (<10 DD) e indeterminada (no valorable por hemorragias extensas). Del grupo de OVCR isquémica o indeterminada, 35% desarrollaron neovasos en iris (NVI) o ángulo (NVA), mientras que sólo lo desarrollaron un 10% de las OVCR no isquémicas. La aparición de los neovasos generalmente ocurría a los 3-5 meses tras la OVCR (3). El estudio demostró otros factores de riesgo para desarrollar NVI/NVA (agudeza visual <20/200, isquemia capilar retiniana de > 30 DD o tortuosidad venosa severa). Además, el 34% de los pacientes inicialmente clasificados como OVCR no isquémica progresaron a forma isquémica en 3 años y un 48% de los pacientes que desarrollaron NVI/NVA de al menos 2 horas de extensión, fueron clasificados como OVCR no isquémica. Asimismo, encontró que la panfotocoagulación (PFC) no disminuía el riesgo de NVI/NVA, pero los hacía regresar una vez presentes en un 90% de los casos, por lo que recomendó realizarla cuando aparecieran NVI/NVA con extensión mayor de 2 horas de reloj. Hayreh clasifica la OVCR isquémica o no isquémica usando varios parámetros anatómicos y funcionales y también concluye que sólo el 20% de las OVCR son isquémicas y de ellas el 45% desarrollarán GNV con un riesgo máximo a los 7-8 meses (9). En la Hemi-OVCR sólo las isquémicas tienen riesgo de desarrollar GNV, alrededor del 3% de éstas lo desarrollan. En las ORVR, es muy improbable el desarrollo de GNV ya que precisa un gran estímulo angiogénico. Por ello las ORVR tienen muy poco riesgo de desarrollar GNV, excepto que se asocien a otra patología isquémica ocular. El Branch Vein





Occlusion Study (BVOS) define ORVCR Isquémica (> 5 DD de isquemia capilar retiniana) y ORVCR no isquémica (<5 DD), asociándose la forma isquémica a un mayor riesgo de neovascularización (10-11).

## **2. Patología oclusiva arterial retiniana**

El riesgo de desarrollar GNV en la oclusión de arteria central de la retina (OACR) es mucho menor que en la OVCR, ya que la retina isquémica necrótica secundaria a la OACR es incapaz de sintetizar factores angiogénicos (sí lo es la retina isquémica, pero no la necrótica). Clásicamente se ha considerado que la OACR desarrolla NVI en un 20% de los casos en un periodo de 4 a 5 semanas a partir del episodio obstructivo, siendo la PFC efectiva en conseguir la regresión de los neovasos en un 65% de los casos (15). Hayreh refiere que en la OACR se pueden desarrollar colaterales ciliarretinianas a nivel del nervio óptico en un 32% de los casos, las cuales se pueden confundir con neovasos (9,15). Los ojos con patología isquémica de base presentan riesgo de desarrollar neovascularización y GNV. Esto provoca que aumente la PIO en un ojo con presión de perfusión disminuida y ello conlleva un aumento del riesgo de OACR, infartos coroideos y NOIA (neuropatía óptica isquémica anterior), por lo que la OACR, a veces, puede ser consecuencia y no causa del GNV (9,15). Las oclusiones de rama arterial tienen mínimo riesgo de desarrollar neovasos, aunque se han descrito, especialmente en casos asociados a diabetes mellitus (DM) (11).

## **3. Retinopatía diabética (RD)**

El GNV es una manifestación de retinopatía diabética (RD) avanzada y puede ocurrir sin neovascularización retiniana, pero es más frecuente que aparezca asociada a retinopatía diabética proliferativa (RDP). La prevalencia de GNV en RD es de 2%, pero aumenta hasta 21% en RDP, en la que la presencia NVI puede ser de hasta un 65% (3,16). La panfotocoagulación (PFC) está indicada en ojos con RDP severa (con neovasos discales >1/3 de diámetro de disco o hemorragia vítrea o prerretiniana), también en la RDP



moderada o leve o RD no proliferativa (RDNP) severa y especialmente en el anciano. En estos casos la PFC mejora el pronóstico visual (11).

#### **4. Síndrome isquémico ocular (SIO)**

Se produce por bajo flujo sanguíneo al globo ocular, debido a la obstrucción vascular, que puede estar a nivel de aorta, carótidas, oftálmica, ciliares o arteria central de la retina (ACR), precisando obstrucciones vasculares severas. Generalmente se diagnostica con Eco-Doppler de carótida, pero esta prueba sólo valora el flujo a nivel del cuello, por lo que si los resultados no son concluyentes y la sospecha diagnóstica alta, debemos descartar la estenosis vascular a otros niveles con angio-Resonancia Magnética (angio-RM) o angio-TAC, reservando la angiografía carotídea como última prueba diagnóstica.

La angiografía fluoresceínica (AGF) de estos pacientes raramente muestra hipoperfusión capilar retiniana, sin embargo es común la insuficiencia vascular coroidea, por lo que la isquemia coroidea parece ser un estímulo angiogénico potente al igual que la isquemia retiniana.

Aparecen NVI en el 66% de pacientes. Pese a ello la PIO puede ser baja por la isquemia del cuerpo ciliar que causa hipoproducción de humor acuoso. La AGF puede mostrar, o no, signos de isquemia capilar retiniana. En los casos en que existe isquemia retiniana se puede utilizar la fotocoagulación, pero en los casos en que sólo hay isquemia uveal, no hay base científica para usarla (10). La PFC sólo consigue hacer regresar los NVI en un 36% de los casos(9).

La cirugía de revascularización produce mejoría en agudeza visual (AV) y signos oftalmoscópicos en pacientes con SIO, pero, en los casos avanzados con NVI o GNV no se ha encontrado mejoría en la AV (8-11).

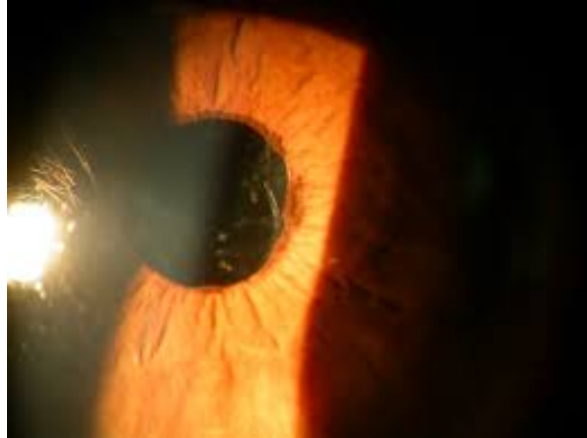
### **CLÍNICA Y CRONOLOGÍA DEL GLAUCOMA NEOVASCULAR**

Durante el curso clínico de la enfermedad se pueden diferenciar cuatro estadios, fundamentalmente (3).



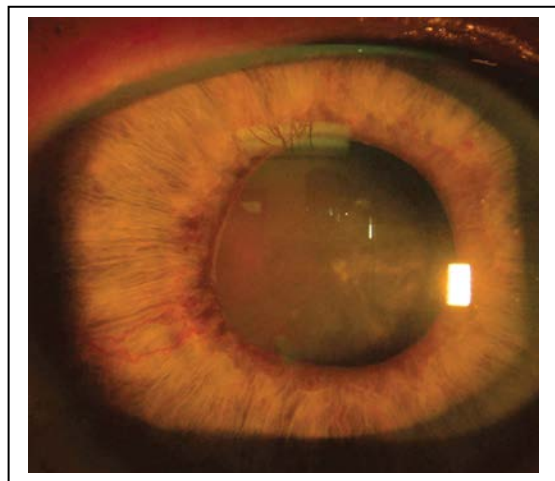
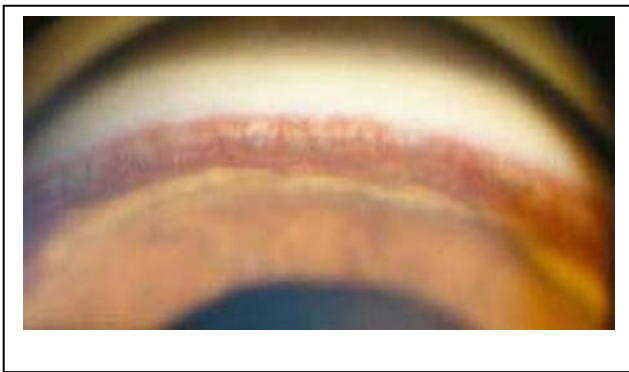
### **1. Estadio I. Estadio Inicial de Rubeosis de Iris**

Presenta neovasos en área pupilar y/o en el ángulo con PIO normal (aunque podría estar elevada si se asocia a glaucoma primario de ángulo abierto). Los pacientes pueden estar asintomáticos durante esta fase.



### **2. Estadio II. Estadio de Ángulo Abierto**

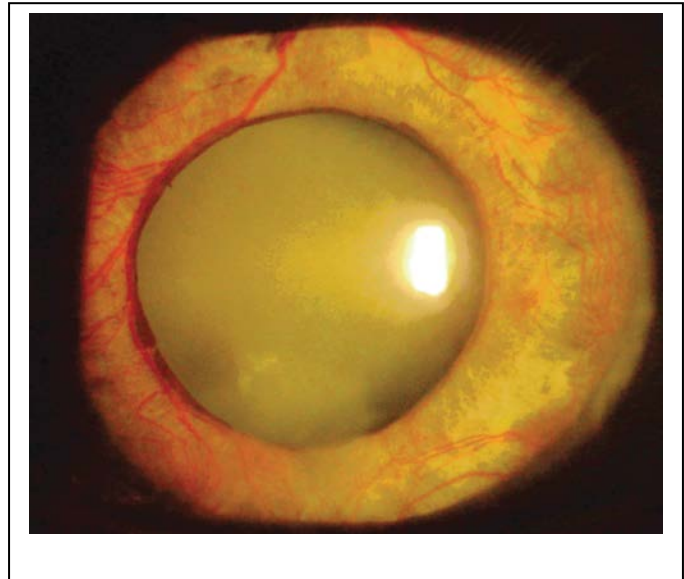
Se observa rubeosis moderada de iris y de ángulo, con crecimiento de tejido fibrovascular no visible sobre el trabeculum, disminuyendo la filtración y provocando aumento progresivo de PIO (aunque puede haber oscilaciones). También se evidencian signos inflamatorios en cámara anterior y puede coexistir con hifema, que exacerba el proceso.





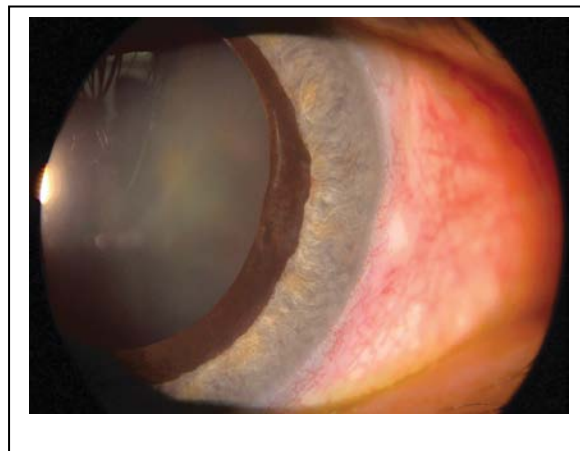
### **3. Estadio III. Estadio de Ángulo Cerrado**

Se caracteriza por severa neovascularización en iris y ángulo con rubeosis intensa. La contracción de la membrana fibrovascular causa el cierre progresivo en cremallera del ángulo. En este estadio puede apreciarse la presencia de ectropión uveal, sinequias periféricas anteriores, iris plano sin criptas ni valles, con abundantes y finos vasos a modo de malla. Cursa con inflamación importante de cámara anterior, inyección conjuntival y ciliar y edema corneal.



### **4. Estadio IV. Estadio Final de Glaucoma congestivo**

El cierre angular es completo con PIO muy alta  $> 50$  mmHg. Los pacientes en esta fase, refieren desde fotofobia y disminución de agudeza visual hasta dolor intenso, acompañado de cefalea, náuseas y vómitos.





## DIAGNÓSTICO

El diagnóstico debe ser lo más precoz posible. Sin embargo, generalmente, se realiza tras un episodio de hipertensión ocular brusco secundario a hifema. El paciente suele referir dolor y al explorarle encontraremos disminución de AV, edema corneal, inflamación en cámara anterior y PIO muy alta.

### 1. Exploración habitual

Anamnesis para determinar la patología subyacente del paciente y solicitar analítica completa en busca de factores de riesgo cardiovascular.

Determinación de AV corregida.

Motilidad Ocular Intrínseca (MOI): Puede haber defecto pupilar aferente relativo (DPAR) debido a isquemia retiniana.

Biomicroscopía de polo anterior:

- Neovasos iridianos: Especialmente a nivel del reborde pupilar, en fases avanzadas puede haber ectropión uveal.
- Tyndall y turbidez en cámara anterior, también puede haber hifema.

Tonometría (PIO): Aumenta al cerrarse el ángulo, pero en casos de síndrome de isquemia ocular (SIO) puede ser normal o baja debido a la isquemia del cuerpo ciliar.

Gonioscopia: Es muy importante valorar amplitud angular y la presencia de neovasos (generalmente los NVI preceden a los NVA, pero el ángulo puede ser el primer lugar donde aparecen los neovasos).

Funduscopia: Para evaluar la patología coriorretiniana de base así como la anatomía del nervio óptico y la capa de fibras nerviosas de la retina.

AGF: Para diagnosticar la patología causante así como para dirigir el tratamiento ablativo con PFC sobre la retina isquémica.

### 2. Técnicas especiales:

AGF de segmento anterior: Para diagnosticar los NVI antes de ser clínicamente evidentes.

Gonio-fluoresceingrafía e Irido-fluoresceingrafía. Permite el diagnóstico de neovasos iridianos y angulares de forma precoz.



IGF (Angiografía con verde de indocianina): Valoración diagnóstica de isquemia coroidea.  
ERG (Electrorretinografía): Evaluación de la capacidad funcional de la retina en su totalidad y el grado de isquemia retiniana.

ECO-DOPPLER carotídeo: Si no se encuentra patología retiniana y se sospecha SIO. También recurriremos a Angio-RM e incluso Angiografía carotídea, si la sospecha es alta y no hay patología vascular a nivel del cuello.

ECO-modo B: Si el fondo de ojo no puede visualizarse para descartar tumores intraoculares o desprendimiento de retina.

## **DIAGNÓSTICO DIFERENCIAL**

Dependiendo del estadio del GNV:

### **1. En fases iniciales hay que considerar las siguientes enfermedades**

Glaucoma inflamatorio: Presenta también inflamación en cámara anterior con Tyndall y turbidez, además se pueden ver vasos dilatados, pero sobre un iris normal. No hay neovasos angulares.

Iridociclitisheterocrómica de Fuchs: Puede presentar vasos angulares finos, muy diferentes de los que aparecen en el GNV y sin capacidad para desarrollar cierre del ángulo. Estos vasos pueden sangrar tras descompresión de cámara anterior o al practicar gonioscopia.

Iris claros: Se pueden observar vasos iridianos normales con trayectoria radial en estroma.

Fístula carótido-cavernosa: Aparece sangre en el canal de Schlemm, además de los vasos episclerales dilatados, exoftalmos pulsátil y presencia de soplo audible.

### **2. En fases de GNV tardío debemos hacer diagnóstico diferencial**

Glaucoma de ángulo cerrado secundario a inflamación con sinequias anteriores periféricas, traumatismos, o síndromes irido-endotelio corneales.

Glaucoma de ángulo cerrado primario.

Glaucomas facogénicos muy evolucionados.

Glaucoma pseudoexfoliativo: Presenta PIO muy alta y excepcionalmente puede haber neovasos asociados.



## TRATAMIENTO

El tratamiento del GNV es difícil y, además, los ojos diabéticos tienen mala tolerancia para la presión elevada. El tratamiento profiláctico o precoz es la clave para evitar el GNV grave. En la neovascularización del iris o del ángulo se debe determinar la causa desencadenante, que en el 97% de los casos es la isquemia derivada de la retinopatía diabética, pero se deben tener en cuenta otras posibles causas tales como la obstrucción de la vena central de la retina o el síndrome de isquemia ocular.

El tratamiento debe ir dirigido a tratar: 1) la isquemia retiniana; 2) la hipertensión ocular, y 3) el dolor.

### Tratamiento etiológico

#### Tratamiento del estímulo angiogénico:

El VEGF se sintetiza por la retina isquémica, por lo que al destruir ésta, disminuye la producción, así como la demanda de oxígeno de la misma (La PFC se considera el tratamiento electivo para eliminar el estímulo angiogénico (2,9), aunque se pueden utilizar otros tratamientos ablativos retinianos como crioterapia o láser diodo transescleral en casos de mala visualización. También es posible realizar vitrectomía vía pars plana con endofotocoagulación.

Los pocos casos de GNV secundarios a patología inflamatoria se tratarán con agentes antiinflamatorios. Al eliminar el estímulo angiogénico se puede producir la regresión de los neovasos, con normalización de los niveles de PIO, en los casos previos a estadio de cierre angular (8).

Para los pacientes con GNV secundario a RD con *medios claros* se recomienda la panfotocoagulación retiniana intensa con 1200-1600 impactos (2). En caso de GNV secundario a OVCR el CVOS recomienda realizar la PFC sólo si aparecen NVI o NVA con extensión de 2 o más horas, realizando un seguimiento estrecho de los pacientes en busca de estos signos. Hayreh asevera que la PFC disminuye los NVI pero no encuentra diferencia en NVA ni en GNV, advirtiendo que el propio tratamiento con PFC produce una pérdida de campo visual (CV) periférico en un ojo con CV central ya dañado por la OVCR (9,13,14).



En el grupo de pacientes con GNV secundario a SIO el tratamiento es más controvertido. Clásicamente se ha utilizado la PFC, sin embargo, pocas veces se encuentra isquemia retiniana angiográfica frente a la gran frecuencia de isquemia uveal. Por ello, parece recomendable usar la PFC sólo en casos con isquemia retiniana demostrada angiográficamente. El tratamiento etiológico con endarterectomía o anastomosis carotídea interno-externa parecen estabilizar el cuadro y mejorar la AV en algunas ocasiones, especialmente en casos precoces. Es fundamental disminuir la PIO lo máximo posible así como evitar la hipotensión sistémica (especialmente la nocturna), para evitar la progresión de la neuropatía glaucomatosa y la aparición de OACR y NOIA, debido al compromiso vascular existente en el SIO (10,11).

Fotocoagulación panretiniana: es el tratamiento fundamental de la isquemia retiniana y el tratamiento de elección cuando los medios son claros. Se realiza como mínimo 1200-1600 disparos de láser. El GNV responde mal a cualquier tipo de tratamiento y por eso es muy importante realizar con urgencia un tratamiento de ablación retiniana nada más observar una rubeosis del iris, pero muchas veces produce una marcada involución de la neovascularización. Dicho tratamiento está indicado también después de haberse instaurado el GNV, pero los resultados son peores, la ablación retiniana elimina o reduce la isquemia y los estímulos vasoproliferativos. Previene la aparición de neovasos en el iris e incluso puede lograr la desaparición de los ya existentes y prevenir el GNV. La ablación retiniana induce disminución de la neovascularización y ayuda a controlar el glaucoma incluso en casos de cierre angular total por sinequias. Puede también restaurar la filtración adecuada. Cuanto antes se realiza el tratamiento, mejor el pronóstico.(12)

Goniofotocoagulación (GFC): Es el tratamiento directo de los neovasos del ángulo de la cámara anterior con fotocoagulación, antes de que se produzca la contracción de los vasos del ángulo y el cierre angular, un proceso que en algunos casos sucede en tres o cuatro días. Se recomienda cuando a la Gonioscopia se observa los primeros estadios de la neovascularización, también antes de la cirugía filtrante y como medida paliativa en el periodo inmediatamente después de una fotocoagulación panretiniana; en pacientes con neovascularización del segmento o del ángulo que deben ser operados de cataratas y a 2-4 semanas de la cirugía antiglaucomatosa en ojos con GNV con buena visión potencial.(12)





Cuando la fotocoagulación con láser no puede ser completada o por la opacidad de los medios (*medios opacos*) no permite realizar el tratamiento, se debe pensar en opciones como la crioblación retiniana, la retinopexia con diodo y la Vitrectomía con endoláser.

Crioterapia (Criorretinopexia): cuando la opacidad de medios (leucomas corneales, cataratas o hemorragias de vítreo) o la mala dilatación pupilar impiden el tratamiento directo de la retina con láser se puede emplear un tratamiento transescleral con crioterapia. La aplicación de frío (-60° a -80°) produce en la retina un efecto similar al del láser, pero en la aplicación clínica es una técnica más agresiva, con un mecanismo de acción menos selectivo y con más efectos secundarios. Se emplean un total de 32 aplicaciones (8 por cuadrante) de 5 seg. cada una, bajo anestesia epi o retrobulbar, peritomía conjuntival de 360° situada a 2 mm posterior al limbo. En la *Crioterapia retiniana periférica* las crioadministraciones se realizan a través de la conjuntiva, 36 aplicaciones entre la ora serrata y el ecuador. La crioterapia produce una necrosis de todas las capas de la retina, con vacuolización del epitelio pigmentario y desaparición de la coriocapilar, destruye la retina isquémica. Sus efectos secundarios incluyen hemorragias coroideas, cicloplejia transitoria, alteraciones corneales, membranas prerretinianas, desprendimientos de retina regmatógenos, traccionales y exudativos, edema macular cistoideo e incluso *phthisis bulbi*.(12)

Vitrectomía: puede estar indicada tanto cuando exista neovascularización como opacidades del segmento anterior. En los casos de rubeosis ligera no progresiva pueden ser observados, pero si es moderada y progresiva y la hemorragia de vítreo impide la fotocoagulación panretiniana, debe ser considerada, siendo su objetivo aclarar los medios y aplicar endofotocoagulación panretiniana para intentar reducir la regresión de los neovasos y preservar la visión. En el caso de haberse ya instaurado el GNV que no han respondido al tratamiento convencional médico y a los procedimientos filtrantes, también debe de considerarse la vitrectomía. Su objetivo es bajar la PIO combinando una vitrectomía pars plana con un procedimiento de filtración o un implante de Molteno.(12)



## 2. Tratamiento médico del glaucoma Neovascular

El tratamiento médico es usualmente inefectivo a causa de la obliteración amplia o total del sistema de salida del humor acuoso.(12)

Fármacos hipotensores: Se recomiendan especialmente aquellos que reducen la producción de humor acuoso: beta-bloqueantes tópicos, alfa 2 agonistas tópicos e inhibidores de anhidrasa carbónica (IAC) tópicos o sistémicos. Algunas literaturas sugieren evitar las prostaglandinas porque exacerban la inflamación ocular y los mióticos, porque disminuyen el flujo uveoescleral (con un efecto paradójico de elevación de la PIO), además de favorecer la formación de sinequias periféricas y alterar la barrera hematoacuosa.(10,11,12)

Fármacos antiinflamatorios y ciclopléjicos: Los esteroides controlan la inflamación mientras que los ciclopléjicos disminuyen el dolor (al inhibir el espasmo ciliar), la congestión y las sinequias posteriores. Todos estos fármacos deben asociarse, de forma que una pauta correcta será: Beta-bloqueante o alfa 2 agonistas o IAC tópico + esteroide tópico + ciclopléjico. Estos fármacos por lo general pueden aliviar el dolor en ojos sin potencial visual, pero no controlan el glaucoma. Pueden emplearse combinaciones fijas de los hipotensores citados si fuese necesario, para implementar su acción hipotensora, facilitar el cumplimiento del paciente y minimizar riesgos sobre la superficie ocular.(10,11,12)

Resulta imprescindible un conocimiento preciso del estado cardio-respiratorio de los pacientes. Una buena anamnesis y una correcta interrelación con los médicos de familia es muy recomendable para controlar las interacciones medicamentosas, evitando los riesgos derivados del uso de los betabloqueantes y los otros grupos farmacológicos (alfa 2 agonistas tópicos e IAC sistémicos).

Si fuese preciso emplear IAC sistémicos para lograr un mayor efecto hipotensor, no deben asociarse con el empleo de los tópicos para evitar sobresaturación de los receptores específicos. Además no debe olvidarse asociar a los IAC sistémicos una suplemento de potasio, para prevenir alteraciones hidroelectrolíticas.(10,11,12)

Si luego de tratar la neovascularización y haber aplicado tratamiento médico las presiones se mantienen altas, se debe realizar cirugía filtrante o destrucción del cuerpo ciliar (ciclodestrucción).(12)



### **3. Papel de los anti-VEGF en el tratamiento del GNV**

Los anti-VEGF se han utilizado de manera compasiva para el tratamiento del GNV, tanto para frenar la proliferación neovascular como para modular la cicatrización en la cirugía de glaucoma. El GNV aparece debido a la isquemia retino-coroidea, que produce un aumento en la síntesis de VEGF y estimula la proliferación fibrovascular. El uso de fármacos anti-VEGF permiten disminuir la concentración de VEGF ya existente y con ello inducen una regresión de los NVI y NVA, pudiendo mejorar el control de la PIO antes de que se produzca un cierre sinequial del ángulo (4,6-8,20-23). Es importante asimismo dar tiempo a que el tratamiento de la enfermedad de base (generalmente con PFC) disminuya la síntesis permanente de VEGF (7-11).

Recientes estudios han demostrado que el empleo de Bevacizumab intravítreo (1,25 mg/0,05ml) produce regresión de los neovasos y mejora el control de la PIO, aunque parece haber recurrencias que responden a la reinyección. Sin embargo, en casos de GNV avanzado con cierre angular, la regresión de los neovasos no se acompaña de mejor control de PIO. El uso de anti-VEGF coadyuvante en la cirugía del glaucoma, mejora el pronóstico quirúrgico al modular la cicatrización. (8).

La incidencia de efectos secundarios sistémicos (infarto agudo de miocardio, accidente cerebrovascular) y oculares (Endoftalmitis, desprendimiento de retina) derivados de su uso intraocular es mínimo, si se administran las dosis estipuladas.

Respecto a la vía preferente de administración del anti-VEGF faltan estudios definitivos, habiéndose usado de forma tópica, subconjuntival, subtenoniana, intracamerular e intravítrea, siendo esta última la más estudiada y utilizada. La administración intraocular parece adecuada para el tratamiento de los NVI y NVA mientras que la administración en superficie se ha sugerido como tratamiento adyuvante en las cirugías para modular la cicatrización. El uso intraocular en cirugías filtrantes y en implantes de drenaje también mejora el pronóstico al disminuir el riesgo de proliferación fibrovascular. (7-11)

### **4. Tratamiento quirúrgico**

La elección del tratamiento dependerá de la situación del globo ocular tanto anatómico como funcional. Existen dos opciones diferentes que serán utilizadas en función de ello: los procedimientos filtrantes (trabeculectomía) o los dispositivos de drenaje, con la finalidad de



aumentar la facilidad de salida del humor acuoso, y los procedimientos ciclodestructivos que reducen la producción de este. La efectividad de los procesos filtrantes y de los dispositivos de drenaje es inferior a otras patologías.(10,11,12)

Cirugía filtrante: las diferentes operaciones filtrantes empleadas para tratar el GNV fracasan con gran frecuencia y no se conocen bien las indicaciones exactas de cada procedimiento. Las operaciones filtrantes convencionales suelen cerrarse por crecimientos fibrovasculares. Los procedimientos modificados con válvulas de drenaje y la fotocoagulación con láser de los tejidos neovasculares son a veces efectivos, pero en algunos casos causan hipotonía y hemorragias intraoculares a repetición. La cirugía filtrante tiene más posibilidades de éxito una vez la neovascularización ha empezado a regresar después de la fotocoagulación retiniana. (12)

Uso de metabolitos: los dos metabolitos utilizados usualmente son el 5-Fluorouracilo (5-FU) y la mitomicina-C (MMC). Además retardan la cicatrización de la herida mediante la inhibición o muerte de los fibroblastos (y posiblemente las células endoteliales) y de esta forma aumentan el éxito de la trabeculectomía y mejoran la supervivencia de la ampolla filtrante. Los ojos glaucomatosos tratados con trabeculectomía y MMC suelen tener PIO menores y precisan medicación adicional para el glaucoma que los tratados con 5-FU asociados a dicha técnica.(12)

Válvulas de drenaje: en la actualidad disponemos de varios dispositivos para drenar el humor acuoso, como las válvulas de Molteno, Krupin y Ahmed. Actúan por un mecanismo similar a las trabeculectomías estableciendo una comunicación entre la cámara anterior y los tejidos subconjuntivales y periorculares por medio de un pequeño tubo de silicona no irritante que minimiza la posibilidad de cierre secundario a la cicatrización del tejido que hubiese servido como ruta de drenaje. Estos implantes tienen la finalidad de mantener un área de drenaje continuo y extenso en el extremo distal del tubo donde existe una placa que se fija a la epiesclera para estimular la formación de una gran ampolla filtrante a 8-10 mm del limbo. En el GNV los índices de éxito llegan hasta el 80% de los casos con estos dispositivos. Son de elección en conjuntivas lesionadas. Complicaciones: desprendimientos coroides serosos y hemorrágicos, aplanamientos de la cámara anterior y descompensación corneal.(12)



Trabeculectomía: Es factible, si existe un buen pronóstico visual, la neovascularización iridiana (NVI) está inactiva, no hay cierre angular sinequial y la PIO es incontrolable con tratamiento médico. El éxito de la cirugía es mayor cuando el estímulo angiogénico disminuye con PFC.(10,11)

La trabeculectomía puede asociarse con cauterización directa del iris periférico que parece reforzar su eficacia y minimiza complicaciones, o también, se puede combinar con vitrectomía vía pars plana (VPP) lo que parece mejorar la efectividad de la técnica (que disminuye con el tiempo). La trabeculectomía puede asociarse con extracción del cristalino, si las condiciones del globo ocular, los requerimientos visuales del paciente, o las necesidades de completar el tratamiento ablativo retiniano con PFC lo aconsejan.(10,11)

El riesgo de fracaso de la trabeculectomía en el GNV es elevado, pero también lo es con dispositivos de drenaje y tratamientos cicloablativos, por lo que el tratamiento electivo está aún por dilucidar. Lo que sí está demostrado es la mejoría del pronóstico en caso de inactividad de la neovascularización, que se consigue con el tratamiento anti-VEGF. En nuestra experiencia la trabeculectomía no tiene resultados suficientemente buenos, por lo que habitualmente recurrimos de primera intención a dispositivos de drenaje.(10,11)

### **Procedimientos ciclodestructivos**

La destrucción del cuerpo ciliar se logra por diferentes técnicas. Al atrofiar o destruir parcialmente el cuerpo ciliar disminuye la producción de humor acuoso y se controla el GNV. Se han empleado diversas técnicas pero algunas de ellas, como la electrodiatermia y la fotocoagulación con láseres de xenón o de rubí, se han abandonado porque presentaban complicaciones graves. El tratamiento clásico era la ciclofotocoagulación, la destrucción ultrasónica y la resección quirúrgica parcial del cuerpo ciliar. En la actualidad las técnicas más empleadas son la crioterapia y la ciclofotocoagulación con láser de diodo o con modelos térmicos de láser de YAG de neodimio. Todas las técnicas presentan complicaciones a veces muy graves, pero los resultados son diferentes según los diversos autores.(12)



Ciclocrioterapia: ha sido uno de los tratamientos ciclodestructivos más usados en el GNV. Cuando las medidas más conservadoras han fallado, la Ciclocrioterapia puede ser útil para controlar el dolor y disminuir la PIO, reportado una reducción hasta de un 50%; pero sus complicaciones, incluyendo la disminución de la agudeza visual (hasta incluso un 70%) y la progresión a *phthisis bulbi*, parece ser mayor que en la ciclofotocoagulación.(12)

Ciclofotoablación: se denomina también láser ciclocoagulación y ciclofotocoagulación transescleral. Es la técnica ciclodestructora de elección, pero no todos los centros disponen de ella, el efecto biológico sobre el cuerpo ciliar depende principalmente de la cantidad de energía láser usada y de la distancia de la aplicación respecto al limbo esclerocorneal. La elección del nivel de energía parece influenciar la incidencia de *phthisis bulbi*.(12)

### **Tratamiento del dolor**

En ojos ciegos y dolorosos se debe instaurar un tratamiento del dolor. Se emplean los esteroides tópicos, los ciclopléjicos, los procedimientos de ciclodestrucción, las inyecciones de alcohol o clorpromacina y la enucleación.(12)

#### *Inyecciones retrobulbares:*

- Alcohol: inyección retrobulbar inicial de 0.5 ml de lidocaína al 2% en el cono muscular retrobulbar. Se cambia la jeringa, sin cambiar la aguja, y se introduce 2 ml de una mezcla de tres partes de etanol y una parte de lidocaína al 2%. Por último, se cambia de nuevo la jeringa y antes de extraer la aguja se procede a inyectar de nuevo 0.5 ml de lidocaína al 2%. Con esto se produce una concentración del 50% de etanol y 50% de lidocaína dentro de los tejidos.(12)
- Clorpromacina: debido a que la inyección de alcohol no está exenta de complicaciones, tales como oclusión de la arteria central de la retina, daño al nervio óptico y oftalmoplejia externa, algunos autores han propuesto el uso de clorpromacina a 25 mg/ml en 1 cc retrobulbar con un procedimiento alternativo. Inyección retrobulbar inicial de 2-5 ml de xilocaína al 2% utilizando una aguja 25-g con la técnica tradicional de inyección retrobulbar. Inyectada la anestesia se deja la aguja en su posición, se retira la jeringa y se reemplaza por una nueva cargada con 1



ml de 25 mg/ml de clorpromacina. Se inyecta su contenido y se retira la jeringa inyectora con su aguja.(12)

El fármaco alivia el dolor al estabilizar la membrana en el ganglio ciliar. En este estudio se logro un alivio completo o parcial del dolor en el 78% de los casos y los autores sugieren que la falta de eficacia en algunos casos se deba a la mala localización del fármaco en la órbita. La visión fue peor después de la inyección en 2 de 5 pacientes que ya tenían mala visión antes de la inyección. Usualmente las inyecciones de clorpromacina son bien toleradas y no presentan efectos colaterales permanentes, pero puede aparecer edema palpebral, quemosis, celulitis estéril, hifema, aumento de la PIO, náusea y vómitos acompañados de pérdida transitoria de la conciencia, como reacciones vasovagales. Algunas veces es necesario repetir la inyección para lograr el alivio absoluto del dolor, y al comparar su eficacia con el alcohol retrobulbar en ojos ciegos dolorosos parecen ambos tener resultados similares.(12)

Enucleación: es, sin duda, la última elección por el compromiso estético y psicológico que ella representa. Por tanto, se deben intentar los procedimientos descritos anteriormente, antes de llegar a esta última opción.(12)



## **Material y Método**

### **1. Tipo de Estudio:**

Según el diseño metodológico el tipo de estudio es descriptivo y según el método de estudio es observacional, (Piura, 2006). De acuerdo al tiempo de ocurrencia de los hechos y registro de la Información, el estudio es retrospectivo y según el período y secuencia del estudio es transversal, (Canales, Alvarado y Pineda, 1996). Todas las referencias antes citadas en Pedroza, 2013.

### **2. Periodo de Estudio:** Enero a Noviembre 2013.

### **3. Área de estudio:**

Centro Nacional de Oftalmología (CENAO), un centro de referencia nacional especializado en atención oftalmológica, ubicado en el área urbana de Managua con capacidad de 20 camas censables, distribuidas en dos salas una sala general y otra de aislados, cuenta con una sala de emergencia y dos quirófanos con capacidad técnica e instrumental para atender 5 procedimientos quirúrgicos simultáneos, cubre las siguientes sub especialidades: Segmento anterior, Retina y Vítreo, Glaucoma, Oculoplastía. Presta servicios a pacientes procedentes de todo el país. El personal médico lo componen 14 Médicos de Base especialistas en Oftalmología, 17 Médicos residentes de la especialidad de Oftalmología (8 R3, 3R2 y 8 R1), 1 Médicos especialista en Anestesiología, Técnicos en anestesiología, Personal de Enfermería, Administrativos y encargados de Limpieza.

### **4. Universo y muestra:**

Está constituido por el total de pacientes que fueron atendidos en la consulta de glaucoma, segmento anterior y retina en el Centro Nacional de Oftalmología, durante el periodo de estudio con el diagnóstico de Glaucoma Neovascular.

#### **a) Criterios de inclusión:**

- Pacientes con diagnóstico de Glaucoma neovascular.
- Pacientes sin trastornos psiquiátricos.





**b) Criterios de exclusión:**

- GNV por uveítis
- GNV post quirúrgico
- Fallecimiento

**5. Definición y medición de variables:**

Las variables estudiadas fueron: edad, sexo, antecedentes patológicos personales generales, antecedentes patológicos personales oculares, síntomas, signos, agudeza visual y variantes de tratamiento en cada paciente.

**Variables:**

1. **Edad:** Se valorara edad en años cumplidos
2. **Sexo:** Clasificación genero según OPS.
3. **Procedencia:** Ubicación geográfica del domicilio del paciente.
4. **Área de Ingreso:** Subespecialidad a la que se refirió el paciente para manejo en el momento del diagnostico.
5. **Patologías Generales:** Diabetes Mellitus, Hipertensión Arterial como principales.
6. **Patologías Oculares:** Ninguna, Desprendimiento de Retina, Retinopatía Hipertensiva, Retinopatía Diabética, Obstrucción Venosa Retineana, Trauma, Glaucoma.
7. **Agudeza Visual:** Valor numérico de la visión del paciente.
8. **Presión Intraocular:** Cifras de PIO.
9. **Examen Físico:** Exploración física médica del segmento anterior y segmento posterior.
10. **Tratamiento:** Medios físicos y /o farmacológicos aplicados al paciente con diagnóstico de GNV.
11. **Procedimientos Quirúrgicos:** operaciones que se realizaron para tratar el GNV.

## Matriz de Operacionalización de Variables. De protocolo para optar al título de especialista en Oftalmología 2013.

**Objetivo General:** Investigar el comportamiento clínico epidemiológico y manejo de pacientes con Glaucoma Neovascular en el Centro Nacional de oftalmología durante Enero – Septiembre 2013.

| Objetivos específicos   | Variable conceptual  | Subvariables o dimensiones  | Variable operativa o Indicadores  | Técnica de recolección de la información (Encuesta) |
|---|--|---|---|---|
| <b>Objetivo No.1</b><br>Describir las características generales de los pacientes diagnosticados con GNV.  | Características generales de los pacientes en estudio.   | 1.1 Datos generales sociodemográficos.<br><br>1.2 Área de ingreso   | 1.1.1 Edad.<br>1.1.2 Sexo.<br>1.1.3 Procedencia.<br>1.1.4 Escolaridad.<br><br>1.2.1 Retina<br>1.2.2 Glaucoma<br>1.2.3 Segmento Anterior | X<br>X<br>X<br>X<br><br>X                           |
| <b>Objetivo No.2</b><br>Identificar los antecedentes patológicos y factores predisponentes para el desarrollo del GNV en los pacientes incluidos en el estudio. | Antecedentes de patologías que predisponen a producir un GNV en el paciente en estudio hasta el momento en el que se le diagnosticó. | 2.1 Diabetes Mellitus<br>2.2 Hipertensión arterial<br>2.3 Obstrucción de la vena central de la retina<br>2.4 Síndrome de isquemia ocular<br>2.5 Retinopatía diabética<br>2.6 Glaucoma<br>2.7 Desprendimiento de | 2.1 Si o No<br>2.2 Si o No<br>2.3 Si o No<br>2.4 Si o No<br>2.5 Si o No<br>2.6 Si o No<br>2.7 Si o No                                   | X<br>X<br>X<br>X<br>X<br>X<br>X                     |



|  |   | Retina<br>2.8 Traumas   | 2.8 Si o No  |        |
|--|---|-------------------------|--|--------|
|  |   | 2.9 Otras patologías    | 2.9 Cuáles   |        |
| <b>Objetivo No.3</b><br>Determinar el estadio del GNV en el que se captaron los pacientes. | Forma en que se presenta el GNV en el paciente al momento de ser incluido en el estudio, tomando en cuenta los signos y síntomas descritos en los expedientes clínicos. | 3.1 Agudeza Visual      | 3.1.1 Según Tabla de Snell<br>20/20 – 20/26 – 20/30 – 20/40 – 20/50 – 20/60 – 20/80 – 20/100 – 20/140 – 20/200 – 20/400 – CD – PL – NPL* | X      |
|  |   | 3.2 Presión intraocular | 3.2.1 Valor numérico   | X      |
|  |   |                         | 3.2.2 Dolor ocular o asintomática  | X      |
|  |   |                         |  | X      |
|  |   | 3.4 Fondo de ojo        | 3.4.1 Retinopatía diabética  | X      |
|  |   |                         | 3.4.2 Excavación del Nervio Óptico   | X      |
|  |   |                         | 3.4.3 Retinopatía hipertensiva   | X      |
|  |   |                         | 3.4.4 OVCR   | X      |
|  |   |                         | 3.4.5 Desprendimiento de retina.   | X      |
|  |   |                         | 3.4.6 No valorable   | X      |
| 3.5 Gonioscopía  | 3.5.1 Abierto: Si o No  | X                       |  |        |
|  | 3.5.2 Cerrado: Si o No  | X                       |  |        |
|  | 3.5.3 Rubeosis en el ángulo: Si o No.   | X                       |  |        |
|  |   | X                       |  |        |
|  |   |                         | X  |        |
|  |   |                         | X  |        |
| <b>Objetivo No.4</b><br>Evaluar las variantes de   | Medicamentos antiglaucomatosos,   | 4.1 Colirios Tópicos    | 4.1.1 Monoterapia<br>4.1.2 Duoterapia  | X<br>X |



|   |   |                             |   |        |
|---|---|-----------------------------|---|--------|
| tratamiento empleados a los pacientes con GNV en sus diversos estadios clínicos y su efectividad respecto a Agudeza visual y presión intraocular. | procedimientos y/o técnicas quirúrgicas empleadas para tratar el GNV en los pacientes a estudio, en los diversos estadios de su enfermedad. | 4.2 Tópicos + Tx vía oral   | 4.1.3 Politerapia (3 o más colirios)                            | X      |
|   |   |                             | 4.1.4 AV post tratamiento                                       |        |
|   |   |                             | 4.1.5 PIO post tratamiento                                      | X      |
|   |   | 4.3 Ciclocrioterapia        | 4.2.1 Cantidad de medicamentos.                                 | X      |
|   |   |                             | 4.2.2 AV post tratamiento                                       |        |
|   |   |                             | 4.2.3 PIO post tratamiento                                      |        |
|   |   | 4.4 Anti VEGF               | 4.3.1 Cuántas realizadas y grados de extensión por cada sesión. | X<br>X |
|   |   |                             | 4.3.2 AV post tratamiento                                       |        |
|   |   |                             | 4.3.3 PIO post tratamiento                                      | X      |
|   |   | 4.5 Cirugía filtrante (TBT) | 4.4.1 Número de aplicaciones.                                   | X      |
|   |   |                             | 4.4.2 AV post tratamiento                                       |        |
|   |   |                             | 4.4.3 PIO post tratamiento                                      |        |
|   |   | 4.6 Pancrioterapia          | 4.5.1 Realización de TBT  | X      |
|   |   |                             | 4.5.2 AV post tratamiento                                       |        |
| 4.5.3 PIO post tratamiento  |   |                             |   |        |
| 4.7 Láser   | 4.6.1 Realización de Pancrioterapia   |                             |   |        |
|   | 4.6.2 AV post tratamiento   |                             |   |        |
|   | 4.6.3 PIO post tratamiento  |                             |   |        |
|   |   | 4.7.1 Aplicación de Láser   |   |        |
|   |   | 4.7.2 AV post tratamiento   |   |        |
|   |   | 4.7.3 PIO post tratamiento  |   |        |

\*CD: Cuenta dedos. PL: Percibe luz. NPL: No percibe luz.



## **6. Métodos, técnicas e instrumentos de recolección de datos:**

Se elaboró una ficha que contenía la información que permitió alcanzar los objetivos propuestos.

## **7. Procedimiento para la recolección de datos:**

Se hizo una revisión del expediente de los pacientes que cumplían los criterios de inclusión, llenando la ficha de recolección de datos según las variables antes definidas. En el transcurso de investigación se tomó en cuenta los principios de ética, basados en el respeto a la integridad del paciente.

## **8. Plan de tabulación y análisis estadístico de los datos:**

De los datos recolectados a partir de la ficha de recolección de datos, fue diseñada la base de datos correspondientes, utilizando el software estadístico SPSS, v. 18 para windows. Una vez realizado el control de calidad de los datos registrados, fueron realizados los análisis estadísticos pertinentes.

De acuerdo a la naturaleza de cada una de las variables (cuantitativas o cualitativas) y guiados por el compromiso que fue definido en c/u de los objetivos específicos, fueron realizados los análisis descriptivos correspondientes a las variables nominales, ordinales y/o numéricas, entre ellos: (a) El análisis de frecuencia y (b) las estadísticas Descriptivas según cada caso. Además, fueron realizados los análisis gráficos del tipo: (a) pastel o barras de manera univariadas para variables de categorías en un mismo plano cartesiano, (b) barras de manera univariadas para variables dicotómicas, que describen la respuesta de múltiples factores en un mismo plano cartesiano, (c) gráfico de cajas y bigotes, que describen en forma clara y sintética, la respuesta de variables numéricas, discretas o continuas.

Fueron realizados, los Análisis de Contingencia pertinentes, (crosstab análisis), para todas aquellas variables no paramétricas, a las que se les aplicó las pruebas siguientes: (a) la Prueba de  $\chi^2$  (Chi2), ó la Prueba V de Kramer, etc, para diversas variables de categorías que mostraron matrices de datos asimétricos; (b) la Prueba de Phi, para el caso de variables dicotómicas que mostraron matrices de datos 2x2; (c), la Prueba de Correlación de Tau C



de Kendall, para el caso de las variables ordinales; (d) la Prueba de Correlación no Paramétrica de Spearman, para el caso de variables de categorías que mostraron matrices de datos asimétricos.

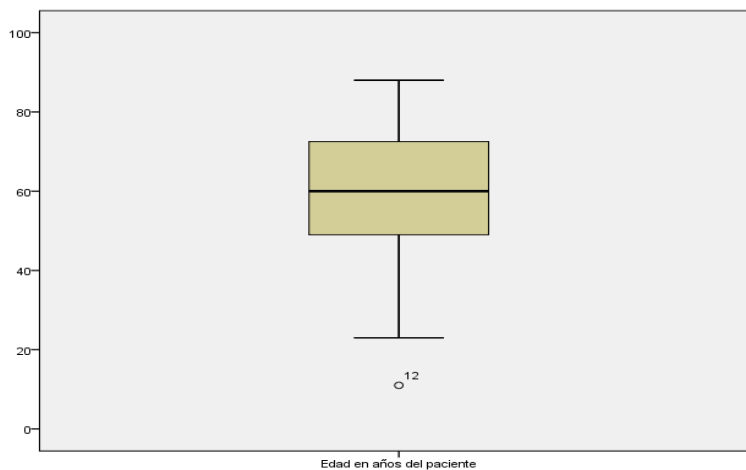


## RESULTADOS

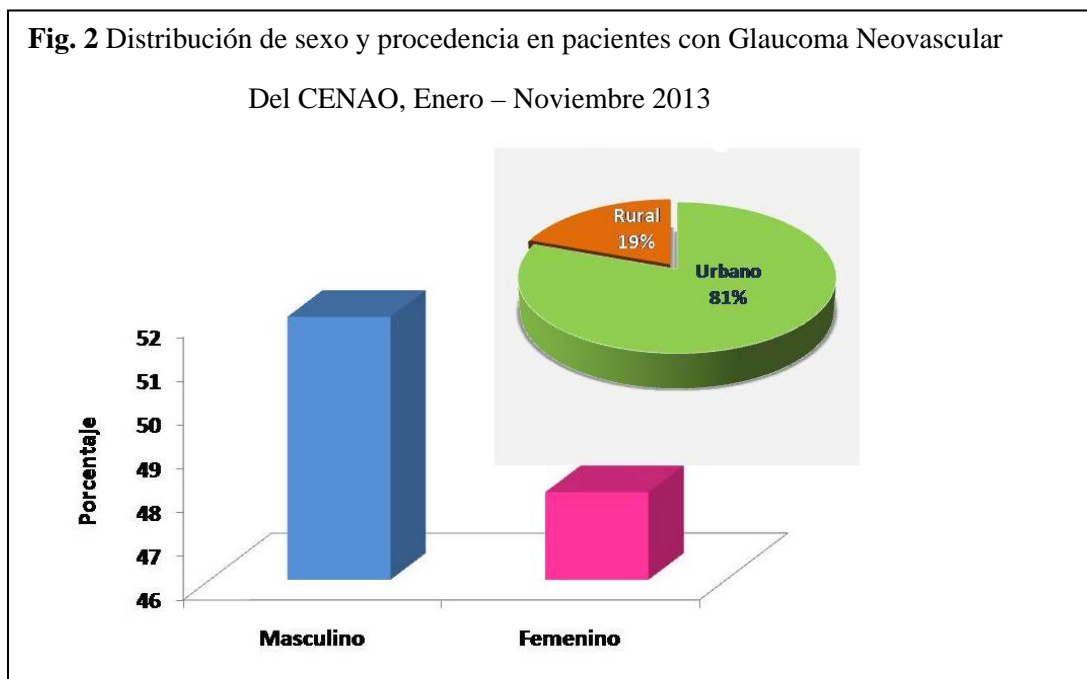
El estudio incluye 67 pacientes que fueron atendidos en el Centro Nacional de Oftalmología con diagnóstico de Glaucoma Neovascular y además cumplían con los criterios de inclusión.

El 50 % de los pacientes, se encuentran entre los 48 y 75 años de edad, un 25% entre las edades de 22 y 45 años, un paciente de 11 años, el resto de los pacientes son mayores de 75 años, la mediana es de 60 años. Fig.1.

**Figura 1:** Distribución de la edad de los pacientes con Glaucoma Neovascular atendidos en el CENAO, periodo Enero-Noviembre 2013.



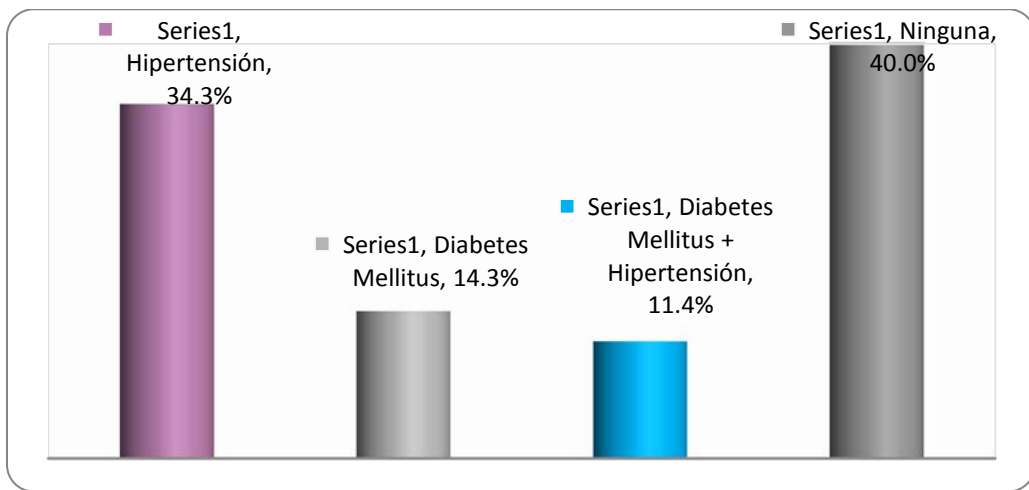
El 52% son del sexo masculino, la mayoría de los pacientes son de procedencia urbana 81%, Fig.2.



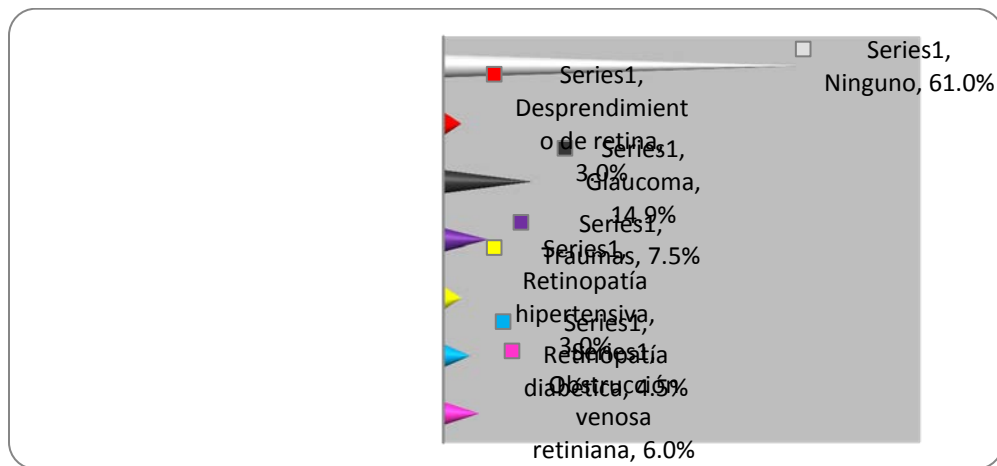


Es objetivo del estudio los antecedentes patológicos de enfermedades sistémicas y patologías oculares. Hipertensión arterial es el antecedente de patología sistémica de mayor frecuencia (34%) seguido por Diabetes mellitus (14.9 %). Un 40% de los pacientes no presenta antecedentes de patología sistémicas. Glaucoma es el antecedente patológico ocular más frecuente (14%), seguido por antecedente de Trauma ocular (7.5%). El 61% de los pacientes no tienen ningún antecedente de patologías oculares. La información completa se presenta en las Figs. 3 y 4.

**Figura 3:** Antecedentes de patologías sistémicas de los pacientes con Glaucoma Neovascular del CENAO, Enero – Noviembre 2013.



**Figura 4:** Antecedentes patológicos oculares de los pacientes con Glaucoma Neovascular del CENAO, Enero- Noviembre 2013.

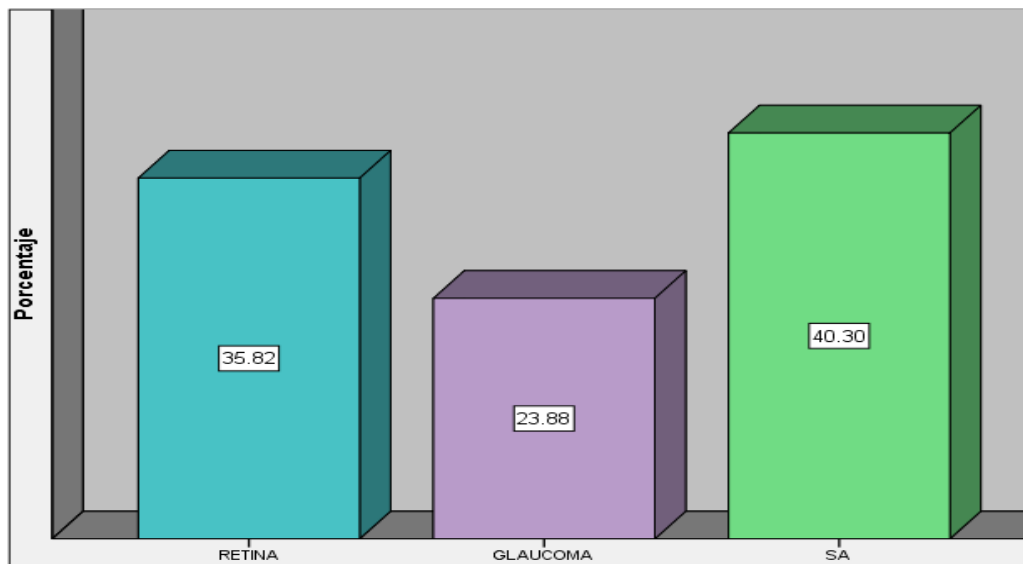






En el momento en que los pacientes son diagnósticados con Glaucoma neovascular, estos fueron remitidos para su manejo por especialidad. En la Fig. 5. se muestra que la mayoría fueron enviados al área de Segmento anterior (40.30%), seguido por un 36.8 % a Retina y en menor porcentaje al área de Glaucoma.

**Figura 5:** Servicio al que se ingresó los pacientes con Glaucoma Neovascular del CENAO, Enero-Noviembre 2013.

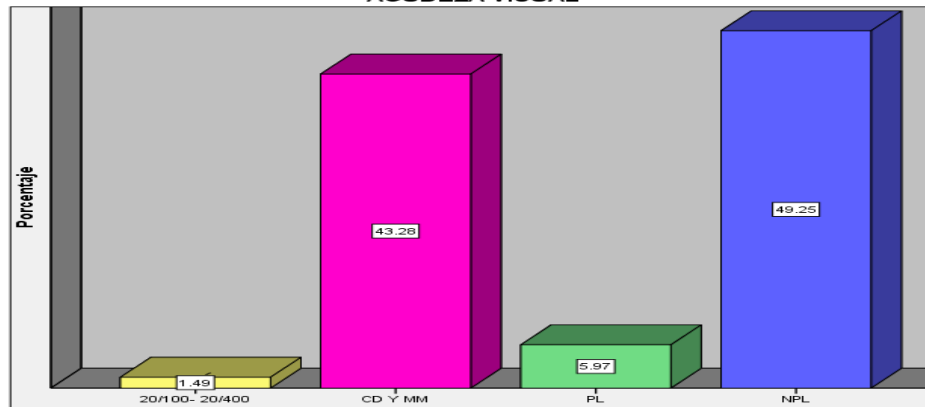


Para clasificar los estadios del GNV se analizaron los resultados del examen físico, reportado en el expediente de los pacientes.

La distribución de los valores de Agudeza visual que presentaban los pacientes con GNV en el momento en el que se les diagnosticó con dicha patología, se muestra en la Fig. 6, observándose que la mayoría están en NPL con un 49.25%, seguidos por CD y MM con 43.28%. En PL se encontraron 5.97% de ellos y con AV de 20/100-20/400 solo un 1.49%.



**Figura 6:** Distribución de Agudeza visual de los pacientes con Glaucoma Neovascular al ingreso en el CENAO, Enero-Noviembre 2013.



La relación Agudeza Visual al momento de su diagnóstico con GNV y el área a la que fue referido para su manejo, se muestra en la Tabla 1. donde se refleja que los pacientes que tenían mejor Agudeza Visual en rangos de 20/100-20/400 y CD-MM (44.8%), fueron manejados por el área de retina y Segmento anterior. Y el mayor porcentaje (49.3%) que tenía la peor y no recuperable Agudeza Visual de NPL, fueron manejados por Segmento anterior con un 22.4%.

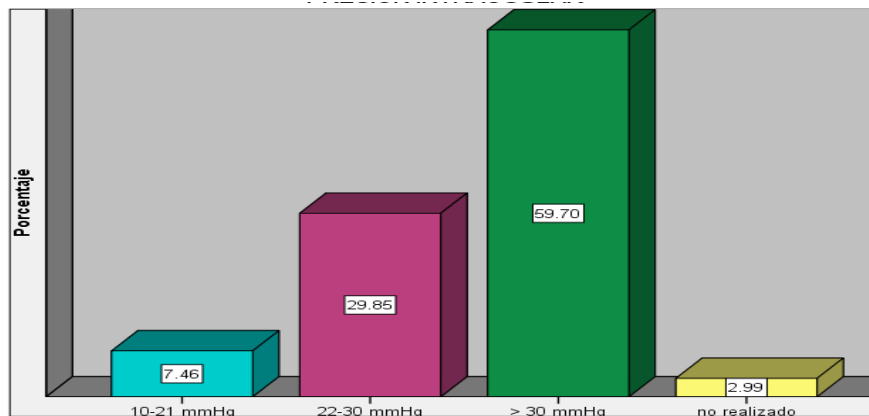
**Tabla 1:** Relación Agudeza Visual y área de ingreso de los pacientes con Glaucoma Neovascular del CENAO, Enero-Noviembre 2013

|                         |          |             | AGUDEZA VISUAL |         |      |       | Total  |
|-------------------------|----------|-------------|----------------|---------|------|-------|--------|
|                         |          |             | 20/100-20/400  | CD Y MM | PL   | NPL   |        |
| MANEJO POR ESPECIALIDAD | RETINA   | Recuento    | 1              | 13      | 1    | 9     | 24     |
|                         |          | % del total | 1.5%           | 19.4%   | 1.5% | 13.4% | 35.8%  |
|                         | GLAUCOMA | Recuento    | 0              | 5       | 2    | 9     | 16     |
|                         |          | % del total | 0.0%           | 7.5%    | 3.0% | 13.4% | 23.9%  |
|                         | SA       | Recuento    | 0              | 11      | 1    | 15    | 27     |
|                         |          | % del total | 0.0%           | 16.4%   | 1.5% | 22.4% | 40.3%  |
| Total                   |          | Recuento    | 1              | 29      | 4    | 33    | 67     |
|                         |          | % del total | 1.5%           | 43.3%   | 6.0% | 49.3% | 100.0% |



La Figura No. 7, muestra que la mayoría de los pacientes a los cuales se les diagnosticó GNV, en dicho momento presentaban PIO >30 mmHg con un 59.7%, seguidos del rango de 22-30 mmHg con un 29.85% y por último un 7.46% con PIO en rangos normales entre 10-21 mmHg. Llama la atención el restante 2.99% de pacientes en el cual no se encontró descrita la toma de AV para realizar su diagnóstico.

**Figura 7:** Presión intraocular pretratamiento, de los pacientes con Glaucoma Neovascular del CENAO, Enero-Noviembre 2013.



Al hacer la relación entre AV y PIO de los pacientes en estudio, al momento de realizárseles el diagnóstico de GNV, se encontró dos grupos, los pacientes que tenían AV de CD-MM y que en su mayoría presentaban PIO elevadas entre los rangos de 22-30 mmHg (12) y >30 mmHg (14) y los que presentaban AV de NPL que en su mayoría presentaban pio >30 mmHg (23). Tabla 2

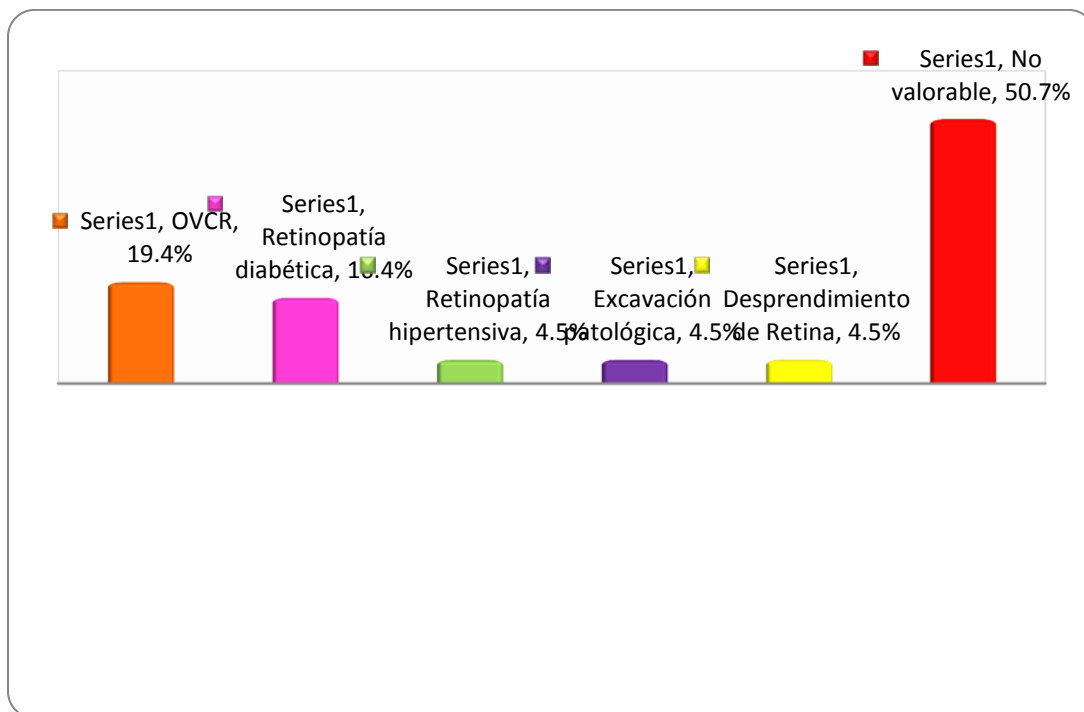
**Tabla 2:** Relación entre agudeza visual y presión intraocular de los pacientes con Glaucoma Neovascular al ingreso del CENAO, Enero-Noviembre 2013.

|                |                | PRESION INTRAOCULAR |            |           |              | Total     |
|----------------|----------------|---------------------|------------|-----------|--------------|-----------|
|                |                | 10-21 mmHg          | 22-30 mmHg | > 30 mmHg | No realizado |           |
| AGUDEZA VISUAL | 20/100- 20/400 | 0                   | 0          | 1         | 0            | 1         |
|                | <b>CD Y MM</b> | <b>1</b>            | <b>12</b>  | <b>14</b> | <b>2</b>     | <b>29</b> |
|                | PL             | 1                   | 1          | 2         | 0            | 4         |
|                | <b>NPL</b>     | <b>3</b>            | <b>7</b>   | <b>23</b> | <b>0</b>     | <b>33</b> |
| Total          |                | 5                   | 20         | 40        | 2            | 67        |



La Figura No. 8 se muestra la frecuencia de los resultados de las valoraciones del Fondo de ojo, un 19.4% presentaron datos de una OVCR con un 19.4%, seguidos de Retinopatía diabética con un 16.4%. la retinopatía hipertensiva, las excavaciones patológicas y los Desprendimientos de retina tuvieron un comportamiento similar con 4.5% cada uno. En la barra roja se muestra que a la mayoría de los pacientes no se les valoró el fondo de ojo.

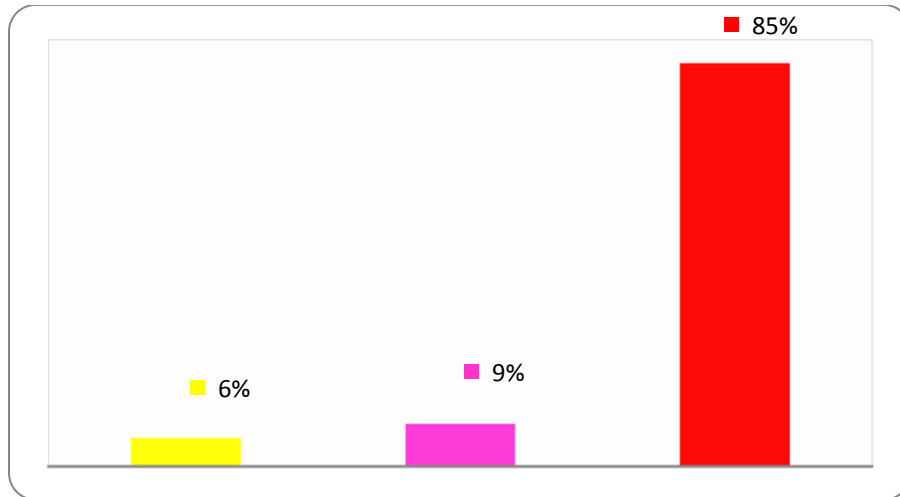
**Figura No 8:** Fondo de ojo de Pacientes con Glaucoma Neovascular del CENAO, Enero- Noviembre 2013.



El porcentaje de pacientes a los cuales se les realizó Gonioscopía para llegar al diagnóstico y continuar el manejo de GNV es únicamente del 15%. En la Figura No. 9 la barra roja evidencia que en su mayoría (85%) NO se les realizó dicho examen, el 9% presenta Rubeosis en el ángulo.



**Figura 9:** Gonioscopia de Pacientes con Glaucoma Neovascular del CENAO, Enero-  
Noviembre 2013.



En la Figura 10, se muestra la distribución de porcentajes según el estadio determinado, observándose igual proporción en los estadios I, II y III (31.34%), y un menor porcentaje en el estadio IV (5.9%).

**Figura No. 10.** Distribución de porcentajes de Estadios evolutivos de los pacientes con  
Glaucoma Neovascular. CENAO. Enero – Noviembre 2013.

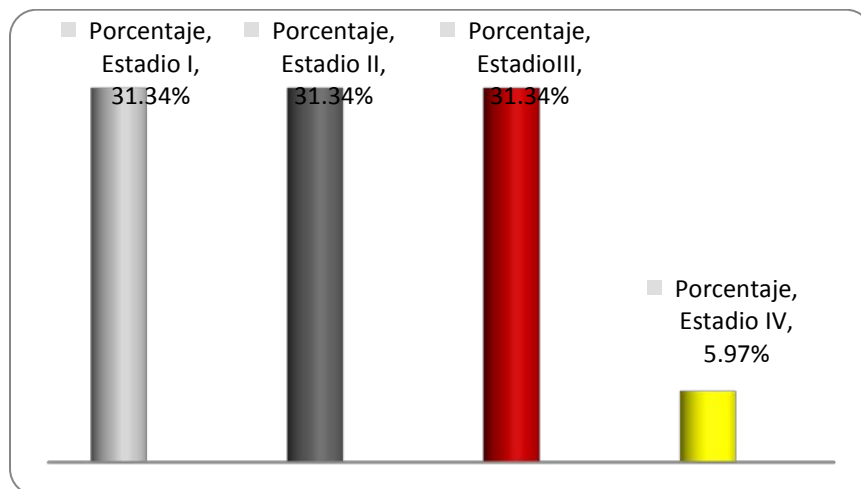
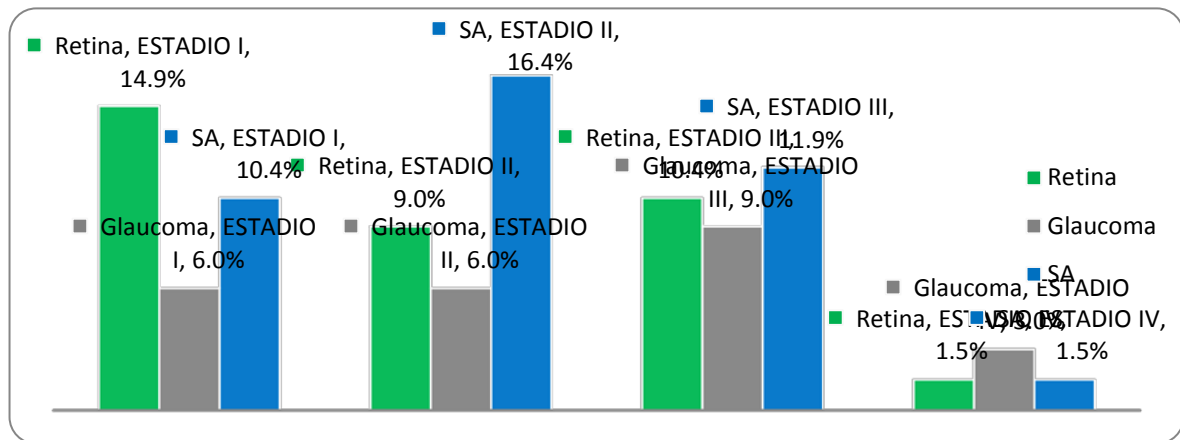




Figura 11. Se observa que de los pacientes que se les captaron en estadio I, en su mayoría fueron referidos a las áreas de Retina (14.9%) y Segmento anterior (10.4%). En estadio II, predominaron las mismas áreas con una proporción inversa, en primer lugar Segmento anterior (16.4%) y luego Retina (9%). En los pacientes en estadio III, se observa un comportamiento similar, Segmento anterior (11.9%) y Retina (10.4%). En éstos primeros estadios el área de Glaucoma mantiene el porcentaje más bajo de los pacientes que fueron referidos a las diversas áreas, sin embargo en el estadio IV, hay un discreto aumento de la frecuencia, notando que el área predominante es Glaucoma (3%), mientras las otras dos áreas obtienen un igual 1.5%.

**Figura 11:** Relación entre Área a la que se refirió el paciente al momento de su diagnóstico y clasificación del GNV por estadios en los Pacientes, CENAO, Enero-Noviembre 2013.



En la Tabla 3 se muestran los diferentes esquemas de tratamientos utilizados en los pacientes con diagnóstico de Glaucoma Neovascular en el CENAO, encontrando que el esquema tópico es el de mayor frecuencia con un 40.3% que corresponden a 27 pacientes, seguido de Tópicos más Ciclocriterapia en un 38.8% que corresponden a 26 pacientes. Los esquemas en los cuales se implementaron tratamientos específicos para causas retinianas como el Avastin, láser retiniano o panfotocoagulación, o medidas quirúrgicas como la TBT en glaucoma tuvieron en su mayoría frecuencias bajas entre 1.5 - 4.5%.



**Tabla 3** Esquemas de tratamiento del Glaucoma Neovascular utilizados en el CENAO, Enero a Noviembre año 2013

| Tipo de Tratamiento               | Frecuencia | Porcentaje |
|-----------------------------------|------------|------------|
| Tópico                            | 27         | 40.3       |
| Tópico-Crioterapia                | 26         | 38.8       |
| Topico-Crioterapia-Pancrioterapia | 4          | 6.0        |
| Topico-Avastin-Laser              | 3          | 4.5        |
| Topico-Avastin-Laser-Crioterapia  | 1          | 1.5        |
| Topico-Avasti-Laser-TBT           | 1          | 1.5        |
| Topico-Avastin-Pancrioterapia     | 1          | 1.5        |
| Topico-Avastin-Crioterapia        | 2          | 3.0        |
| Topico-Pancrioterapia             | 1          | 1.5        |
| Topico-Avastin                    | 1          | 1.5        |
| Total                             | 67         | 100.0      |

Fuente: Expedientes CENAO

La tabla 4 muestra que el esquema de tratamiento Topico fue el que se utilizo de manera constante en todos los estadios teniendo mayor prevalencia en el estadio I con 42.9% y III con 57.1%, tambien se utilizo en todos los estadios el esquema de tratamiento de Topicos mas Ciclocrioterapia teniendo mayor prevalencia en el estadio II con un 61.9%. El resto de esquemas, tuvieron un porcentaje bajo de utilización.

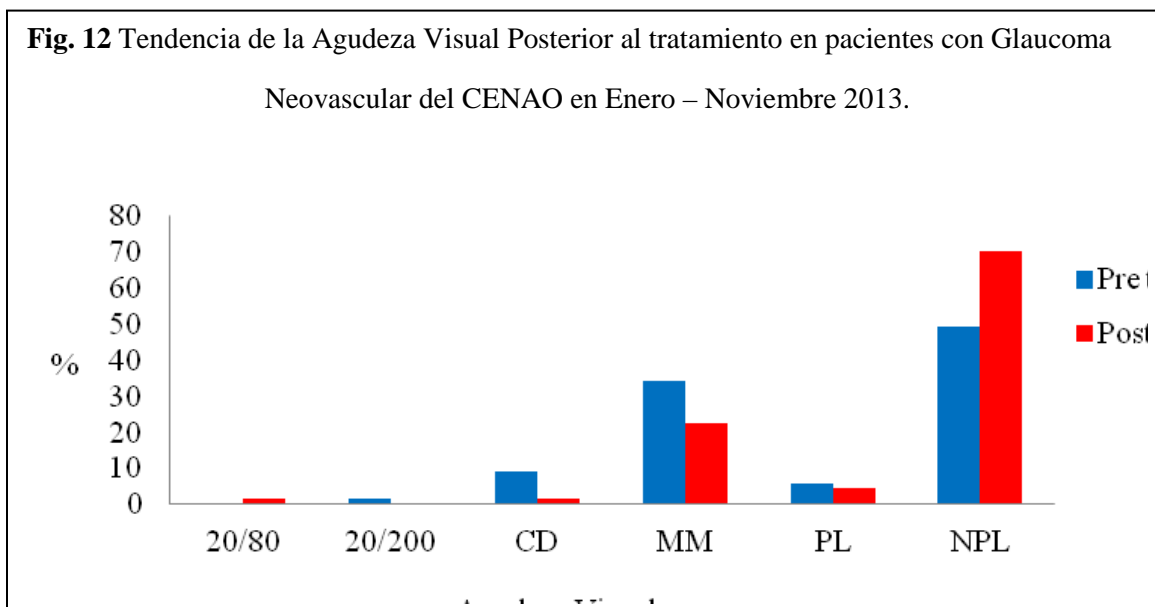
**Tabla N 4** Tratamiento Aplicado según estadio del GNV, CENAO de Enero a Noviembre 2013

| Tipo Tratamiento                  | Estadio I |      | Estadio II |      | Estadio III |      | Estadio IV |    |
|-----------------------------------|-----------|------|------------|------|-------------|------|------------|----|
|                                   | n         | %    | n          | %    | n           | %    | n          | %  |
| Tópico                            | 9         | 42.9 | 4          | 19   | 12          | 57.1 | 2          | 50 |
| Tópico-Crioterapia                | 5         | 23.8 | 13         | 61.9 | 7           | 33.3 | 1          | 25 |
| Topico-Crioterapia-Pancrioterapia | 2         | 9.5  | 1          | 4.8  | -           | -    | 1          | 25 |
| Topico-Avastin-Laser              | 2         | 9.5  | 1          | 4.8  | -           | -    | -          | -  |
| Topico-Avastin-Laser-Crioterapia  | -         | -    | 1          | 4.8  | -           | -    | -          | -  |
| Topico-Avastin-Laser-TBT          | 1         | 4.8  | -          | -    | -           | -    | -          | -  |
| Topico-Avastin-Pancrioterapia     | -         | -    | -          | -    | 1           | 4.8  | -          | -  |
| Topico-Avastin-Crioterapia        | 1         | 4.8  | 1          | 4.8  | -           | -    | -          | -  |
| Topico-Pancrioterapia             | 1         | 4.8  | -          | -    | -           | -    | -          | -  |
| Topico-Avastin                    | -         | -    | -          | -    | 1           | 4.8  | -          | -  |

Fuente: Expedientes Clínicos CENAO



En la Figura 12, observamos que la agudeza visual de los pacientes con glaucoma Neovascular del CENAO, en el pretratamiento fue mayormente NPL (no percibe luz), pero se ve un notable aumento de esta misma en el pos-tratamiento de un 49.2% a un 70.1%.



En esta tabla 5, podemos describir que en el tratamiento tópico, la PIO es mayor de treinta, y además existe un 18.5% de pacientes en el que no se le realizó la toma de PIO. Aplicando el esquema de Tópicos mas Ciclocriterapia en un 38,5% de los pacientes presentaron PIO entre 22 y 30 mmHg. Un 7.7% de pacientes no se les realizó la toma de PIO, el resto de los esquemas prevalecen con cifras de PIO entre 10 y 21.

**Tabla N 5:** Presión Intraocular posterior al tratamiento en pacientes con GNV, CENAO de Enero a Noviembre 2013

| Pio_post_tx         | Tratamiento utilizado |      |              |      |              |      |                   |      |                     |    |                     |    |              |    |               |     |         |     |          |   |
|---------------------|-----------------------|------|--------------|------|--------------|------|-------------------|------|---------------------|----|---------------------|----|--------------|----|---------------|-----|---------|-----|----------|---|
|                     | Tópico                |      | Tópico -crio |      | Top-crio-pan |      | Top-avastin-laser |      | Top-avas-laser-crio |    | Top-avast-laser-tbt |    | Top-avas-pan |    | Top-avas-crio |     | Top-pan |     | Top-avas |   |
|                     | n                     | %    | n            | %    | n            | %    | n                 | %    | n                   | %  | n                   | %  | n            | %  | n             | %   | n       | %   | n        | % |
| <b>10-21 mmHg</b>   | 8                     | 29,6 | 9            | 34,6 | 2            | 50,0 | 1                 | 33,3 | 1                   | 10 | 1                   | 10 | 1            | 10 | 1             | 50, | 1       | 100 | -        | - |
| <b>22-30 mmHg</b>   | 3                     | 11,1 | 0            | 38,5 | 1            | 25,0 | 1                 | 33,3 | -                   | -  | -                   | -  | -            | -  | -             | -   | -       | -   | -        | - |
| <b>&gt;30 mmHg</b>  | 1                     | 40,7 | 5            | 19,2 | 1            | 25,0 | 1                 | 33,3 | -                   | -  | -                   | -  | -            | 1  | 50,           | -   | -       | 1   | 100      | - |
| <b>No realizado</b> | 5                     | 18,5 | 2            | 7,7  | -            | -    | -                 | -    | -                   | -  | -                   | -  | -            | -  | -             | -   | -       | -   | -        | - |

Fuente: Expedientes Clínicos CENAO





## **DISCUSIÓN**

El Glaucoma Neovascular, generalmente es consecuencia de otra enfermedad, de evolución larga, y suele manifestarse más frecuentemente por encima de la quinta década de vida, en los pacientes atendidos con esta patología en el CENAO, durante el periodo Enero- Noviembre del 2013, la mayoría se encuentran en un rango de 48-75 años de edad que se corresponde con la reportada por otros estudios internacionales, ya que no se encontraron estudios nacionales para comparar. Un único caso ocurrido en un niño de 11 años de edad, es un hallazgo muy particular y hay muy pocos reportes de situaciones similares. La mayoría de estudios de GNV, refieren no hay diferencia de presentación según el sexo, sin embargo en nuestro estudio fue más frecuente en el género masculino y de procedencia Urbana, la procedencia es otro dato epidemiológico que no ha sido referido como característico en el caso de nuestro estudio podríamos explicarla por la ubicación geográfica del CENAO que facilita principalmente la atención de pacientes de procedencia urbana.

Como se refirió anteriormente, el GNV es principalmente una consecuencia de otras patologías, es de gran importancia en el estudio y conocimiento del GNV conocer los antecedentes de enfermedades sistémicas crónicas y patologías oculares, las dos patologías de mayor relevancia en los antecedentes reportados por otros investigadores son la Hipertensión arterial y la Diabetes mellitus, las cuales estaban presentes en 34% y 11.4% respectivamente, un importante porcentaje (11.4%) reportan como antecedentes de enfermedades sistémicas ambas patologías. Llama la atención que un 40% no reportó antecedentes de patologías crónicas, situación que podría haberse presentado por desconocimiento del paciente, inconsistencia en los datos de la historia clínica.

Analizando los antecedentes de patologías oculares que también son referidos como antecedentes importantes que contribuyen al desarrollo de GNV, se encontró como primera asociación el Glaucoma con una frecuencia de 14.9%, traumas 7.5% y obstrucción venosa con un 6%. La retinopatía diabética sólo en el 4.5% de la población en estudio se presentó. Esto no se corresponde con la literatura, que menciona que la neovascularización del segmento anterior puede ser consecuencia de isquemia retiniana, isquemia del segmento anterior o de la isquemia secundaria a patología carotídea, las cuales son dadas por



patologías como la retinopatía diabética proliferativa y las obstrucciones venosas retinianas en su mayoría de los casos. Sin embargo se sabe que existen otras fuentes de isquemia diferentes a las mencionadas que son muy poco conocidas y que por consiguiente de más difícil diagnóstico en los pacientes. Cabe mencionar que como en el caso de los antecedentes personales patológicos, existe un gran porcentaje de pacientes en los cuales no se encontró ningún antecedente ocular (61%), quedando la interrogante si realmente no lo presentaban o existen dificultades en la detección durante el diagnóstico.

Según las causas que han desencadenado el Glaucoma neovascular en los pacientes y sabiendo cuales son las patologías que se asocian a éste, es de esperar que el manejo de ellos sea realizado por médicos oftalmólogos especialistas en Retina y Glaucoma como un manejo multidisciplinario y sobre todo oportuno, sin embargo en este estudio se encontró que un gran porcentaje de los pacientes fueron derivados a Segmento anterior (40%), seguidos por Retina (35%) y en menor proporción a Glaucoma (23.8%). Este hallazgo es de gran valor en el estudio, porque compromete a los especialistas del CENAO a revisar y protocolizar el manejo de esta importante patología.

Al analizar los resultados del el examen físico reportado en el expediente de los pacientes con diagnóstico de Glaucoma neovascular, se tomaron en cuenta todos los datos que estaban descritos en las notas médicas, entre ellos: AV, Presión intraocular, datos del Segmento anterior y Fondo de ojo.

Respecto a la AV, el 49.25% de los pacientes tenían NPL, seguidos de CD y MM con un 43.2%, PL 5.97% y solamente un 1.49% con AV entre 20/100 y 20/400. A pesar que predominó la peor y no recuperable AV de NPL, hubo un alto porcentaje de AV que pueden ser recuperables con el manejo adecuado. Es por lo cual se relacionó en el estudio la AV con las áreas a las que se derivó el paciente para su manejo, encontrando también que de los pacientes enviados a Retina (35.8%), la mayoría con un 19.5% estaban en el rango de CD y MM. Los que llegaron a Glaucoma mayormente tenían AV de NPL. Y de los de Segmento anterior, más de la mitad de ellos estaban también en NPL, sin embargo, llama la atención que un 16.4% de dichos pacientes tenían AV de CD y MM, los cuales consideramos debieron ser remitidos a las áreas anteriores para poderseles tratar de forma oportuna las fuentes de isquemia que son las causantes de dicho Glaucoma.



Al analizar la PIO reportada, se encontró que la mayoría de los pacientes tenían > 30 mmHg con un 69.7%, seguidos de 22-30 mmHg con un 29.8% y PIO en rangos normales de 10-21 mmHg sólo un 7.46%. El Glaucoma neovascular se caracteriza por presentar elevaciones bruscas y muy importantes de PIO, hasta incluso en rangos mayores de 60 mmHg en casos de diagnósticos en el tipo agudo, sin embargo en los crónicos también pueden encontrarse PIO muy elevadas y poder o no ocasionar sintomatología como dolor intenso y pérdida de la visión, edema corneal, goniosinequias y en dependencia del avance, también existir afectación del Nervio óptico, requiriendo en todos los casos, sintomático o no, un tratamiento de forma urgente, incluyendo los casos de Glaucomas terminales o absolutos que cursan con AV de PL o NPL, en donde el principal objetivo de tratamiento va encaminado a aliviar el dolor. Por tanto, es de gran responsabilidad para todo el personal médico que atiende a éstos pacientes el realizar la toma de PIO en cada visita que éstos llegan a consulta y en este estudio se encontró un 2.99% a los que no se les realizó dicho examen al momento de establecer el diagnóstico o no lo describían en las notas médicas revisadas.

Así mismo, en el estudio se relacionó la AV y PIO de los pacientes al momento del diagnóstico, encontrándose que en la mayoría de los pacientes que llegaron con AV de NPL su PIO estaba en >30 mmHg. No se sabe con exactitud si estos pacientes estaban o no sintomáticos porque no en todos los expedientes clínicos se mencionaba dicho síntoma. De los que tenían CD y MM, en su mayoría estaban en los rangos de 22-30 mmHg y >30 mmHg, lo cual se corrobora con lo antes descrito.

Por los datos encontrados al Fondo de ojo en los pacientes en estudio, se encontró que el más alto porcentaje correspondía a la Obstrucción venosa retiniana con 19.4%, seguido por la Retinopatía hipertensiva con 16.4%, Retinopatía hipertensiva, Excavaciones patológicas y Desprendimientos de Retina se encontraron con un 4.5% cada una. La mayoría de expedientes mencionan en éste acápite tan importante para decidir la causa de la isquemia ocular que desencadenó el glaucoma neovascular, “No valorable”, sin embargo en casi todos no se explica porque no es valorable el fondo de ojo y con dicha descripción se pierden importantes datos para un adecuado diagnóstico y por consiguiente oportuno manejo. Como se menciona en la mayoría de las literaturas, también en este estudio se



corroborar que de las causas identificables de Glaucoma neovascular, un porcentaje predominante lo ocupa las obstrucciones venosas retinianas, principalmente la Obstrucción de la vena central de la retina isquémica, seguida de la Retinopatía diabética.

En las fases iniciales del Glaucoma neovascular, crece una membrana fibrovascular sobre la superficie del ángulo iridocorneal, cuando dicha membrana cubre un área importante del trabéculo, se obstaculiza el drenaje del humor acuoso y se produce un glaucoma de ángulo abierto. Posteriormente se produce una contracción del tejido fibrovascular, el iris se arrastra hasta el ángulo camerular y se produce una goniosinequia iridiana con el consiguiente cierre angular, obstrucción de drenaje del humor acuoso, provocando el glaucoma de ángulo cerrado. En base a esto podemos comprender la importancia de la realización de Gonioscopía en todos los pacientes en los cuales se sospecha o se corrobora el diagnóstico de Glaucoma neovascular, sin embargo en éste estudio se encontró que al 85% de los pacientes no se les realizó y solamente un 15 % si lo tenían reportado, de los cuales en el 9% había rubeosis en el ángulo, en el 6% cerrado y en ninguno se describió la membrana fibrovascular de los estadios iniciales.

Con los datos referidos anteriormente y datos restantes del examen físico descritos en las notas médicas se definieron los estadios del Glaucoma neovascular, encontrando que la mayoría de los pacientes en estudio se clasificaron dentro del estadio I al III con un 31.34% respectivamente y sólo un 5.9% en estadio IV. Dicha clasificación resulta de verdadera importancia pues en dependencia de cada estadio se debe establecer su manejo y entre más temprano el estadio en el que se capte al paciente, existe un mejor pronóstico y posibilidades de éxito con el tratamiento.

Una limitante del estudio es su característica de retrospectivo y esto lo pudimos observar al realizar la clasificación por estadio ya que al revisar todas las notas médicas en busca de los elementos completos que definían cada uno de dichos estadios, en muy pocas se describían con claridad, limitando un poco la adecuada estadificación, así el caso de la gonioscopía, la descripción de la amplitud de la cámara anterior o de la pupila y su reacción al estímulo luminoso, y en algunos casos, a como se mencionó anteriormente, tampoco la simple toma de PIO o AV o mención de la sintomatología del paciente.



El tratamiento del Glaucoma neovascular es difícil y la tasa de éxito es muy baja, va encaminado a tratar: 1) isquemia retiniana; 2) la hipertensión ocular; 3) el dolor. El tratamiento de la isquemia retiniana es la clave en el tratamiento tanto de la neovascularización del iris como del Glaucoma neovascular (13). En éste estudio se agruparon los esquemas de tratamiento empleados en cada paciente, encontrándose que el esquema tópico es el de mayor frecuencia con un 40.3% que corresponden a 27 pacientes, seguido de Tópicos más Ciclocrioterapia en un 38.8% que corresponden a 26 pacientes. Cabe destacar que en el esquema tópico se incluyen los pacientes que fueron manejados por 1, 2 o la combinación de 3 tópicos, incluyendo el caso de 2 pacientes a los cuales se les prescribieron análogos de prostaglandinas, a uno como monoterapia y a otro de los pacientes en combinación con betabloqueantes. Es necesario tener en claro que la utilización de antihipertensivos oculares tópicos solo funcionan como coadyuvantes para disminuir temporal y parcialmente la PIO en los pacientes mientras se les realiza el tratamiento definitivo para eliminar las fuentes de isquemia, y no está indicado como tratamiento único para su manejo como se observó en este estudio.

Los esquemas en los cuales se implementaron tratamientos específicos para tratar las fuentes de isquemia como el Avastin, láser retiniano o panfotocoagulación, o medidas quirúrgicas como la TBT en glaucoma fueron aplicados en un bajo porcentaje de pacientes (1.5 - 4.5%), Sin embargo se esperaba que la mayoría recibiera este tipo de manejo, dado que ha sido definido que el tratamiento fundamental en los casos de pacientes con medios claros es la fotocoagulación retiniana, ya que esta elimina o reduce la isquemia y los estímulos vasoproliferativos, previene la aparición de neovasos en el iris e incluso puede lograr la desaparición de los existentes y prevenir el Glaucoma Neovascular, y en los ya instaurados, puede controlarlos, incluyendo en casos de cierre angular total por sinequias. En los casos en los que se tienen los medios opacos que impidan la visualización de la retina como aparentemente ocurrió en este estudio con un 50.7% de “No valorable” el Fondo de ojo, pueden utilizarse la crioblación retiniana, la retinopexia con diodo y Vitrectomía con endoláser (13), algunos de los cuales se utilizaron en menos del 20% de los pacientes en estudio.



El uso de factores antiangiogénicos (Anti-VEGF) Intravítreos como el Bevacizumab (*Avastin*) tiene un factor sinérgico con la panfotocoagulación para el control de los neovasos, inhibe de forma primaria el factor de neovascularización del segmento anterior, se unen al factor de crecimiento endotelial (VEGF) e impiden su acción vasoproliferativa (13). En el CENAO se cuenta con dicho fármaco y se utiliza con gran frecuencia prescrito por médicos de Retina, sin embargo en el estudio se les aplicó únicamente a 9 pacientes (13%).

Las cirugías filtrantes son otra de las opciones de manejo en pacientes con Glaucoma neovascular y aunque hay datos de fracasos frecuentes al cerrarse por crecimientos fibrovasculares, son procedimientos útiles para el control de la PIO una vez la neovascularización ha empezado a regresar después de la fotocoagulación panretiniana. En los últimos 10 años con la asociación de TBT con antimetabolitos y válvulas de drenajes se alcanzan tasas de éxito de entre 65% y un 85% en el tratamiento del Glaucoma neovascular (12). En éste estudio se encontró una única paciente a la cual se le realizó una TBT, empleándose previamente tratamiento tópico + Avastin + Laser retiniano, dicha paciente la consideramos un caso de especial mención, pues se le diagnosticó el GNV secundario a una OVCR, con AV de CD y posterior a todo su esquema de tratamiento actualmente se encuentra con visión de 20/80, podemos decir que fue manejada por el área de especialidad adecuada, con el tratamiento oportuno para la causa desencadenante y por consiguiente con un resultado satisfactorio.

La Ciclocrioterapia es un procedimiento cuyo objetivo es la ciclodestrucción para disminuir la producción de humor acuoso y controlar la PIO en el Glaucoma neovascular, sin embargo se realiza en pacientes con glaucomas refractarios a tratamiento, en ojos muy dolorosos y con glaucomas absolutos puesto que los resultados visuales son pobres, incluso cuando se controló la PIO. En éste estudio, ésta técnica fue el tratamiento más empleado por los médicos del CENAO, aun en pacientes con AV que no fuera PL o NPL, sino en el grupo de CD y MM.

Así también se encontró en el estudio que la mayoría de pacientes que se les manejó sólo con tratamiento tópicos, estaban en estadio III y IV, pero un 42.9% en estadio I. A los que se les implementó el esquema de Tópicos + Ciclocrioterapia, la mayoría de ellos estaban en



estadio II con un (61.9%). Consideramos en dichos estadios había oportunidad de realizárseles un manejo más completo y no sólo quedarse con tratamientos paliativos de eliminación de síntomas, pues a como se mencionó anteriormente sólo con los tópicos no se controlaría la PIO y el daño por isquemia y mecánico llevaría a los pacientes a efectos devastadores en su visión, al igual que lamentablemente ocurre con la Ciclocrioterapia. Y esto fue precisamente lo que ocurrió con los pacientes del estudio, en los cuales además de encontrarse un gran porcentaje con AV de NPL pretratamiento, también hubieron en gran proporción en el grupo de CD y MM, sin embargo, después de los esquemas empleados hubo un aumento de la cantidad de pacientes con NPL, lo cual corrobora la aseveración antes planteada que se implementó en el abordaje del Glaucoma Neovascular manejo incompleto de tratamientos y poco oportunos; y que quizá los pacientes habrían tenido resultados visuales más favorables si se les hubiera por lo menos remitido principalmente a las áreas de Retina y Glaucoma, en lugar de enviarlos en primera instancia a Segmento anterior, en donde por lo general se han limitado a la utilización de Ciclocrioterapia y Tópicos como únicos tratamientos para este tipo de Glaucoma.

A pesar de las limitantes que suponen los estudios retrospectivos, este estudio resulta de gran importancia por cuanto constituye una alerta y un compromiso para mejorar en el diagnóstico y manejo del GNV.



## CONCLUSIONES

1. De los 67 pacientes con Glaucoma neovascular que fueron atendidos el CENAO de Enero- Noviembre del 2013, predominaron las edades de 48-75 años (50%), así como el sexo masculino (52%) y la procedencia urbana (81%).
2. Al investigar acerca de los antecedentes patológicos personales conocidos por los pacientes y relacionados al Glaucoma neovascular la mayoría presentaban Hipertensión arterial (34.3%). Se indagó además sobre factores oculares, encontrándose en primer lugar el Glaucoma (14.9%).
3. Se estadificaron los signos y síntomas de los pacientes con GNV, encontrando un comportamiento similar para Estadios I, II, y III con un 31.4% cada uno. Los datos relevantes al examen físico para dicha estadificación fueron: la Agudeza visual que en su mayoría estaban con NPL (49.25%) y el rango de CD- MM (43.26%). La PIO >30 mmHg (59.7%) y el rango de 22-30 mmHg (29.55%), sin embargo hubo un porcentaje de pacientes que no se lo realizó (2.99%). Fondo de ojo: predominó el “No valorable” (50.7%), la OVCR (19.4%) y la Retinopatía diabética (16.4%). Gonioscopía: al 85% de los pacientes no se les realizó.
4. Según las variantes de tratamiento empleados en el CENAO a los pacientes con GNV en sus diversos estadios, al mayor porcentaje de sólo se los prescribió tratamientos tópicos (40.3%), que en su mayoría se hallaban en estadios III y IV; seguido por la combinación de tópicos + crioterapia (38.8%) en estadio II mayormente. El resto de esquemas combinados y que se utilizan para tratar en si las causas de isquemia retiniana como el Avastin, Pancrioterapia, laser retiniano o coadyuvantes a ellos como la TBT, tuvieron muy baja frecuencia de utilización. Respecto a la AV post-tratamiento se evidenció un considerablemente aumento de los pacientes con NPL que antes estaban en CD-MM y NPL. Así también, se encontró que a los pacientes a los cuales se implementó la utilización de Tópicos, mantuvieron PIO >30 mmHg (40.7%); y de los que se les combinó los Tópicos +crioterapia, presentaron PIO entre 22-30 mmHg (38.5%) y entre 10-21 mmHg (34.6%).





## **RECOMENDACIONES**

Los resultados del estudio nos permiten recomendar:

- Mejorar la anamnesis del paciente, reflejando claramente los antecedentes personales patológicos de sus diferentes sistemas, y antecedentes oculares.
- Realizar los procedimientos necesarios que incluye el examen físico ocular para realizar un diagnóstico correcto de los pacientes con GNV.
- En base al examen físico, estadificar al GNV y manejarlo en base a su estadio en el área que amerite, (Segmento anterior, Glaucoma, Retina).
- Propuesta: Uso de una ficha que contiene los datos relevantes de la historia clínica y examen físico, la cual se adjunta en anexos y está disponible para la revisión de los médicos especialistas. Dicha ficha podrá utilizarse en todas las áreas de atención a los pacientes en el CENAO en el momento en el que se tenga la sospecha del diagnóstico o se confirme por datos evidentes al examen físico; servirá entonces para poder clasificar adecuadamente los estadios del GNV y referirlo al área especializada correspondiente y adecuada según la causa desencadenante. Se sugiere tener dicha ficha a la disposición tanto de médicos de Base como Residentes del Centro, en todas las áreas como Consulta externa, Emergencia y Primera vez.
- Realizar interconsultas solícitas entre los médicos de base de todas las subespecialidades y áreas con el fin de agilizar las tomas de decisiones de tratamiento para dichos pacientes.
- Dada la importancia del estudio resulta de gran interés evaluar un año después los resultados de la utilización de la ficha estandarizada para poder establecer un protocolo de manejo integral en Pacientes con Glaucoma Neovascular en el CENAO.



## REFERENCIAS

1. Anupama R. Anchala and Louis R. Pasquale. Neovascular Glaucoma: A Historical Perspective on Modulating Angiogenesis. *Seminars in Ophthalmology*, 24, 106–112, 2009.
2. Tarek A. Shazly. Neovascular Glaucoma: Etiology, Diagnosis and Prognosis. *Seminars in Ophthalmology*, 24, 113–121, 2009.
3. Kim D, Singh A, Annapurna S. Neovascular Glaucoma. En: Shaarawy TM. *Glaucoma Medical Diagnosis and Therapy*. Saint Louis (EEUU): Saunders Elsevier; 2009; I: 409-417.
4. Organización Mundial de la Salud. Ceguera y discapacidad visual. Nota descriptiva N° 282 Octubre de 2013. [www.who.org](http://www.who.org).
5. CiroCostagliola, Ugo Cipollone, Michele Rinaldi, Michele della Corte, Francesco Semeraro & Mario R. Romano. Intravitreal bevacizumab (Avastin®) injection for neovascular glaucoma: a survey on 23 cases throughout 12-month follow-up. *Br J Clin Pharmacol* / 66:5 / 667–673. 2008.
6. Frenkel Ronald EP, A Haji Shamim Melvin La, Frenkel Max PC, Reyes Angela. A protocol for the retina surgeon's safe initial intravitreal injection *Clinical Ophthalmology* 2010;4 1279–1285s.
7. Osorio-Miranda Antonio, Gil-Carrasco Félix Porfirio García, Noguera Álvaro, Paczka Z José Antonio. Manejo del glaucoma neovascular refractario empleando la válvula de Ahmed. Experiencia clínica de corto plazo en un centro de referencia. *RevMexOftalmol*; Septiembre-Octubre 2004; 78(5): 237-244.



8. El mar Yeni. RevMexOftalmol. Revisión autoanalizada. Boletín de la Universidad de Fajarda. 2009
9. Takihara Y, Inatani M, Fukushima M, Iwao K, Iwao M, Tanihara H. Trabeculectomy with Mitomycin C for Neovascular Glaucoma: Prognostic Factors for Surgical Failure. Am J Ophthalmol 2009; 147: 912-918.
10. Mocanu C, Barascu D, Marinescu F. Neovascular glaucoma-Retrospectivestudy. Ophthalmologica 2005; 49: 58-65.
11. Sharma A, D'Amico DJ. Medical and surgical management of central retinal vein occlusion. IntOphthalmolClin 2004; 44: 1-16.
12. Silva Paula J, Jorge R, Alves Costa R, RodriguezMde L, Scott IU .Short-term results of intravitrealbevacizumab (Avastin) on anterior segment neovascularization in neovascular glaucoma. Acta OphthalmolScand 2006; 84: 556-557.
13. Bonafonte S, García Ch. Retinopatía diabética. Segunda edición. Elsevier España S.A., 2006; 273: 247-264.
14. LandínSorí, Matilde; Romero Sánchez, Ramón Ezequiel. Árboles de decisiones para el diagnóstico y tratamiento de pacientes con glaucoma Neovascular Archivo Médico de Camagüey, vol. 16, núm. 4, agosto, 2012, pp. 514-527. Centro Provincial de Información de Ciencias Médicas de Camagüey, Cuba.
15. Bruce Shields M. A study guide for Glaucoma. Capítulo 15. I. Neovascular Glaucoma, 278-286. Williams y Wilkins, Copyright, 1982.



# ANEXOS



**Universidad Nacional Autónoma de Nicaragua, Managua**  
**UNAN-Managua**  
**Centro Nacional de Oftalmología (CENAO)**

**Ficha de recolección de datos**

**Objetivo 1:** Describir las características sociodemográficas de los pacientes diagnosticados con GNV.

**I. Datos Socio Demográficos:**

- a) Fecha: \_\_\_\_\_ b) N° de expediente del paciente: \_\_\_\_\_  
 c) Nombre del paciente: \_\_\_\_\_  
 d) Edad del paciente en años: \_\_\_\_\_  
 e) Sexo del paciente: 1) Femenino \_\_\_; 2) Masculino \_\_\_.  
 f) Procedencia del paciente: 1) Urbano \_\_\_; 2) Rural \_\_\_.  
 g) Área a la que se ingresó:

| <b><u>Marque con una X su opción</u></b> | <b>Si</b> | <b>No</b> |
|--|-----------|-----------|
| Glaucoma                                 |           |           |
| Retina                                   |           |           |
| Segmento Anterior                        |           |           |

**Objetivo 2:** Identificar los antecedentes patológicos y factores predisponentes para el desarrollo del GNV en los pacientes incluidos en el estudio.

**I. Patología general:**

| <b><u>Marque con una X su opción</u></b>  | <b>Si</b> | <b>No</b> |
|---|-----------|-----------|
| Diabetes Mellitus                         |           |           |
| Hipertensión arterial                     |           |           |
| Diabetes Mellitus + Hipertensión arterial |           |           |
| Ninguno                                   |           |           |



**II. Patologías oculares:**

| <b>Marque con una X su opción u opciones seleccionada (s)</b> | <b>Si</b> | <b>No</b> |
|---|-----------|-----------|
| Obstrucción venosa retiniana                                  |           |           |
| Retinopatía diabética   |           |           |
| Retinopatía hipertensiva                                      |           |           |
| Traumas   |           |           |
| Glaucoma  |           |           |
| Desprendimiento de retina                                     |           |           |
| Ninguna   |           |           |

**Objetivo 3:**

- Determinar el estadio del GNV en el que se captaron los pacientes.

Examen físico:

1. AV\_\_\_\_\_ 2. PIO\_\_\_\_\_
3. F.O.:

| <b>Marque con una X su opción u opciones seleccionada (s)</b> | <b>Si</b> | <b>No</b> |
|---|-----------|-----------|
| Normal  |           |           |
| Obstrucción venosa retiniana                                  |           |           |
| Retinopatía diabética   |           |           |
| Retinopatía hipertensiva                                      |           |           |
| Hemovitreo  |           |           |
| Excavación patológica   |           |           |
| Desprendimiento de retina                                     |           |           |
| No valorable  |           |           |



4. Gonioscopía:

| <b>Marque con una X su opción u opciones seleccionada (s)</b> | <b>Si</b> | <b>No</b> |
|---|-----------|-----------|
| Abierto   |           |           |
| Cerrado   |           |           |
| Rubeosis del ángulo   |           |           |
| No se hizo  |           |           |

5. Estadio: I\_\_ II\_\_ III\_\_ IV\_\_

**Objetivo 4:**

Evaluar las variantes de tratamiento empleados a los pacientes con GNV en sus diversos estadios clínicos y su efectividad respecto a Agudeza visual y presión intraocular.

| <b>Marque con una X su opción si es SI o NO. En caso de marcar la casilla SI responda las casillas siguientes de la derecha según corresponda la pregunta. En el tratamiento quirúrgico puede marcar varias opciones si fuera preciso.</b> |           |                 |                  |                |     |        |           |  |           |  |
|--|-----------|-----------------|------------------|----------------|-----|--------|-----------|--|-----------|--|
| <b>Medicamentos Tópicos</b>  | <b>Si</b> | ¿Cuántos?       | 1                |                | 2   |        | 3         |  | <b>No</b> |  |
|  |           | ¿Cuáles?        |                  |                |     |        |           |  |           |  |
| <b>Intravítreos</b>  | <b>Si</b> | ¿Cuántas veces? |                  |                |     |        |           |  | <b>No</b> |  |
| <b>Vía oral</b>  | <b>Si</b> | ¿Cuáles?        |                  |                |     |        |           |  | <b>No</b> |  |
| <b>Quirúrgico</b>  | <b>Si</b> | ¿Cuál?          | Ciclocrioterapia | Pancrioterapia | TBT | Lasar  | <b>No</b> |  |           |  |
|  |           | ¿Cuántas veces? | ( ) Una vez      | Si ( )         |     | Si ( ) | Si ( )    |  |           |  |
|  |           |                 | ( ) Dos veces    | No ( )         |     | No ( ) | No ( )    |  |           |  |
|  |           | ( ) Ninguna     |                  |                |     |        |           |  |           |  |

Agudeza visual y presión intraocular posterior al tratamiento empleado:

| <b>Procedimiento</b> | <b>Posterior al tratamiento</b> |            |
|----------------------|---------------------------------|------------|
|                      | <b>AV</b>                       | <b>PIO</b> |
|                      |                                 |            |
|                      |                                 |            |
|                      |                                 |            |
|                      |                                 |            |

**!!! Muchas Gracias!!!**



**Ficha de recolección de datos para la**  
**CLASIFICACIÓN DEL GNV**

| <b>Estadios</b>                | <b>Signos y síntomas</b>   | <b>SI</b> | <b>NO</b> |
|--------------------------------|--|-----------|-----------|
| I- Inicial de Rubeosis en Iris | Neovasos en pupila y/o ángulo                                      |           |           |
|                                | PIO normal*  |           |           |
|                                | Asintomáticos  |           |           |
| II- Ángulo abierto             | Rubeosis moderada de iris y ángulo                                 |           |           |
|                                | Crecimiento de tejido fibrovascular no visible sobre el trabeculum |           |           |
|                                | PIO elevada  |           |           |
|                                | Signos inflamatorios en CA y/o Hiphema                             |           |           |
| III- Ángulo cerrado            | Rubeosis en iris y ángulo intensa                                  |           |           |
|                                | Cierre angular   |           |           |
|                                | Ectropión uveal, SPA**, iris plano                                 |           |           |
|                                | Inflamación importante de CA                                       |           |           |
|                                | ICC, edema corneal   |           |           |
| IV- Glaucoma congestivo        | Cierre angular completo  |           |           |
|                                | PIO muy alta > 50 mmHg   |           |           |
|                                | Fotofobia  |           |           |
|                                | ↓AV  |           |           |
|                                | Dolor intenso, cefalea, náuseas y vómitos                          |           |           |

\*Puede estar elevada cuando se asocia a Glaucoma de ángulo abierto. \*\*SPA sinequias periféricas anteriores.