

Síndrome antifosfolípido debuta con ictus isquémico de la arteria cerebral media izquierda

Conny Michelle Esquivel Ramírez¹, Gerardo Guillermo Blass Alfaro², Clara Isabel González Moncada³

¹Departamento de Microbiología y Parasitología, UNAN-Managua, Nicaragua.

RESUMEN

El Síndrome Antifosfolípido (SAF) es un trastorno trombofílico catalogado como una enfermedad autoinmunitaria multisistémica, en la cual se producen de forma persistente autoanticuerpos, los cuales pueden ser anticoagulantes lúpicos o anticardiolipinas contra una variedad de fosfolípidos. El SAF afecta en mayor proporción a mujeres (80%) y frecuentemente aparece entre los 20 y 40 años. Se clasifica en SAF primario (sin causa aparente) o secundario (asociado a alguna patología especialmente autoinmunes como el lupus eritematoso sistémico o artritis reumatoide). El reporte de caso trata de paciente masculino de 33 años de edad, quien es ingresado en el Hospital Militar Escuela "Dr. Alejandro Dávila Bolaños", tras presentar episodio de desvanecimiento asociado a mareos previos, alteraciones de la conducta, hemiplejía derecha y alalia. Posterior a su ingreso se realizan exámenes de imagen y estudios de laboratorios correspondientes, los que permiten diagnosticar ictus isquémico de la arteria cerebral media izquierda provocado por síndrome antifosfolípido primario. El objetivo del estudio es evidenciar la presentación clínica y el diagnóstico de laboratorio de una enfermedad cuya frecuencia es relativamente baja, se estima una prevalencia de 0,5-1% para el SAF primario (40 casos/100,000 habitantes) y una incidencia de 5 casos nuevos/100,000 habitantes/año).

Palabras Clave:

Síndrome antifosfolípido
Ictus isquémico
Trombosis

ABSTRACT

Antiphospholipid Syndrome (AFS) is a thrombophilic disorder classified as a multisystemic autoimmune disease in which persistent autoantibodies are produced, which can be Lupus Anticoagulants or Anticardiolipins, against a variety of phospholipids. AFS affects women to a greater extent (80%) and frequently appears between 20 and 40 years. It's classified into primary (with no apparent cause) or secondary AFS (associated with some autoimmune pathology such as systemic lupus erythematosus or rheumatoid arthritis). The case report is a 33-year-old male patient, who is admitted to "Dr. Alejandro Dávila Bolaños" Teaching Military Hospital "after presenting fainting episode associated with previous dizziness, behavioral alterations, right hemiplegia and alalia. Subsequent to his admission, imaging exams and corresponding laboratory studies were performed, which allowed the diagnosis of Ischemic Stroke of the left middle cerebral artery caused by primary antiphospholipid syndrome. The objective of the study is to demonstrate the clinical presentation and laboratory diagnosis of a relatively low frequency disease; the prevalence for primary AFS is 0.5-1% (40 cases / 100.000 inhabitants) and its incidence is 5 new cases / 100.000 inhabitants / year).

Key words:

Antiphospholipid syndrome,
Ischemic stroke,
Thrombosis

Descripción del caso clínico

Paciente masculino de 33 años de edad, sin antecedentes patológicos conocidos, acude el día 09 de agosto de 2016 al hospital, manifestando que luego de llegar del trabajo sufre desvanecimiento súbito con previa sensación de mareos. Familiares refieren que posterior al episodio observaron estado de inatención y alteraciones del comportamiento (golpes repetitivos hacia familiares), por lo que deciden llevarlo al servicio de emergencias del Hospital Militar Escuela “Dr. Alejandro Dávila Bolaños”.

Al examen físico realizado en la emergencia se encuentra paciente somnoliento, inatento, con signos vitales dentro de parámetros normales. Al explorar pares craneales se obtienen los siguientes datos: el par I sin alteración; II fondo de ojo. No se aprecian hemorragias; pares III, IV, V, VI y VII de difícil valoración; VIII sin alteración; IX reflejo nauseoso presente; X sin alteración; XI no valorable; XII Sin alteración. Fuerza muscular miembro superior e inferior izquierdo 3/5 (distal y proximal). Fuerza muscular miembro superior e inferior derecho 1/5. Marcha no valorable. Sensibilidad superficial sin alteraciones, profunda de difícil valoración. Signos meníngeos: ausentes (signo de kernig/brudinsky). Sistema nervioso autónomo: no presenta hipertensión o hipotensión, ni bradicardia o taquicardia.

En los exámenes de laboratorio, se encuentra BHC dentro de parámetros normales y en exámenes de química sanguínea, glucosa: 212 mg/dL y creatinina: 0,33 mg/dL, iones: Na⁺: 141 mmol/L, K⁺: 43 mmol/L y Ca²⁺: 10,1 mg/L.

Se indica tomografía computarizada de cráneo, en la cual no se observan datos de evento cerebral isquémico ni hemorrágico.

Se realiza punción lumbar para descartar neuroinfección y se encuentran los siguientes datos en el líquido cefalorraquídeo (Ver Tabla 1)

Con el reporte del LCR, se descartan las neuroinfecciones como posibilidad diagnóstica.

El reporte del LCR permite descartar las neuroinfecciones como posibilidad diagnóstica.

Debido a que se desconoce la causa para la sintomatología del paciente y para una mejor vigilancia ante mayor deterioro neurológico, se decide su ingreso a la unidad de cuidados intermedios (10 de agosto de 2016) donde cursa diez días sin ninguna eventualidad, por lo cual se decide su traslado a sala general. En esta área, el paciente presenta hemiplejía derecha (cara, miembro superior e inferior) y alalia.

Dado que el paciente evidencia afectación motora y en la tomografía computarizada de cráneo no existen indicios de lesión neurológica o vascular, se indica angiografía cerebral (Ver Figura 1) donde se observa infarto isquémico de la arteria cerebral media izquierda en sus segmentos M1 y M2 y concluyen en ictus isquémico (enfermedad cerebrovascular) de la arteria cerebral media izquierda.

Para determinar el origen del infarto isquémico se

Tabla 1. Reporte de estudio de Líquido Cerebroaraquídeo

Química especial	
Glucosa	61,6 mg/dL
Albumina	20,0 mg/dL
Proteínas en CSF	30,1 mg/dL
Examen físico	
Color	Incoloro
Densidad	1,005
pH	8,00
Conteo celular	
Leucocitos	1 x mm ³
Eritrocitos	2 x mm ³
Examen microscópico	
Eritrocitos crenados	NSO
Bacteriología (Tinta china)	
Esporas encapsuladas	NSO
Estructuras bacterianas	NSO
Baciloscopía	NSO

Fuente: expediente clínico

indica Ultrasonido Doppler (USD) de ambas carótidas. La arteria carótida común derecha se observa sin alteraciones (Ver Figura 2).

En la arteria carótida común izquierda (Ver Figura 3) se observa disminución de la velocidad del flujo sanguíneo por lo cual se sospecha un estado de hipercoagulabilidad.

Se realiza una segunda angiografía cerebral donde se observa oclusión de la arteria carótida interna izquierda que condiciona isquemia en el territorio de la arteria cerebral media ipsilateral.

Ante la sospecha de un estado de hipercoagulabilidad se realizan pruebas de coagulación, Tiempo Protrombina (TP), Tiempo Parcial Tromboplastina (TPT) e International Normalized Ratio (INR), y se obtiene resultados alterados (Ver Tabla 2).

Tabla 2. Resultado de pruebas de coagulación del paciente

Prueba	Resultado	Valor normal
TPT	47,5 seg.	26,0 – 37,0
TP	29,7 seg.	12,5 – 15,5
INR	2,23	0,8 – 1,2

Fuente: expediente clínico

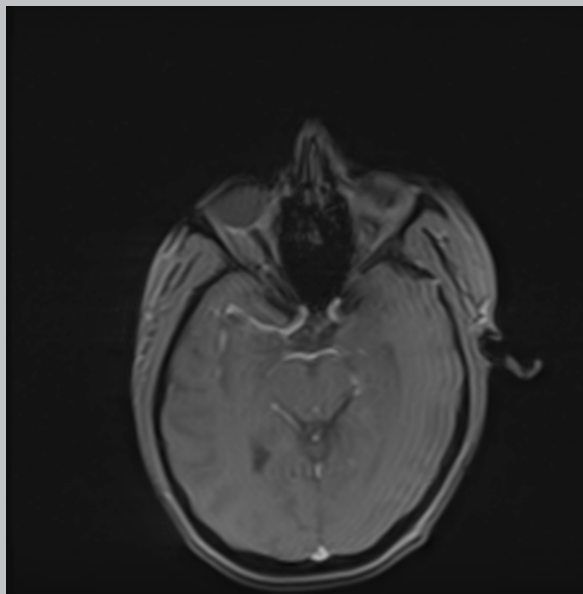


Figura 1. Angioresonancia cerebral
Fuente: Departamento de Radiología "Hospital Escuela Dr. Alejandro Dávila Bolaños".

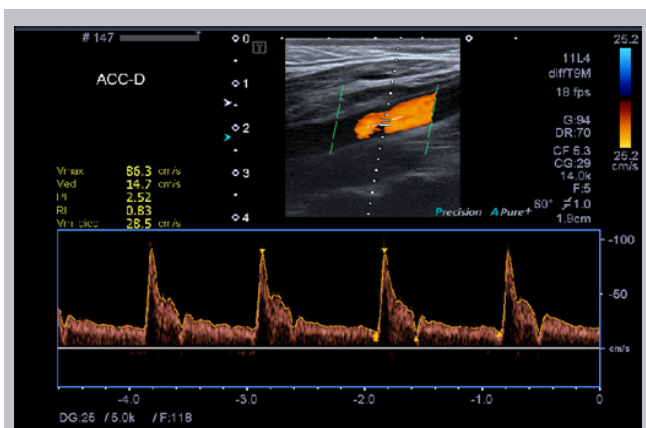


Figura 2. US Doppler de arteria carótida derecha. Fuente: Departamento de Radiología "Hospital Escuela Dr. Alejandro Dávila Bolaños".

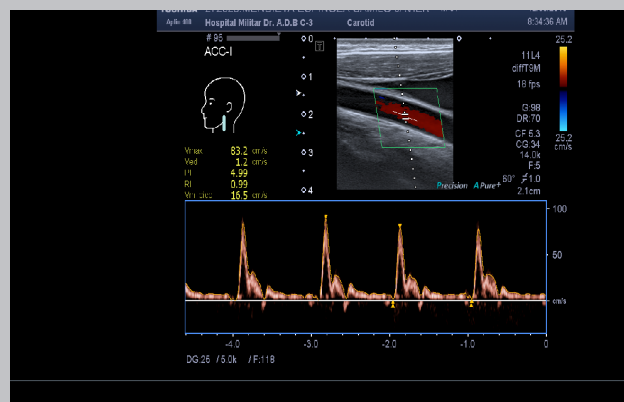


Figura 3. US Doppler de arteria carótida común izquierda. Fuente: Departamento de Radiología "Hospital Escuela Dr. Alejandro Dávila Bolaños".

Debido a que en las pruebas inmunológicas se encuentra la anti-cardiolipina IgM ligeramente aumentada, hace sospechar el diagnóstico de síndrome antifosfolípido. Para confirmar el diagnóstico, se indican los anticoagulantes lúpicos y el resultado obtenido fue de 52,4 segundos (valor normal: 30–44 seg.) y anticoagulante lúpico confirmatorio en 40,7 segundos (valor normal: 30–37 seg.). Con todas las pruebas realizadas, más la clínica del paciente se confirma el diagnóstico de síndrome antifosfolípido y se inicia tratamiento con enoxaparina 60 UI

s.c (por tres días), warfarina 7,5 mg v.o, clopidogrel 75mg v.o, ácido acetilsalicílico 100 mg v.o, y sinvastatina 49 mg v.o una vez al día.

Ante la sospecha de que la etiología del síndrome antifosfolípido sea lupus eritematoso sistémico (LES) se indican pruebas como VSG: velocidad de sedimentación globular, ANA: anticuerpos antinucleares, FR: factor reumatoide (Ver Tabla 4).

Con los resultados de laboratorio negativos para LES se concluye como diagnóstico: síndrome antifosfoli-

pídico primario, el cual desencadenó la enfermedad cerebrovascular del paciente.

El día 30 de agosto de 2016, el paciente es dado de alta con el mismo tratamiento que se había iniciado a nivel intrahospitalario, con ligera mejoría en el habla y con referencia a fisioterapia para recuperar la movilidad de su hemisferio derecho.

Comentarios adicionales al caso

Los pacientes con síndrome antifosfolípido, pueden tener una variedad de presentación clínica. El paciente descrito anteriormente manifiesta la enfermedad con una de las formas clínicas más frecuentes como son los procesos trombóticos. En relación a los vasos más afectados, ocupa el segundo lugar en frecuencia, pues la literatura refiere que las tromboembolias pulmonares superan a las trombosis arteriales cerebrales.

Los estudios realizados, sumados a la clínica, fueron capaces de evidenciar un estado de hipercoagulabilidad de probable etiología autoinmune, afectando flujo sanguíneo cerebral y constituyendo la principal causa de todo el escenario clínico. A favor de lo anterior se pueden mencionar la disminución de la velocidad de flujo sanguí-

neo en la arteria carótida común izquierda vista por US Doppler, las pruebas de coagulación alteradas, elevación de anticoagulantes lúpicos, así como la exclusión del diagnóstico de LES por medio de pruebas de laboratorio.

Usualmente para el diagnóstico es necesario un criterio clínico mayor, una alteración reproductiva o vascular y una prueba serológica positiva. En el caso de este paciente lo primero fue un criterio clínico ya que su forma de presentación fue una afectación vascular cerebral.

En esta ocasión se reporta un paciente del sexo masculino, lo cual contrasta con la literatura donde se refiere que el sexo más afectado es el femenino. En un estudio de caso reportado en la revista de Obstetricia y Ginecología 2013, se hace referencia a paciente del sexo femenino, embarazada, de 30 años que, a diferencia del este caso, su forma de presentación fue dolor abdominal intenso y cifras tensionales elevadas. Esto apunta a favor de la variedad de presentación clínica que puede tener el síndrome antifosfolípido.

Consideraciones éticas

El paciente autoriza el estudio por medio de un consentimiento informado, de igual manera la unidad hospitalaria

Tabla 3. Resultado de pruebas inmunológicas especiales del paciente

Prueba	Resultado	Valor Normal
Anti-Smith (ELISA)	1,2 U/mL	< 15 Normal
Anti-de-DNA doble cadena (ELISA)	3,6 UI/mL	0 – 20
Anticardiolipina IgG (ELISA)	1,60 GPL U/mL	0 – 10
Anticardiolipina IgM (ELISA)	6,9 MPL U/mL	0 – 7
Anti-PR3 (Proteinasa 3) c-ANCA (ELISA)	1,1 UI/mL	0 – 5
Ac-MPO (Mieloperoxidasa) p-ANCA (ELISA)	1,8 UI/mL	0 – 5
Anti β_2 -Glicoproteína I (IgG)	1 U/mL	Negativo < 5
Anti β_2 -Glicoproteína I (IgM)	0,8 U/mL	Negativo < 5

Fuente: expediente clínico

Tabla 4. Resultado de Pruebas Inmunológicas del paciente para diagnóstico de LES

Prueba	Resultado	Valor Normal
VSG	13 mm/h	0 – 12
ANA	0,2	Negativo < 0,9
FR	8 IU/mL	0 – 14
Complemento C3	1.6 g/L	0,9 – 1,6
Complemento C4	0.4 g/L	0,1 – 0,4

Fuente: expediente clínico

brindó el permiso para realizar el estudio. Se declara que no existen conflictos de interés.

Discusión

El Síndrome Antifosfolípídico (SAF), es un trastorno trombofílico catalogado como una enfermedad autoinmunitaria multisistémica, en la cual se producen de forma persistente autoanticuerpos contra una variedad de fosfolípidos y proteínas transportadoras de los fosfolípidos¹.

Los anticuerpos antifosfolípidos se encuentran asociados con trombosis y enfermedades vasculares. El síndrome, cuando no existe otra enfermedad autoinmune y subyacente se cataloga como primario en cambio cuando aparece asociado a otra enfermedad autoinmune subyacente se denomina secundario. En el tiempo, aquellos SAF primario, presentan una mayor predisposición a presentar lupus eritematoso sistémico².

Se conoce una tercera forma de SAF, llamado como Síndrome Antifosfolípídico Catastrófico (SAFC) se caracteriza por múltiples eventos oclusivos vasculares que comprometen principalmente los vasos de pequeño calibre, afecta simultáneamente el parénquima de diferentes órganos, se desarrolla en un corto período de tiempo y se constata la presencia de anticuerpos antifosfolípidos por laboratorio, habitualmente a títulos altos. La mortalidad es cercana al 50% y en el 53% de los pacientes las causas son infecciones, cirugías o traumatismos, suspensión de los anticoagulantes orales y drogas como anticonceptivos orales, diuréticos tiazídicos y captopril³.

El SAF afecta sobre todo a mujeres (80%) y aunque puede aparecer en cualquier edad, es más habitual entre los 20 y 40 años⁴. La frecuencia del SAF primario en la población general es desconocida, pero se plantea que la incidencia del secundario, en las mujeres con LES, es de 30 % (de 1 a 20 por cada 100,000 mujeres). Los anticuerpos antifosfolípidos pueden presentarse en 50% de los pacientes con esa afección y en 5% de las personas saludables⁵.

Los cambios patológicos causados afectan principalmente a la circulación sanguínea y resultan en un estado hipercoagulable, mientras que la lesión en el endotelio vascular no es grave, por lo que la barrera hematoencefálica (BHE) permanece intacta. Las arterias intracraneales medianas y grandes podrían participar fácilmente en estenosis, especialmente en la arteria cerebral media. La ecocardiografía puede detectar frecuentemente lesiones valvulares cardíacas (vegetaciones, engrosamiento de las válvulas y disfunción), pero la asociación de estas lesiones con anticuerpos antifosfolípidos sigue siendo poco clara. Hay evidencia de que anticuerpos antifosfolípidos es un factor de riesgo para el accidente cerebrovascular, y los mecanismos de accidente cerebrovascular isquémico se consideran trombóticos y embólicos. Además, las lesiones multifocales pueden estar relacionadas con trombosis o patogénesis inmune⁶.

Desencadenantes de la trombosis

El modelo de “dos impactos” de trombosis asociado con el síndrome antifosfolípido propone que el inicio de la lesión de “primer golpe” perturba el endotelio, y un “segundo golpe” potencia el trombo. Los autoanticuerpos de pacientes con el síndrome antifosfolípido que se infunden en ratones no promueven la formación de trombos.

En el síndrome antifosfolípido catastrófico, la infección y la cirugía son los precipitantes reconocidos de la lesión endotelial. Sin embargo, el estímulo iniciador no es identificado en la mayoría de los casos de síndrome antifosfolípido trombótico⁷.

Los subgrupos de anticuerpos antifosfolípidos detectados más frecuentemente son el Anticoagulante Lúpico (AL), los Anticuerpos Anticardiolipina (ACL) y el anticuerpo anti β 2-GPI (α β 2-GPI). En general, el AL es más específico para el SAF, mientras que el ACL es más sensible. La especificidad de los ACL para el SAF aumenta con el título y es mayor para los isotipos IgG que para los IgM e IgA.

Diferentes investigaciones muestran el papel central de las células endoteliales, los monocitos, plaquetas y complemento en la inducción de trombosis y muerte fetal en el SAF. Las células endoteliales y los monocitos pueden ser activadas por los APL con actividad α β 2-GPI. A su vez, las células endoteliales expresan moléculas de adhesión y ambas, células endoteliales y monocitos, aumentan la producción de factor tisular. Las plaquetas activadas aumentan la expresión de la glicoproteína 2b-3a y la síntesis de Tromboxano A_2 .

Después de la activación de las células endoteliales, monocitos y plaquetas por los APL, se induce un estado procoagulante, que es mediado principalmente por el incremento de la síntesis del factor tisular y tromboxano A_2 . La activación de la cascada del complemento podría cerrar el círculo y provocar trombosis¹.

Dentro de las principales manifestaciones clínicas se encuentran los fenómenos trombóticos y los más habituales son las trombosis venosas profundas en las extremidades, que a menudo se complican con tromboembolias pulmonares, seguidas en frecuencia por las trombosis arteriales cerebrales, que se manifiestan en forma de AVC o demencia multiinfártica. Pueden aparecer también trombosis en cualquier otro territorio vascular. Las trombosis del tronco de las arterias renales y las lesiones intravasculares renales pueden provocar la tríada característica de hipertensión, proteinuria e insuficiencia renal.

Las muertes embriofetales constituyen otro fenómeno importante y se producen en cualquier período del embarazo, aunque son más características en el segundo y el tercer trimestre⁴.

Debido a que son diversos los mecanismos involucrados en el desarrollo de la enfermedad, no es fácil la realización del diagnóstico, por ello en 1999 se establecieron los criterios de Sapporo (Ver Tabla 5) que toman en cuenta tanto la clínica del paciente como los hallazgos de laboratorio⁸.

Tabla 5. Criterios de Sapporo para diagnóstico de SAF⁸

Criterios Clínicos	Criterios de laboratorio
<p>a. Trombosis vascular: uno o más episodios clínicos de trombosis arterial, venosa o de pequeños vasos en cualquier tejido u órgano. La trombosis debe confirmarse por imagen, estudio Doppler o histopatología, con la excepción de la trombosis venosa superficial.</p> <p>b. Morbilidad en el embarazo:</p> <ul style="list-style-type: none"> • Una o más muertes inexplicables de un feto morfológicamente normal a las diez semanas o más de gestación. • Uno o más partos prematuros de un recién nacido morfológicamente normal de 34 semanas de gestación o menos a causa de una preeclampsia o eclampsia grave o una insuficiencia placentaria grave. • Tres o más abortos espontáneos consecutivos inexplicables antes de las diez semanas de gestación en los que se excluyan anomalías anatómicas u hormonales maternas y cromosopatías maternas o paternas. 	<p>a. ACL IgG o IgM en suero o plasma, presentes a título medio o alto (más de 40 unidades de IgG fosfolípidos [GPL] o IgM fosfolípidos [MPL]) en dos o más ocasiones separados al menos 12 semanas medidos por ELISA.</p> <p>b. Al presente en plasma en dos o más ocasiones separados por 12 semanas detectados según las guías de la sociedad internacional en trombosis y hemostasia:</p> <ul style="list-style-type: none"> • Alargamiento de la coagulación dependiente de fosfolípidos demostrado por un test de screening (TPT, TP). • No se corrige el alargamiento de los tiempos de coagulación mezclándolo con plasma normal pobre en plaquetas. • Se corrige el alargamiento de los tiempos de coagulación con el test de screening que añade fosfolípidos. • Exclusión de otras coagulopatías (por ejemplo, inhibidor del factor VIII o heparina). <p>c. aβ2-GPI IgG y/o IgM isotipo en suero o plasma presente en dos o más ocasiones con al menos 12 semanas de diferencia.</p>

Se define como SAF si está presente al menos un criterio clínico y un criterio analítico. No se puede diagnosticar SAF si el criterio analítico y la manifestación clínica están separados por menos de doce semanas o más de cinco años.

Conclusión

El SAF es una variedad clínica multifactorial que converge en la formación de autoanticuerpos contra la cardiolipina principalmente. Para su diagnóstico se requiere de adecuada pericia clínica y disponibilidad de pruebas de laboratorio con buena especificidad y sensibilidad.

Muchos de los pacientes con esta patología pueden presentar eventos cerebrovasculares de tipo isquémico, como en este caso, así como también con dolor abdominal o abortos espontáneos.

Recomendaciones

Es necesario que se conozca más acerca de esta enfermedad poco frecuente con el fin de que no haya subregistro por el personal de salud. Todos los pacientes con sospecha de enfermedad autoinmune que manifiesten cualquiera de las presentaciones clínicas deben estudiarse con el fin de descartar SAF como posible causa. Se deben investigar los antecedentes como abortos espontáneos sin causa aparente, ictus isquémicos de etiología no definida, familiares con diagnóstico de LES o cualquier otra enfermedad autoinmune.

Agradecimientos

A Dios primeramente por la sabiduría y los recursos necesarios para realizar el estudio. A la tutora quien con mucho esfuerzo y dedicación acompañó este caso durante todo el proceso. Al personal de salud por su anuencia a brindarnos información.

Referencias

1. Lirola M, Camacho M, Síndrome Antifosfolípido. *Protoc diagn ter pediatri* [Online]. 2014 jun [Citado 10 sep 2016];(1):79-89. Disponible en: http://www.aeped.es/sites/default/files/documentos/09_sindrome_antifosfolipido.pdf
2. Narváez P, Hidalgo M, Díaz A. Síndrome antifosfolípidos: Reporte de un caso clínico. *Revista Obstet. Ginecol* [Online]. 2013 [Citado 15 sep 2016]; 8 (2): 117-20. Disponible en: <http://www.revistaobgin.cl/articulos/descargarPDF/674/0811.pdf>
3. Andrea R. Síndrome Antifosfolípido Catastrófico (SAFC). *Hematología* [Online]. 2014 [Citado 15 sep 2016]; 18(1):40-47. Disponible en: <http://www.sah.org.ar/revista/numeros/Vol18.n1.40-47.pdf>
4. Farreras, Rozman. *Medicina interna*. 17ª ed. España: Elsevier España, S.I; 2012.
5. Poeymiro P, Poeymiro Y, Poeymiro I. Síndrome de anticuerpos antifosfolípidos. *MEDISAN* [Online]. 2012 [Citado 20 oct 2016];16(3):429-44. Disponible en: <http://scielo.sld.cu/pdf/san/v16n3/san14312.pdf>
6. Zhu D, Fu J, Zhang Y, et al. Neurological antiphospholipid syndrome: Clinical, neuroimaging, and pathological characteristics. *Journal of the Neurological Sciences* [Online]. 2014 nov [Citado 20 oct 2016]; 346(1):138-44. Disponible en: <https://doi.org/10.1016/j.jns.2014.08.010>
7. Giannakopoulos B, Krilis B. The Pathogenesis of the Antiphospholipid Syndrome. *The New England Journal of Medicine* [Online]. 2013 mar [Citado 26 oct 2016];368 (11):1033-44. Disponible en: DOI: 10.1056/NEJMra1112830
8. Orts J, Zúñiga A, Orera M. Actualización del síndrome antifosfolípido. *Med Clin (Barc)* [Online] 2003 [Citado 26 oct 2016];121(12):459-71. Disponible en: [https://doi.org/10.1016/S0025-7753\(03\)73990-6](https://doi.org/10.1016/S0025-7753(03)73990-6)