

UNIVERSIDA NACIONAL AUTÓNOMA DE NICARAGUA
FACULTAD DE CIENCIAS MÉDICAS-MANAGUA



Monografía para optar al título de Especialista en Anatomía Patológica

Tema

Correlación del diagnóstico morfológico e inmunohistoquímico en neoplasias malignas diagnosticadas en el departamento de patología del Hospital Escuela Dr. Roberto Calderón Gutiérrez de Enero 2012 a Diciembre 2014.

Autor: Dra Marbel Nohemi Ticay Potosme

Tutor científico: Dra Anielska Cordero Mena

Especialista en Anatomía Patológica

Asesor metodológico: Dr. José Antonio Delgado A.

Especialista en Ginecología y Obstetricia

Master en Salud Pública

Managua, febrero 2015

INDICE

Introducción.....	1
Antecedentes.....	2
Justificación.....	4
Planteamiento del problema.....	5
Objetivos.....	6
Marco de referencia.....	7
Diseño Metodológico.....	30
Resultados.....	34
Discusión de resultados.....	38
Conclusiones.....	43
Recomendaciones.....	44
Bibliografía.....	45
Anexos	50

DEDICATORIA

Dedico este trabajado a mi padre celestial (Dios) que me ha regalado un postgrado permitiéndome avanzar a nivel académico y sobre todo tener la oportunidad de dedicarle éste trabajo.

A mis padres Aleyda Potosme y Francisco Ticay que son mi fuerza y los ángeles que Dios puso para guiarme.

A mi hermana Ivania que es una amiga incondicional y el pilar de apoyo para continuar en medio de las dificultades.

A Dra Jacqueline Ruíz médico docente jefe del departamento de patología por transmitir sus conocimientos y Dra Méndez un apoyo en la realización del trabajo y sobre todo enseñarme sobre la anatomía patológica.

Y a todas aquellas personas que directa o indirectamente han moldeado mi vida en mi diario vivir.

AGRADECIMIENTO

Al departamento de estadística que me apoyó de manera incondicional en la realización de este trabajo facilitándome los expedientes clínicos

A Dra Anielska Cordero tutora científica y Dr. José Delgado asesor metodológico por su apoyo y su tiempo empleado a ayudarme en este trabajo, sus palabras y sus consejos para realizar de manera óptima éste trabajo.

RESUMEN

Las neoplasias malignas son un problema de salud pública que prevalece a nivel mundial, representado por altas tasas de morbilidad, mortalidad e incidencia.

Afecta a países desarrollados y en vía de desarrollo, el aumento en el mejor abordaje de éstas dado por el mayor conocimiento médico sobre la patología por la precisión del diagnóstico y el desarrollo tecnológico ha permitido la identificación de lesiones malignas que de otra forma pueden ser obviadas.

La denominación neoplasias malignas engloba más de un centenar de enfermedades que se distinguen entre sí por su origen, etiología, localización anatómica, características microscópicas, comportamiento clínico y por su respuesta al tratamiento. El diagnóstico de estos tumores convencionalmente se realiza basándose en hallazgos morfológicos con técnicas convencionales de Hematoxilina Eosina, sin embargo en muchos casos es necesario recurrir a pruebas complementarias para llegar a un diagnóstico definitivo, una de ellas es la inmunohistoquímica.

La importancia de los estudios de inmunohistoquímica (IHQ) en los tumores radica en la necesidad que tiene el patólogo de precisar el diagnóstico histopatológico de lesiones benignas, malignas y poder diferenciarlas de neoplasias de otro origen porque muchas de ellas comparten las mismas características morfológicas.

El método más eficiente para llegar a un diagnóstico concluyente así como a un diagnóstico diferencial en este tipo de neoplasias consiste en la integración de los hallazgos clínicos, morfológicos, inmunohistoquímicos y genético-moleculares.

El siguiente estudio se realizó con la finalidad de apreciar el nivel de correlación entre los diagnósticos morfológicos e inmunohistoquímicos en las neoplasias malignas diagnosticadas en el departamento de patología del Hospital Escuela Doctor Roberto Calderón Gutiérrez en un período de dos años y medio, aunque no se encuentren estudios especiales en nuestro servicio la morfología es la clave

diagnóstica y algunos casos que necesitaban la ayuda inmunohistoquímica fue financiada por el mismo paciente.

Dentro de los hallazgos más importantes encontramos que:

En relación a los resultados de biopsias de los pacientes se estudiaron 30 casos donde encontramos que un 53% (16) tienen un único diagnóstico y un 47% (14) tienen más de una posibilidad diagnóstica.

En relación a la coincidencia de los diagnósticos únicos que eran 16 con los estudios inmunohistoquímicos el 81.25% (13) coincidieron y 3 (18.75%) no coincidieron.

Respecto a los casos con más de una posibilidad diagnóstica que fueron 14 (100%) acertaron en 57.15% (8) con su primera posibilidad diagnóstica, Y los que no acertaron en la primera pero si en la segunda posibilidad diagnóstica tenemos un 28.57% (4), 14.28% (2) no coincidieron en ninguna de las dos posibilidades diagnósticas.

Introducción

La Inmunohistoquímica junto a la microscopía electrónica y las modernas técnicas de patología molecular son arma indispensable que en manos de patólogos expertos en su interpretación aporta datos de importante valor no solo diagnóstico sino pronóstico y/o de orientación terapéutico. La inmunohistoquímica es el método diagnóstico más útil para clasificar el origen del tumor. ⁴

Aunque hay que tener presente que los cortes teñidos con hematoxilina y eosina son la base para establecer el diagnóstico morfológico y que la IHQ es una técnica adicional y en muchas circunstancias rutinaria e indispensable en el estudio de determinadas neoplasias, de ninguna manera va a sustituir la evaluación morfológica.³

Sin embargo, estas técnicas no están disponibles en todos los laboratorios de patología, en especial en aquellos países en desarrollo, en los cuales el financiamiento de las mismas es extremadamente difícil. ^{IBIDEM 3}

El objetivo de este trabajo es establecer la correlación diagnóstica comparando el resultado morfológico original de neoplasias malignas efectuado exclusivamente con técnicas convencionales (hematoxilina y eosina) frente al estudio inmunohistoquímico realizado en éstas mismas biopsias, haciendo énfasis en la importancia de esta herramienta para el manejo adecuado de estos pacientes y mayor oportunidad de sobrevida.

1

³Cantos Sánchez B. de Ibargüen, A. Sánchez Ruiz. Carcinoma de origen desconocido: diagnóstico y manejo terapéutico. Servicio de Oncología Médica, Servicio de Anatomía Patológica, Hospital Universitario Puerta de Hierro, marzo 2006. Madrid.

⁴.Cruz Julia, Samuel Navarro, Valor de la inmunohistoquímica en la tipificación de los sarcomas de partes blandas y su discordancia en el análisis histopatológico convencional, 2006 INO (Cuba)

Antecedentes

En un estudio retrospectivo en mamas realizado en Venezuela, entre 385 casos de cáncer de mama remitidos durante el año 2005 para estudio inmunohistoquímico. Se seleccionaron 90 casos con diagnóstico o apariencia histológica de carcinoma lobulillar (CL) o de carcinoma mixto (CMx) y 30 casos de Carcinoma Ductal (CD), para examinar la presencia de E-cadherina (EC). De los carcinomas lobulillar en un 44,4% fue modificado el diagnóstico histológico. En 7 casos el diagnóstico de carcinoma lobulillar (CL) se cambió a carcinoma ductal (CD) y 10 casos diagnosticados como carcinoma mixto (CMx) fueron considerados carcinoma ductal (CD). En 8 casos diagnosticados como Carcinoma Ductal y /o carcinoma mixto, el diagnóstico luego de la E- cadherina fue de Carcinoma Lobulillar. Estos resultados indican que histológicamente no es fácil diagnosticar un Carcinoma Lobulillar y pueden verse casos de Carcinoma Ductal con apariencia de Carcinoma Lobulillar, o casos de Carcinoma Lobulillar y Carcinoma Mixto que simulan ser Carcinoma Ductal. Las fallas diagnósticas en un 44,4% de los casos clasificados como Carcinoma Lobulillar y Carcinoma Mixto luego del estudio para E-Cadherina, es una cifra que se aproxima al 50% de supuestas transformaciones del fenotipo lobulillar a fenotipo ductal.⁷

Estudio realizado en Cuba: Valor de la inmunohistoquímica en la tipificación de los sarcomas de partes blandas y su disconcordancia en el análisis histopatológico convencional. Obtuvieron que de 50 sarcomas fusocelulares, 18 fueron clasificados como sarcomas sinovial, la inmunohistoquímica corroboró éste diagnóstico en 16 casos (88.9%). Los dos restantes (11.1%) son reclasificados como Leiomiosarcoma epiteloide y tumor neuroendocrino primitivo (PNET) respectivamente.

2

⁷ García Tamayo Jorge, Blasco Olaetxea Eduardo. Importancia de la expresión de E-cadherina en el diagnóstico inmunohistoquímico del cáncer de mama. Invest. clín v.47 n.4 Laboratorio de Patología Molecular, Maracaibo dic. 2006.

De 16 casos diagnosticados como tumor maligno de la vaina nerviosa periférica (TMVNP), 5 (31.25 %) fueron reclasificados como Leiomiosarcoma con marcadores inmunohistoquímicos. 1(6.25%) como sarcoma sinovial monofásico y 1(6.25%) como fibrosarcoma y 9 (56.25%) quedaron con diagnóstico inicial. ⁴

Estudio de cohorte retrospectiva en el 2011. Se estudiaron 30 pacientes con diagnóstico de tumor estromal gastrointestinal (GIST) intervenidos en el Hospital Hernán Henríquez de Chile. De las características histológicas analizadas el 77% (23) correspondió a tumores con patrón fusocelular, 10% (3) mixto y 13% (4) epitelioide; verificándose necrosis en un 37% (11) de los tumores, correspondiendo 64% (7) entre 1-30%, 27% (3) entre 31-50% y 9% (1) > 50% de necrosis. El recuento mitótico fue $\leq 5/50$ campos de alto poder en 15 casos (50%). En estómago un 83% (10) presentó recuento \leq mitosis mientras en intestino delgado el 83% (10) presentó > 5 mitosis/50 campos de alto poder; demostrándose compromiso de la mucosa en el 67% (20) del grupo estudiado. Se observó positividad para c-KIT en la totalidad de los casos (30), siendo 1+ en un 20% (6), 2+ en un 70% (21) y 3+ en el 10% (3) de los tumores.²⁰

En otro estudio titulado Neoplasias sólidas de células redondas en edad pediátrica correlación entre diagnóstico morfológico e inmunohistoquímica, septiembre 2011 en Venezuela. Durante el presente estudio se evaluó un total de 96 historias clínicas (N: 96), obteniendo el mayor porcentaje de concordancia el tumor de Wilms con 100 %, seguido por el linfoma de Hodgkin con 80 % y el linfoma No Hodgkin con 75 %, asimismo las neoplasias agrupadas en “otros tumores” (rabdomyosarcoma, meduloblastoma y osteosarcoma) revelaron un nivel intermedio con 60 %. Los menores índices de concordancia se registraron en el sarcoma de Ewing y en el neuroblastoma ambos con una concordancia de 41.7%.⁹

3

⁴Cruz Julia, Samuel Navarro, Valor de la inmunohistoquímica en la tipificación de los sarcomas de partes blandas y su discordancia en el análisis histopatológico convencional, 2006 INO (Cuba). ⁹Garcilazo Dimas J A, Eduardo I Sanoja C. Neoplasias sólidas de células redondas en edad pediátrica correlación entre diagnóstico morfológico e inmunohistoquímica., Hospital Universitario “Dr. Luis Razzetti”, Barcelona, Venezuela. septiembre 2011.

JUSTIFICACIÓN

Dada las limitaciones en la disponibilidad de estas técnicas en nuestro hospital y tomando en cuenta que la clasificación histológica de neoplasias realizada en cortes teñidas con hematoxilina y eosina (H&E) son basadas en el reconocimiento de patrones morfológico y que algunas de estas características morfológicas son compartidas por diversos tipos de tumores lo cual dificulta en muchos casos un diagnóstico específico, es indispensable el uso de técnicas complementarias como la inmunohistoquímica la cual se considera remarcablemente sensible y específica.⁴

Esta carencia podría llevar a errores diagnósticos y por tanto baja correlación entre estas dos técnicas. Su existencia en nuestro hospital mejoraría la calidad de atención del paciente incurriendo en menos gastos económicos y facilitando su abordaje terapéutico. Además contribuiría a enriquecer el conocimiento y la experiencia de patólogos y residentes de este servicio.

⁴ Cruz Julia, Samuel Navarro, Valor de la inmunohistoquímica en la tipificación de los sarcomas de partes blandas y su discordancia en el análisis histopatológico convencional, 2006 INO (Cuba).

PLANTEAMIENTO DEL PROBLEMA

El Hospital Roberto Calderón a pesar de ser un centro de referencia nacional en patologías oncológicas carece de estudios adicionales como la Inmunohistoquímica por tal razón los diagnósticos histopatológicos son basados en morfología, siendo que algunos de éstos son planteados únicamente como posibilidades diagnósticas.

Aunque de ninguna manera los estudios inmunohistoquímicos van a sustituir la evaluación morfológica, sirven como herramienta complementaria para establecer un diagnóstico definitivo y brindar mejor posibilidad de tratamiento. Con este estudio pretendemos conocer ¿Cuál es la correlación entre el diagnóstico morfológico e inmunohistoquímico en neoplasias malignas diagnosticadas en el Hospital escuela Dr. Roberto Calderón Gutiérrez enero 2012 – diciembre 2014?

A-Objetivo general:

Determinar la correlación entre el diagnóstico morfológico e inmunohistoquímico en neoplasias malignas diagnosticadas en el hospital escuela Dr. Roberto Calderón Gutiérrez enero 2012 – diciembre 2014

B-Objetivos específicos

1. Conocer el perfil epidemiológico de los pacientes.
2. Conocer correlación entre diagnósticos morfológicos e inmunohistoquímicos.
3. Conocer diagnósticos morfológicos y su indicación inmunohistoquímica así como los resultados de la misma.
4. Identificar sitios anatómicos de las neoplasias en estudio.

MARCO DE REFERENCIA

Las neoplasias malignas constituyen uno de los problemas de salud pública más preponderantes en todo el mundo, representado por sus elevadas tasas de morbilidad, mortalidad e incidencia. Afecta tanto a países desarrollados como en vías de desarrollo. El aumento de estas tasas está fuertemente influenciado por el mejoramiento del diagnóstico y el conocimiento médico en los países con mayor desarrollo tecnológico, lo que ha permitido la identificación de numerosos tumores como “cáncer”, que de otra manera habrían pasado desapercibidos ¹⁰

La denominación neoplasias malignas engloba más de un centenar de enfermedades que se distinguen entre sí por su origen, etiología, localización anatómica, estructura y características microscópicas, comportamiento clínico y funcional, y por su respuesta al tratamiento. La Clasificación Internacional de Enfermedades-CIE, décima revisión, utiliza criterios topográficos, es decir de acuerdo con la localización anatómica o el órgano de origen del tumor. ^{IBIDEM 10}

El cáncer representó aproximadamente el 8,5 % del total de las 51 millones de muertes que se producen al año en el mundo. De un estimado de 4,3 millones de muertes por cáncer, 2,5 millones ocurrieron en los países en vías de desarrollo. ^{IBIDEM 10}

De acuerdo a las estimaciones de la Organización Mundial de la Salud (OMS), basadas en cifras del 2008, en Nicaragua el riesgo de contraer cáncer (nuevos casos) antes de los 75 años es 13.8% en hombres y 15.1% en mujeres.¹⁴

Las neoplasias malignas constituyen la segunda causa (12.40%) de muerte en Nicaragua y en 1998-2011 produjeron 26,499 defunciones, de ellas 12,169 en hombres y 14,330 en mujeres.^{IBIDEM14}

En el 2011 en Nicaragua, dentro de las neoplasias malignas, los tumores malignos del Sistema Digestivo aportan el 36.84% del total de las defunciones, seguido del tumor maligno de los órganos genitales (14.85%) y el tumor maligno de los tejidos linfáticos (9.23%).¹⁴

En lo que corresponde al cáncer de estómago o cáncer gástrico, se registra un total de 3,297 defunciones en el periodo 1998-2011, siendo más frecuente a partir de los 50 años, con un peso del 82% del total de los casos, predominio claro en el sexo masculino (57%). La tasa de mortalidad general por 100,000 habitantes pasó de 39.76 (año 1999) a 49.18 (año 2010) ^{IBIDEM 14}

Evaluación anatomopatológica

Es esencial la comunicación entre clínico y patólogo para poder asegurar un beneficio de este trabajo. Otro punto fundamental es que el patólogo disponga de material suficiente para poder realizar los distintos estudios. ³

Técnica de preparación de preparación de muestras para observarlas al microscopio.

La preparación del material biológico muerto, para su estudio al microscopio óptico o al electrónico, consta de cuatro pasos fundamentales.

1ro. La fijación.

2do. La inclusión.

3ro. El corte.

4to. La coloración

8

14 Nicaragua. Ministerio de salud. Guía Clínica Linfoma en personas de 15 años y más. Minsa, 2010.pág 7-8

Mediante la fijación se logra detener los procesos de destrucción, celular, que se producen por las enzimas contenidas en ellos, una vez muerto el organismo o al separarla de él. Este proceso de destrucción celular recibe el nombre de autólisis.

Los cortes para su observación al microscopio óptico, se montan en una lámina de vidrio llamada portaobjetos. Para el estudio de cortes al microscopio óptico es necesario colorear previamente la muestra con diferentes compuestos químicos (colorantes), que tienen la capacidad de reaccionar con los diversos componentes de las estructuras celulares. Los colorantes que corrientemente se emplean para la observación de láminas histológicas, son sales neutras que presentan radicales ácidos o básicos, es decir, colorantes ácidos y básicos. Una coloración de uso corriente en histología es la Hematoxilina y eosina (H/E) que emplea ambos tipos de colorantes. Con esta coloración se observa que el núcleo se tiñe con el colorante básico (azul), y el citoplasma se colore con el colorante ácido (rosado). El núcleo, al tener afinidad por el colorante básico, es basófilo y la propiedad que manifiesta esa estructura se denomina basofilia. Por su parte, el citoplasma, excepto en células secretoras de proteínas, es generalmente acidófilo, es decir, tiene afinidad con el colorante ácido eosina. La propiedad de reaccionar con los colorantes Ácidos, es la acidofilia.³

Hematoxilina y eosina

El examen al microscopio puede básicamente describir la morfología celular y la diferenciación celular, reconociéndose patrones ya definidos de dichas neoplasias como el adenocarcinoma, carcinoma escamoso entre otros, pero con limitaciones en el caso de neoplasias poco diferenciadas o que comparten un mismo patrón morfológico. ^{IBIDEM 3}

³ Cantos Sánchez B. de Iburgüen, A. Sánchez Ruiz. Carcinoma de origen desconocido: diagnóstico y manejo terapéutico. Servicio de Oncología Médica, Servicio de Anatomía Patológica, Hospital Universitario Puerta de Hierro, marzo 2006. Madrid.

TÉCNICA INMUNOCITOQUÍMICA E INMUNOHISTOQUÍMICA.

Determinadas células de organismos superiores tienen la capacidad de responder ante sustancias extrañas, antígenos, sintetizando otros compuestos llamados anticuerpos.

La inmunohistoquímica corresponde a un grupo de técnicas de inmunotinción que permiten demostrar una variedad de antígenos presentes en las células o tejidos utilizando anticuerpos marcados.

Estas técnicas se basan en la capacidad de los anticuerpos de unirse específicamente a los correspondientes antígenos. Esta reacción es visible sólo si el anticuerpo está marcado con una sustancia que absorbe o emite luz o produce coloración.³

La técnica inmuno-citoquímica se basa en el reconocimiento del antígeno por un anticuerpo que previamente se ha conjugado con un fluorocromo, una enzima o un coloide de un metal pesado (por ejemplo el oro). Al conjugarse con estos compuestos, los anticuerpos pueden reconocer en el tejido o en la célula los componentes antigénicos contra los cual fueron desarrollados, poniendo así de manifiesto la localización o presencia de aquellas estructuras objetos del estudio, mediante 12 reacciones químicas o a través de microscopios especializados (microscopios de fluorescencia y electrónico). .^{IBIDEM3}

Las técnicas inmunohistoquímicas enzimáticas permiten una localización más precisa de las reacciones, ya que la tinción es permanente, estable, puede contrastarse y puede ser evaluada con microscopio de luz.El material así estudiado puede archivararse por años sin pérdida de la intensidad de la reacción. Los anticuerpos monoclonales han permitido aumentar la especificidad, sensibilidad y gama de esta técnica. .^{IBIDEM3}

³Cantos Sánchez B. de Iburgüen, A. Sánchez Ruiz. Carcinoma de origen desconocido: diagnóstico y manejo terapéutico. Servicio de Oncología Médica, Servicio de Anatomía Patológica, Hospital Universitario Puerta de Hierro, marzo 2006. Madrid.

Dentro de las desventajas existen: presencia de reacción inespecífica, especialmente cuando se utilizan anticuerpos policlonales, algunos reactivos son potencialmente carcinógenos y su manipulación debe ser cuidadosa, requieren estandarización precisa y estricto control de calidad. Existen diversos tipos de técnicas, cuya indicación dependerá del anticuerpo a utilizar (monoclonal o policlonal), material disponible (fresco, congelado o fijado en formalina) y antígenos a estudiar (de superficie o membrana, citoplasmáticos o nucleares). La inmunohistoquímica tiene utilidad diagnóstica en identificación de diferenciación y de marcadores pronósticos de neoplasias (marcadores tumorales). Por ejemplo, es posible la identificación de los productos de oncogenes y de genes supresores de tumores con anticuerpos monoclonales, especialmente contra c-erbB-2, bcl-2, p21, Rb1 y p53; la identificación de marcadores de diferenciación como HMB-45 para melanocitos (melanoma), AE1 para carcinomas, vimentina para sarcomas y CD45 para leucocitos (linfomas). ^{IBIDEM3}

Uno de los problemas actuales con estas técnicas no es la técnica en sí, manual o automatizada, o la posibilidad de acceder a los numerosos anticuerpos existentes, sino la interpretación de los resultados. Los errores de interpretación disminuyen a nivel aceptable cuando el patólogo y sus colaboradores tienen experiencia en estas técnicas y los resultados se analizan a la luz de los demás hallazgos clínico-patológicos. ^{IBIDEM3} En el diagnóstico de las neoplasias son necesarios estudios adicionales como la inmunohistoquímica (IHQ), particularmente en las neoplasias malignas indiferenciadas de células grandes y/o pequeñas, las cuales incluyen carcinoma poco diferenciado o indiferenciado, linfoma, melanoma y sarcoma de células redondas, que en muchas ocasiones tienen un aspecto morfológico muy similar entre sí, de ahí la necesidad de establecer un diagnóstico de certeza.⁶

6 Dieg Leonardo, Buys Jorge Dr. Díaz Villanueva Daniel. Utilidad de la inmunohistoquímica en las neoplasias gastrointestinales: tubo digestivo, hígado y páncreas, 2006. Hospital Español de México

La inmunohistoquímica se ha convertido en una técnica adicional y en muchas circunstancias rutinaria e indispensable en el estudio de determinadas neoplasias, aunque hay que tener presente que los cortes teñidos con hematoxilina y eosina son la base para establecer el diagnóstico y que la IHQ es más bien una herramienta complementaria, de ninguna manera va a sustituir la evaluación morfológica.³ Por otro lado, la interpretación de las inmuno-tinciones requiere de experiencias por parte del patólogo, ya que existen innumerables artificios técnicos que pueden simular reacciones falsas positivas o negativas; además se requieren bases académicas para seleccionar adecuadamente los perfiles de anticuerpos para cada caso, que por un lado incluyan los anticuerpos necesarios para el diagnóstico o pronóstico y por otro eviten solicitar una cantidad excesiva de anticuerpos, lo cual puede confundir al patólogo e implica un alto costo presupuestal.²

Otra utilidad de la IHQ es en los tumores metastásicos, en los cuales es necesario establecer el sitio primario y más recientemente, la determinación de factores pronósticos por medio de marcadores detectables por IHQ.⁶

Sin embargo, estas técnicas no están disponibles en todos los laboratorios de patología, en especial en aquellos países en desarrollo, en los cuales el financiamiento de las mismas es extremadamente difícil.⁴

Probablemente no hay otro método que tanto haya revolucionado el campo durante los últimos 50 años como la técnica de inmunohistoquímica.

Las ventajas son evidentes: Notable sensibilidad y especificidad, aplicabilidad a material procesado de manera rutinaria (incluso si se almacena durante largos períodos de tiempo) y viabilidad de una correlación precisa con los parámetros morfológicos tradicionales.

12

2 Baltodano Ardón Franklin. Linfoma de Hodgkin, revisión de caso Nicaragua *Pedriátrica*2a. Época; Vol. 1; No. 3. Septiembre-Diciembre 2012.

La utilidad de la inmunohistoquímica en el diagnóstico o tratamiento de las neoplasias malignas son las siguientes:

- Clasificación de los tumores malignos indiferenciados. En muchos casos, los tumores malignos de origen diversos se parecen entre sí debido a una Diferenciación limitada. A menudo son difíciles de distinguir basándose en las secciones de tejido teñidas de rutina con hematoxilina y eosina (H-E).
- Determinación del lugar de origen de los tumores metastásicos: En los casos en que el origen del tumor es oscuro, la detección de inmunohistoquímica de antígenos específicos de tejido o específicos de órganos en un espécimen de biopsia del depósito metastásico puede conducir a la identificación de la fuente del tumor.
- Detección de moléculas que tienen importancia pronóstica o terapéutica: en las células del cáncer de mama la detección inmunohistoquímica de receptores de hormonas(estrógeno/progesterona) tiene valor pronóstico y terapéutico, porque esos cánceres son susceptibles de tratamiento antiestrogénico.¹⁸
- Los resultados falsos negativos en la inmunohistoquímica pueden ocurrir cuando:

1-Un anticuerpo es inapropiado, desnaturalizado, o utilizado en la concentración equivocada.

2-Hay pérdida de antígeno a través de autólisis y / o difusión. Este factor juega un papel mucho más grande con algunos antígenos (como antígeno relacionado con el factor VIII) que con otros (como la actina).

3- Presencia de antígeno a una densidad por debajo del nivel de detección con los reactivos y técnicas utilizadas, ya sea por la producción mínima o liberación excesiva.

Debido a la existencia de todos estos factores un resultado negativo por inmunohistoquímica aparentemente no debe utilizarse para descartar un diagnóstico incluso en presencia de un control incorporado en positivo, especialmente si tal diagnóstico se sugiere fuertemente por las características clínicas y morfológicas.¹⁹

Los resultados falsos positivos, que son aún más peligrosos, pueden ser el resultado de una variedad de causas:

1- La reactividad cruzada del anticuerpo con antígenos diferentes de los que se busca.

2- Unión no específica del anticuerpo al tejido.

3- Presencia de peroxidasa endógena por algunos elementos celulares (dependiendo del sistema de detección inmunohistoquímica que se utiliza).

4- Atrapamiento de los tejidos normales por células tumorales. Este problema, que también existe en las secciones teñidas con hematoxilina y eosina (H y E), se amplifica a través de la gran sensibilidad de la técnica. Un ejemplo de este fenómeno es el atrapamiento del músculo esquelético por tumores de tejidos blandos, con el diagnóstico erróneo resultante de rabdomiosarcoma debido a la positividad para desmina, mioglobina, o algún otro marcador del músculo esquelético. Otro es el diagnóstico erróneo de linfoma maligno de tiroides como carcinoma debido a la positividad del epitelio folicular atrapado positivo para tiroglobulina. Otro es el diagnóstico erróneo de linfoma de Hodgkin o linfoma de células grandes del timo como timoma maligno debido a la presencia de células epiteliales tímicas queratina positivo atrapado. ^{IBIDEM 19}

5- La liberación de proteínas desde el citoplasma de las células normales invadidas por el tumor, con la subsiguiente permeación del intersticio y la absorción no específica (posiblemente, la fagocitosis) por las células tumorales.¹⁸

Tal vez, en algunos casos, este fenómeno - que es el más traicionero de todos ellos - representa un artefacto desarrollado después de la eliminación del tejido, pero en la mayoría de los casos es probable que esté ocurriendo ya in vivo. Las inmunoglobulinas se sabe que presentan este fenómeno, lo que explica la positividad de las células de Reed -Sternberg para diversas cadenas ligera y pesada de Ig. Un marcador particularmente propenso a este artefacto es tiroglobulina.¹⁹

El número de antígenos que han sido detectados con inmunohistoquímica en cortes de tejido ya es enorme y sigue aumentando a un ritmo constante. Teóricamente, cualquier sustancia que es antigénica y cuya antigenicidad está al menos parcialmente retenida en las secciones de tejido se puede demostrar mediante esta técnica. Con el advenimiento de la tecnología monoclonal, un gran número de anticuerpos se han vuelto disponibles para el cual el determinante antigénico es químicamente mal definidos o - en algunos casos - totalmente desconocidos. Aunque algunos de estos anticuerpos han demostrado ser extremadamente útiles (sobre todo en el campo de la hemato-patología), se debe tener especial cuidado de no sobre interpretar los resultados en términos de especificidad de tejido de presunción.^{IBIDEM¹⁹}

Tomando en cuenta los sitios anatómicos más afectados por neoplasias malignas en nuestro país se presenta un breve resumen de los tumores más frecuentes en estos sitios.

¹⁸.Robins y Cotran. Patología estructural y funcional 8 a ed. Barcelona.España 2010 pág 323. ¹⁹.Rosai and Ackerman's. Surgical Pathology.9 ed New York USA.2004

Tumores del tracto digestivo

1-Tumores del estómago

a-Carcinoma gástrico

Eda y sexo de distribución

Carcinoma gástrico raro en personas menores de 30 años. En general incidencia aumenta con la edad en hombres y mujeres. En personas jóvenes los tumores tienden a ser hereditarios, gran mayoría son tipo difuso y mujeres más afectadas que los hombres.²⁴

Perfil inmunohistoquímico:

Líneas de diferenciación pueden ser establecida para los subtipos de adenocarcinoma usando marcadores gástricos mucina MUC5AC, MUC6 Y Péptido trefoil TFF1), marcadores intestinales MUC 2, Factor de transcripción CDX2 CD10 y otros pepsinógeno-1. ^{IBIDEM 24}

Diagnóstico diferencial

En una biopsia incluyen displasias severas y una variedad de condiciones no neoplásicas reactivas que simulan malignidad tal como atipia epitelial bizarra asociada a quimioterapia o radioterapia, cambios degenerativos asociados con erosión y regeneración, células mesenquimales rechonchas y reactivas asociadas a tejido de granulación, racimos de células pilóricas con citoplasma vidrioso y xantoma gástrico.²¹

²⁴World Health Organization. Classification of Tumours of the Digestive System. 4^{ed} 2010.

Tumores de colon y recto

Carcinoma de colon y recto

Tumor epitelial maligno originado en el intestino grueso.

Más del 90 % de carcinomas colorectal son adenocarcinomas.

Epidemiología

Carcinoma colorectal es el cuarto tumor más frecuente en hombres (posterior a cáncer de pulmón, próstata y estómago).y ocupa el tercero en las mujeres (después del cáncer de mama y cérvix uterino).²⁴

Sin embargo la incidencia estandarizada por edad de este tipo de cáncer varía por lo menos 25 veces en todo el mundo

Incidencia incrementa con la edad y son raros antes de los 40 años excepto en individuos con predisposición genética o condiciones predisponentes tales como enfermedades crónica inflamatorias del colon.^{IBIDEM 24}

Perfil inmunohistoquímico

MUC 1 y MUC3.¹⁸

Positivos para keratina 20 y también expresan CDX2.

Una proporción de tumores son negativos para keratina 20.^{IBIDEM 24}

²⁴ World Health Organization. Classification of Tumours of the Digestive System. 4^{ed} 2010.

Linfomas

En cuanto a los linfoma puede ser de 2 tipos clínicos: Hodgkin y no Hodgkin.

Linfoma de Hodgkin

Esta neoplasia afecta sobre todo a adultos jóvenes, entre 20 y 40 años, con una media de 37 años y tiene una alta de curación (80%).

En Chile, la incidencia estimada corresponde a 2 casos nuevos por 100 mil habitantes. Representa 1 de cada 5 linfomas y es más frecuente en el sexo masculino.

Tiene una distribución bimodal, jóvenes (15-35 años) y mayores de 50 años. Es más frecuente en estratos socioeconómicos altos.¹⁴

En Nicaragua los linfomas representan el 16.2% y el linfoma Hodgkin ocupa el tercer lugar superado solo por la leucemia linfoblástica y el linfoma lo Hodgkin.

Estudios de 10 años en el HIMJR-Managua reportan 130 casos. La edad de presentación puede variar de un país a otro, en países desarrollados los linfomas se presentan entre 20 y 50 años, en Nicaragua el 60% son niños menores de 10 años, además se han publicados estudios en países en vías de desarrollo, donde se pueda tener una asociación con algún agente infeccioso, predisposición genética, o antígenos leucocitarios específicos (HLA).²

Neoplasia linfoide monoclonal (derivadas de células B), compuesta por células de Hodgkin mononucleares y células de Reed Stenberg multinucleadas; en un infiltrado conteniendo una mezcla variada de linfocitos pequeños no neoplásicos.²⁵

¹⁴ Nicaragua. Ministerio de salud. Guía Clínica Linfoma en personas de 15 años y más. Minsa, 2010.pág 7-8

²⁵ World Health Organization. Classification of Tumours. Pathology and Genetics of Tumours of Haematopoietic and Lymphoid Tissues. 4^{ed}. 2005.

Sitio de compromiso

Más frecuente en ganglios linfáticos de la región cervical (75%) de los casos. Seguido por el mediastino, región axilar y para-aórtica. Grupo de ganglios linfáticos no axilares tales como los ganglios linfáticos mesentéricos o epitroclear rara vez se comprometen, compromiso primario extranodal es raro.²⁵

Linfoma de Hodgkin (LH) clasificación OMS

1. LH con predominio linfocítico nodular.
2. LH clásico.
 - a. LH con esclerosis nodular.
 - b. LH clásico rico en linfocitos.
 - c. LH de celularidad mixta.
 - d. LH depleción linfocítica ²⁵

Perfil inmunohistoquímico

El inmunofenotipo característico general de enfermedad de Hodgkin clásico es CD45 -, CD15 +, CD30+.

²⁵ World Health Organization. Classification of Tumours. Pathology and Genetics of Tumours of Haematopoietic and Lymphoid Tissues. 4^{ed.} 2005.

Diagnóstico diferencial

El más dificultoso de los diagnósticos diferencial es con Linfoma de células B Grandes.²⁵

Linfoma de Hodgkin Clásico tipo Rico en Linfocito

Comprende menos del 5% de todos los casos de LH e incluye dos subtipos morfológicamente diferentes designados como “fibrosis difusa” y “reticular, en la clasificación original de Lukes.²⁵

En el subtipo de Fibrosis difusa, el número de linfocitos y otras células progresivamente disminuye como resultado del depósito abundante de fibras colágenas.²⁵

El subtipo reticular se caracteriza por un gran número de células de Reed Sternberg (muchas de éstas con configuración bizarra) entre células mononucleares atípicas y otros elementos. Áreas de necrosis son más comunes que en otros tipos.^{IBIDEM25}

Epidemiología

Comprende aproximadamente 5% de todos los Linfoma Hodgkin. Mediana de edad similar al Linfoma Hodgkin predominio linfocítico nodular. Hay predominio masculino (70%).

Sitios de compromiso: ganglios linfáticos periféricos son típicamente afectado. Compromiso del mediastino y enfermedad devastadora es raro. ^{IBIDEM25}

²⁵ World Health Organization. Classification of Tumours. Pathology and Genetics of Tumours of Haematopoietic and Lymphoid Tissues. 4^{ed}. 2005.

Linfoma no Hodgkin

Los linfomas no Hodgkin (LNH) son un grupo heterogéneo de enfermedades linfoproliferativas con diferentes patrones de comportamiento y respuestas al tratamiento. La clasificación de los LNH incluye numerosos subtipos, cada uno de ellos con un diferente patrón epidemiológico, morfológico, inmunofenotípico.²¹

La mayoría se presenta con adenopatías de crecimiento progresivo, indoloras, cervicales, axilares o inguinales, pero un 30% puede presentarse en sitios extraganglionares, cuya ubicación más frecuente es digestiva.¹⁴

La edad de mayor ocurrencia se ubica entre los 45 a 70 años, con una media de

Perfil inmunohistoquímico de los linfomas no Hodgkin en general

CD-20, CD-79, CD-19, Bcl-2, CD-5, CD-23, Ciclina D1, CD-3, CD-30, CD-56, CD-15.¹⁶

EL CD20

Es un biomarcador validado. Es un marcador de células B, junto con CD19, CD79a y PAX5. Es un receptor de membrana que los linfocitos B adquieren en su desarrollo fisiológico. Esta proteína se expresa en la superficie de las células B, y se encuentra en estas células en el estadio pre-B y también en las células B maduras de la médula ósea y en sangre periférica.¹⁶

EL CD79

Es un biomarcador validado. Está compuesto por CD79a (también llamado MB-1) y CD79b. Se expresa casi exclusivamente en células B y en linfomas B.¹⁶

21

¹⁶Press OW, Leonard JP, Coiffier B, Levy R, Timmerman J. Immunotherapy of non-Hodgkin's lymphomas. Hematology Am Soc Hematol Educ Program 2001: 221-40.

EL CD19

Es un biomarcador validado. Es un marcador común de células B. Regula el desarrollo, la activación y diferenciación de las células B. Forma un complejo con CD21, CD81 y CD225 en la membrana de las células B maduras.¹⁶

EL CD30

Biomarcador validado. Esta proteína es miembro de la superfamilia de los receptores del factor de necrosis tumoral. CD30 se expresa en los linfocitos B y T activados.

EL CD56

Es un biomarcador validado. Se trata de un receptor de membrana expresado en los linfocitos N/K, y puede observarse en linfomas T periféricos extranodales.

EL CD10

Es un biomarcador que es conveniente realizar. Es una metalopeptidasa que se expresa en progenitores linfoides precoces y células normales del centro germinal.

IBIDEM 16

Linfoma de célula B más frecuentes:

Linfoma difuso de células B grandes

El más complejo y heterogéneo de todos los linfomas non-Hodgkin ' el término sustituye el viejo linfoma histiocítico.

¹⁶Press OW, Leonard JP, Coiffier B, Levy R, Timmerman J. Immunotherapy of non-Hodgkin's lymphomas. Hematology Am Soc Hematol Educ Program 2001: 221-40.

Epidemiología

Constituye el 30-40% de los Linfoma no Hodgkin en adultos. Mediana de edad es a los 70 años. Ocurre tanto en niños y adultos, pero sobre todo en adultos. Son más comunes en hombres que en mujeres.²⁵

Sitios de compromiso

Cerca del 40% son extranodales. El sitio extranodal más común es el sistema gastrointestinal (estómago y región ileocecal) pero virtualmente cualquier localización extranodal puede ser sitio primario incluyendo la piel, sistema nervioso central, hueso, testículos, tejidos blandos, glándula salival, tracto genital femenino, pulmón, riñón, anillo de waldeyer y bazo.²⁵

Linfoma maligno que compromete hueso es raro pero ocupa aproximadamente el 7 % de las malignidades óseas.²⁷

Perfil inmunohistoquímico

Expresa varios marcadores tales como CD19, CD20, CD22, Y CD 79^a pero puede carecer de uno o más de estos. ²⁵

Linfoma folicular

En algunos estudios viejos el Linfoma folicular es el más común, cerca de la mitad de los casos. Sin embargo la mayoría de estos tumores surgen de nódulo linfático intra-glandular con subsecuente infiltración del parénquima de la glándula salival.²⁵

Epidemiología

Afecta predominantemente a adulto, con edad media de 59 años y relación hombre: mujer 1:1.7.

Sitio de compromiso: predomina en ganglios pero también en bazo, médula ósea, sangre periférica y anillo de waldeyer, dentro de los sitios hematopoyético extranodal, como el tracto gastrointestinal, tejido blando, piel y en otro sitio ^{IBIDEM}
²⁵

23

²⁷Zucman J, Delattre O, Desmaze C y col. Cloning and characterization of Ewing's sarcoma and peripheral neuroepithelioma t (11;22) translocation breakpoints. Genes Chromosom Cancer 1992, 5: 271-277.

Perfil inmunohistoquímico

Tinción para células dendríticas folicular CD21/CD23 que son necesarios para distinguir entre folículos grandes y áreas difusa.

Diagnóstico diferencial: Hiperplasia folicular reactiva

Linfoma Linfoblástico

Enfermedad primaria de niños; 75% ocurre en niños menores de 6 años y aproximadamente el 75% de los casos reportado en la literatura han sido en menores de 18 años y en algunos estudios realizados el 88% de 25 pacientes eran menores de 35 años de edad y la mediana fue de 20 años de edad, también ocurre en adultos. Predomina en el sexo masculino ²⁵

Sitios de compromiso: Piel, hueso, tejido blando y ganglios linfáticos. Masa mediastinal es frecuentes. ^{IBIDEM25}

El curso clínico de la enfermedad sin tratamiento es extremadamente agresivo, con diseminación rápida multisistémica, leucemia linfoblástica aguda y muerte luego de unos meses. ^{IBIDEM25}

Perfil inmunohistoquímico:Expresan CD1a, CD2, CD3, CD4, CD5, CD7 Y CD8, CD 10 puede ser positivo.Los marcadores más específicos para indicar los precursores linfoblásticos son CD99.CD34 Y CD1a., CD 79 en un 10 % es positivo. ²⁵Diagnóstico diferencial: Linfoma Burkitt cuando tienen apariencia de cielo estrellado. ^{IBIDEM25}

1. World Health Organization. Classification of Tumours. Pathology and Genetics of Tumours of Haematopoietic and Lymphoid Tissues. 4^{ed}. 2005.

Linfoma linfocítico pequeño

Incrementa con la edad. Alcanza los 65 años en la edad media del diagnóstico. Ahora se diagnostica en individuos jóvenes. Relación hombre: mujer 1.5-2: 1.

Sitios que compromete: ganglios linfáticos de hígado y bazo y otros sitios extranodales.²⁵

Perfil inmunohistoquímico: Reactividad para CD5, CD23 (en contrastes a linfoma de células del manto) y CD43. ^{IBIDEM19}

Diagnóstico diferencial: Linfoma de células del manto. ^{IBIDEM25}

Linfoma de células grandes anaplásico

Se caracteriza por células neoplásicas muy atípicas y pleomórficas con expresión del marcador de activación CD30. ^{IBIDEM19}

Sitio de compromiso

Se conocen 2 formas de presentación: sistémica (afecta ganglios o sitios extranodales, incluyendo piel) y una forma cutánea primaria (sin compromiso extracutáneo en el tiempo de presentación). ^{IBIDEM 19}

Perfil inmunohistoquímico

Por definición son CD30+ (Ki-1) positivo. Positividad consistente para Antígeno de membrana epitelial, interleucina – 2, clusterina, cadherinas y galectin-3

Diagnóstico diferencial: melanoma maligno, carcinoma indiferenciado y varios sarcomas de tejidos blandos. ^{IBIDEM 19}

25

²⁵World Health Organization. Classification of Tumours. Pathology and Genetics of Tumours of Haematopoietic and Lymphoid Tissues. 4^{ed}. 2005.

Otros tumores:

Sarcoma epitelioides

Un sarcoma distintivo de linaje desconocido mostrando predominantemente epitelioides citomorfología, afectando principalmente a los adolescentes y adultos jóvenes. Este tumor puede ser mal diagnosticado como una lesión benigna, especialmente como granulomatosa benigna proceso.²⁷

Epidemiología

Se presenta en adultos jóvenes principalmente entre los 10 y 39 años de edad (mediana 26 años). Los pacientes varones superan en número a las mujeres por sobre 2:1 especialmente en el segundo a través de la quinta década de la vida. ^{IBIDEM 27}

Perfil inmunohistoquímica

Por inmunohistoquímica es característicamente inmunoreactividad para vimentina y marcadores epiteliales: de baja y alta –molecular citoqueratinas peso, queratina 8, queratina 19 y / o EMA. La mitad de los casos son también positivos para CD34; ocasional para reactividad específica muscular y actinas musculares lisas, específica de la neurona enolasa, y la proteína S100 tiene también ha informado. ^{IBIDEM 27}

²⁵World Health Organization. Classification of Tumours. Pathology and Genetics of Tumours of Soft Tissue and Bone 4^{ed}. 2005.

Tumores del estroma gastrointestinal y musculares lisos (GIST)

Uno de los tumores mesenquimáticos que ha sido muy estudiado en los últimos años es el antiguamente denominado leiomiosarcoma epiteliode o leiomioblastoma cuyas características ultraestructurales fueron descritas desde 1970.

Estos tumores se incluyen desde hace ya más de 15 años dentro de las denominadas Tumores del Estroma Gastrointestinal (en inglés GIST). Cada vez más se requiere del uso del anticuerpo CD117 en el diagnóstico por IHQ de estas neoplasias. El anticuerpo CD117 puede detectar la proteína producida por la mutación por lo cual es doblemente útil, por una parte para precisar el diagnóstico de TEGI y por otra porque se puede tratar el tumor inhibiendo la tirosina cinasa con resultados muy favorables como la detección del crecimiento y fibrosis tumoral.⁹

Rabdomiosarcoma :

Existen tres categorías de rabdomiosarcoma: pleomórfica, embrional y alveolar, como también varios subtipos menores.¹⁸

El RMS alveolar o embrionario, se puede diagnosticar con el auxilio de la IHQ en más del 90% de los casos.^{IBIDEM 9}

Rabdomiosarcoma alveolar: exclusivo de adultos, es raro en niños. Relación hombre: mujer es igual

⁹Garcilazo Dimas J A, Eduardo I Sanoja C. Neoplasias sólidas de células redondas en edad pediátrica correlación entre diagnóstico morfológico e inmunohistoquímica,. Hospital Universitario "Dr. Luis Razzetti", Barcelona, Venezuela. septiembre 2011.

Perfil inmunohistoquímico

Se tiñen con los anticuerpos contra las proteínas del músculo, como se describe en " rhabdomyosarcoma embrional aunque tumores primitivos pueden tener focal o carece de positividad. Tinciones relacionadas con MyoD, especialmente miogenina, por lo general muestran un patrón difuso, con fuerte tinción nuclear.²¹

Los casos ocasionales mostrar morfología celular claras y puede simular un carcinoma de células claras o liposarcoma.²⁷

Rhabdomyosarcoma embrional:

Los Rhabdomyosarcomas constituyen la única mayor categoría de los sarcomas de tejidos blandos gran mayoría ocurre en niños entre las edades de 3-12 años pero también se han visto en jóvenes y adultos. ^{IBIDEM 27}

Perfil inmunohistoquímico

Vimentina, desmina y actina se adquieren mediante el desarrollo de rhabdomioblastos. ^{IBIDEM27}

Una variedad menos común de marcadores musculares usados, la distrofina, y la acetilcolina.

Rhabdomyosarcoma pleomórfico:

Estas lesiones se producen casi exclusivamente en adultos, son más comunes en los hombres y presente en una mediana de edad en la sexta década.²¹

²¹Shanfeld RL, Edelman J, Willis JE, Tuason L, Goldblum JR. Immunohistochemical analysis of neural markers in peripheral primitive neuroectodermal tumors (pPNET) without light microscopic evidence of neural differentiation. Appl Immunohistochem1997, 78-86.

Perfil inmunohistoquímico

Rabdomiosarcomas pleomórficos, como otros tipos de rabdomiosarcoma, expresar mioglobina, MyoD1 , myogenin músculo esquelético, rápido (músculo esquelético) de la miosina , y desmina . Ellos muscular variable expreso Actina específica, actina de músculo liso, y miogenina. Curiosamente, y MYOD1 miogenina parecen mostrar positividad más limitada que en los rabdomiosarcomas pediátricos. Carecen de marcadores epiteliales y Proteína S100.²¹

Sarcoma de Ewing y Tumor Neuroectodérmico Primitivo Periférico Estas dos entidades habían sido descritas separadamente desde hace muchos años. Hoy en día ambos tumores, el sarcoma de Ewing (SE) y el PNET se consideran una misma familia en las que se incluyen el tumor de la región tóracopulmonar o tumor de Askin, el tumor paravertebral de células pequeñas atípicas y los SE / PNETs de partes blandas y de hueso. El termino Sarcoma de Ewing ha sido usado para los tumores que carecen de diferenciación neuroectodérmica al microscopio de luz, inmunohistoquímicamente y al microscopio electrónico .^{IBIDEM 27}

Epidemiología

Predilección masculino con relación 1.4:1. Casi el 80 % de los pacientes son jóvenes menores de 20 años teniendo un pico en la según década de la vida, es raro pacientes mayores de 30 años.^{IBIDEM27}

²¹Shanfeld RL, Edelman J, Willis JE, Tuason L, Goldblum JR. Immunohistochemical analysis of neural markers in peripheral primitive neuroectodermal tumors (pPNET) without light microscopic evidence of neural differentiation. Appl Immunohistochem 1997, 78-86.

DISEÑO METODOLÓGICO

Tipo de estudio: descriptivo de corte transversal; realizado en el periodo comprendido desde enero 2012 a diciembre 2014.

Población de Estudio

Está constituido por los pacientes con diagnóstico de neoplasia malignas en el departamento de patología de enero 2012 a diciembre 2014.

Universo

Constituido por 30 (100%) pacientes con diagnósticos histopatológico neoplásico realizado en el hospital Roberto calderón Gutiérrez que también se realizaron estudios inmunohistoquímicos.

Muestra

Está conformada por el total del universo 30 (100%) pacientes con diagnósticos histopatológico neoplásico realizado en nuestro hospital durante período enero 2012 - diciembre 2014 que también se realizaron estudios inmunohistoquímicos.

Procedimiento de recolección de la información

Inicialmente se pidió consentimiento a la dirección del hospital, luego se procedió a contemplar los datos en la ficha de recolección de los mismos (ver anexos).

Criterios de inclusión

Total de pacientes que tienen diagnóstico histopatológico de neoplasia maligna realizado en nuestro hospital, que posteriormente se realizaron estudios de inmunohistoquímica.

Pacientes con reporte de anatomía patológica y reporte de inmunohistoquímica contenidos en su expediente clínico.

Caso de revisión de láminas (biopsias realizadas en otro hospital que son revisadas nuevamente en nuestro hospital) que posteriormente hicieron estudios inmunohistoquímicos.

Criterios de exclusión

Ausencia del reporte de anatomía patológica en la historia clínica.

Ausencia del reporte de inmunohistoquímica en la historia clínica

Pacientes que no se les realizó Biopsia para diagnóstico del cáncer en nuestro hospital y que tienen estudios inmunohistoquímico.

Pacientes que no tienen estudio inmunohistoquímicos

Aquellos casos que no se encuentran en el período de estudio.

Plan de Tabulación y Análisis

Se utilizó el programa Epi info y Excel para crear una base de datos, en la cual se almacenó la información que se recolectó mediante la ficha de recolección, posterior a ello se analizaron los resultados y se crearon tablas simples a través del mismo programa y para valorar el índice de correlación se utilizó la prueba de Spearman

$$\rho = 1 - \frac{6 \sum D^2}{N(N^2 - 1)}$$

Para interpretar el coeficiente de correlación utilizamos la siguiente escala:

valor	significado
-1	Correlación negativa grande y perfecta
-0.9 a -0.99	Correlación negativa muy alta
-0.7 a -0.89	Correlación negativa alta
-0.4 a -0.69	Correlación negativa moderada
-0.2 a -0.39	Correlación negativa baja
-0.01 a -0.19	Correlación negativa muy baja
0	Correlación nula
0.01 a 0.19	Correlación positiva muy baja
0.2 a 0.39	Correlación positiva baja
0.4 a 0.69	Correlación positiva moderada
0.7 a 0.89	Correlación positiva alta
0.9 a 0.99	Correlación positiva muy alta
1	Correlación positiva grande y perfecta

Enunciado de variables

- Sexo
- Edad
- Sitio anatómico del tumor
- Diagnósticos morfológicos
- Diagnóstico inmunohistoquímico

Consideraciones Éticas

Este estudio se realizó con fines estrictamente académicos y los resultados obtenidos serán confidenciales, la identidad de los participantes no será expuesta.

RESULTADOS

En relación al sexo de los pacientes corresponden al sexo masculino 50 % (15) y 50 % (15) al sexo femenino. Ver tabla 1.

El 36.6% (11) corresponden a los pacientes entre las edades \geq 56 años, seguidos de los que tienen 15 - 25 años con 26.6% (8), 36-45 años con 16.6% (5), de 26-35 años y 46-55 años con 10% respectivamente. Ver tabla 2

En relación al estirpe celular según diagnósticos morfológicos el 46.66%(14) correspondieron a mesenquimal y 43.33% (13) linfoide, 6.68% (2) epitelial y 1 (3.33%) corresponde a neoplasia poco diferenciada. ver tabla 3

En relación a los tipos de diagnósticos en la biopsia de los pacientes encontramos que un 53% (16) tienen diagnóstico único. Un 47% (14) tiene más de una posibilidad diagnóstica. Ver tabla 4.

En relación a la coincidencia entre los resultados de biopsia con diagnóstico único y la inmunohistoquímica se encontró que: 2 sarcomas epitelioides diagnosticados morfológicamente ese fue su diagnóstico inmunohistoquímico al igual que 7 tumores estromales, de 2 Linfoma no Hodgkin de células pequeñas uno se cambió a diagnóstico de Linfoma no Hodgkin difuso de células B grandes por Inmunohistoquímica. Los carcinoma (2) al igual que 1 Linfoma no Hodgkin folicular tuvieron el mismo diagnóstico por inmunohistoquímica sin embargo un linfoma no Hodgkin difuso de células B grande se modificó el diagnóstico Linfoma no Hodgkin de células pequeñas y una linfadenitis (1) su diagnóstico se cambió a Linfoma Hodgkin clásico por inmunohistoquímica lo que conlleva a un 81.25% (13) de coincidencia diagnóstica: siendo los más frecuentes el Tumor Estromal Gastrointestinal con 7 y el Sarcoma Epiteloide con 2 y 18.755 (3) no tuvieron coincidencia que corresponden a Linfoma no Hodgkin de células pequeñas se modificó diagnóstico a Linfoma no Hodgkin difuso de células B grandes.

Una linfadenitis su diagnóstico se cambió a Linfoma Hodgkin clásico por inmunohistoquímica y un Linfoma no Hodgkin difuso de células grandes cambió a Linfoma no Hodgkin de células pequeñas. Ver tabla 5 y 10.

Respecto a los diagnósticos con más de una posibilidad diagnóstica del 100% (14) el 57.15% (8) coincidieron en su primera posibilidad diagnóstica que corresponden a 2 sarcoma de Ewing, 2 Linfoma Linfoblástico, 1 Tumor estromal gastrointestinal, 1 Tumor Neuroectodérmico primitivo, 1 neoplasia poco diferenciada y 1 Linfoma difuso de células B grandes quedaron con el mismo diagnóstico por inmunohistoquímica,

En cuanto a los que no coincidieron en la primera posibilidad diagnóstica pero si en la segunda posibilidad diagnóstica tenemos el 28.57% (4) y un 14.28% (2) no coincidieron en ningunas de sus posibilidades diagnóstica.

En cuanto a la coincidencia del diagnóstico inmunohistoquímico con la segunda posibilidad diagnóstica tenemos: el Linfoma difuso de células B grandes (3), Linfoma difuso de células grande anaplásico (1) quedaron con el mismo diagnóstico por inmunohistoquímica. En un 14.28% (2) no coincidieron tanto en la primera ni en la segunda posibilidad diagnóstica y corresponde a un caso que tenía como primera posibilidad: linfoma Hodgkin celularidad mixta y el otro caso tenía como primera posibilidad un Linfoma no Hodgkin difuso de células pequeñas que tienen ambos casos diagnóstico inmunohistoquímico de Linfoma difuso de células B grandes. Ver tabla 6 y 10.

Con respecto a la indicación de estudios inmunohistoquímicos 86.6 % (26) de las biopsia tenían indicado éste estudio no así el 13.4 % (4). Que son 3 con un único diagnóstico: carcinoma ductal de mama, Linfoma Folicular y una linfadenitis y un caso que tienen más de una posibilidad diagnóstica Linfoma Hodgkin celularidad mixta/Linfoma no Hodgkin difuso de células pequeñas.

Existe un 83.33% (25) de coincidencia entre los diagnósticos morfológicos e inmunohistoquímicos entre diagnósticos únicos y los que tienen más de una posibilidad diagnóstica y no coincidieron 16.67% (5) que corresponden a diagnósticos morfológicos único: Linfoma no Hodgkin difuso de células B grandes, Linfoma no Hodgkin de células pequeñas y 1 linfadenitis. Los diagnósticos con más de una posibilidad son: Linfoma Hodgkin celularidad mixta/ Linfoma no Hodgkin difuso de células pequeñas y Linfoma no Hodgkin de células pequeñas/ Rabdomyosarcoma embrional. Ver tabla 8, 10,11y 12.

En cuanto a los diagnósticos inmunohistoquímicos en relación al sexo y edad tenemos que entre los 15- 25 años en las femeninas se diagnosticaron 2 linfoma difuso de células B grande, 1 Linfoma clásico, 1 Sarcoma de Ewing, en el sexo masculino. 2 linfoma difuso de células B grandes, 2 Linfoma Linfoblástico.

Entre las edades 26-35 años tenemos: 2 femeninas con Sarcoma de Ewing y Tumor estromal gastrointestinal, 1 masculino con Tumor estromal gastrointestinal.

Edades comprendidas entre 36-45 años se encontró: una femenina con Linfoma difuso de células B grandes, 4 masculinos con 2 sarcoma epitelioides, 1 Linfoma difuso de células B grandes, 1 Linfoma difuso de células grandes anaplásico.

Edades comprendidas entre 46-55 años tenemos 1 femenina con tumor Neuroectodérmico primitivo y 2 masculinos con Tumor estromal Gastrointestinal.

En el rango de edad mayor de 56 años encontramos 7 femeninas de ellas 2 tienen diagnóstico de Tumor estromal gastrointestinal, 2 adenocarcinomas, 1 Linfoma difuso de células B grandes, 1 Linfoma no Hodgkin de células pequeñas, 1 Linfoma Folicular. De 4 masculinos, 2 fueron diagnosticados como Tumor estromal gastrointestinal, 1 Linfoma no Hodgkin de células pequeñas, 1 Neoplasia poco diferenciada. Ver tabla 13.

En relación a los sitios anatómicos 20% (6) son de ganglios linfáticos, 16.67% (5) colon, 10% (3) estómago, 6.67% (2) mediastino, médula ósea y glúteo respectivamente, 3.33%(1) región clavicular, tibia, rodilla, paladar, codo, parótida, ovario, mama, páncreas y muslo respectivamente. Ver tabla 9

DISCUSIÓN

En relación al sexo de los pacientes en estudio del hospital Roberto Calderón corresponden al sexo masculino 50 % (15) y 50 % (15) al sexo femenino.

El 36.6% (11) corresponden a los pacientes entre las edades \geq 56 años, seguidos de los que tienen 15 - 25 años con 26.6% (8), 36-45 años con 16.6% (5), de 26-35 años y 46-55 años con 10% respectivamente, lo que concuerda con las estimaciones de OMS que a mayoría de neoplasias malignas ocurren después de los 50 años. ¹⁴

En relación al estirpe celular el 46.66% correspondieron a mesenquimal y 43.33% linfoide, 6.68% epitelial y un 3.33 corresponde a neoplasia poco diferenciada, queda claro que cada vez más es necesario el estudio inmunohistoquímico de estos tumores dado su complejidad morfológica. En general los tumores de estirpe mesenquimal tales como los sarcomas es conocido que comparten patrones morfológicos entre ellos y que son diagnósticos diferenciales que sólo con ayuda de la inmunohistoquímica quedaría esclarecido.

En relación a los resultados de biopsias de los pacientes encontramos que del 100% (30), un 53% (16) tienen un único diagnóstico y un 47% (14) tienen más de una posibilidad diagnóstica. En éstos casos los patólogos utilizan esta metodología, para hacer una aproximación diagnóstica tomando en cuenta sexo, edad, localización y características morfológicas pero sin llegar a un solo diagnóstico. ³⁸

En relación a la coincidencia de los diagnósticos únicos que eran 16 con los estudios inmunohistoquímicos el 81.25% (13) coincidieron, éstos que tuvieron más acierto son tumor estromal gastrointestinal (7), sarcoma epitelioides (2), linfoma no Hodgkin folicular (1), Linfoma no Hodgkin de células pequeñas (1), Adenocarcinoma metastásico (1) y carcinoma ductal (1), este porcentaje de

acuerdo es muy parecido a los encontrados en un estudio internacional que arrojan un 88.9 % de coincidencia diagnóstica.⁴

Los diagnósticos que no coincidieron 18.75% (3): Linfoma no Hodgkin Difuso de Células Grande, linfoma no Hodgkin de células pequeñas y Linfadenitis

Respecto a los casos con más de una posibilidad diagnóstica que son 14 (100%) acertaron en 57.15% (8) con su primera posibilidad diagnóstica: Sarcoma de Ewing (2), Linfoma Linfoblástico (2), Tumor estromal Gastrointestinal (1), Tumor Neuroectodérmico primitivo (1), neoplasia poco diferenciada (1) y linfoma no Hodgkin difuso de células grande (1). Y los que no acertaron en la primera pero si en la segunda posibilidad diagnóstica tenemos un 28.57% (4): Linfoma no Hodgkin difuso de células grandes(3) y linfoma de células grandes anaplásico (1) y en un 14.28% (2) no coincidieron en ninguna de las dos posibilidades diagnósticas que corresponde a un caso que tenía como primera y segunda posibilidad diagnóstica: Linfoma Hodgkin celularidad mixta/ Linfoma no Hodgkin difuso de células pequeñas y Linfoma no Hodgkin de células pequeñas/ Rabdomiosarcoma embrional. que tienen ambos casos diagnóstico inmunohistoquímico de Linfoma difuso de células B grandes. A pesar de carecer de estudios especiales como la inmunohistoquímica en nuestro hospital la capacidad de resolución es grande basado únicamente en la morfología y el historial clínico del paciente que muchas veces es escaso en su expediente clínico. Existe un 83.33% de coincidencia entre los diagnósticos morfológicos e inmunohistoquímicos en general y 16.67% (5) no coincidieron.

Con respecto a la indicación de estudios inmunohistoquímicos en el resultado de biopsia lo tenían el 86.6 %.(26) de las biopsias tenían indicado éste estudio, no así el 13.4%, de éstas 3 con único diagnóstico: Carcinoma ductal de mama, Linfoma folicular, y una linfadenitis.

Un caso que tenía más de una posibilidad diagnóstica Linfoma Hodgkin celularidad mixta/Linfoma no Hodgkin difuso de células pequeñas en todos estos casos la inmunohistoquímica fue indicada por el médico tratante.

En relación a los sitios anatómicos 20% (6) son de ganglios linfáticos, a pesar que en nuestro país ésta neoplasia es más frecuente en menores de 10 años.¹¹ Sin embargos las neoplasias linfoides ocupan el primer lugar como causa de muerte en nuestro hospital, dentro de los diagnósticos se encuentran linfoma no Hodgkin difuso de células B grandes, linfoma Hodgkin clásico.

Las biopsias de colon 16.67% (5) y estómago 10% (3) todos fueron diagnosticados como tumor estromal gastrointestinal, 3 fueron femeninas y 5 masculino siendo el pico de incidencia en edades ≥ 56 años esto coincide con la literatura en cuanto a la edad sin embargo en el sexo hay un predominio masculino siendo la literatura referida sin preferencia.²⁴ 6.67% (2) mediastino, siendo ambos masculinos entre los 15-25 años, con linfoma Linfoblástico, si bien es cierto es enfermedad primaria de niños; el 75% de los casos reportado en la literatura han sido en menores de 18 años y en algunos estudios realizados el 88% de 25 pacientes eran menores de 35 años de edad y la mediana fue de 20 años de edad, predominando en el sexo masculino.

Médula ósea y glúteo 3.33%(1) respectivamente, en este último (glúteo) se diagnosticó un caso de Tumor Neuroectodérmico Primitivo del sexo femenino aunque los datos epidemiológicos refieran lo contrario²⁷, 2 femeninas con diagnóstico de Sarcoma de Ewing en rodilla y glúteo de 28 y 23 años respectivamente.

Sarcoma de Ewing/PNET muestran predilección masculino con relación 1.4:1 ²⁷, a diferencia de nuestro estudio que fueron mujeres. Según OMS de tejidos blandos refiere que casi el 80 % de los pacientes son jóvenes menores de 20 años teniendo un pico en la segunda década de la vida, es raro pacientes mayores de 30 años lo que coincide con nuestras pacientes. Sitio anatómico de compromiso tienden a surgir en la diáfisis o metáfisis-diáfisis de los huesos largos.²⁷

En cuanto al paladar, codo y tibia todos están afectados por un caso 3.33% (1) Linfoma difuso de células B grandes la literatura refiere que los sitios de compromiso más frecuentes es fémur. Médula espinal y huesos pélvicos son otros sitios afectados y cuando afectan la médula espinal y el antro maxilar es difícil saber si el sitio primario es hueso o tejidos blandos ²⁷, en este caso nos referimos a casos extranodales.

En parótida 3.33% (1) se diagnosticó un caso de linfoma folicular aunque es más frecuente en ganglios, dentro de los sitios hematopoyético extranodal se encuentra en glándulas salival surgiendo de un ganglio linfático intraparénquima y es raro en ellas. Se encontró un caso 3.33% (1) de Adenocarcinoma en ovario y 3.33% (1) de carcinoma ductal en mama a pesar que nuestro hospital no es centro nacional de atención ginecológica es frecuente estudiar casos de esta categoría y en este estudio ambos diagnósticos coincidieron con la inmunohistoquímica, cabe mencionar que el caso del ovario tiene la particularidad que se trataba de un adenocarcinoma mucinoso que se diagnosticó como metastásico morfológica e inmunohistoquímica. Se encontró un caso 3.33% (1) Linfoma no Hodgkin difuso de células pequeñas en páncreas 1 caso a pesar de ser un sitio menos frecuente de este tipo de linfoma.²⁵ Sarcoma epitelioides (2) en muslo y región clavicular coincide con la literatura que incluye esos sitios como los más frecuentes.²⁷

El índice de correlación entre los diagnósticos morfológicos e inmunohistoquímicos es 0.31 según el coeficiente de correlación de Spearman lo cual lo coloca en una categoría de correlación positiva baja.

Considerando que nuestro hospital es un centro de referencia nacional oncológica en diferentes ramas se carece de estudios especiales como la inmunohistoquímica, el porcentaje de aciertos diagnóstica es muy similar al de otros países en nuestro país menos aún en nuestro hospital no se cuenta con ningún estudio de este tipo donde se evalúe no solo el diagnóstico morfológico sino la importancia de contar con otro tipo de exámen, sin embargo el acceso a este servicio es muy limitado ya que no es ofrecido por instituciones estatales, por esa razón sólo las personas que pueden costearlo lo realizan, estos resultados demuestran en parte la importancia de diagnóstico morfológico como pilar fundamental, pero también la importancia de la inmunohistoquímica para la confirmación o confrontación del mismo y de esta forma llegar a un diagnóstico definitivo y brindarle una mejor oportunidad de tratamiento a los pacientes, mejorando la calidad en la atención.

CONCLUSIONES

1. Mujeres y hombres son igualmente afectados. Las edades que más frecuentemente se realizaron estudios inmunohistoquímicos son ≥ 56 años (36.66%) seguido de los que tienen 15-25 años con 26.6% (8). Los sitios anatómicos con más estudios son ganglios linfáticos 20% (6) y el colon con 16.67% (5).
2. En relación al estirpe celular en el diagnóstico morfológico el 46.66% (14) son mesenquimal, linfoide 43.33 (13) y 3.33% (1) neoplasia poco diferenciada. Un 53% (16) tenían diagnósticos únicos y un 47% (14) tiene más de una posibilidad diagnóstica.
3. En cuanto a coincidencia de los diagnósticos morfológicos con la inmunohistoquímica tenemos:
 - a-**Que los diagnósticos únicos coincidieron en 81.25% (13) existiendo mayor coincidencia diagnóstica en el Tumor Estromal gastrointestinal (7).
 - b-**Los diagnósticos con más de una posibilidad diagnóstica coincidieron en su primera posibilidad diagnóstica en un 57.15% (8) siendo la más frecuente Sarcoma de Ewing (2) y el Linfoma Linfoblástico (2) y en un 28.57% (4) coincidieron en la segunda posibilidad diagnóstica, la más frecuente el linfoma difuso de células B grandes (3).
 - c-**Existe un 83.33% de coincidencia entre los diagnósticos morfológicos e inmunohistoquímicos.
4. El índice de correlación entre los diagnósticos morfológicos e inmunohistoquímicos es 0.31 según el coeficiente de correlación de Spearman lo cual lo coloca en una categoría de correlación positiva baja.

RECOMENDACIONES

- A las autoridades del hospital para que gestionen al ministerio de salud que lleven a cabo la implementación de un laboratorio de inmunohistoquímica en este hospital que es de referencia nacional de oncología para realizar dichos estudios a aquellos casos de difícil diagnóstico y así brindarle mejor calidad de atención al paciente
- Establecer registro de todos los pacientes con cáncer, especificando entre estos casos la necesidad de inmunohistoquímica y los resultados de las mismas.
- Al servicio de oncología, implementar un sistema de retroalimentación por medio de agendas con respecto a las consultas de los pacientes los cuales envían estudios de inmunohistoquímica, para utilidad de los patólogos.

Bibliografía

1. Almeda Valdés Paloma, Raúl Pichardo-Bahena. Cáncer primario desconocido. Revisión basada en evidencias Artículo de revisión. Médica Sur Sociedad de Médicos, AC. 2003
2. Baltodano Ardón Franklin. Linfoma de Hodgkin, revisión de caso Nicaragua Pediátrica2a. Época; Vol. 1; No. 3. Septiembre-Diciembre 2012.
3. Cantos Sánchez B. de Ibargüen, A. Sánchez Ruiz. Carcinoma de origen desconocido: diagnóstico y manejo terapéutico. Servicio de Oncología Médica, Servicio de Anatomía Patológica, Hospital Universitario Puerta de Hierro, marzo 2006. Madrid.
4. Cruz Julia, Samuel Navarro, Valor de la inmunohistoquímica en la tipificación de los sarcomas de partes blandas y su discordancia en el análisis histopatológico convencional, 2006 INO (Cuba)
5. Dias P, B. Chen y col. Strong immunostaining for myogenin in rhabdomyosarcoma is significantly associated with tumors of the alveolar subclass. Am J Pathol 2008, 156:399-408.
6. Dieg Leonardo, Buys Jorge Dr. Díaz Villanueva Daniel. Utilidad de la inmunohistoquímica en las neoplasias gastrointestinales: tubo digestivo, hígado y páncreas, 2006. Hospital Español de México

7. García Tamayo Jorge, Blasco Olaetxea Eduardo. Importancia de la expresión de E-cadherina en el diagnóstico inmunohistoquímico del cáncer de mama. Invest. clín v.47 n.4 Laboratorio de Patología Molecular, Maracaibo dic. 2006.
8. García Tamayo Jorge, Hernández Cathy Adriana Inmunohistoquímica en tumores de partes blandas, Laboratorio de Patología Molecular NOVAPATH, Caracas, Venezuela.2011.
9. Garcilazo Dimas J A, Eduardo I Sanoja C. Neoplasias sólidas de células redondas en edad pediátrica correlación entre diagnóstico morfológico e inmunohistoquímica,. Hospital Universitario “Dr. Luis Razzetti”, Barcelona, Venezuela. septiembre 2011.
10. *Guerrero Africani Marcela I.* Neoplasias malignas. Rev. salud pública:, 2012.1p.
11. JM Elias: Immunohistopathology. A practical approach to diagnosis. ASCP Press, Chicago. 1990.
12. Jorge Buys Diego Leonardo Evaluación por Inmunohistoquímica de Foco Microscópico Sospechoso de Adenocarcinoma en Biopsias de Próstata.hospital Angeles de las Lomas. España 2008.
13. Manual de calidad de inmunohistoquímica en anatomía patológica, hospital Donostia 2013.pág 12
14. Nicaragua. Ministerio de salud. Guía Clínica Linfoma en personas de 15 años y más. Minsa, 2010.pág 7-8

15. Organización Panamericana de la Salud. Prevención y Control de Enfermedades Análisis de Salud.
16. Press OW, Leonard JP, Coiffier B, Levy R, Timmerman J. Immunotherapy of non-Hodgkin's lymphomas. Hematology Am Soc Hematol Educ Program 2001: 221-40.
17. Ramos Salazar Jorge. Estudio histopatológico e inmunohistoquímico del Tumor fibroso solitario, Patología Revista Latinoamericana. 2010
18. Robins y Cotran. Patología estructural y funcional 8^a ed. Barcelona.España 2010 pág 323-324
19. Rosai and Ackerman's. Surgical Pathology.9^{ed} New York USA.2004
20. Rosen, Paul Peter. Rosen's Breast Pathology, 3rd Edition. 2009 pág 392
21. Shanfeld RL, Edelman J, Willis JE, Tuason L, Goldblum JR. Immunohistochemical analysis of neural markers in peripheral primitive neuroectodermal tumors (pPNET) without light microscopic evidence of neural differentiation. Appl Immunohistochem1997, 78-86.
22. Tapia E Oscar. & Roa S Juan Carlos. Tumores del Estroma Gastrointestinal (GIST): Características Clínico-Morfológicas y Perfil Inmunohistoquímico Unidad de Anatomía Patológica del Hospital Hernán Henríquez Aravena de Temuco, Chile 2011.

23. World Health Organization. Classification of Tumours. Pathology and Genetics of Tumours of the Breast and Female Genital Organs. 4^{ed} 2005.
24. World Health Organization. Classification of Tumours of the Digestive System. 4^{ed} 2010.
25. World Health Organization. Classification of Tumours. Pathology and Genetics of Tumours of Haematopoietic and Lymphoid Tissues. 4^{ed}. 2005.
26. World Health Organization. Classification of Tumours. Pathology and Genetics of Head and Neck Tumours. 4^{ed}. 2005.
27. World Health Organization. Classification of Tumours. Pathology and Genetics of Tumours of Soft Tissue and Bone 4^{ed}. 2005.
28. Zucman J, Delattre O, Desmaze C y col. Cloning and characterization of Ewing's sarcoma and peripheral neuroepithelioma t (11;22) translocation breakpoints. Genes Chromosom Cancer 1992, 5: 271-277.

ANEXOS

UNIVERSIDAD NACIONAL AUTÓNOMA DE NICARAGUA

Hospital Dr. Roberto Calderón Gutiérrez

Departamento de patología

Ficha de recolección de datos

1- Sexo..... Edad.....

2-Localización anatómica del tumor (órgano o ubicación).....

3-Diagnóstico morfológico único: si..... No.....

Cual.....

Posibilidades diagnósticas 1era cual.....

2da cual.....

4-Sugerencia de estudios inmunohistoquímico

Sí..... No.....

5-Diagnóstico inmunohistoquímico.....

6- Coincidencia diagnóstica con alguna de las posibilidades:

si..... no.....

Operacionalización de las variables

No	variable	Concepto	Indicador	valor
1	Sexo	Condición biológica del género	Femenino Masculino	
2	Edad	Años cumplidos desde el nacimiento	Edad cronológica en años	15-25 26-35 36-45 46-55 ≥56
3	Diagnóstico morfológico	Diagnóstico basado solamente en el reconocimiento de patrones histológicos ,morfología celular y la diferenciación celular	Reporte de biopsia	Según reporte de biopsia
4	Diagnóstico inmunohistoquímico	Diagnóstico basado en determinar si un tumor presenta reacción a una gran cantidad de proteínas receptoras en la superficie de las células cancerosas.	Reporte de resultado inmunohistoquímico	Según reporte
5	Diagnóstico morfológico con más de una posibilidad diagnóstica	Diagnósticos presuntivos que comparte características morfológicas con otras lesiones que no es posible definir un solo diagnóstico	Si No	

Tabla No.1.

Sexo de los pacientes con diagnóstico de neoplasias malignas que se realizaron pruebas inmunohistoquímicas de enero 2012 a diciembre 2014.

Sexo	Frecuencia	Porcentaje
Femenino	15	50%
Masculino	15	50%
Total	30	100,0%

Fuente: Ficha de recolección de la información.

Tabla No.2.

Edad de los pacientes con diagnóstico de neoplasias malignas que se realizaron pruebas inmunohistoquímicas de enero 2012 a diciembre 2014.

Edad	Frecuencia	Porcentaje
15-25 años	8	26.6%
26-35 años	3	10%
36-45 años	5	16.6%
46-55 años	3	10%
≥ 56 años	11	36.6%
Total	30	100%

Fuente: Ficha de recolección de la información

Tabla No.3.

Estirpe celular según diagnóstico morfológico de los pacientes con diagnóstico de neoplasias malignas que se realizaron pruebas inmunohistoquímicas de enero 2012 a diciembre 2014.

Estirpe celular	Frecuencia	Porcentaje
Epitelial	2	6.68%
Mesenquimal	14	46.66%
Linfoide	13	43.33%
Neoplasia poco diferenciada	1	3.33%
Total	30	100%

Fuente: Ficha de recolección de la información.

Tabla No.4.

Cantidad de reportes histológicos que consignaron una o más de una posibilidad diagnóstica en pacientes con diagnóstico de neoplasias malignas que se realizaron pruebas inmunohistoquímicas de enero 2012 a diciembre 2014.

Tipo de diagnóstico	Frecuencia	Porcentaje
Diagnóstico único	16	53%
Más de una posibilidad	14	47%
Total	30	100%

Fuente: Ficha de recolección de la información

Tabla No.5.

Cantidad de diagnósticos únicos que coincidieron con diagnóstico por IHQ en los pacientes con diagnóstico de neoplasias malignas que se realizaron pruebas inmunohistoquímicas de enero 2012 a diciembre 2014.

Coincidencia de diagnóstico morfológico con Diagnóstico Inmunohistoquímico.	Frecuencia	Porcentaje
Si	13	81.25%
No	3	18.75%
Total	16	100%

Fuente: Ficha de recolección de la información

Tabla No.6.

Cantidad de diagnósticos con más de una posibilidad diagnóstica que coincidieron con diagnóstico por IHQ en los pacientes con diagnóstico de neoplasias malignas que se realizaron pruebas inmunohistoquímicas de enero 2012 a diciembre 2014.

Coincidencia de diagnóstico morfológico con Diagnóstico Inmunohistoquímico.	Frecuencia	Porcentaje
Primera posibilidad	8	57.15%
Segunda posibilidad	4	28.57%
No coincidieron	2	14.28%
Total	14	100%

Fuente: Ficha de recolección de la información

Tabla No.7.

Número de casos con indicación de Inmunohistoquímicos en los pacientes con diagnóstico de neoplasias malignas que se realizaron pruebas inmunohistoquímicas de enero 2012 a diciembre 2014.

Indicación IHQ	Frecuencia	Porcentaje
Si	26	86.6%
No	4	13.4%
Total	30	100%

Fuente: Ficha de recolección de la información

Tabla No.8.

Coincidencia en general entre diagnósticos morfológicos y estudios inmunohistoquímico en los pacientes con diagnóstico de neoplasias malignas que se realizaron pruebas inmunohistoquímicas de enero 2012 a diciembre 2014.

Coincidencia del diagnóstico	Frecuencia	Porcentaje
Si	25	83.33%
No	5	16.67%
Total	30	100%

Fuente: Ficha de recolección de la información

Tabla No.9.

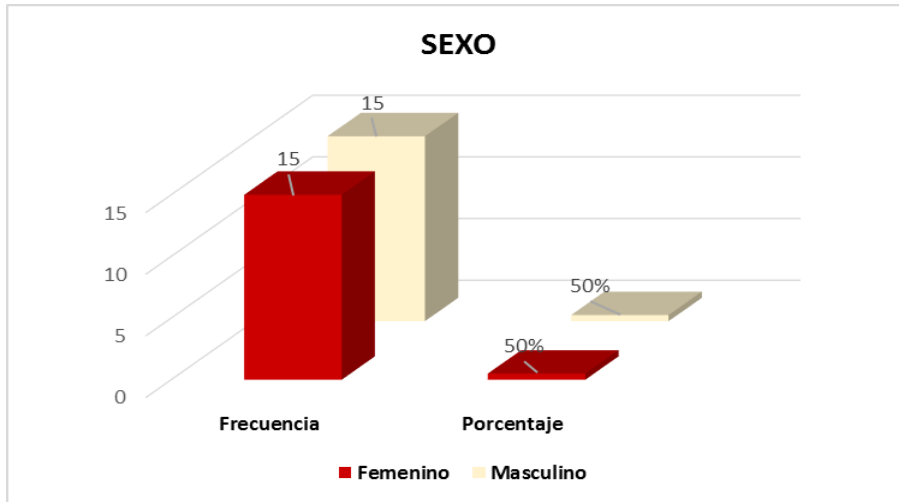
Sitio anatómico de los tumores de los pacientes con diagnóstico de neoplasias malignas que se realizaron pruebas inmunohistoquímicas de enero 2012 a diciembre 2014.

Sitios anatómicos	Frecuencia	Porcentaje
Región clavicular	1	3.33%
Ganglios	6	20%
Tibia	1	3.33%
Estómago	3	10%
Rodilla	1	3.33%
Colon	5	16.67%
Paladar	1	3.33%
Codo	1	3.33%
Médula ósea	2	6.68%
Parótida	1	3.33%
Ovario	1	3.33%
mama	1	3.33%
Páncreas	1	3.33%
Mediastino	2	6.68%
Muslo	1	3.33%
Glúteo	2	6.67%
Total	30	100%

Fuente: Ficha de recolección de la información.

Gráfica No.1.

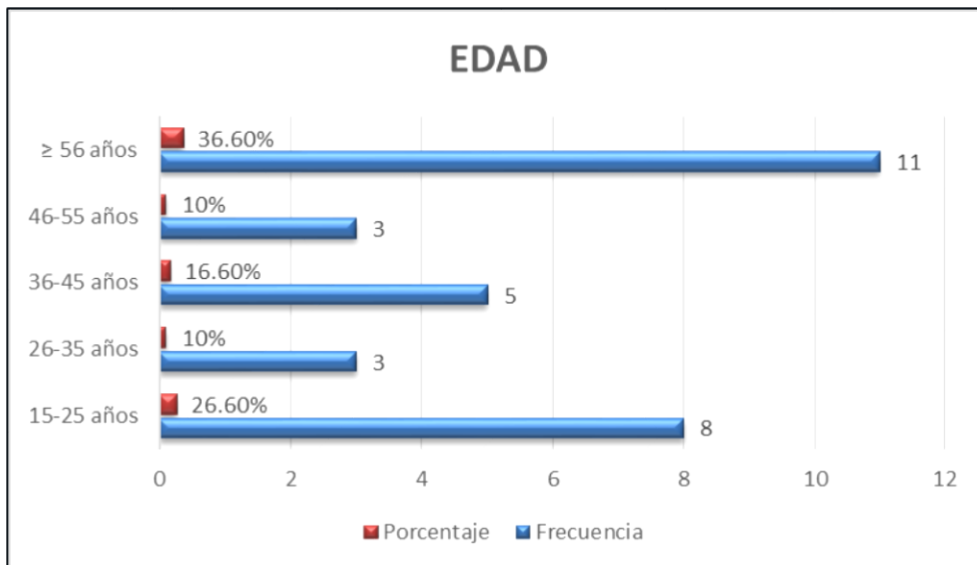
Sexo de los pacientes con diagnóstico de neoplasias malignas que se realizaron pruebas inmunohistoquímicas de enero 2012 a diciembre 2014.



Fuente tabla No 1

Gráfica No.2.

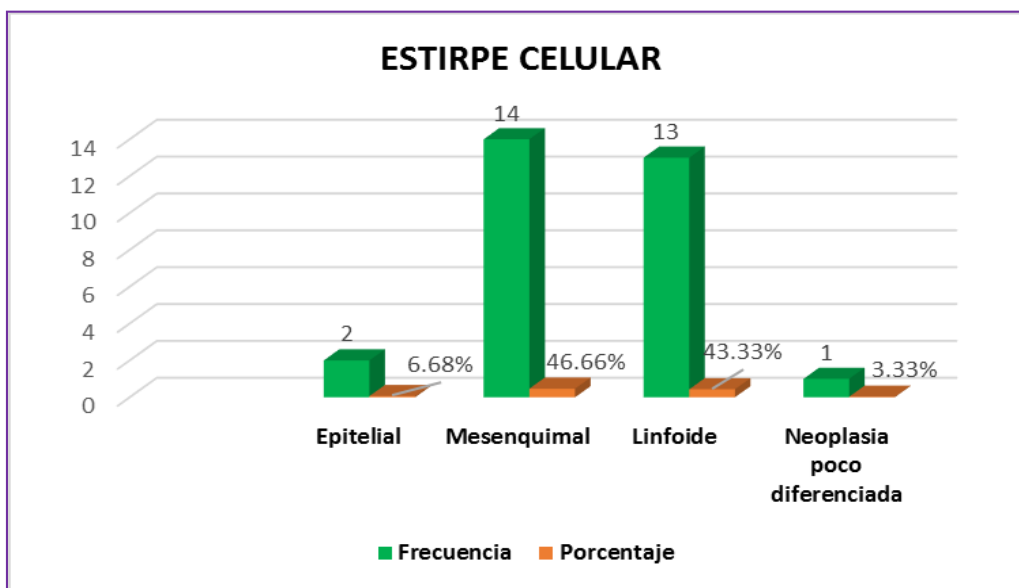
Edad de los pacientes con diagnóstico de neoplasias malignas que se realizaron pruebas inmunohistoquímicas de enero 2012 a diciembre 2014.



Fuente tabla No 2

Gráfica No.3.

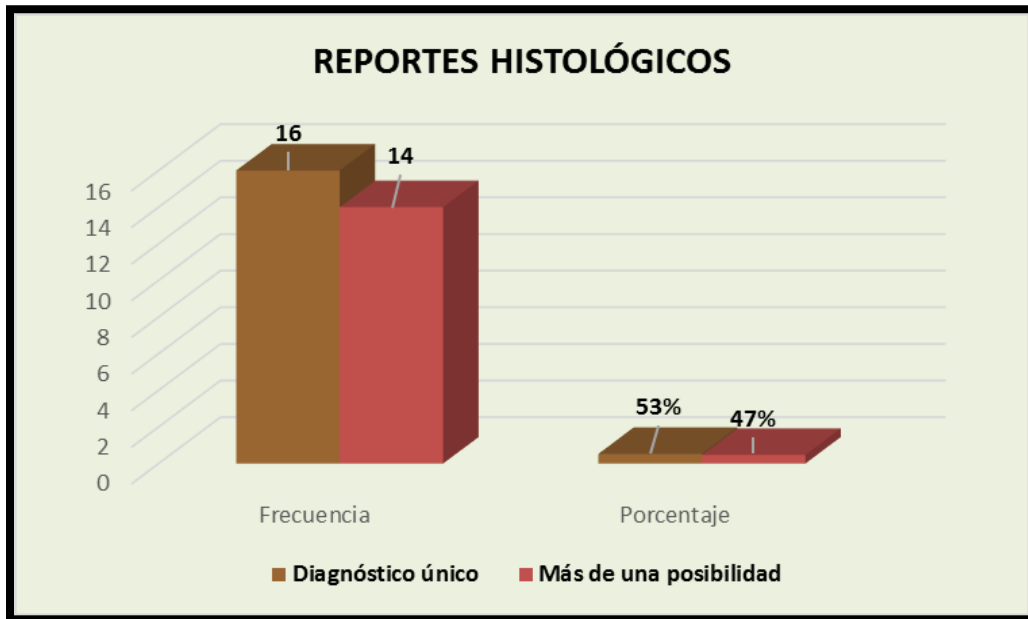Estirpe celular según diagnóstico morfológico de los pacientes con diagnóstico de neoplasias malignas que se realizaron pruebas inmunohistoquímicas de enero 2012 a diciembre 2014.



Fuente tabla No 3

Gráfica No.4.

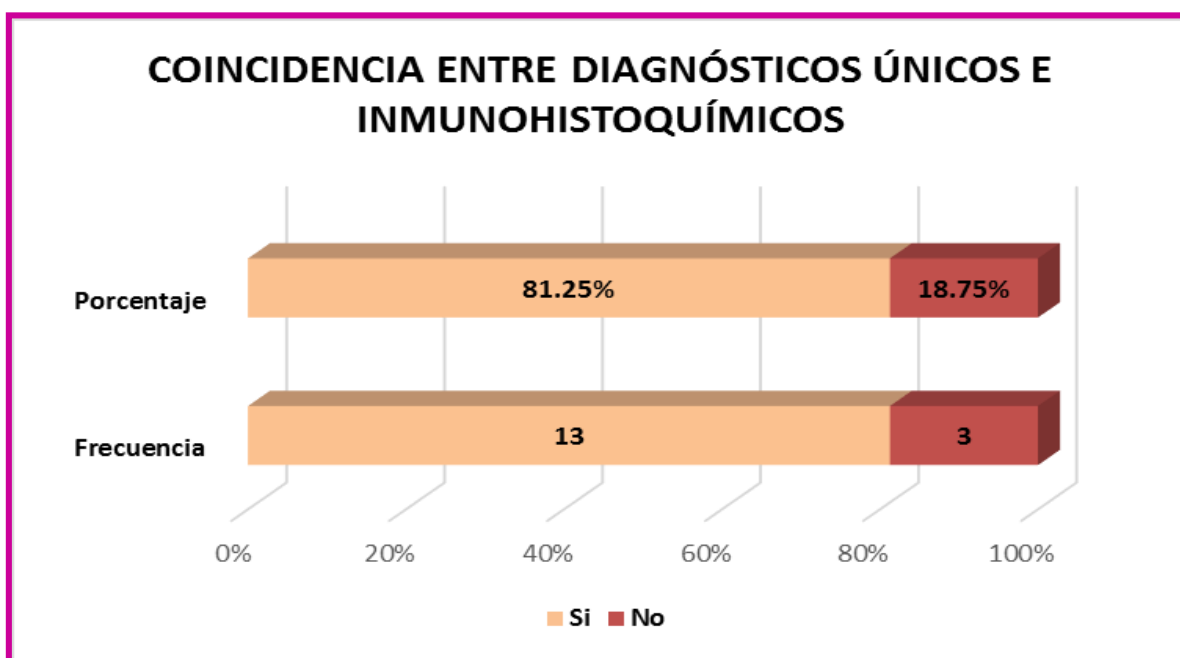
Cantidad de reportes histológicos que consignaron una o más de una posibilidad diagnóstica en pacientes con diagnóstico de neoplasias malignas que se realizaron pruebas inmunohistoquímicas de enero 2012 a diciembre 2014.



Fuente tabla No.4

Gráfica No.5.

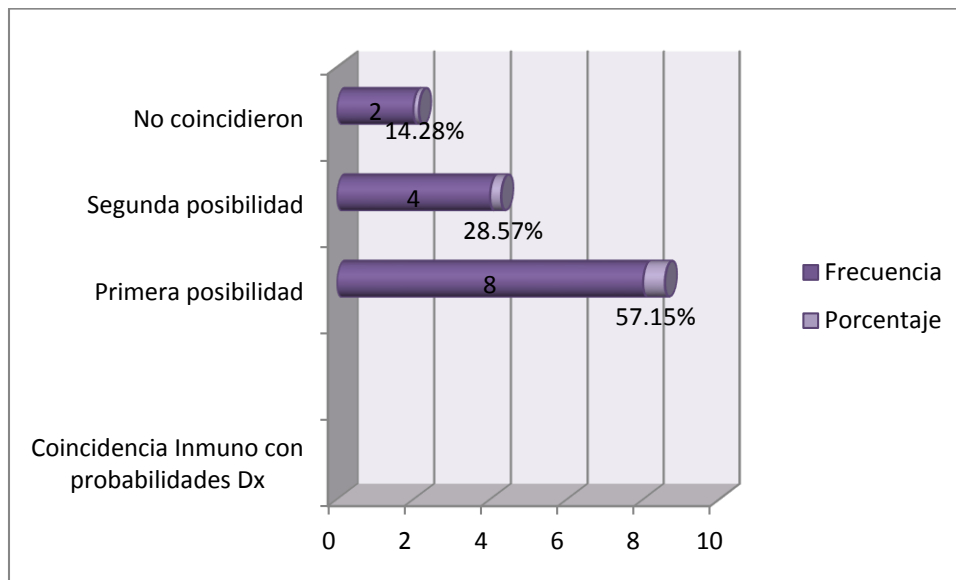
Cantidad de diagnósticos únicos que coincidieron con diagnóstico por IHQ de los pacientes con diagnóstico de neoplasias malignas que se realizaron pruebas inmunohistoquímicas de enero 2012 a diciembre 2014.



Fuente tabla No.5.

Gráfica No.6.

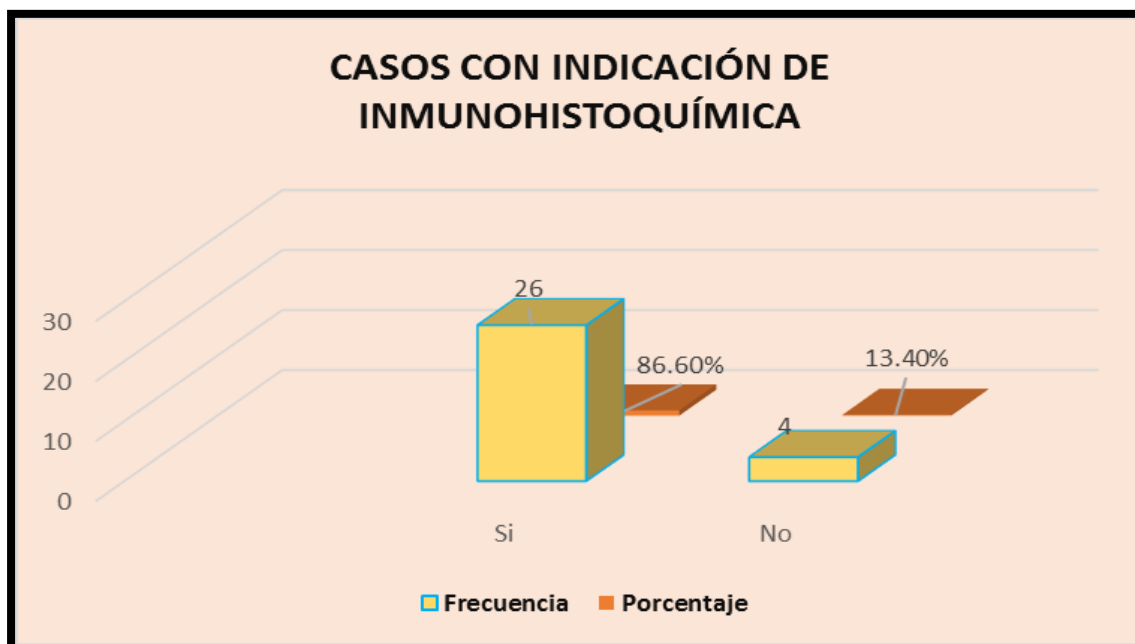
Cantidad de diagnósticos con más de una posibilidad diagnóstica que coincidieron con diagnóstico por IHQ de los pacientes con diagnóstico de neoplasias malignas que se realizaron pruebas inmunohistoquímicas de enero 2012 a diciembre 2014.



Fuente tabla No.6.

Gráfica No.7.

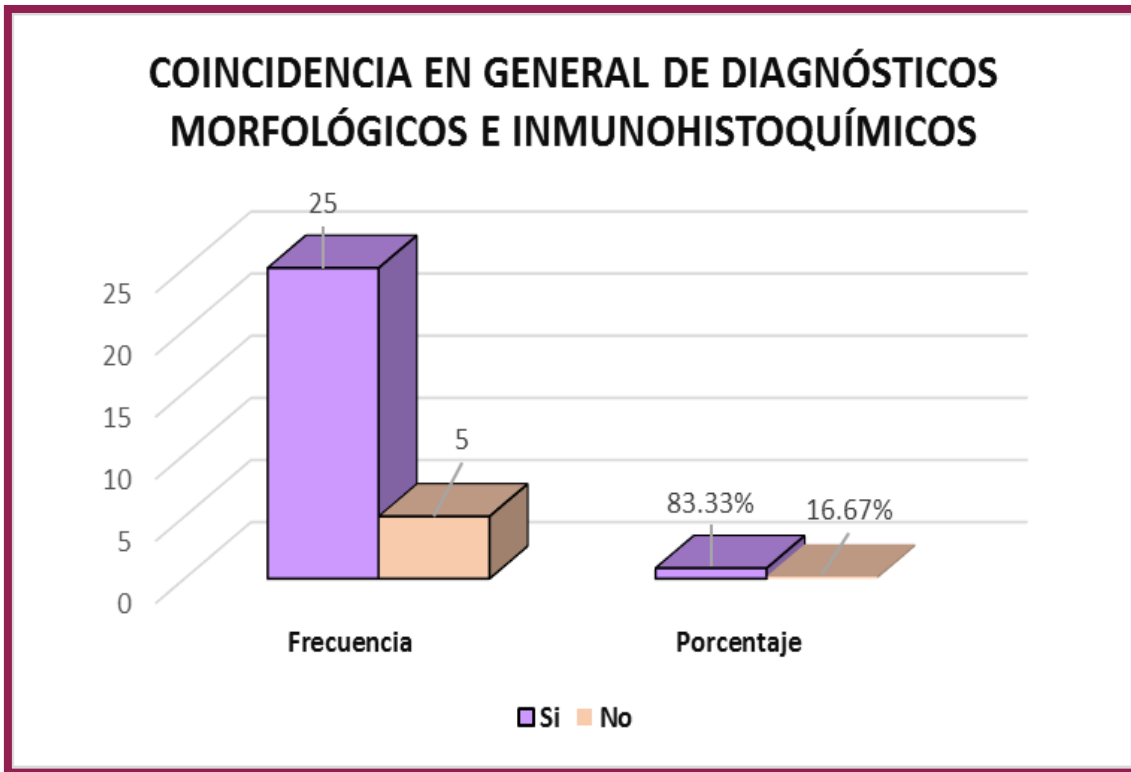
Número de casos con indicación de Inmunohistoquímicos de los pacientes con diagnóstico de neoplasias malignas que se realizaron pruebas inmunohistoquímicas de enero 2012 a diciembre 2014



Fuente tabla No.7.

Gráfica No.8.

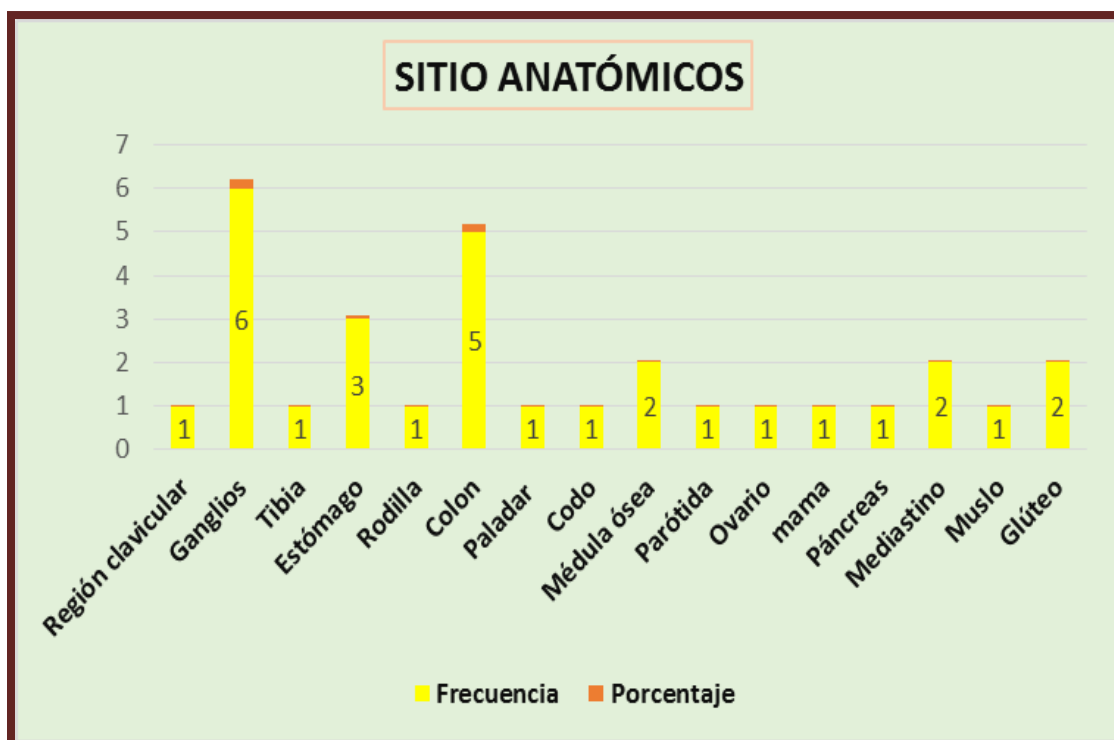
Coincidencia en general entre diagnósticos morfológicos y estudios inmunohistoquímico de los pacientes con diagnóstico de neoplasias malignas que se realizaron pruebas inmunohistoquímicas de enero 2012 a diciembre 2014.



Fuente tabla No.8

Gráfica No.9.

Sitio anatómico de los tumores de los pacientes con diagnóstico de neoplasias malignas que se realizaron pruebas inmunohistoquímicas de enero 2012 a diciembre 2014.



Fuente tabla No.9

TABLA 10

Diagnóstico morfológico e inmunohistoquímicos de las neoplasias malignas en pacientes atendidos en el hospital Roberto Calderón Gutiérrez enero 2012-diciembre 2014.

Diagnóstico o con una sola posibilidad	Diagnósticos inmunohistoquímico									
	Sarcoma epiteli oide	Linfoma no Hodgkin Difuso De Células Grande	Tumor estromal Gastroint estinal	Sarc oma de Ewin g	Linfo ma Folic ular	Adeno- Carcino ma (incluye metast ásico)	Neopla sia Poco diferen ciada	Linfo ma Hodgkin clási co	Linfo ma Hodgkin células peque ñas	To tal
Sarcoma epiteli oide	2									2
Linfoma no Hodgkin Difuso De Células Grande									1	1
Tumor estromal Gastrointe stinal			7							7
LNH Células pequeñas		1							1	2
LNH Folicular					1					1
Adenocarc inoma metastásic o						1				1
Carcinoma ductal						1				1
Linfadeniti s								1		1
TOTAL	2	1	7		1	2		1	2	16

Fuente ficha de recolección de la información

TABLA 11

Diagnóstico morfológico e inmunohistoquímicos de las neoplasias malignas en pacientes atendidos en el hospital Roberto Calderón Gutiérrez enero 2012-diciembre 2014.

Diagnóstico con más de una posibilidad	Diagnósticos inmunohistoquímico							TOTAL
	1ra posibilidad	Linfoma Difuso de Células B Grande	Tumor estromal Gastrointestinal	Sarcoma de Ewing	Linfoma difuso de Células Grande Anaplásico	Neoplasia Poco diferenciada	Linfoma Linfoblástico	
Sarcoma de Ewing			2					2
Linfoma Linfoblástico						2		2
Tumor estromal Gastrointestinal		1						1
Tumor Neuroectodérmico primitivo							1	1
Neoplasia poco diferenciada	1				1			2
Linfoma Difuso de Células Grande	1							1
Rabdomioma	1							1
Linfoma Hodgkin Células Mixtas	1							1

Continua.....

TABLA 11

Diagnóstico morfológico e inmunohistoquímicos de las neoplasias malignas en pacientes atendidos en el hospital Roberto Calderón Gutiérrez enero 2012-diciembre 2014. (Continuación)

Diagnóstico con más de 1 posibilidad

Diagnósticos inmunohistoquímico

1er posibilidad	Linfoma Difuso de Células B Grande	Tumor estromal Gastrointestinal	Sarcoma de Ewing	Linfoma difuso de Células Grande Anaplásico	Neoplasia Poco diferenciada	Linfoma Linfoblástico	Tumor Neuroectodérmico primitivo	TOTAL
Linfoma no Hodgkin de Células Pequeñas	1							1
Linfoma Hodgkin				1				1
Carcinoma indiferenciado	1							1
TOTAL	6	1	2	1	1	2	1	14

Fuente: ficha de recolección

TABLA 12-Diagnóstico morfológico e inmunohistoquímicos de las neoplasias malignas en pacientes atendidos en el hospital Roberto Calderón Gutiérrez enero 2012-diciembre 2014. (continuación)

Diagnóstico con más de 1 posibilidad	Diagnósticos inmunohistoquímico								
	2da posibilidad	Linfoma Difuso de Células B Grande	Tumor estromal Gastrointestinal	Sarcoma de Ewing	Linfoma difuso de Células Grande Anaplásico	Neoplasia Poco diferenciada	Linfoma Linfoblástico	Tumor Neuroectodérmico primitivo	TOTAL
Linfoma Difuso de Células B Grande	3								3
Linfoma difuso de Células Grande Anaplásico				1					1
Sarcoma pleomórfico					1				1
Rabdomiosarcoma embrional	1		1						2
Carcinoma indiferenciado	1								1
Leiomioma		1							1
Linfoma no Hodgkin				1					1
Linfoma linfocítico de células pequeñas	1						2		3
Sarcoma de Ewing								1	1
TOTAL	6	1	2	1	1	2	1	14	

Fuente: ficha de recolección.

Cuadro 13

Comparación sexo, edad y diagnóstico inmunohistoquímicos de las neoplasias malignas en pacientes atendidos en el hospital Roberto Calderón Gutiérrez enero 2012-diciembre 2014.

Edad	sexo	Diagnóstico inmunohistoquímico									
		Sarcoma epitelioide	Linfoma Difuso células B grande	Linfoma Linfoblástico	Linfoma no Hodgkin células pequeñas	Linfoma Hodgkin clásico	Sarcoma de Ewing	Tumor estromal Gastro intestinal	Neoplasia Poco diferenciada	Tumor Neuroect o dérmico primitivo	Adenocarcinoma
15-25	F		2			1	1				
	M		2	2							
26-35	F						1	1			
	M							1			
36-45	F		1								
	M	2	1								
46-55	F									1	
	M							2			
≥56	F		1		1			2			
	M				1			2	1		
		2	7	2	2	1	2	8	1	1	

Fuente ficha de recolección de la información