

UNIVERSIDAD NACIONAL AUTONOMA DE NICARAGUA, MANAGUA
UNAN-MANAGUA
HOSPITAL ESCUELA ANTONIO LENIN FONSECA



SERVICIO DE OTORRINOLARINGOLOGIA

Tesis para optar al título de Especialista en Otorrinolaringología

Frecuencia de las variantes anatómicas presentes en los pacientes con enfermedad rinosinusal el periodo de estudio comprendido entre Octubre 2013 – Octubre del 2014.

Autor: Dra. Martha Verónica Delgado Carvajal

Tutor: Dra. Daysi Enríquez Pérez.

Especialista Otorrinolaringóloga.

Asesor Metodológico: William Barquero * B.S.N, MNS. Ed.

Docente UNAN Managua.

Febrero, 2015

UNIVERSIDAD NACIONAL AUTONOMA DE NICARAGUA, MANAGUA
UNAN-MANAGUA
HOSPITAL ESCUELA ANTONIO LENIN FONSECA



SERVICIO DE OTORRINOLARINGOLOGIA

Tesis para optar al título de Especialista en Otorrinolaringología

Frecuencia de las variantes anatómicas presentes en los pacientes con enfermedad rinosinusal el periodo de estudio comprendido entre Octubre 2013 – Octubre del 2014.

Autor: Dra. Martha Verónica Delgado Carvajal

Tutor: Dra. Daysi Enríquez Pérez.
Especialista Otorrinolaringóloga.

Asesor Metodológico: William Barquero * B.S.N, MNS. Ed.
Docente UNAN Managua.

Febrero, 2015

INDICE

INTRODUCCIÓN.....	1
PLANTEAMIENTO DEL PROBLEMA.....	3
ANTECEDENTES.....	4
JUSTIFICACIÓN DEL ESTUDIO.....	6
OBJETIVOS.....	7
MARCO TEÓRICO.....	8
1. Características sociodemográficas.....	8
2. Variantes Anatómicas.....	8
2.1 Apófisis Unciforme.....	11
2.2 Cornete Inferior.....	12
2.3 Cornete Medio.....	12
2.4 Cornete Superior.....	12
2.5 Bulla Etmoidal.....	12
2.6 Celdillas de Haller.....	12
2.7 Celdillas de Onodi.....	13
2.8 Celdillas de la Eminencia Nasal.....	13
3. Frecuencia de pacientes con variantes Anatómicas rinosinusales.....	15
4. Rinosinusitis.....	20
4.1 Síntomas y Signos de la Rinosinusitis.....	23
DISEÑO METODOLÓGICO.....	24
RESULTADOS.....	29
DISCUSIÓN.....	44
CONCLUSIONES.....	47
RECOMENDACIONES.....	48
BIBLIOGRAFÍA.....	49
ANEXOS.....	52

DEDICATORIA

A Dios. Por haberme permitido llegar hasta este punto y haberme dado la vida para lograr mis objetivos, además de su infinita bondad y amor.

A mi mamá, Por haberme apoyado en todo momento, por sus consejos, por su ejemplo de perseverancia y constancia, por sus valores, por la motivación constante que me ha permitido ser una persona de bien, por ser la persona que me enseñó a ser quien soy, pero más que nada, por su amor incondicional.

A mi papá. Por los ejemplos de perseverancia y constancia que lo caracterizan y que me ha infundado siempre, por el valor mostrado para salir adelante y por su amor.

AGRADECIMIENTO

En primer lugar a Dios, todo poderoso, que me ha dado la fuerza y el entendimiento para la realización de este trabajo.

A mi tutora, Dra. Daysi Enríquez quien con sus conocimientos y experiencia en la Otorrinolaringología me orientó y contribuyó en la realización de este trabajo.

Al Dr. German Mejía G. quien me ayudó en la lectura de todos los discos de tomografía con mucha entrega y dedicación.

A mi Asesor metodológico, Msc. William Barquero el cual ocupó gran parte de su tiempo para guiarme en la elaboración del mismo.

A la Msc. en Docencia, Paola Castillo Fornos quien colaboró incondicionalmente en la revisión y asesoramiento de este trabajo.

RESUMEN

Se realizó un estudio cuantitativo, descriptivo, retrospectivo de corte transversal, con el objetivo de determinar la frecuencia de variantes anatómicas de nariz y senos paranasales en pacientes con enfermedad rinosinusal en una población conformada por 47 pacientes, mayores de 15 años, de ambos sexos con clínica de rinosinusitis crónica evaluados en el Servicio de otorrinolaringología del Hospital Escuela Antonio Lenin Fonseca durante el período de Octubre 2013-Octubre 2014.

De los 47 pacientes con síntomas rinosinuales 13 (27.7%) fueron de sexo femenino y 34(72.3 %) masculino. De los síntomas referidos por los pacientes prevaleció la obstrucción nasal en 45 pacientes (95.7%) seguido de la rinorrea anterior en 40 pacientes (85.1%)

Se observaron 31 pacientes con sinusitis (66%), distribuidos en 10 mujeres (76.9%) y 21 hombres (61.8%). El tipo más frecuente fue la pansinusitis con 9 casos (26.5%) en pacientes del sexo masculino y 2 femeninos (15.4%).

La variante anatómica encontrada con mayor frecuencia fue las celdillas de Haller con 25 casos (53.2%); estos se relacionan con la sinusitis maxilar 6 casos ,4 bilateral (36.4%) y 2 izquierdos que equivalen a 18.2%.

Las variantes anatómicas que se encontraron en menor frecuencia: keros tipo I 2 casos (5.9%) keros tipo II 35 casos (74.5%) y el tipo III 10 casos (21.3%) Agger Nasi 12 casos (25.5%); 9 casos son bilaterales con un 19.1%, 2 del lado izquierdo con 4.3% y 1 del lado derecho con 2.1%. Celdillas frontoetmoidales supraorbitarias 12 casos (25.5%) y las celdillas Kuhn I con 4 casos para un 8.5%, las Kuhn IV 2 casos para un 4.3% y la Kuhn II con 1 caso para un 2.1%.

Palabras Claves: variantes anatómicas, enfermedad rinosinusal.

INTRODUCCION

Los métodos de imagen disponibles en la actualidad han contribuido en forma sustancial al entendimiento de la anatomía y patología de los senos paranasales. La radiografía convencional ya no es suficiente para una adecuada evaluación de las variantes anatómicas ni de la patología nasosinusal (Hullet & Stankiewicz, 2005) La tomografía computada (TC) ha surgido como el método de elección para el estudio por imágenes de los senos paranasales, pues permite una detallada caracterización de la arquitectura naso-sinusal y de las enfermedades que afectan a esta región, con una alta resolución espacial (Plovaram, 2004)(Hullet & Stankiewicz, 2005)

La anatomía ósea de las cavidades paranasales presenta múltiples variantes, que pueden ser causa o factor predisponente de patología rinosinusal. En la literatura se encuentran múltiples estudios descriptivos de la frecuencia de variantes anatómicas tanto en pacientes sanos como con patología rinosinusal; entre estos podemos mencionar estudios como el de la Dra. Ayenin Liseth Arana Ovalle sobre la incidencia de enfermedad rinosinusal en pacientes con variantes anatómicas en el cual se encontró que la variante anatómica más frecuente es la alteración del cornete medio (concha bullosa y cornete paradójico) relacionada con sinusitis. Estos estudios muestran resultados muy similares entre sí, sin embargo, no existen trabajos descriptivos de la frecuencia de estas variantes en población nacional (Ovalle, 2007)

Existe controversia si es que la existencia de variantes anatómicas óseas aumentaría el riesgo de presentar enfermedad sinusal. Bolger comparó pacientes con patología versus controles sanos, sin encontrar diferencias significativas, lo que apoyaría la hipótesis de una patogenia multifactorial en el desarrollo de la patología rinosinusal.(Bolger, Butzin, & Parson, 1991)

El objetivo de este trabajo es conocer la frecuencia de distintas variantes anatómicas óseas de nariz y senos paranasales en pacientes que consultan en esta unidad de salud e identificar su relación con enfermedades rinosinusales.

El conocimiento de las variantes anatómicas en pacientes con enfermedad rinosinusal nos ayudará a evitar complicaciones en las cirugías endoscópicas, ya que estas pueden producir una patología obstructiva de los senos paranasales y ameritar tratamiento quirúrgico.

PLANTEAMIENTO DEL PROBLEMA

El entendimiento de la anatomía y patología de los senos paranasales es un tema que en Nicaragua ha sido de poco debate ya que hasta hace poco contamos con los métodos de imagen idóneos como es la Tomografía, pues permite una detallada caracterización de la arquitectura nasosinusal y de las enfermedades que afectan a esta región, con una alta resolución desplazando las radiografías convencionales ya que estas no son suficiente para una adecuada evaluación de las variantes anatómicas.

La importancia de determinar la frecuencia de las variantes anatómicas en nuestro medio es porque se consideran un factor predisponente de enfermedad nasosinusal ya que pueden comprometer las vías de drenaje produciendo obstrucción significativa.

Por todo lo antes expuesto, nace la siguiente interrogante: ¿Cuál es la frecuencia de las variantes anatómicas de la nariz y senos paranasales y su relación con enfermedad rinosinusal en pacientes que asisten al servicio de otorrinolaringología del Hospital Escuela Antonio Lenin Fonseca, periodo Octubre 2013 – Octubre 2014?

ANTECEDENTES

A nivel internacional se han realizado estudios que se enfocan en este tema como por ejemplo J.Earwaker, realizo un estudio sobre variantes anatómicas en tomografías nasosinusal en el cual se encontró en una revisión de 800 casos. 52 variantes fueron identificadas en este estudio, sin embargo muchas de las variantes no fueron clínicamente significativas en su asociación con enfermedad rinosinusal. La desviación septal como mayor anomalía en la serie, seguido de la neumatización del cornete medio (44 vs 55%) (Earwaker, 1993)

Otro estudio realizado por la Dra. Ayenin Liseth Arana Ovalle sobre la incidencia de enfermedad rinosinusal en pacientes con variantes anatómicas en el cual se estudiaron 43 pacientes (22 mujeres y 21 hombres) encontrando que la variante anatómica más frecuente es la alteración del cornete medio (concha bullosa y cornete paradójico) relacionada con sinusitis en el 58.1% de los casos. (Ovalle, 2007)

El estudio de Jose Grazia, Gonzalo Miranda y colaboradores es la prevalencia de variantes anatómicas nasosinusales: importancia en el informe radiológico y en la cirugía endoscópica funcional encontraron las distintas variantes anatómicas en frecuencias similares a las descritas a la literatura internacional; la variante más común fue la desviación del tabique (83%), seguida de la presencia de celdillas Agger Nassi (66%) y espolón del tabique (45%). La inserción superior del proceso uncinado fue 68% en la lámina papirácea, 24% en la lámina cribosa y 8% en el cornete medio. La configuración del techo etmoidal, según la clasificación de Keros, fue 2% tipo I, 28% tipo II y 70% tipo III. La frecuencia de configuración etmoidal tipo III de Keros fue mayor que la descrita en estudios clásicos. El grado de neumatización del seno esfenoidal, según la clasificación de Hamberger, fue 80% selar, 19% preselar y 1% conchal. En 5% se registró dehiscencia de la pared

ósea en relación al canal carotídeo, siendo uno de estos bilateral (Grazia, Miranda, Walker, & Aguirre, 2014)

Actualmente no existen estudios en Nicaragua relacionados al tema, ya que no se han elaborado en el Hospital Escuela Antonio Lenin Fonseca, hospital de referencia nacional.

Justificación del Estudio

Pocos estudios han definido cuantitativamente la influencia de cada variante, en nuestro país no existe ningún estudio. El propósito de esta investigación es medir la frecuencia de las variantes anatómicas, en la nariz y los senos paranasales, en pacientes con la enfermedad rinosinusal.

Este estudio beneficiara al personal médico que se encarga de brindar atención a pacientes con dicha patología para identificar oportunamente las variantes anatómicas y de esta manera ofrecer tratamiento médico y/o quirúrgico según necesidad; y de esta manera el paciente recibirá una atención de calidad.

OBJETIVOS.

General.

Determinar la frecuencia de variantes anatómicas de nariz y senos paranasales en pacientes con enfermedad rinosinusal, servicio de otorrinolaringología Hospital Escuela Antonio Lenin Fonseca, periodo Octubre 2013 – Octubre 2014.

Específicos.

1. Describir las características sociodemográficas de los pacientes en estudio.
2. Identificar la frecuencia y tipo de variantes anatómicas en la nariz y los senos paranasales.
3. Describir la sintomatología nasosinusal en pacientes con variantes anatómicas de nariz y senos paranasales.

MARCO TEÓRICO

1. Características Sociodemográficas:

Los factores de riesgo en la Rinosinusitis Crónica son el hecho de que la madre fumara en casa, el tráfico constante de camiones, ser mujer, y tener una historia de sinusitis. Aunque hay quienes dicen que no hay diferencia entre sexo y que la raza más afectada es la caucásica afectando más a la población de procedencia Urbana (Pac-Sa, Museros- Recatala L., Belido, & Puig-Barberá J., 2008) (Montilla Ibáñez, 2014).

2. Variantes Anatómicas.

En la práctica médica es común encontrar variantes anatómicas, mediante exámenes tomográficos, en los pacientes con enfermedad rinosinusal. Existen muchas variantes anatómicas de senos paranasales, en general podemos dividirlos en dos grandes grupos las que pueden favorecer la sinusitis y cefalea rinógena y las que pueden predisponer a una iatrogenia quirúrgica, esta división no es absoluta ya que una misma variante puede estar en las dos clasificaciones. (Hullet & Stankiewicz, 2005)(Plovaram, 2004)

Algunas de ellas se reconocen al realizar una endoscopía diagnóstica en el consultorio y todas a través de la tomografía computarizada de la nariz y senos paranasales que nos ofrecen un mapa quirúrgico que delinea la anatomía y define las lesiones obstructivas; en éstos se observan las variantes anatómicas.

La anatomía de la pared orbitosinusal es altamente inconstante, varía de un individuo a otro e incluso de un lado a otro del mismo paciente.

Messerklinger aportó importantes conceptos en el estudio de la fisiología mucociliar y también redescubrió la compleja anatomía de la pared lateral nasal, de gran importancia en la fisiopatología de la sinusitis crónica es el meato medio, donde drena el seno maxilar, etmoides anterior y seno frontal (Hullet & Stankiewicz, 2005) (Plovaram, 2004).

El complejo osteomeatal del cual existen muchas definiciones pero que en realidad es una entidad funcional del etmoides anterior donde confluyen el drenaje y ventilación de los senos maxilares, frontales y celdillas etmoidales anteriores.

Normalmente, el proceso uncinado del hueso etmoides tiene forma de hoz, se fija en la pared lateral de la cavidad nasal y, atrás, en la concha nasal inferior. Encima de él existe una depresión estrecha de 1 a 3 mm de largo, llamada hiato semilunar, que se sitúa entre el proceso uncinado y la superficie anterior de la ampolla del hueso etmoides.

El proceso uncinado puede tener un gran número de variaciones anatómicas, aunque la más significativa es su curvatura medial. (Hullet & Stankiewicz, 2005) (Plovaram, 2004)

Asimismo, el proceso uncinado puede estar arqueado medialmente y plegado anteriormente, sobresaliendo anterior e inferiormente hacia afuera del meato medio (de forma similar al borde enrollado de un sombrero), lo cual puede dar la impresión de que existen 2 conchas nasales medias. Los cambios en el proceso uncinado o en su membrana mucosa son importantes indicadores de un proceso inflamatorio, en tanto que las transformaciones en la membrana mucosa que cubre la superficie medial del proceso uncinado indican modificaciones en el infundíbulo, el receso frontal y las áreas adyacentes al hueso etmoides (Escajadillo, 2002)

Por lo tanto, la combinación con otras variaciones anatómicas, como la concha nasal media paradójica o la concha ampollosa asociada a proceso uncinado de

curvatura medial, puede producir un bloqueo significativo del espacio donde drenan los senos etmoides, maxilar y frontal. (Escajadillo, 2002)

Anatómicamente estas cavidades sinusales son denominadas de acuerdo con el hueso en el que se desarrollan y crecen; encontrándose los senos frontales, maxilares, etmoidales y esfenoidales (Pinares, Carillo, & Guzman, 2012). Todos los senos paranasales son bilaterales. Los senos maxilares están totalmente separados por la cavidad nasal.

Los senos frontales, etmoidales y esfenoidales, son paramedianos y generalmente asimétricos, por la osificación bilateral que presentan y el tabique intersinusal, por lo general no divide el seno en compartimientos iguales y en ocasiones puede faltar (Pinares et al., 2012)

Desde el punto de vista funcional, las cavidades paranasales se dividen en anteriores, que vierten su producción de moco en el meato medio, por debajo de la inserción del cornete medio y las posteriores, que vierten su producción de moco en el meato superior, por debajo de la inserción del cornete superior. Los anteriores son: maxilares, frontales y etmoidales anteriores; los posteriores son los etmoidales posteriores y esfenoidales. Los senos etmoidales forman parte de ambos sistemas de drenaje, divididos por la inserción del cornete medio (Zinreich, 2006)

Embriológicamente los senos paranasales inician su desarrollo al segundo mes de vida intrauterina, comenzando por las celdillas etmoidales anteriores y por el seno maxilar. El desarrollo de los senos esfenoidales y frontales se inicia a los cuatro meses de vida fetal, pero solo al tercer o cuarto mes post-natal inicia su neumatización (Pinares et al., 2012) (Fadda, Rosso, Aversa, et al., 2012)

Los senos esfenoidal y maxilar aparecen como depresiones de la mucosa durante el tercer mes de la vida prenatal. En este período aparecen brotes glandulares en

las depresiones de las mucosas del hiato semilunar del meato medio para formar el futuro seno maxilar. (Nouraei, Elisay, DiMarco, et al 2009).

Los senos esfenoidales se originan durante el tercer mes de vida fetal. El desarrollo de estas evaginaciones es lento. La neumatización del esfenoides tiene lugar en la mitad de la infancia, y procede rápidamente después de los 7 años hasta adquirir su forma y extensión final, que suele alcanzarse entre los 12 y 15 años e incluso antes. (Yang, Chong, & Wang, 2008) (Ahmed, Eweiss and Hisham, & Khalil, 2013).

Las celdas etmoidales se originan durante el quinto y sexto mes de la vida fetal. El crecimiento de las celdas es relativamente rápido, especialmente durante el segundo año de vida. A los 7 años de vida, la mayoría o todo el espacio disponible se halla neumatizado y entre los 12 y 14 años las celdas han adquirido su forma definitiva.(Nouraei et al., 2009) (Kantarci, 2004)(*Otorrinolaringología de Scott Brown*, 1987)

2.1 Apófisis Unciforme

Las variantes anatómicas mas frecuentes de la pared nasal lateral se relacionan con la diferente morfología que puede adoptar la AU. Generalmente, la apófisis se dirige hacia abajo y atrás en un plano sagital, pero también puede estar muy inclinada hacia la línea media o su parte posterior. Puede inclinarse hacia adelante, simulando el aspecto de un cornete medio doble. Kaufmann fue el primero en usar este término para describir la inclinación anterior de la AU. La propia AU puede estar neumatizada, pero esta situación solo puede detectarse mediante TC (Cabezón, A., Ricardo, V. et al, 2010).

2.3. Cornete Inferior

El cornete inferior se considera un hueso independiente y no forma parte del complejo etmoidal. En muy pocos casos esta neumatizado y tiene una gran capacidad de inflamación que puede obstruir las vías respiratorias nasales.

2.4. Cornete Medio

Puede estar paradójicamente curvado y puede estrechar de manera importante el paso al meato medio cuando esta en contacto directo con la AU.

2.5 Cornete Superior

La neumatización del cornete superior se produce en casos muy excepcionales. Puede entrar en contacto con el tabique nasal y provocar cefaleas recurrentes. (Andreas, 2009)

2.6 Bulla Etmoidal

Una neumatización extrema de la bulla etmoidal puede estrechar de manera importante el espacio entre el límite posterior de la AU y el límite anterior de la BE, lo que produce construcción del drenaje y de la ventilación.

2.7 Celdillas de Haller

Son celdillas infraorbitarias que suelen desarrollarse desde el hueso etmoides anterior como celdillas independientes que limitan con el orificio del seno maxilar. Pueden producir episodios recurrentes de sinusitis que afectan especialmente el seno maxilar. Por definición se distinguen claramente de una Bulla Etmoidal que es una Celdilla independiente.

2.8 Celdilla de Onodi

Son celdillas esenoetmoidales que fueron descritas por primera vez en 1904. Su importancia clínica reside en su estrecha aproximación al nervio óptico. Si estas celdillas se extienden en dirección posterolateral pueden rodear e incluso encerrar al nervio óptico que realiza su recorrido descubierto y sin protección a través del hueso etmoides posterior. Por tanto, el nervio es sumamente susceptible a las lesiones con posible ceguera consecuente durante la cirugía etmoidal (Andreas, 2009) .

2.9 Celdillas de la Eminencia Nasal

La región de la Eminencia Nasal se somete a varios grados de neumatización desde el receso frontal y puede obstaculizar de forma importante la ventilación y el drenaje del seno frontal. Están presentes en el 77% de los casos. Durante las manipulaciones en esta región el cirujano debe prestar atención al conducto lagrimal situado en posición lateral. No obstante, las CENS raramente causan por si mismas estrechamiento de la vía de salida del seno frontal. Es más frecuente que las celdillas frontoetmoidales adicionales obstruyan la anatomía del etmoides anterior y del seno frontal, originando molestias del seno frontal.

2.9.1 Celdillas Frontoetmoidales

La anatomía del receso frontal, la antecámara del seno frontal, es muy compleja y variable debido a la presencia de las celdillas frontoetmoidales. Una causa frecuente del fracaso de la cirugía del seno frontal es la incapacidad para identificar y reseca las celdillas que bloquean la vía de salida del seno frontal. Este fallo puede derivar de las preocupaciones del cirujano sobre posibles complicaciones relacionadas con la extrema proximidad del receso frontal a la base de cráneo, la lámina cribosa, la arteria etmoidal anterior y la lámina papirácea.

El éxito de la cirugía del receso frontal se basa esencialmente en un conocimiento detallado de la compleja anatomía de esta región. Esto condujo a F. Kuhn a clasificar las numerosas variantes de las celdillas frontoetmoidales.

- **Celdilla de la Eminencia nasal:**

La celdilla etmoidal más anterior, neumatización de la región de la eminencia nasal, prominencia visible mediante endoscopía en la zona anterior a la inserción del cornete medio en la pared nasal lateral. Se identifica en los cortes coronales y sagitales de la TC.

- **Celdilla Frontal de tipo I de Kuhn:**

Única celdilla del receso frontal por encima de una celdilla de la eminencia nasal. La pared posterior no es la base del cráneo sino que forma parte del receso frontal. Se identifica en los cortes coronales y sagitales de la TC.

- **Celdilla Frontal de tipo II de Kuhn:**

Múltiples celdillas del receso frontal por encima de la celdilla de la eminencia nasal. La pared posterior no es la Base del cráneo sino que forma parte del receso frontal. Unión muy alta de la apófisis unciforme a la lámina papirácea. No se extiende más allá de la espina nasal, se identifica en los cortes coronales y sagitales de la TC.

- **Celdilla Frontal de tipo III de Kuhn:**

Única celdilla del receso frontal con neumatización en el seno frontal, se extiende bien por el seno frontal, pero no más del 50% de la altura del seno. La parte superior se inserta en la pared anterior del seno frontal. La pared posterior no es la base del cráneo sino que forma parte del receso frontal. Puede researse a través

del receso frontal. Se identifica en los cortes coronales y sagitales de la TC. Se delimita de la bulla frontal en los cortes sagitales y axiales de la TC.

- **Celdilla Frontal de tipo IV de Kuhn:**

Celdilla rara, aislada en el seno frontal. Se extiende bien dentro del seno frontal, más del 50% de la altura del seno. Puede resecarse a través de un procedimiento combinado o mediante drenaje central. Tiene aspecto de burbuja de aire en los cortes coronales de la TC. Tiene aspecto de globo en los cortes sagitales de la TC.

La parte ínfero anterior es la pared anterior o suelo del seno frontal. La porción posterior es la pared posterior de la celdilla, no la pared posterior del seno frontal. Se identifica en los cortes coronales y sagitales de la TC.

- **Celdilla etmoidal supraorbitaria:**

Celdilla etmoidal única o múltiples celdillas que se extiende por la órbita desde el receso frontal. Se abre lateralmente en el receso frontal y por detrás del orificio natural del seno frontal, se identifica en los cortes coronales y axiales de la TC. (Andreas, 2009) .

Sobre la frecuencia de pacientes con variantes anatómicas rinosinuales tenemos que:

Las celdillas etmoidales han recibido múltiples clasificaciones, a continuación daremos un detalle de las más frecuentes y su porcentaje de aparición

Celdillas de Agger Nassi: Son las más anteriores, muchas veces prominentes suelen formar el denominado cornete aggeriano, se hallan por delante y arriba de la vía lagrimal en situación medial, están presentes en el 77% de los casos.

Celdillas lagrimales: Se hallan entre el Agger nassi y el conducto lacrimo-nasal en situación medial y superior al mismo, presentes en el 33% de los casos.

Celdillas nasales: se desarrollan en la espina nasal, muy superior a las anteriores y con una frecuencia del 39%.(Kantarci, 2004) (Poma & Contreras, 2007)

Celdillas del grupo etmoidal anterior: La frecuencia es casi total, del 98%.

Se encuentran por delante de la bulla etmoidal, cuando es única es el 45% del total, 2 celdas el 43% y 3 celdas el 9%.

Celdilla frontal: Presente en un 17%, se dirigen hacia arriba de la órbita, generalmente es única.

Celdilla media o bulla etmoidal: En un 30%, (otros autores un 5% a 8%) no es más que un engrosamiento óseo. En un 65% a un 70%, se halla neumatizada, con gran variación de su tamaño y su extensión. He encontrado en varios casos dehiscencias en la pared lateral de la bulla, sobre la lámina papiracea con herniación de la grasa orbitaria.

Celdillas de Haller: Presentes en aproximadamente un 4%, nacen desde el meato medio y se dirigen hacia el techo del seno maxilar, debajo de la órbita. Si su desarrollo es importante puede bloquear la entrada al seno maxilar o lateralizar la pared medial del mismo. Pueden drenar dentro de este seno o en el hiato semilunar.

Celdillas posteriores: 96% presentes pudiendo hallarse 1 o 2 celdas.

Celdillas postremas: Se observan en un aproximadamente 36%.

Celdilla de Onodi o postero-superior: presente en un 12%, es una celda que avanza en su desarrollo, sobre el área anatómica del seno esfenoidal, entrando en estrecho contacto con el vértice orbitario y por ende con el nervio óptico.

Keros describió diferentes configuraciones del techo del etmoides basado en la profundidad del surco olfatorio, proponiendo una clasificación para valorar la fragilidad del techo etmoidal (Yang et al., 2008)(Ahmed et al., 2013)

El tipo I corresponde a un techo del etmoides con un surco olfatorio de 1 a 3 mm de profundidad, el tipo II de 4 a 7 mm de profundidad y el tipo III de 8 a 16 mm de profundidad. En un mismo individuo puede presentarse un techo etmoidal de configuración asimétrica (Cabezon & Ricardo, 2010).

Según reportes de la literatura, 70% tienen un tipo II, 18% un tipo III y 12% un tipo I. El espesor promedio de la lámina cribosa es de 0.05 mm. La incidencia de fístula de líquido cefalorraquídeo es menor en los pacientes con un techo tipo I.(Cabezon & Ricardo, 2010)

El seno frontal está formado en el interior del hueso hemifrontal; se origina en el receso nasofrontal o frontoetmoidal. Un tabique parasagital separa completamente los dos senos individualizándolos anatómico-funcional y patológicamente. Septos frontales incompletos pueden ser encontrados en el interior de cada seno.

Anatómicamente el seno frontal se localiza entre las tablas externa e interna de la porción vertical del hueso frontal, pero pueden extenderse hacia atrás al techo orbitario. Se neumatizan con lentitud de abajo hacia arriba, alcanzando el nivel de las bóvedas orbitarias a la edad de los siete u ocho años (Calhoun & Waggespack, 1991).

El seno frontal presenta variedades anatómicas, volumétricas y dimensionales, pudiendo alcanzar enormes proporciones con recesos zigomáticos, supra-orbitarios y parietales. El seno frontal puede estar ausente en el 16% de los casos. (Jiménez -Castellanos, 2000) (Kennedy & Zinreich, 1988).

El crecimiento del seno frontal (del tamaño de un guisante) es lento hasta el séptimo año de vida; el seno no adquiere su forma y extensión adulta hasta los 15-20 años.

En general sólo los senos maxilares son reconocibles en el recién nacido.

Los senos esfenoidales no se empiezan a neumatizar sino hasta el tercero o cuarto año, y entonces, por lo general, lo hacen en forma asimétrica.

El seno esfenoidal por su pared lateral o en su interior transcurren la arteria carótida intracavernosa e importantes estructuras. La posición del canal óptico variará dependiendo de la mayor o menor neumatización de los senos etmoidales y esfenoidal (Harar, Chadha, & Rogers, 2004) (Collet, Bertrand, Cornu, Eloy, & Rombaux, 2001)

Desatender las relaciones anatómicas puede llevar a graves lesiones a nivel de la pared lateral del seno esfenoidal, con ceguera, parálisis de los músculos oculomotores, pérdida de la sensibilidad de la cara, hemorragias arteriales masivas o la formación de un aneurisma traumático.

Las variantes anatómicas de esta estructura explican una cierta predisposición a los procesos infecciosos esfenoidales, como también a las neuritis ópticas y amaurosis súbitas secundarias a procesos inflamatorios sinusales. Un acabado conocimiento anatómico y tomográfico de los senos esfenoidales es imprescindible a fin de aumentar la seguridad y eficiencia de la cirugía de la región sellar, del clivus o del vértice orbitario, y para comprender las patologías de la región y sus complicaciones.

De Lano estableció en un estudio tomográfico, cuatro tipos de relaciones: tipo I: donde el nervio óptico discurre adyacente al seno esfenoidal sin protruir en él (76%), tipo II: el nervio es adyacente y protruye dentro del seno (15%), tipo III: el nervio está dentro del seno esfenoidal (6%); y tipo IV: donde el nervio está en relación con el seno etmoidal (3%).

Congdon clasifica tres tipos de neumatizaciones del seno con respecto a la silla turca:

1. Tipo conchal (5%), existe cuando la extensión posterior del seno esfenoidal es muy anterior a la silla turca.
2. El tipo parasellar (23%) ocurre cuando la pared posterior del seno esfenoidal alcanza la pared anterior de la silla turca.
3. El tipo sellar o postsellar (67%) ocurre cuando el seno esfenoidal se extiende más allá del nivel de la silla turca para alcanzar el puente posteriormente, permitiendo que la silla provoque una indentación superior en el seno (Hasan, et al 2005) (Aguilera, n.d.)

Senos esfenoidales gigantes: se observan en el 4% de los casos. Los senos esfenoidales muy neumatizados tienen prolongaciones que se extienden por fuera del cuerpo del hueso y se denominan:

* Prolongación pterigodea. Hace que el agujero redondo mayor y el conducto vidiano se encuentren dentro del seno, separados por una pared ósea muy delgada o inexistente.

* Prolongación alar. Frecuentemente asociada con la prolongación pterigoidea, se extiende sobre la base de las alas mayores llegando, en ocasiones, hasta el agujero oval.

* Prolongación anterior o hacia el conducto óptico. Esta prolongación ocupa la base de las alas menores y las clinoides anteriores. El conducto óptico ofrece al seno esfenoidal sus caras inferior e interna y, en ocasiones, solo está revestido por mucosa. Este tipo de variación puede predisponer al cirujano a la lesión del nervio en un abordaje al seno esfenoidal (Gordon et al., 2003)(Abu-bakra & Jones, 2001)

* Prolongación palatina. El seno esfenoidal se prolonga desde el sector anterior e inferior hacia el hueso palatino y forma parte del techo de la fosa pterigomaxilar; en su expansión llega a tomar contacto con la parte posterosuperior del seno maxilar.

* Prolongación basilar. Es una variante infrecuente en donde el seno esfenoidal se excava en la apófisis homónima.

El septum es el principal elemento estructural de la nariz, divide la cavidad nasal en dos fosas nasales y proporciona soporte a las pirámides ósea y cartilaginosa. El cartílago septal es el componente quirúrgico más importante de la nariz, es la placa de cartílago de forma cuadrangular y tamaño variable encargada de dar sostén al tercio medio del dorso y la punta nasal.

La porción caudal del cartílago septal está adherida con firmeza a la espina nasal. Su porción cefálica se articula con la lámina perpendicular del etmoides y el vómer mediante la prolongación conocida como proceso esfenoidal. Su borde ventral se articula con las alas premaxilares y su porción dorsal se continúa con los cartílagos laterales superiores, lo que en su extremo forma la válvula nasal caudal (Ioi, Nakata, Nakasima, & Counts, 2007)(Gonzalez-Rosado, 2006).

El tercio superior del septum óseo está formado por la lámina perpendicular del etmoides hacia arriba, que se continúa con el hueso frontal y la lámina cribosa. Por delante se articula con los huesos propios de la nariz, caudalmente con el cartílago septal y hacia abajo con el vómer. El vómer tiene forma de quilla y se extiende en dirección anterior e inferior desde el esfenoides, por arriba de los huesos palatinos y el maxilar superior, donde se une a las alas premaxilares de este hueso. En sentido anterior se inserta el borde inferior del cartílago septal (Ioi et al., 2007).(Hernandez, 2008)

La desviación del septo nasal es frecuente, y se estima que está presente, en mayor o menor grado, en el 20% de la población. Cuando la desviación es marcada puede llegar a estenotar el meato medio y comprometer el drenaje de los senos que drenan en él, esto es, el seno maxilar, el frontal y las celdillas etmoidales anteriores.

Otra variante frecuente es la neumatización de la porción posterosuperior del septo, con drenaje habitualmente hacia el seno esfenoidal y que puede verse

afectada por un proceso inflamatorio como cualquier otra celdilla aérea (loi et al., 2007)(Gonzalez-Rosado, 2006)

3. Rinosinusitis

La rinosinusitis es el término apropiado utilizado para describir la concurrencia de inflamación e infección dentro de la cavidad nasal y los senos paranasales. El grupo de trabajo del EPOS (un grupo de especialistas internacionales) desarrolló una definición clínica de rinosinusitis basada en la guía Allergic Rhinitis and its Impact on Asthma.

La RSC se distingue de la rinosinusitis aguda (RSA) por la persistencia de los síntomas durante al menos 12 semanas. La RSC puede ser definida como poliposis nasal (RSC-PN) o sin pólipos (RSC-SP), generalmente sobre la base de la endoscopia nasal. Es posible que estas dos entidades tengan diferente patogénesis y pueden ser distinguidas por sus características inflamatorias particulares aunque ambas son englobadas bajo el título de RSC (Lopez, 2007).

El consenso actual se inclina por la interacción desorganizada entre la genética del huésped, factores inmunológicos y agentes ambientales e infecciosos, lo que desencadena la inflamación crónica y un proceso de remodelación de las vías aéreas superiores.

La precipitación de la rinosinusitis puede tener lugar luego de la obstrucción del ostium sinusal, en particular el ostium del seno maxilar más allá del cornete medio, causando retención de moco y la posterior infección. Existen muchos factores predisponentes potenciales. La disfunción ciliar, como en la fibrosis quística, conduce al deterioro de la depuración de los senos y a una prevalencia de poliposis nasal de hasta el 40% en las personas con fibrosis quística. Para entender su patogénesis es necesario conocer la anatomía de las vías de aclaración mucociliar.

Debido a que se ha hecho evidente que la inflamación es el hallazgo universal importante en todos los pacientes con rinosinusitis, Nuevas definiciones se han desarrollado para describir sus tipos. Las definiciones son como sigue:

La rinosinusitis un grupo de trastornos caracterizados por inflamación de la mucosa de la nariz y los senos paranasales. De una duración mínima de 12 semanas consecutivas. Pacientes con RSC puede tener brotes agudos intermitentes; en tales casos, el trastorno se llama *exacerbación aguda de la rinosinusitis crónica*.

Los criterios utilizados para hacer el diagnóstico están bastante bien establecidos, y el tratamiento es relativamente sencillo. Definiciones y posterior tratamiento de CRS, sin embargo, han sido particularmente difícil de establecer debido a la amplia variedad de condiciones que se han encontrado para ser asociado con él.

El papel de las bacterias en la RSC no está bien apoyado. Con este nuevo enfoque en la inflamación, se puede observar que la inflamación en la nariz y los senos de una variedad de causas pueden resultar en obstrucción de orificios de los senos y puede predisponer al desarrollo de más inflamación o una infección. Hay muchas posibles causas de la inflamación, y las opciones de tratamiento médico actuales han sido diseñadas para tratar el factor de incitación, reducir la reacción inflamatoria posterior, o ambos. Aunque las bacterias, los hongos y los virus pueden ser causas primarias de la inflamación de los senos, también pueden ocurrir como infecciones secundarias o incluso como colonizadores de la mucosidad.

Mucha atención se ha centrado en la respuesta del huésped a la precipitante inflamatoria y cómo se relaciona con el proceso de la enfermedad y la progresión. Esto es particularmente cierto en CRS, en el que las células eosinófilos, interleuquinas, neutrófilos, mastocitos, T y B, inmunoglobulinas, factor de necrosis tumoral, proteína básica principal, junto con una serie de otros

mediadores de la inflamación se han identificado y pueden desempeñar papeles importantes en pacientes selectivos. Además, otros factores también han sido identificados que pueden participar en el desarrollo o la perpetuación de CRS. Estos incluyen las biopelículas bacterianas, superantígenos y osteítis.

Uno de los mayores problemas con la identificación de la patogénesis de CRS es que ni los síntomas, hallazgos, ni radiografías, tomados independientemente, son base suficiente para el diagnóstico. Uno de los otros mecanismos por los cuales las bacterias pueden participar en la patogénesis de CRS puede ser la capacidad de algunos organismos para liberar exotoxinas o "superantígenos." Bacterianas, por ejemplo, *S. aureus* puede liberar exotoxinas, que pueden ser patógenos y causan importantes, a veces mortales, reacciones en los seres humanos. *Superantígenos* son un grupo de proteínas o partículas producidas por bacterias que pueden provocar una respuesta inflamatoria agresiva.

Se ha propuesto que las exotoxinas también pueden ser liberadas localmente en los tejidos y provocan una respuesta inflamatoria local sin resultar en los efectos sistémicos abrumadores observadas en el síndrome de choque tóxico. Tal podría ser el caso en CRS, en la que las bacterias podrían liberar exotoxinas que causan la inflamación. Esta inflamación no se debe a una respuesta infecciosa clásica, aunque puede ocurrir como un efecto secundario una vez que se ha producido una avería en la mucosa y los mecanismos de defensa local que faciliten la invasión bacteriana, la colonización y la infección.

Un sin número de otros participantes inflamatorios juegan un papel en el desarrollo de CRS. Además, se ha sugerido que las variantes anatómicas pueden predisponer a la obstrucción de los senos, lo que permite el desarrollo de CRS, aunque la evidencia fuerte es deficiente. (Hullet & Stankiewicz, 2005)

En 1997, la rinosinusitis Grupo de Trabajo de la Academia Americana de Otorrinolaringología-Cirugía de Cabeza y Cuello desarrolló una clasificación ahora bien aceptada de rinosinusitis, que fue reportado por Lanza y Kennedy.

Esta clasificación se basa en dos criterios principales que ayudan a identificar si un paciente tiene rinosinusitis principalmente sobre la base de los síntomas y luego para clasificar rinosinusitis tipos basado principalmente en marcos de tiempo temporales de la aparición de los síntomas.

SINTOMAS Y SIGNOS DE LA RINOSINUSITIS

Los principales síntomas / signos

1. Dolor facial / presión
2. Congestión facial / plenitud
3. Obstrucción nasal / bloqueo
4. Descarga / purulencia, drenaje posterior descolorida Nasal
5. Hiposmia / anosmia
6. Purulencia en el examen nasal
7. Fiebre (aguda rinosinusitis solamente)

Menores síntomas / signos

1. Dolor de cabeza
2. Fiebre (no aguda rinosinusitis)
3. Halitosis
4. Fatiga
5. El dolor dental
6. Tos
7. El dolor de oído / presión / plenitud

(Hullet & Stankiewicz, 2005).

Diseño Metodológico

Tipo de estudio: El estudio es cuantitativo, descriptivo, retrospectivo y de corte transversal.

Área de Estudio:

Hospital Escuela Antonio Lenin Fonseca, que se encuentra ubicado en el Distrito II de Managua, localizado en el extremo Noroeste de la ciudad a orillas del lago Xolotlán, cuenta con 251 camas censables y 31 camas no censables, cuenta con 11 especialidades y es Hospital de Referencia Nacional.

Universo: Lo constituyó la población que asiste a la consulta externa del servicio de Otorrinolaringología del Hospital Escuela Antonio Lenin Fonseca con patología rinosinusal.

Muestra: corresponde a 47 pacientes con enfermedad rinosinusal que cumplen con los criterios de inclusión.

Criterios de inclusión:

- Pacientes con enfermedad rinosinusal en el servicio ORL – HEALF durante el periodo de estudio y que se sometieron a estudios tomográficos.

Criterios de exclusión:

- Alteraciones anatómicas en la nariz y los senos paranasales después de intervenciones quirúrgicas o traumatismos.

Técnicas e instrumentos:

Las técnicas e instrumentos que se utilizaron en nuestro estudio fueron las siguientes:

Guía de observación directa: para la identificación de las diferentes variantes anatómicas encontradas en los estudios tomográficos de los 47 pacientes en estudio se realizó como instrumento una lista de chequeo de observación en donde se encontraban plasmadas las diferentes variantes anatómicas de nariz y senos paranasales, seleccionándose las encontradas por cada estudio tomográfico analizado.

Encuesta: Se realizó encuesta sobre la lectura de los discos de tomografía a Radiólogo ya que las lecturas previas no contaban con la descripción de las variantes anatómicas.

Revisión documental: Se hizo uso de esta técnica para recolectar información sobre la clínica referida por los pacientes con enfermedad rinosinusal, realizando revisión de los 47 expedientes de pacientes en estudio.

Método de recolección: posterior a la autorización para manipulación de expedientes por parte de subdirección docente se acudió al área de Admisión para solicitar los mismos con sus estudios tomográficos acudiendo posteriormente al área del CAT en donde se realizó lectura de todos los estudios tomográficos de los pacientes del estudio.

Aspectos éticos.

Para la realización de este estudio se solicitó autorización para la manipulación de expedientes y discos de tomografía a la Subdirección Docente para su posterior préstamo al área de Estadística de este Hospital.

Se omitieron los nombres de los pacientes y de sus padres al momento de obtener la información.

Procesamiento de la información.

La información recolectada de las variables se analizó en el programa SPSS versión 19, se presentaron tablas estadísticas simples y asociadas y gráficos en porcentajes.

Presentación de la información

La presentación de los resultados de la información recolectada se presentó en un documento en Microsoft Office Word 2013, con fuente Arial 12, interlineado 1.5, justificado, tinta negra, márgenes superior de 3 cm, inferior y derecho de 2.5 cm, e izquierdo de cada página 3.5, se numeró a partir del resumen, los títulos en mayúscula, en negrita y centrado. En la defensa, la presentación se realizó en el programa Microsoft Office Power Point versión 2013, se presentó portada, introducción, objetivos, diseño metodológico, análisis y discusión de los resultados y conclusiones.

Variables de estudio:

1. Características sociodemográficas.
2. Frecuencia anatómica en la nariz y los senos paranasales.
3. Tipo de variantes anatómicas en la nariz y los senos paranasales.
4. Sintomatología rinosinusal.

Operacionalización de las variables

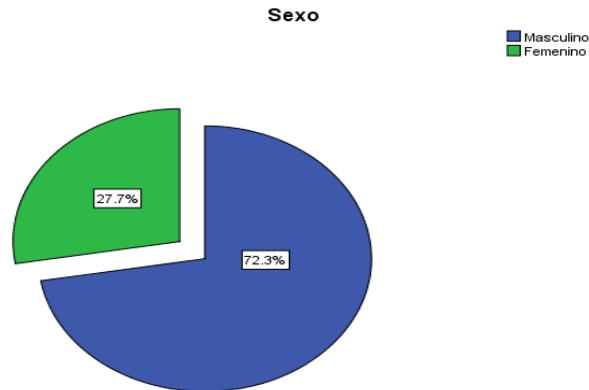
Variable	Subvariable	Definición	Escala	Indicador
Características sociodemográficas	Sexo	Condición orgánica de las personas animales y las plantas.	Masculino Femenino	Ficha de revisión documental.
	Edad	Número de años de vida.	15 - 25 años 26 - 35 años 36 - 45 años 46 a más años	
Variante anatómica	Seno maxilar	Lo menos frecuente, sin perjuicio de la función.	Normal Tipo I,II,III Tabicado	Encuesta
	Seno etmoidal		C.Haller A. Nassi C. Onodi Keros I,II,III Apófisis Unciforme neumatizada. Infundíbulo Etmoidal neumatizado.	
	Seno esfenoidal		Conchal Paraselar Selar N. Optico tipo I, II, III. Clinoides neumatizada Pterigoides neumatizada	
	Seno frontal		Hipoplasia C. Frontoetmoidales	
	Cornetes		Neumatizado Hipoplásico Paradójico	

Variable	Subvariable	Definición	Escala	Indicador
Síntomas rinosinusales	Criterios Mayores	Alteraciones orgánicas y funcionales de la nariz y senos paranasales	Dolor facial / presión Congestión facial / plenitud Obstrucción nasal / bloqueo Descarga / purulencia, drenaje posterior descolorida Nasal Hiposmia / anosmia Purulencia en el examen nasal Fiebre (aguda rinosinusitis solamente)	Ficha de revisión documental.
	Criterios Menores		Dolor de cabeza Fiebre (no aguda rinosinusitis) Halitosis Fatiga El dolor dental Tos El dolor de oído / presión / plenitud	

RESULTADOS

El estudio se realizó de octubre 2013 a Octubre 2014. La muestra de estudio incluyó 47 pacientes: 13 mujeres (27.7%) y 34 hombres (72.3%).

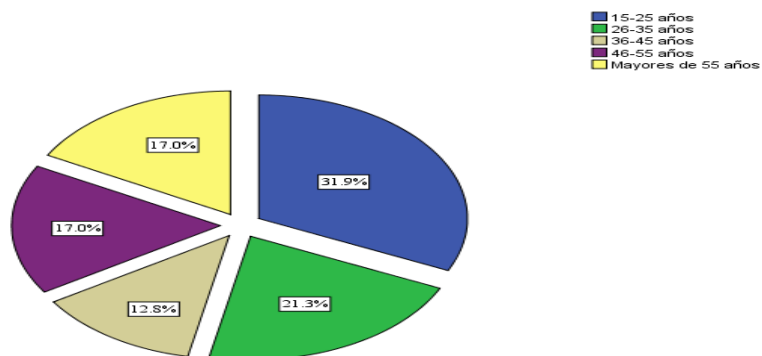
Gráfico. 1 Distribución por sexo en los pacientes con enfermedad rinosinusal el periodo de estudio comprendido entre Octubre 2013 – Octubre del 2014



Nota Fuente: Ficha de revisión documental.al pie

El rango de edad que más prevaleció en la población estudiada fue de 15-25 años (31.9%) seguido de los pacientes de 26-35 años (21.3%) con 10 casos, de 46-55 con 8 casos (17%), mayores de 55 años con 8 casos (17%) seguido del grupo etáreo de 36-45 con 6 casos (12.8%). (Ver tabla Anexo 1).

Gráfico. 2 Distribución por edad de los pacientes con enfermedad rinosinusal el periodo de estudio comprendido entre Octubre 2013 – Octubre del 2014

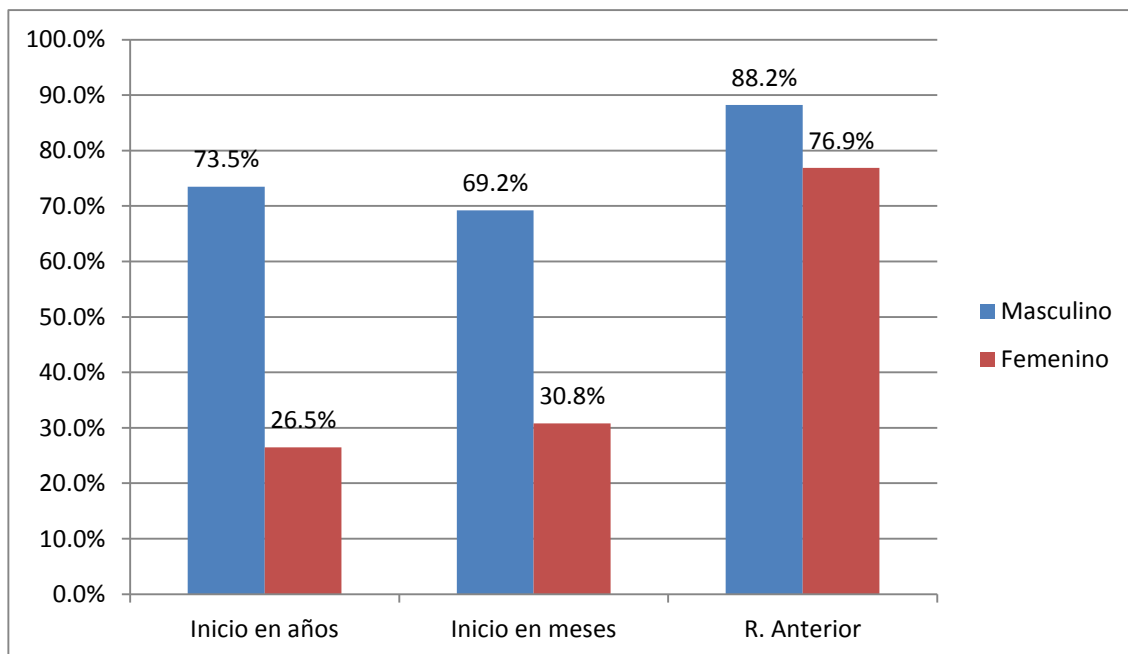


Fuente: Ficha de revisión documental.

Todos los pacientes que acudieron al servicio de Otorrinolaringología (Hospital Escuela Antonio Lenin Fonseca) mostraban datos clínicos y síntomas relacionados con la enfermedad rinosinusal.

En tiempo de inicio 25 masculinos (73.5%) y 9 femeninos (26.5%) refirieron tener años de sintomatología y meses de inicio de síntomas 9 pacientes del sexo masculino (69.2%) y cuatro femeninos (30.8%). (Tabla 2), en cuanto a la rinorrea anterior se encontró que la presentaron 30 pacientes masculinos (88.2%) y 10 femeninos (76.9%). (Ver tabla Anexo 2)

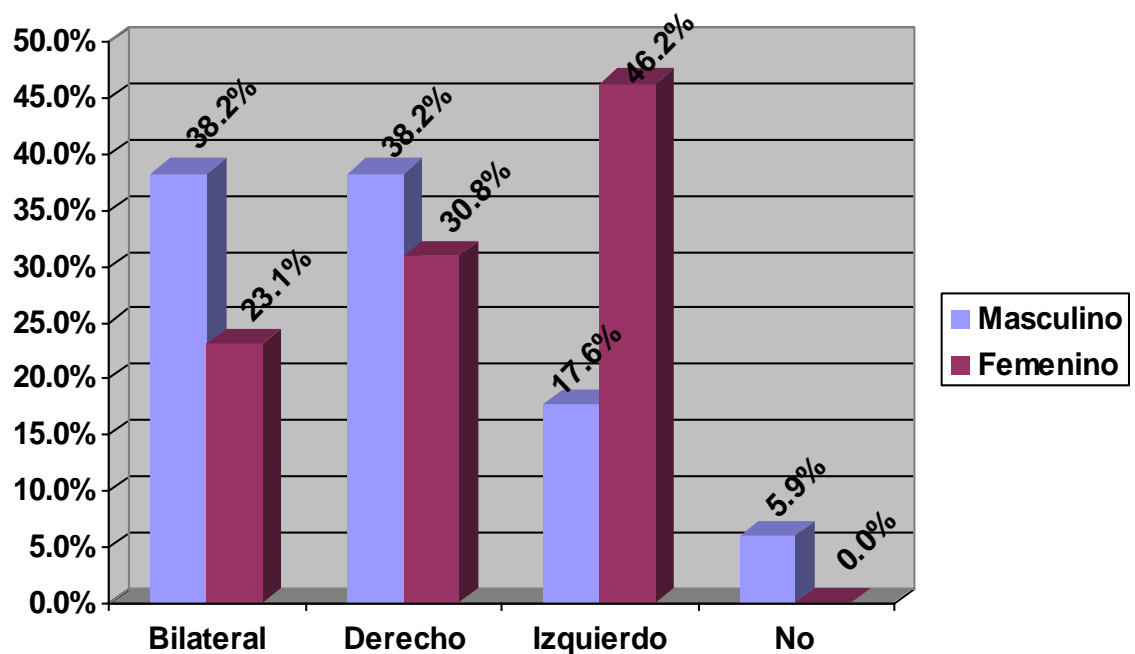
Gráfico. 3 Inicio de los síntomas rinosinuales y rinorrea anterior en los pacientes con enfermedad rinosinusal el periodo de estudio comprendido entre Octubre 2013 – Octubre del 2014.



Fuente: Ficha de revisión documental

En cuanto a la obstrucción nasal 13 masculinos aquejaron obstrucción bilateral y 13 pacientes obstrucción derecha (38.2%), 6 casos refirieron obstrucción nasal de predominio izquierdo con 46.2%. (Ver Tabla 3 en Anexos).

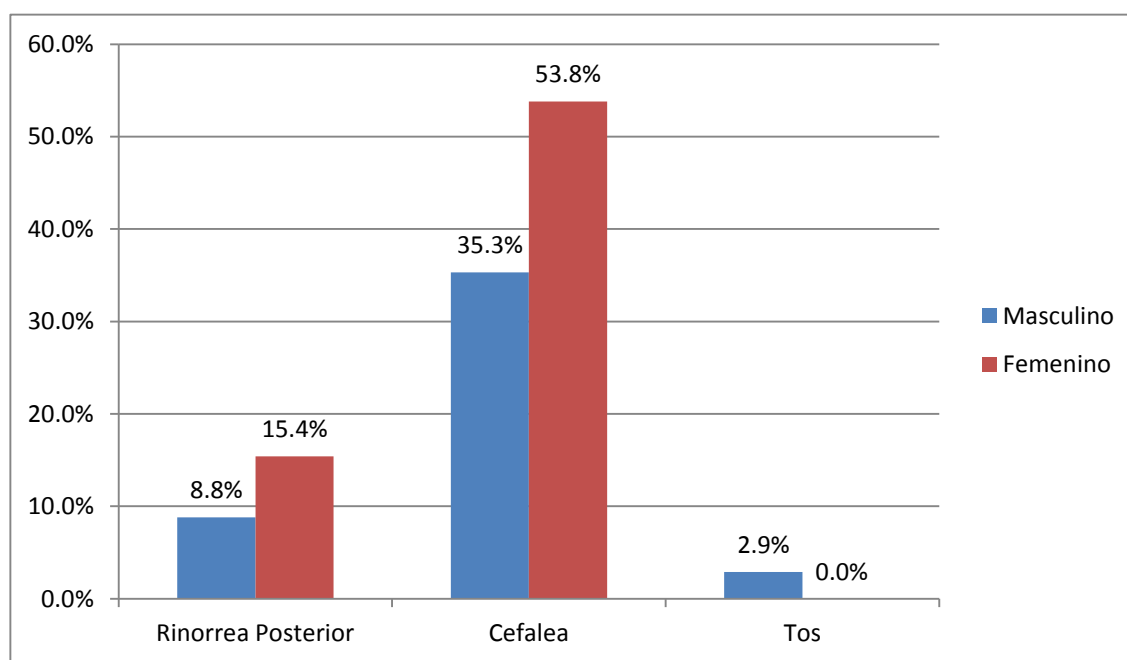
Gráfico. 4 Obstrucción nasal en los pacientes con enfermedad rinosinusal el periodo de estudio comprendido entre Octubre 2013 – Octubre del 2014.



Fuente: Ficha de revisión documental

La rinorrea posterior fue referida por 3 pacientes del sexo masculino (8.8%) y 2 pacientes del sexo femenino (15.4%); la cefalea fue referida por 12 pacientes del sexo masculino (35.3%) y 7 pacientes del sexo femenino (53.8%); la tos fue referida únicamente por 1 paciente del sexo masculino. Ver Tabla Anexo 4

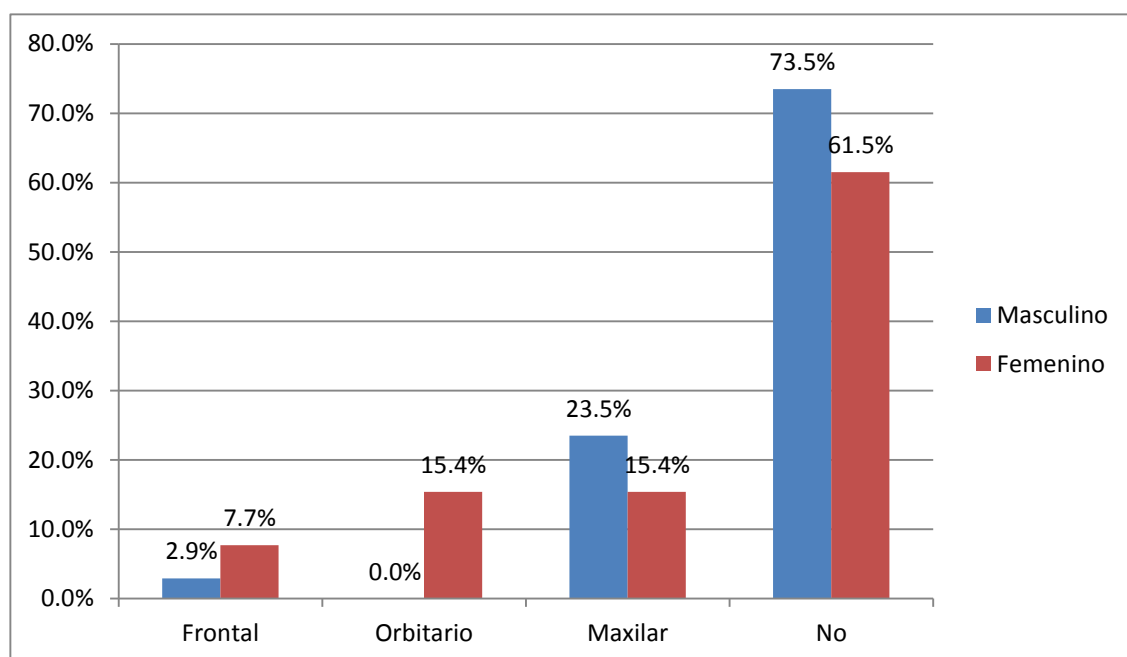
Gráfico. 4 Síntomas rinosinuales en los pacientes con enfermedad rinosinusal en periodo de estudio comprendido entre Octubre 2013 – Octubre del 2014.



Fuente: Ficha de revisión documental

El dolor facial de origen maxilar fue referido por 8 pacientes del sexo masculino (23.5%) y dos femeninos. El dolor facial de origen frontal fue referido por 1 paciente del sexo masculino (2.9%) y 1 paciente del sexo femenino (7.7%). El dolor orbitario fue referido por 2 pacientes del sexo femenino con un 15.4%. Ver Tabla Anexo 5

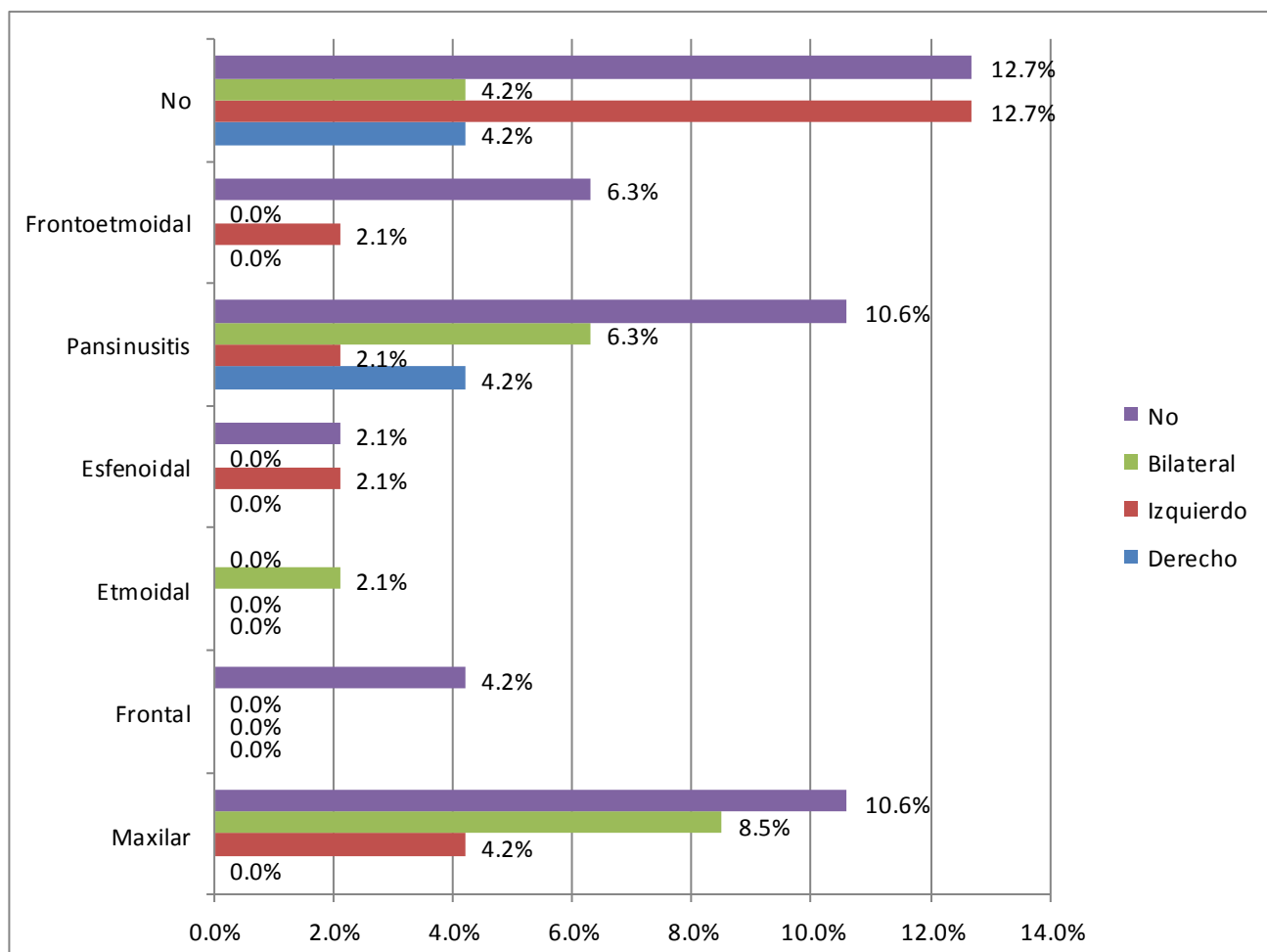
Gráfico. 5 Tipos de dolor facial en los pacientes con enfermedad rinosinusal en periodo de estudio comprendido entre Octubre 2013 – Octubre del 2014



Fuente: Ficha de revisión documental

En relación a las celdillas de Haller se encontraron 4 casos (8.5%) con sinusitis maxilar bilateral y 2 (4.2%) con sinusitis izquierda. 1 caso (2.1%) con sinusitis etmoidal bilateral, 1 caso (2.1%) con sinusitis esfenoidal izquierda, 3 casos (6.3%) con pansinusitis bilateral, 1 caso izquierdo (2.1%) y 2 casos derecho (4.2%). La sinusitis frontoetmoidal se encontró únicamente en 1 caso de predominio izquierdo (2.1%). Ver Anexo Tabla 6

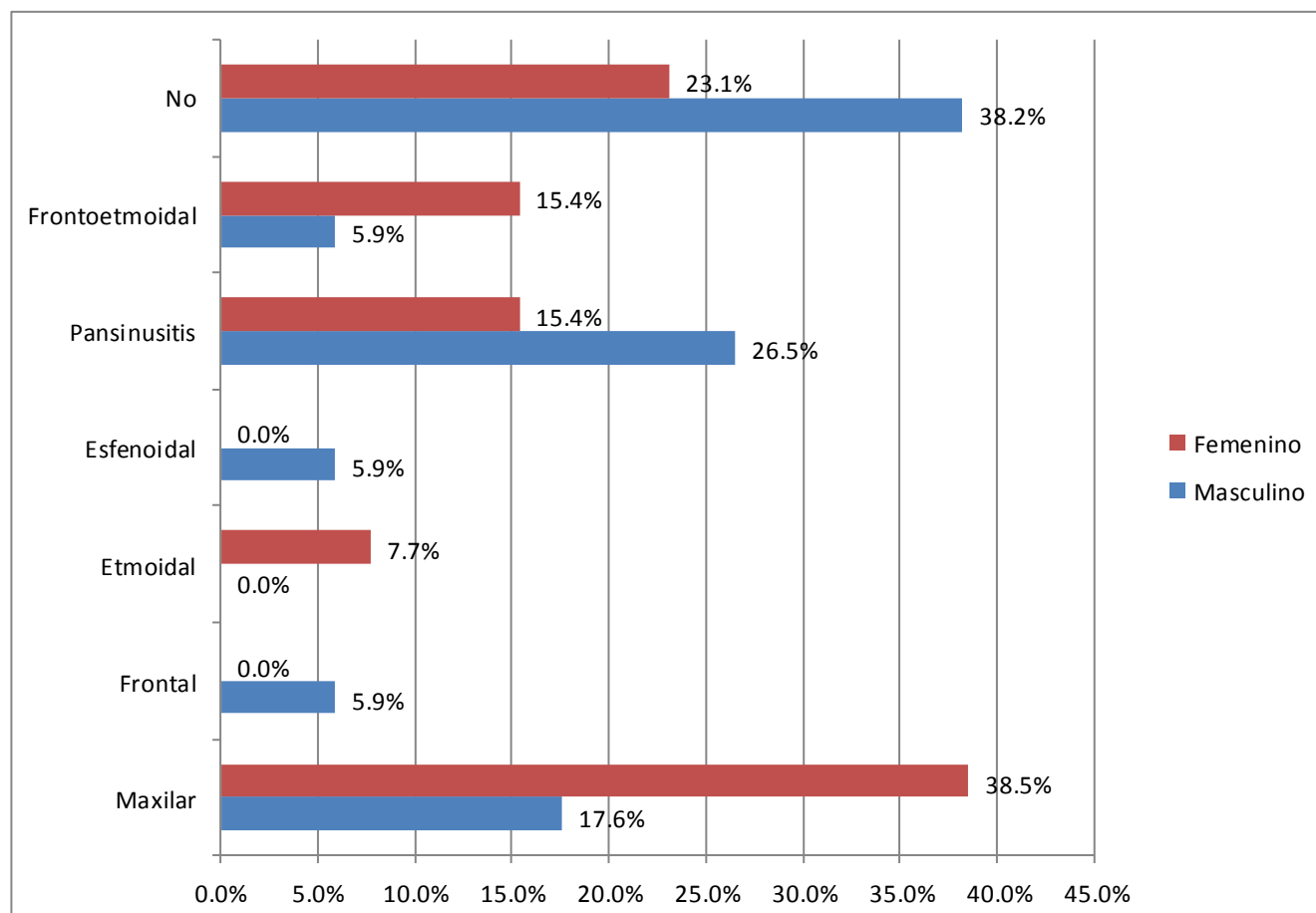
Gráfico. 6 Relación entre sinusitis y Celdillas de Haller en los pacientes con enfermedad rinosinusal en periodo de estudio comprendido entre Octubre 2013 – Octubre del 2014



Fuente: Ficha de revisión documental

En relación a la sinusitis según sexo se encontraron 9 pacientes del sexo masculino con pansinusitis (26.5%) y 2 femeninos equivalente al 15.4%. 6 pacientes del sexo masculino con sinusitis maxilar (17.6%) y 5 casos del sexo femenino con 38.5%, 2 casos del sexo masculino con sinusitis frontal, esfenooidal y frontoetmoidal respectivamente con el 5.9% cada uno de ellos. Ver Tabla Anexo 7

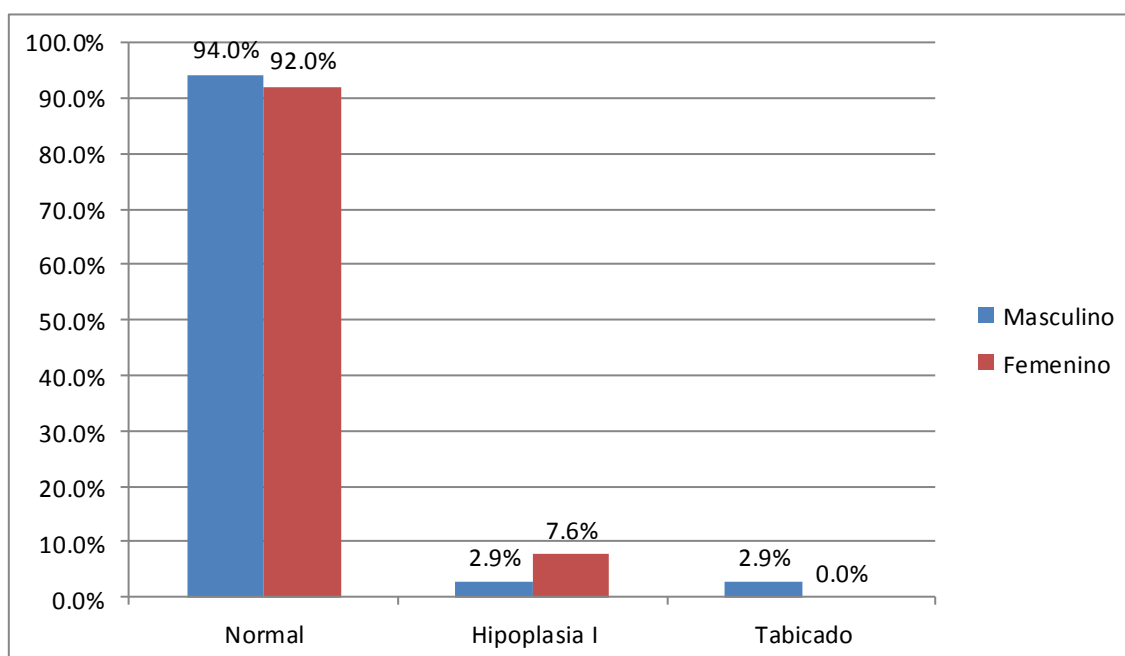
Gráfico. 7 Sinusitis según sexo en los pacientes con enfermedad rinosinusal en periodo de estudio comprendido entre Octubre 2013 – Octubre del 2014



Fuente: Ficha de revisión documental

De las variantes anatómicas del seno maxilar se encontró que 1 paciente del sexo masculino (2.9%) y 1 del sexo femenino presentaron hipoplasia tipo I y 1 caso del seno masculino con seno maxilar tabicado (2.9%). Ver Tabla Anexo 8

Gráfica. 8 Variantes anatómicas del seno maxilar según sexo en la población con enfermedad rinosinusal en periodo de estudio comprendido entre Octubre 2013 – Octubre del 2014



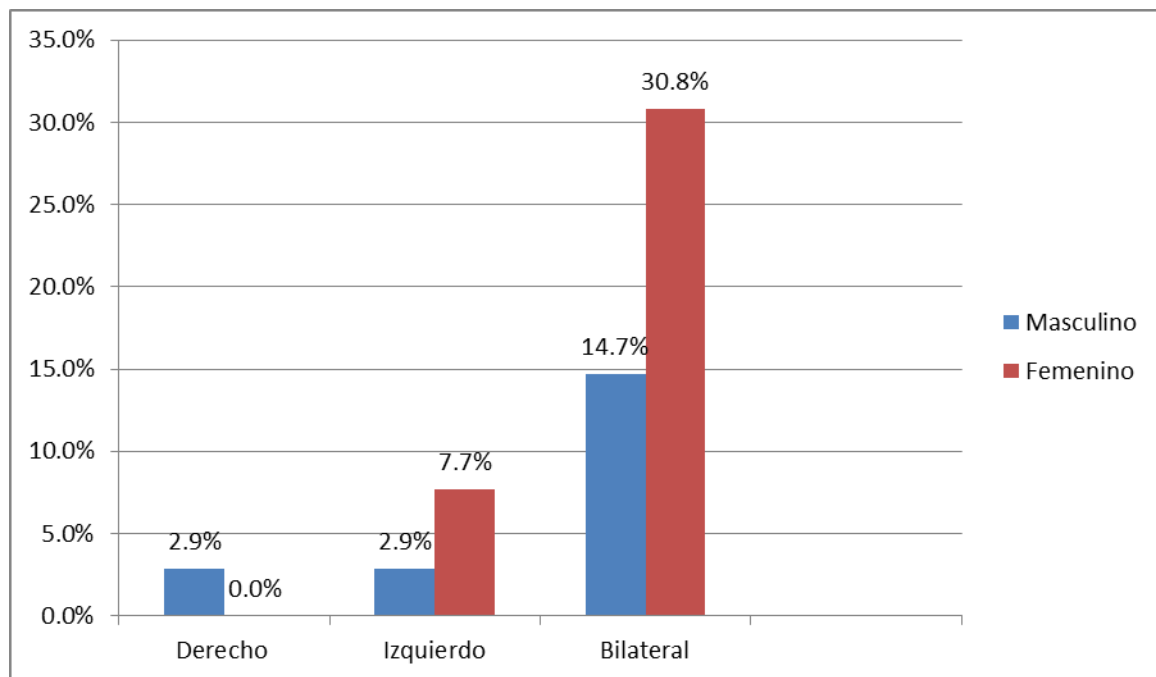
Fuente: Ficha de revisión documental

En cuanto a las variantes anatómicas del seno etmoidal se encontraron celdillas de Agger Nassi bilateral en 5 pacientes (14.7%) del sexo masculino y en 4 pacientes del sexo femenino (30.8%), 1 caso del lado izquierdo (2.9%) del sexo masculino y 1 caso del sexo femenino (7.7%). Del lado derecho solo se logró identificar 1 caso masculino (2.9%).

En cuanto a las celdillas de Onodi solo se identificó 1 caso del sexo femenino (7.7%). En lo que respecta al índice de Keros predominó el Keros II en 24 pacientes del sexo masculino (70.6%) y 11 del sexo femenino con 84.6%, seguido del Keros III con 8 pacientes del sexo masculino (23.5%) y 2 casos del sexo femenino (15.4%). Se encontraron 2 casos con Keros I (5.9%).

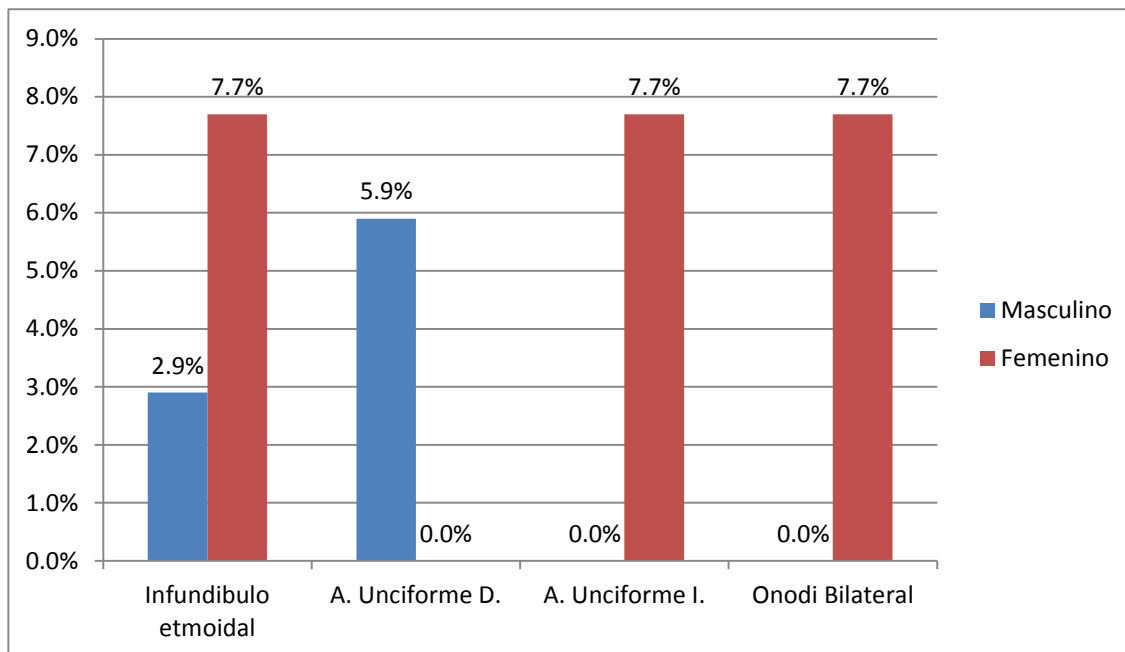
La Apófisis Unciforme neummatizada fue encontrada en 2 pacientes del sexo masculino con 5.9% lado derecho y en 1 paciente del sexo femenino lado izquierdo con un 7.7%. Ver Tabla Anexo 9.

Grafico. 9 Variantes anatómicas del seno etmoidal (Agger Nassi) según sexo en la población con enfermedad rinosinusal en periodo de estudio comprendido entre Octubre 2013 – Octubre del 2014



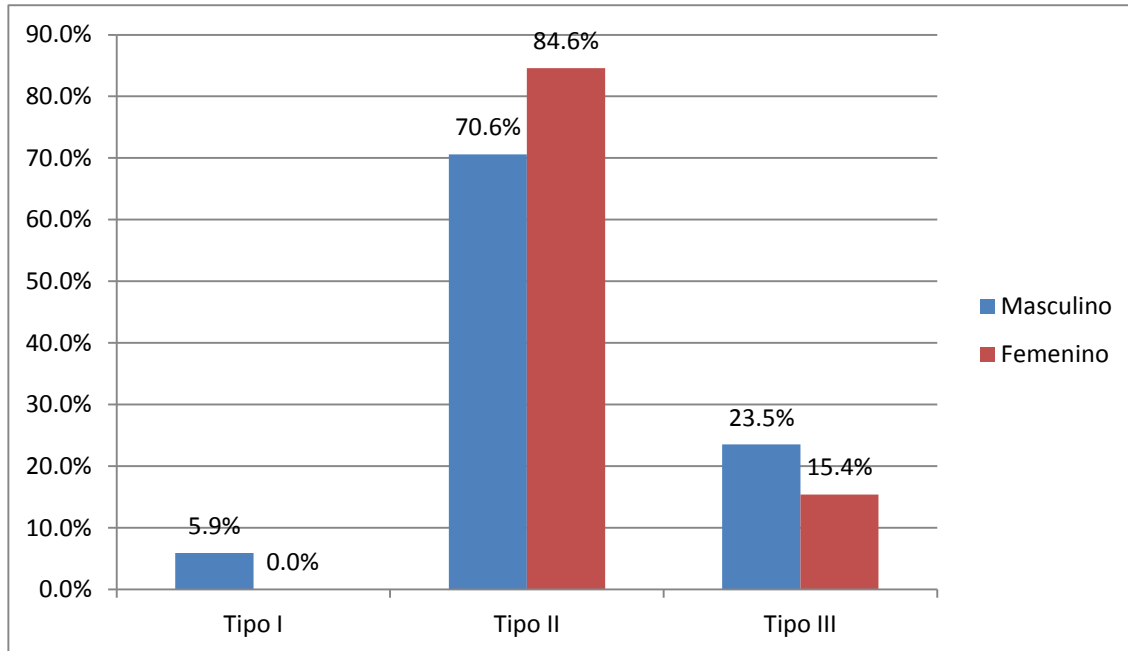
Fuente: Ficha de revisión documental.

Grafico. 10 Variantes anatómicas del seno etmoidal según sexo en la población con enfermedad rinosinusal en periodo de estudio comprendido entre Octubre 2013 – Octubre del 2014



Fuente: Ficha de revisión documental.

Grafico. 11 Variantes anatómicas del techo etmoidal según sexo en la población con enfermedad rinosinusal en periodo de estudio comprendido entre Octubre 2013 – Octubre del 2014



Fuente: Ficha de revisión documental

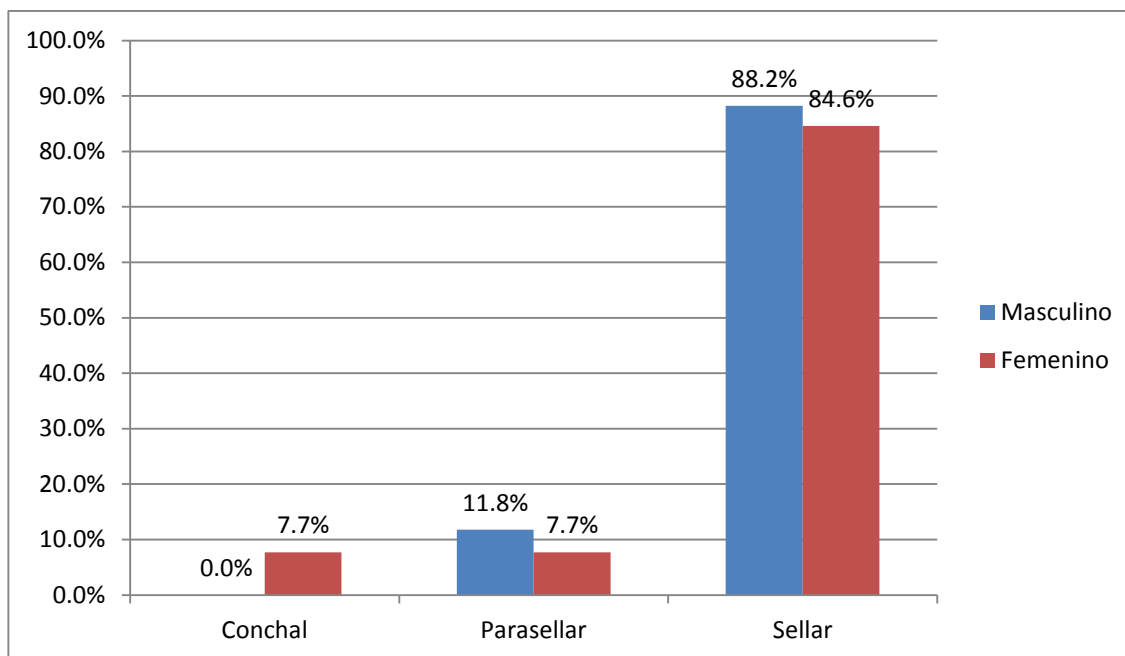
En lo que respecta a las variantes anatómicas del seno esfenoidal se encontró predominantemente el seno de tipo Sellar en 30 pacientes del sexo masculino (88.2 %) y 11 casos en el sexo femenino (84.6%), seguido del parasellar con 4 casos del sexo masculino (11.8%) y 1 femenino (7.7%). El seno esfenoidal de tipo Conchal solo fue encontrado en un caso del sexo femenino (7.7%).

En las variantes del nervio óptico predominó el tipo I con 23 casos del sexo masculino (67.6%) y 7 del sexo femenino (53.8%). Del tipo II se encontraron 9 pacientes del sexo masculino (26.5%) y 5 del sexo femenino (38.5%), seguido de la variante tipo III con 2 casos del sexo masculino (5.9%) y 1 del sexo femenino (7.7%).

En cuanto a la neumatización del esfenoides se encontró pterigoides neumatizada en 2 casos del sexo masculino (5.9%) y 1 caso en el sexo femenino (7.7%). El ala menor del esfenoides neumatizada se encontró en 1 caso del sexo masculino

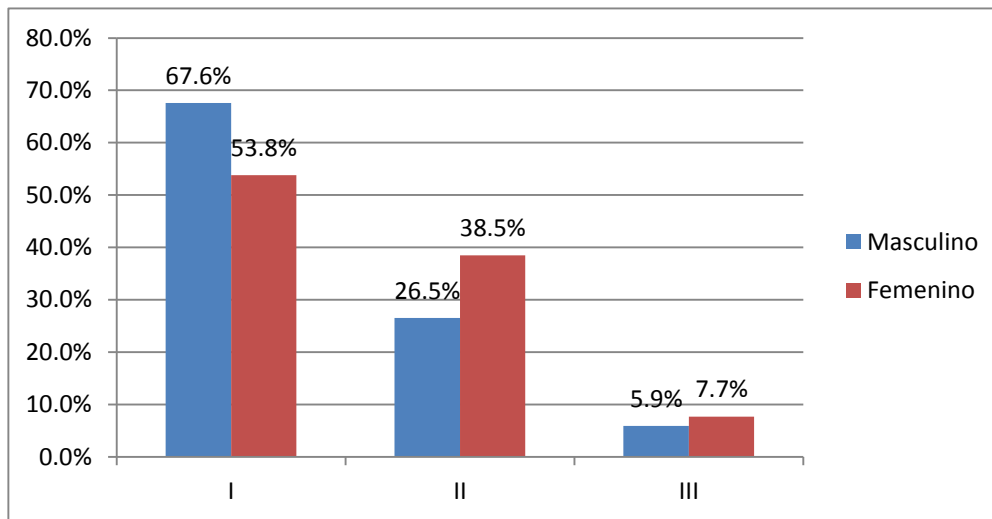
(2.9%) y 1 caso del sexo femenino (7.7%). El ala mayor del esfenoides neumatizada fue encontrada en un caso del sexo femenino (7.7%). Ver Tabla Anexo 10

Grafico. 12 Tipo de seno esfenoidal según sexo en la población con enfermedad rinosinusal en periodo de estudio comprendido entre Octubre 2013 – Octubre del 2014



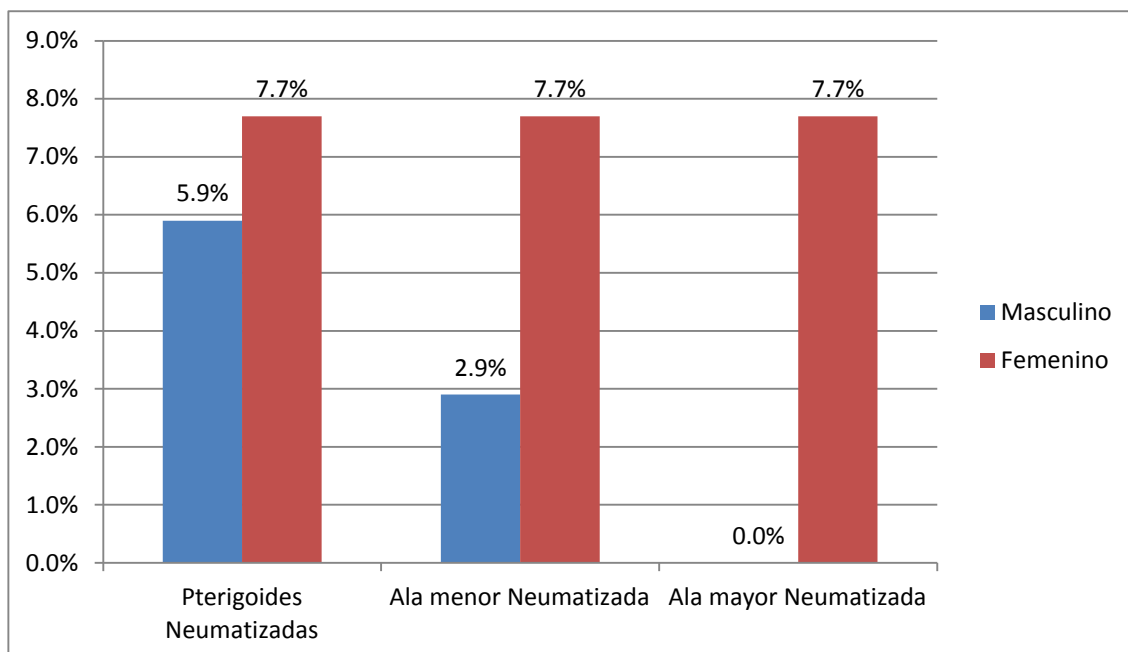
Fuente: Ficha de revisión documental

Grafico. 13 Variante Nervio Óptico según sexo en la población con enfermedad rinosinusal en periodo de estudio comprendido entre Octubre 2013 – Octubre del 2014



Fuente: Ficha de revisión documental

Gráfico. 14 Neumatización del hueso esfenoides según sexo en la población con enfermedad rinosinusal en periodo de estudio comprendido entre Octubre 2013 – Octubre del 2014

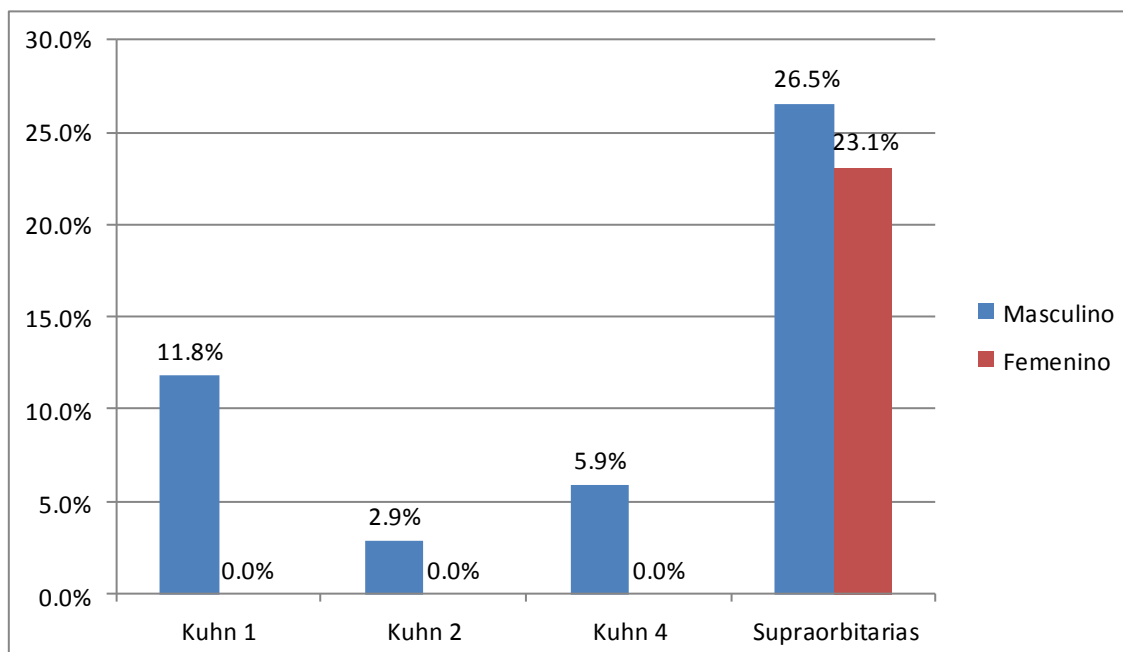


Fuente: Ficha de revisión documental

En las variantes anatómicas del seno frontal se encontraron celdillas frontoetmoidales de tipo Kuhn 1 en 4 pacientes del sexo masculino (11.8%), seguido de la Kuhn 4 con 2 casos del sexo masculino (5.9%), de la Kuhn 2 se encontró 1 caso (2.9%).

Celdillas supraorbitarias se encontraron 9 casos del sexo masculino (26.5%) y 3 casos del sexo femenino (23.1%). Ver Tabla Anexo 11.

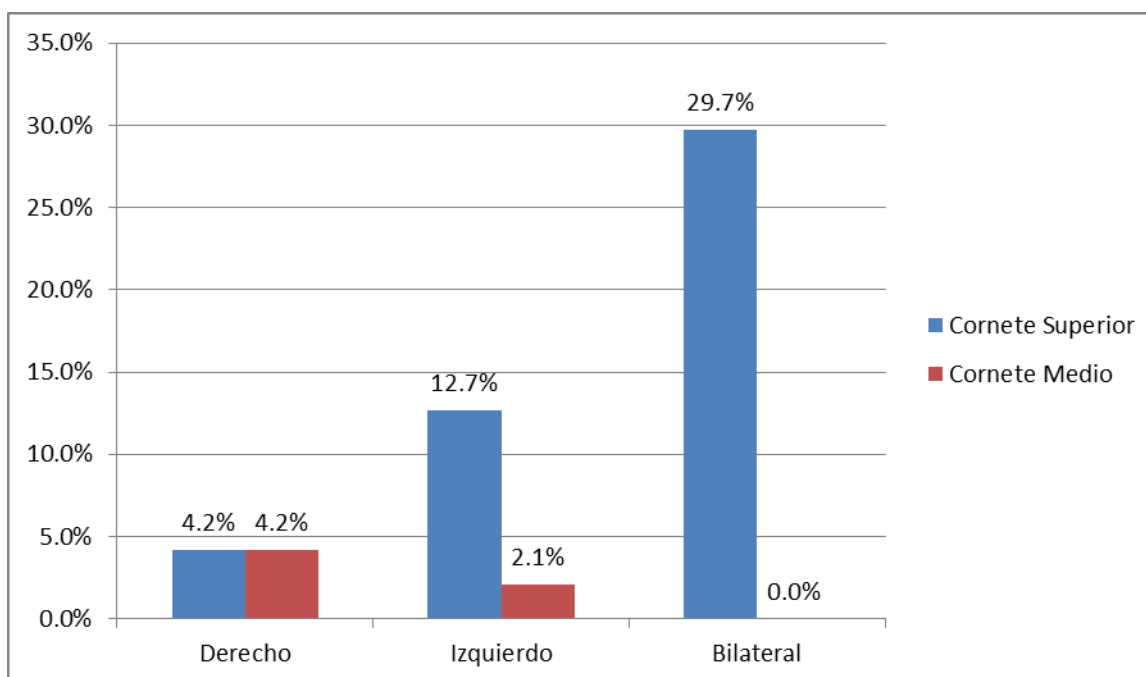
Gráfico. 15 Variantes anatómicas del seno frontal según sexo en la población con enfermedad rinosinusal en periodo de estudio comprendido entre Octubre 2013 – Octubre del 2014



Fuente: Ficha de revisión documental

En lo que respecta a las variantes anatómicas de los cornetes se encontró cornete superior neumatizado izquierdo en 6 casos (12.7%) y 2 casos del lado derecho (4.2%) y 14 casos bilaterales (29.7%), Cornete medio neumatizado se encontró en 2 casos del lado derecho (66.7%) y 1 caso izquierdo (33.3%). Ver Tabla Anexo 12

Gráfico. 16 Variantes anatómicas de cornetes según localización en la población con enfermedad rinosinusal en periodo de estudio comprendido entre Octubre 2013 – Octubre del 2014



Fuente: Ficha de revisión documental

DISCUSIÓN

En relación a celdillas de Agger Nassi (45.5%), definida como la presencia de celdillas etmoidales anteriores a la inserción anterior de los cornetes medios al revisar los cortes coronales de anterior a posterior. La prevalencia de este hallazgo que ha sido reportada, varía de manera significativa dependiendo de los autores, desde 10%-15% descrito por Messerklinger en 1967, hasta 89% descrito por Van Alyea (Jiménez -Castellanos, 2000) (De-Lano, Fun, & Zinreich, 1996)

Por su alta frecuencia, debería llevarnos a considerarla en la práctica como una constante anatómica, siendo su ausencia una variación, a pesar que en el estudio no fue significativa. La presencia de las celdillas de AggerNassi de gran tamaño podría relacionarse con la sinusitis crónica frontal, ya que puede llegar a impedir el drenaje del seno frontal al formar parte de la pared anterior del receso frontal(Calhoun & Waggespack, 1991).

Observe 46.6% de cornetes superiores neumatizados, variación anatómica, que de no contar con una TAC de SPN es muy difícil de evaluar, ya que es difícil de observar endoscópicamente. Algunos autores lo asocian a la cefalea por puntos de contacto o rinógena, diagnóstico bastante controversial, caracterizado por la presencia de cefalea que revierte con el uso de vasoconstrictores y anestésicos tópicos nasales³¹. La existencia de un cornete superior de gran tamaño generaría un punto de contacto mucoso en la zona más estrecha de la fosa nasal, provocando este cuadro³². Por otra parte, existen diversos autores que cuestionan la existencia de esta patología, y que incluso asocian la presencia de cefalea con una menor probabilidad de presentar una rinosinusitis crónica.

Con respecto a variaciones anatómicas del cornete medio, encontramos 6.3% de conchas bullosas (definida como la neumatización parcial o completa del cornete medio), resultados no concordantes con otros estudios ya que es de las menos frecuentes identificadas. Dicha variación puede contribuir en la obstrucción del complejo osteomeatal (COM), y por tanto, en la patogenia de la rinosinusitis aguda

recurrente y la rinosinusitis crónica (De-Lano et al., 1196)(Acuña, Zinagra, & Pérez, 2003)

La neumatización del proceso unciforme es una entidad poco frecuente. Ésta ha sido descrita por varios autores (Kennedy, Zinreich (0,4%), Bolger (2,5%)), como una variación que produce obstrucción del infundíbulo. La neumatización del proceso unciforme, junto a otras alteraciones de la ventilación del COM, como una celdilla infraorbitaria, podrían ser factores causales de sinusitis maxilares unilaterales recurrentes²⁶. Encontré 5.9 % de casos en este estudio del total de masculinos y 7.7% del total de femeninos, lo que es compatible con las bajas frecuencias descritas por los autores previamente citados.

De igual forma, obtuve 2.9% del total de masculinos y 7.6% del total de pacientes femeninos dato concordante con la literatura. La hipoplasia de senos maxilares, además de producir error diagnóstico con cuadros infecciosos al ser evaluados con radiografías simples, produce una relación anatómica aberrante con el proceso uncinado ipsilateral, dado que éste se inserta en una posición más baja de la normal (Harar et al., 2004).

Observe 7.7% de celdillas de Onodi del total de pacientes femeninos, la cual está definida como la prolongación hacia posterior de una celdilla etmoidal posterosuperior, de tal manera que su pared posterior está más posterior que la pared anterior de la celdilla esfenoidal vecina. Esta variación fue descrita por primera vez por Adolf Onodi en 1903, y su importancia radica en su estrecha relación con el nervio óptico. Por esta razón, siempre debe identificarse antes de realizar una CENS, para así evitar lesiones de nervio óptico, y eventualmente de la arteria carótida interna. La frecuencia de esta variante varía en torno al 8% y 14%, según distintas series. Pese a su relativa alta frecuencia en la literatura internacional aunque en este estudio no fue significativo, la compresión del nervio óptico como una complicación infecciosa de una sinusitis etmoidal posterior es algo extremadamente infrecuente(Nouraei et al., 2009)(Kantarci, 2004).

Decidí también estudiar las variantes del nervio óptico, aunque esta no sea causa de sinusitis; sin embargo puede ser un factor importante en las complicaciones de la misma. En este estudio se encontró que la mayor frecuencia de la localización del nervio óptico es el tipo I con un 67.6% del total de masculinos y 53.8% del total de femeninos definido cuando el nervio óptico discurre adyacente al seno esfenoidal sin protruir en él lo cual coincide con las bibliografías internacionales

Encontré 53.2% de celdillas de Haller (o infraorbitarias), cifra que no coincide con lo reportado por Kennedy y Zinreich²⁶. Al relacionarla con la sinusitis maxilar se encontró que era un 54.5%. Este es un reparo de importancia no sólo por estar implicado entre las posibles etiologías de la sinusitis maxilar unilateral recurrente, sino porque su persistencia en el posquirúrgico es una de las causas de fracaso de la antrostomía maxilar

Otro tipo de variante que encontré en el estudio es respecto a la neumatización del seno esfenoidal siendo el tipo sellar el más frecuente con un 88.2% del total de masculinos y 84.6% del total de femeninos coincidiendo con lo descrito por Congdon y otras literaturas internacionales (Yang et al., 2008) (Plovaram, 2004).

Finalmente, decidí estudiar la configuración del techo etmoidal. Para ello, se utilizó la clasificación de Keros, descrita por este autor en 1962⁴⁰, donde se mide la diferencia de altura entre la lámina cribiforme y el techo etmoidal anterior. Los techos etmoidales bajos serían los más seguros en la CENS, y existiría menor riesgo de provocar fístulas de líquido cefalorraquídeo (LCR) durante la cirugía.

Para realizar la medición en cada caso, se buscó el corte coronal donde se puede observar la crista galli de mayor tamaño⁴⁰. Es llamativa la mayor frecuencia de configuración de techo etmoidal tipo Keros II 70.6% del total de masculinos y 84.6% del total de femeninos; lo que coincide con la mayoría de las series (70% en el estudio de Keros). Sin embargo, existen resultados no concordantes con este estudio. En 2008 se publicó un estudio con 109 pacientes filipinos, en donde se encontró 80% de techos etmoidales Keros I (Harar et al., 2004).

CONCLUSIONES

Edad y sexo se identificó que en la mayoría de pacientes del estudio predominó el sexo masculino en edades comprendidas entre los 15-25 años

Se logró identificar múltiples variantes anatómicas existentes en las TC de SPN que fueron solicitados en nuestra Red de Salud, que generalmente no son informadas de rutina por los radiólogos. Por tanto, todo ORL debería entrenarse en su búsqueda para facilitar su cirugía y prever posibles complicaciones, así como solicitar al radiólogo el correcto informe de éstas según sea necesario. Los resultados son en general comparables con los publicados en la literatura internacional.

La celdilla de Haller sería en la práctica la variante anatómica más frecuente. Existe un predominio de techos etmoidales tipo Keros II en los casos analizados, que coincide con la mayoría de las publicaciones internacionales.

El resto de variantes anatómicas que se encontraron no tuvieron significancia estadística con respecto a sinusitis como causa etiológica de la misma lo cual concuerda con estudios internacionales (Ovalle A. 2007) ya que estas por si solas no se encuentran asociadas a enfermedad rinosinusal, sin embargo son factores predisponentes que se deben tomar en cuenta siempre como coadyuvante en la etiología y como factor predisponente para complicaciones en el manejo quirúrgico de la misma.

RECOMENDACIONES

Institucionales:

Establecer un protocolo sobre el manejo de pacientes con enfermedad rinosinusal en donde se establezca la realización de estudios Tomográficos a todos los pacientes que presenten sintomatología rinosinusal y que no mejoren con el tratamiento médico para identificar las variantes anatómicas que puedan predisponerlos a complicaciones rinosinusal y de esta forma poder ofertarle un mejor tratamiento médico y/o quirúrgico.

Otorrinolaringólogos:

Entrenamiento del Otorrinolaringólogo en la lectura tomografía de nariz y senos paranasales.

A futuras generaciones que retomen este estudio para hacerlo experimental con un grupo control.

Radiólogos:

Se sugiere a los radiólogos realizar la identificación de las variantes anatómicas de forma rutinaria al realizar la lectura de las tomografías.

BIBLIOGRAFIA

- Abu-bakra M., & Jones, N. (2001). Pervallence of Nasal mucosal contact points in patients with facila pain compared with patients without facial pain, *115*, 629–32.
- Acuña, M., Zinagra, A., & Pérez, M. (2003). Anatomía Aplicada de los Senos Esfenoidales: Consideracioens Clínico - quirúrgicas.
- Aguilera, M. (n.d.). Variaciones Antómicas Risnosinusales Encontradas por Tomografía Computarizada, *3*(1), 17–21.
- Ahmed, Z., Eweiss and Hisham, & Khalil. (2013). The Prevalence of Frontal Cells and Their Relation to Frontal Sinusitis: A Radiological Study of the Frontal Recess Area. Retrieved from <http://dx.doig.org/10.1155/2013/687582>
- Andreas, L. (2009). *Cirugia endoscópica de la pared nasal lateral, de los y de la base anterior del cráneo*. Universidad Ludwig Maximilian de Munich, Alemania, Centro Medico Grosshadern.
- Bolger, W., Butzin, C., & Parson, D. (1991). Paranasal sinus bony anatomic variations and mucosal abnormalities: CT analysis for endoscopy sinus surgery. *Laryngoscope*, *101*, 56–64.
- Cabezón, R., & Ricardo, S. (2010). Variantes anatómicas relevantes en tomografía computarizada de cavidades perinasales., *70*, 223–230.
- Calhoun, K., & Waggespack, G. (1991). CT Evaluation of the paranasal sinuses in symptomatic and asymptomatic populations. *104*, 480–3.
- Collet, S., Bertrand, B., Cornu, S., Eloy, P., & Rombaux, P. (2001). Is septal deviation a risk factor for chronic sinusitis ? Review of literature. *55*(4), 299–304.
- De-Lano, M., Fun, F., & Zinreich, S. (1196). Relationship of the optic nerve to the posterior paranasal sinuses: a CT anatomic study. *17*(4), 669–75.
- Earwaker, J. (1993). Anatomic Variants in sinusal CT, 381–415.
- Escajadillo, J. (2002). *Oidos, Naris y Garganta y Cirugía de Cabeza y Cuello*. (2da ed.). México: El Manual Moderno.

- Fadda, G., Rosso, S., & Aversa, S. (2012). Multiparametric statistic al correlation between paranasal sinus anatomic variations and chronic rhinosinusitis. *32*, 244–51.
- Gonzalez-Rosado, G. (2006). Relación de la profundidad y morfología del techo etmoidal por TC con patología de seno etmoidal y/o frontal, *2*, 147–52.
- Gordon, S., HadiSeikaly, Matthew, L., Faustino, G., HerveLeboeuf, T., & Calhoun, K. (2003). Correlation Between Facial Pain or Headache and Computed Tomography in Rhinosinusitis in Canadian and U.S. Subjects. *Laryngoscope*, *113*, 943–5.
- Grazia, J., Miranda, G., Walker, K., & Aguirre, S. (2014). Prevalencia de variantes anatómicas naso-sinusales: Importancia en el inform radiológico y en la cirugía endoscópica funcinoal, *20*(1), 5–12.
- Harar, R., Chadha, M., & Rogers, G. (2004). The role of septal deviation in adult chronic rhinosinusitis: a estudy of 500 patients. *42*(3), 126–30.
- Hasan, Y., Harum, D., & Bhattin, B. (2005). What is the erylationship between chronic sinus disease and isolated nasal septal deviation? *133*, 190–3.
- Hernandez, J. (2008). Radiografic Analysis of the Ethmoid Roof based on Keros Calssification among Filipinos, *23*(1), 15–9.
- Hullet, K., & Stankiewicz. (2005). *Cummings otolaryngology Head and Neck Surgery* (4th ed.).
- loi, H., Nakata, S., Nakasima, A., & Counts, A. (2007). Comparision of cephalometric norms between Janapese adn Causcasian adults in atero-posterior and vertical dimension, *29*(5), 493–9.
- Jiménez -Castellanos. (2000). Anatomical Variations in the human paransal sinus region studied by CT, *197*, 221–7.
- Kantarci, M. (2004). Remarkable anatomic variations in paranasal sinus region and their clinical importance, *50*, 296–302.
- Kennedy, D., & Zinreich, S. (1988). Functional esdoscopic approach to inflammatory sinus disease: Current Prospectives and technique modifactionis, *2*, 89–96.

- Lopez, A. (2007). Incidencia de la enfermedad rinosinusal en pacientes con variants anatómicas en los senos paranasales. *Otorrinolaringóloga adscrita al Hospital Regional*, 52(2), 68–71.
- Montilla Ibáñez, M. A. (2014). *Manual de Otorrinolaringología (Primera)*. Internet Medical.
- Nouraei, S., Elisay, A., & DiMarco, A. (2009). Variations in paranasal sinus anatomy: implications for the pathophysiology of chronic rhinosinusitis and safety of endoscopic sinus surgery. 38, 32–7.
- Otorrinolaringología de Scott Brown*. (1987) (5a ed.). Butterworths, Londres.
- Ovalle, A. (2007). Incidencia de la enfermedad rinosinusal en pacientes con variantes anatómicas en los senos paranasales, 52(2), 65–71.
- Pac-Sa, M., Museros- Recatala L., Belido, J., & Puig-Barberá J. (2008). Factores de riesgo de síntomas de rinitis alérgica en adolescentes de Castellón., 23, 333–40.
- Pinares, J., Carillo, T., & Guzman, I. (2012). Variabilidad anatómica de los senos maxilares y de estructura involucradas en su drenaje.
- Plovaram, R. (2004). *Anatomic variants and pearls-functional endoscopic sinussurgery* (37th ed.).
- Poma, C., & Contreras, F. (2007). Evaluación de las variantes anatómicas en el complejo osteomeatal con tomografía muticorte, 3(1), 28–32.
- Yang, B., Chong, V., & Wang, Z. (2008). CT appearance of pneumatized inferior turbninate, 63, 901–5.
- Zinreich, S. (2006). Progress in sinonasal imaging, 196, 61–65.

ANEXOS

Tabla.1 Características sociodemográficas en los pacientes con enfermedad rinosinusal el periodo de estudio comprendido entre Octubre 2013 – Octubre del 2014.

Variable	Frecuencia	Porcentaje
Sexo Masculino	34	72.3%
Femenino	13	27.7%
Total	47	100.0%
Edad Menores de 15 años	0	0%
15-25 años	15	31.9%
26-35 años	10	21.3%
36-45 años	6	12.8%
46-55 años	8	17.0%
Mayores de 55 años	8	17.0%
Total	47	100.0%

Fuente: Ficha de revisión documental.

Tabla.2 Inicio de los síntomas rinosinusales y rinorrea anterior en los pacientes con enfermedad rinosinusal el periodo de estudio comprendido entre Octubre 2013 – Octubre del 2014.

Síntomas rinosinusales	Sexo		Total
	Masculino	Femenino	
Tiempo de inicio de Años síntomas	25	9	34
	73.5%	26.5%	100.0%
Meses	9	4	13
	69.2%	30.8%	100.0%
Total	34	13	47
	72.3%	27.7%	100.0%
Rinorrea Anterior Si	30	10	40
	88.2%	76.9%	85.1%
No	4	3	7
	11.8%	23.1%	14.9%
Total	34	13	47
	100.0%	100.0%	100.0%

Fuente: Ficha de revisión documental

Tabla. 3 Obstrucción nasal en los pacientes con enfermedad rinosinusal el periodo de estudio comprendido entre Octubre 2013 – Octubre del 2014.

		Obstrucción nasal				Total
		Derecho	Izquierdo	Bilateral	No	
Sexo	Masculino	13 38.2%	6 17.6%	13 38.2%	2 5.9%	34 100.0%
	Femenino	4 30.8%	6 46.2%	3 23.1%	0 .0%	13 100.0%
Total		17 36.2%	12 25.5%	16 34.0%	2 4.3%	47 100.0%

Fuente: Ficha de revisión documental

Tabla. 4 Síntomas rinosinuales en los pacientes con enfermedad rinosinusal en periodo de estudio comprendido entre Octubre 2013 – Octubre del 2014.

		Sexo		Total
		Masculino	Femenino	
Rinorrea Posterior	SI	3 8.8%	2 15.4%	5 10.6%
	No	31 91.2%	11 84.6%	42 89.4%
Cefalea	SI	12 35.3%	7 53.8%	19 40.4%
	No	22 64.7%	6 46.2%	28 59.6%
Tos	SI	1 2.9%	0 0%	1 2.1%
	No	33 97.1%	13 100%	42 97.9%

Fuente: Ficha de revisión documental

Tabla. 5 Tipos de dolor facial en los pacientes con enfermedad rinosinusal en periodo de estudio comprendido entre Octubre 2013 – Octubre del 2014

		Sexo		Total
		Masculino	Femenino	
Dolor Facial	Frontal	1 2.9%	1 7.7%	2 4.3%
	Orbitario	0 .0%	2 15.4%	2 4.3%
	Maxilar	8 23.5%	2 15.4%	10 21.3%
	No	25 73.5%	8 61.5%	33 70.2%
Total		34 100.0%	13 100.0%	47 100.0%

Fuente: Ficha de revisión documental

Tabla.6 Relación entre Sinusitis y las C. Haller en la población con enfermedad rinosinusal en periodo de estudio comprendido entre Octubre 2013 – Octubre del 2014

		C. Haller				Total
		Derecho	Izquierdo	Bilateral	No	
Sinusitis	Maxilar	0 .0%	2 4.2%	4 8.5%	5 10.6%	11 23.3%
	Frontal	0 .0%	0 .0%	0 .0%	2 4.2%	2 4.2%
	Etmoidal	0 .0%	0 .0%	1 2.1%	0 .0%	1 2.1%
	Esfenoidal	0 .0%	1 2.1%	0 .0%	1 2.1%	2 4.2%
	Pansinusitis	2 4.2%	1 2.1%	3 6.3%	5 10.6%	11 23.2%
	Frontoetmoidal	0 .0%	1 2.1%	0 .0%	3 6.3%	4 9.4%
	No	2 4.2%	6 12.7%	2 4.2%	6 12.7%	16 33.8%
Total		4 8.5%	11 23.2%	10 21.2%	22 46.8%	47 100.0%

Fuente: Ficha de revisión documental

Tabla. 7 Sinusitis según sexo en los pacientes con enfermedad rinosinusal en periodo de estudio comprendido entre Octubre 2013 – Octubre del 2014

		Sinusitis						Total	
		Maxilar	Frontal	Etmoidal	Esfenoidal	Pansinusitis	Frontoetmoidal		No
Sexo	Masculino	6 17.6%	2 5.9%	0 .0%	2 5.9%	9 26.5%	2 5.9%	13 38.2%	34 100.0%
	Femenino	5 38.5%	0 .0%	1 7.7%	0 .0%	2 15.4%	2 15.4%	3 23.1%	13 100.0%
Total		11 23.4%	2 4.3%	1 2.1%	2 4.3%	11 23.4%	4 8.5%	16 34.0%	47 100.0%

Fuente: Ficha de revisión documental

Tabla. 8 Variantes anatómicas del seno maxilar según sexo en la población con enfermedad rinosinusal en periodo de estudio comprendido entre Octubre 2013 – Octubre del 2014

		Sexo		Total
		Masculino	Femenino	
Seno Maxilar	Normal	32 72.7%	12 27.3%	44 100.0%
	Hipoplasia I	1 2.9%	1 7.6%	2 10.5%
	Tabicado	1 2.9%	0 .0%	1 2.9%
Total		34 100%	13 100%	47 100.0%

Fuente: Ficha de revisión documental

Tabla. 9 Variantes anatómicas del seno etmoidal según sexo en la población con enfermedad rinosinusal en periodo de estudio comprendido entre Octubre 2013 – Octubre del 2014

Seno Etmoidal		Sexo		Total
		Masculino	Femenino	
C. Agger Nassi	Derecho	1 2.9%	0 .0%	1 2.1%
	Izquierdo	1 2.9%	1 7.7%	2 4.3%
	Bilateral	5 14.7%	4 30.8%	9 19.1%
Infundíbulo etmoidal neumatizado		1 2.9%	1 7.7%	2 4.3%
C. Onodi	Bilateral	0 .0%	1 7.7%	1 2.1%
Índice Keros	Tipo I	2 5.9%	0 .0%	2 4.3%
	Tipo II	24 70.6%	11 84.6%	35 74.5%
	Tipo III	8 23.5%	2 15.4%	10 21.3%
A. Unciforme	Derecho	2 5.9%	0 .0%	2 4.3%
	Izquierdo	0 .0%	1 7.7%	1 2.1%

Fuente: Ficha de revisión documental

Tabla. 10 Variantes anatómicas del seno esfenoidal según sexo en la población con enfermedad rinosinusal en periodo de estudio comprendido entre Octubre 2013 – Octubre del 2014

		Sexo		Total
		Masculino	Femenino	
Tipo de seno	Conchal	0 .0%	1 7.7%	1 2.1%
	Parasellar	4 11.8%	1 7.7%	5 10.6%
	Sellar	30 88.2%	11 84.6%	41 87.2%
Variante N. Óptico	I	23 67.6%	7 53.8%	30 63.8%
	II	9 26.5%	5 38.5%	14 29.8%
	III	2 5.9%	1 7.7%	3 6.4%
Neumatización	Pterigoides Neumatizada	2 5.9%	1 7.7%	3 6.4%
	Ala menor Neumatizada	1 2.9%	1 7.7%	2 4.3%
	Ala mayor Neumatizada	0 .0%	1 7.7%	1 2.1%

Fuente: Ficha de revisión documental

Tabla. 11 Variantes anatómicas del seno frontal según sexo en la población con enfermedad rinosinusal en periodo de estudio comprendido entre Octubre 2013 – Octubre del 2014

		Sexo		Total
		Masculino	Femenino	
Celdillas Frontoetmoidales	Kuhn 1	4	0	4
		11.8%	.0%	8.5%
	Kuhn 2	1	0	1
		2.9%	.0%	2.1%
	Kuhn 4	2	0	2
	5.9%	.0%	4.3%	
	Supraorbitaria	9	3	12
		26.5%	23.1%	25.5%
	No	18	10	28
		52.9%	76.9%	59.6%
Total		34	13	47
		100.0%	100.0%	100.0%

Fuente: Ficha de revisión documental

Tabla. 12 Variantes anatómicas de cornetes según localización en la población con enfermedad rinosinusal en periodo de estudio comprendido entre Octubre 2013 – Octubre del 2014

		Localización			Total
		Derecho	Izquierdo	Bilateral	
Cornete Superior	Neumatizado	2	6	14	22
		4.2%	12.7%	29.7%	46.6%
Cornete Medio	Neumatizado	2	1	0	3
		4.2%	2.1%	0	6.3%

Fuente: Ficha de revisión documental



Encuesta

Introducción.

La siguiente encuesta está dirigida a especialista en radiología del Hospital Escuela Antonio Lenin Fonseca, con el objetivo de valorar las tomografías de los pacientes con enfermedad rinusinusial, para registrar la información. Cabe mencionar que los datos obtenidos serán manejados confidencialmente.

I. Datos generales.

Fecha de llenado: _____ Hora de llenado: _____ Código: _____

Nombre del encuestador: _____

Sexo: _____ Edad: _____ Expediente: _____

Fecha _____

II. Variantes anatómicas.

Estructura	Variante	Lado		Obstrucción		Sinusitis	
		Derecha	Izquierda	Sí	No	Derecha	Izquierda
Seno maxilar	Hipoplasia						
	Otro						
Seno etmoidal	C. Haller						
	C. A. Nassi						
	C. Onodi						
	I. Keros						
	Otro						

Estructura	Variante	Lado		Obstrucción		Sinusitis	
		Derecha	Izquierda	Sí	No	Derecha	Izquierda
Seno esfenoidal	Tipo						
	Variante del nervio óptico						
	Clinoides						
	Otro						
Seno frontal	Hipoplasia						
	C. Frontoetmoidal						
	Otro						
Cornetes	Superior Neu.						
	Medio Neu.						
	Inferior Neu.						
	Paradójicos						
	Otro						
Complejo	Bulla etmoidal						
	Apófisis uncinada Atelectásica						
	Horizontal						
	Neumatizada						

Estructura	Variante	Lado		Obstrucción		Sinusitis	
		Derecha	Izquierda	Sí	No	Derecha	Izquierda
ostiomeatal	Otro						
Otros hallazgos	Desviación septal						
	Otros						



Universidad Nacional Autónoma De Nicaragua, Managua
Unan - Managua

Ficha de revisión documental

Introducción.

La siguiente Ficha de revisión documental se aplicará en el área de admisión, con el objetivo de obtener información sobre los pacientes con enfermedad rinusinusual. La información obtenida con este instrumento será utilizada con fines científicos y académicos, cabe mencionar que los datos obtenidos serán manejados confidencialmente

I. Datos generales:

Fecha: _____ Hora: _____ Lugar: _____

Nombre del observador. _____

Síntomas clínicos:

II. Datos de enfermedad rinusinusual

Tiempo de inicio	Años:_____ Meses:_____ Días:_____			
Obstrucción nasal	Der__Izq__	Bilateral	Permanente	Ocasional
Rinorrea posterior	Sí_____ No_____			
Dolor facial	Frontal_____	Orbitario_____	Maxilar_____	Otro_____
Rinorrea	Sí_____ No_____			
Cefalea	Sí_____ No_____			
Tos	Sí_____ No_____			
Hipertermia	Sí_____			
Otra				