

**UNIVERSIDAD NACIONAL AUTÓNOMA DE NICARAGUA, MANAGUA
UNAN-MANAGUA
HOSPITAL ESCUELA ANTONIO LENIN FONSECA**



Servicio de Otorrinolaringología

Tesis para optar al título de Especialista en Otorrinolaringología

Eficacia de Miringoplastía con parche de papel en pacientes que acuden al servicio de otorrinolaringología del Hospital Antonio Lenin Fonseca en el periodo Diciembre 2013 a Diciembre 2014.

Autor:

Dra. Judith de los Ángeles Lejarza Vargas

Tutor:

**Dra. Daliza González
Esp. Otorrinolaringología.**

Managua, Febrero del 2015

DEDICATORIA

A nuestro señor Jesucristo, a Jehová padre que es la luz que ilumina nuestro camino, nuestro guía en todo momento.

A mi esposo e hijo bendición de Dios, los cuales siempre me brindaron todo su amor y apoyo, gracias a ellos he logrado alcanzar esta meta.

A mi tutora Dra. Daliza González pilar fundamental en la realización del presente trabajo, ya que sin ella no hubiese sido posible.

A todos mis maestros por contribuir en mi formación profesional.

A los pacientes que formaron parte de este estudio ya que gracias a ellos fue posible el mismo.

AGRADECIMIENTO

A mi tutora Doctora Daliza González ya que es una guía y un camino a seguir.

Al equipo docente de la especialidad de otorrinolaringología, por brindarme sus conocimientos y ayudarme en mi formación profesional.

A todos los pacientes, que al permitir ayudarlos forman nuestro carácter y nos brindan experiencia.

RESUMEN

Introducción: La timpanoplastía está orientada a la reconstrucción anatomofuncional del oído medio que realizada en la membrana timpánica se denomina miringoplastía.

Objetivo: Determinar la eficacia de Miringoplastia con parche de papel en pacientes que acuden al servicio de otorrinolaringología del Hospital Antonio Lenin Fonseca en el periodo Diciembre 2013 a Diciembre 2014.

Material y método: Estudio prospectivo, descriptivo y de enfoque cuantitativo de fichas de 10 pacientes entre 9 y 65 años. Universo: 10 oídos, muestra: 10 oídos. Se evaluaron resultados según sexo, edad, ubicación, nivel socioeconómico, localización y tipo de perforación, y mejoría funcional objetivada por audiometría.

Resultados: La integridad anatómica posquirúrgica es de 50% con predominio del sexo masculino. En todos los casos, las perforaciones fueron centrales de la pars tensa, de predominio oído izquierdo con un 60%, siendo plastías fallidas 30% derecho y 20% izquierdo. No hay estudios que demuestren diferencias entre oído con el cierre completo de la perforación. En todos los pacientes el procedimiento fue bien tolerado sin efectos secundarios o complicaciones. El 70% logró mejorar el componente auditivo conductivo, sin embargo demostraron en las audiometrías posquirúrgicas afectación neurosensorial variable

Conclusión: El parche papel es un medio eficaz y seguro para el cierre de la membrana timpánica, ya que reduce la lista de espera quirúrgica, beneficiando al paciente, al médico y al hospital en tiempo quirúrgico, economía y riesgos propios de la anestesia y la cirugía. Siendo una técnica ideal que conserva la estructura de la membrana timpánica para futuras intervenciones.

Palabras clave: *Miringoplastía, parche de papel, perforación timpánica.*

Introducción

Las perforaciones timpánicas agudas ocurren del 1 al 3% de la población y las causas son: infección, trauma agudo, barotrauma, alteraciones de la trompa de Eustaquio; como secuela de algunas cirugías (iatrogénicas) o por quemaduras.

La membrana timpánica debe mantener sus cualidades mecánicas para permitir una correcta audición y función protectora para el oído medio e interno. Entre un 15 y 20% de las perforaciones timpánicas no cierran espontáneamente y el tratamiento debe ser quirúrgico mediante una tímpanoplastia. Se utilizan técnicas endomeatales, endaurales y retroauriculares dependiendo del sitio de abordaje. (Labatut, Sierra, Moras, & Cobeta, 2009) (Yuasa & Yuasa, 2008)

Aunque la membrana timpánica tiene una notable capacidad para la regeneración y la curación espontánea, en las perforaciones crónicas no suelen ocurrir y pueden requerir reparación. El propósito de una miringoplastia es reparar tales perforaciones y así mejorar la audición y eliminar la susceptibilidad a las infecciones del oído medio. La reparación de la membrana timpánica se denomina generalmente miringoplastia o timpanoplastia tipo I. (Stuttgart, 1994)

Si una perforación no cierra presentará secuelas y complicaciones tales como hipoacusia, vértigo, parálisis facial, la infección crónica y neuroinfecciones, la calidad de vida del paciente disminuye ya que existen actividades que no podrá realizar.

En la actualidad se han implementado procedimientos de este tipo de forma ambulatoria, con anestesia tópica, con injertos que incluyen autólogos y heterólogos; siendo estos últimos de costo elevado y no aumentan significativamente el éxito del procedimiento de tal manera que no se pueden

utilizar en la mayoría de la población que acude al Hospital Antonio Lenin Fonseca.

El utilizar parches de papel es técnicamente sencillo, de corto tiempo, seguro de realizar, rentable y adecuado como un procedimiento ambulatorio y tiene una buena tasa de éxito, debería ser realizado en perforaciones menores a 5 mm antes de que se refiera a un paciente para la cirugía mayor.

En el servicio de otorrinolaringología del Hospital Antonio Lenin Fonseca, se atienden aproximadamente 1,715 consultas anuales con diagnóstico de Otitis media crónica la cual conlleva por sí misma una perforación timpánica, de los cuales 1,024 son mujeres y 691 hombres, representan el 13.8 % de toda la consulta. Con respecto a la cirugía para el cierre de perforaciones timpánicas tenemos que se realizan aproximadamente ocho timpanoplastía, lo cual representa menos del 1% del total de las cirugías realizadas en el servicio en el año 2012.

Con esto vemos la necesidad de una técnica que sea fácil, de bajo costo y que se pueda realizar en nuestras instalaciones con el mínimo de equipo necesario y por medio de la cual demos respuesta a las necesidades de la población que acude a nuestro servicio.

Planteamiento del problema

En el Hospital Escuela Antonio Lenin Fonseca, se realizan timpanoplastía durante brigadas extranjeras y esto sucede únicamente una vez al año, sin embargo este problema de salud viene en aumento en la población nicaragüense, se requiere mejorar la audición y evitar las infecciones del oído medio en los pacientes, las miringoplastías tipo I se realizan principalmente en perforaciones menores del 20%.

Se debe tener en cuenta que al dejar una perforación timpánica sin cerrar esta conlleva al paciente a estar expuesto a un sin número de patologías del oído, lo que causaría disminución de su audición por ende aislamiento de la sociedad, además del costo económico que produciría el hecho de presentar infecciones óticas a repetición tanto para la institución como para los pacientes.

Por todo lo antes expuesto, hay que considerar ¿Cuál es la eficacia de Miringoplastía con parche de papel en pacientes que acuden al servicio de otorrinolaringología del Hospital Antonio Lenin Fonseca?

Antecedentes

Avishay Golz y colaboradores estudiaron el uso del Parches de papel para perforaciones crónicas de la membrana timpánica, teniendo como resultados: Noventa y dos miringoplastías con parche de papel se realizaron durante el período 1988 a 1997, había 43 varones y 34 mujeres, con edades 14-57 años, observando cierre con éxito en 27 pequeñas perforaciones (71%), en 12 perforaciones de tamaño medio (52,2%), y en sólo 3 perforaciones grandes (18,7%).(Avishay et al., 2003)

Dogru y colaboradores realizaron Comparación de Miringoplastia de parche de papel, grasa, y pericondrio, con tasas de cierre de las perforaciones con parche, grasa y pericondrio de 66,7%, 86,7%, 86,7%, respectivamente. No hubo diferencias estadísticamente significativas en las tasas de cierre de la membrana timpánica entre las técnicas con respecto al tamaño y la localización de perforación ($p > 0,05$). No hubo diferencias estadísticamente significativas en las tasas de mejoría audición ($p > 0,05$). Recomendando el uso del parche de papel y miringoplastia grasa en perforaciones más pequeñas (≤ 2 mm), mientras que miringoplastia con pericondrio en perforaciones más grandes (2 mm). (Dogru, Gungor, Poyrazoglu, Cincik, & Cekin, 2007)

A nivel nacional no se encontró evidencia de estudios de Miringoplastía con parche de papel.

Justificación

La Otitis Media aguda es muy frecuente en niños, evidenciado en el estudio de Kartush y colaboradores quienes demostraron que cerca del 93% de estos pacientes han presentado por lo menos 1 episodio en un año y el 74% 3 o más episodios al año. La Otitis Media Aguda fácilmente evoluciona a una Otitis Media Crónica perforada, siendo una causa importante de morbilidad y deterioro auditivo. La prevalencia varía entre el 1 y el 46%, afectando a la población pobre de los países en desarrollo y aún en países desarrollados, convirtiéndose en un problema de salud pública. (Kartush, 2000)

En el Hospital Escuela Antonio Lenin Fonseca se necesita de una técnica de bajo costo y con buen porcentaje de eficacia para dar respuesta a un problema de salud tangible en nuestra población y que crea preocupación ya que actualmente, no se tiene condiciones para solventarlo, por lo que se busca con este estudio demostrar que la técnica de miringoplastía con parche de papel es adecuada para el cierre de perforaciones menores del 20% y de esta forma lograr éxito en el tratamiento de las perforaciones timpánicas.

Objetivo General

Determinar la eficacia de Miringoplastía con parche de papel en pacientes que acuden al servicio de otorrinolaringología del Hospital Antonio Lenin Fonseca en el periodo Diciembre 2013 a Diciembre 2014.

Objetivos específicos:

1. Describir las características sociodemográficas de los pacientes en estudio.
2. Describir resultado anatómico y audiológico de la técnica utilizada con parche de papel.
3. Identificar las complicaciones postoperatorias más frecuentes.

Marco teórico

La Otitis media crónica ocurre generalmente en los cinco primeros años de vida (aunque a menudo persiste en la edad adulta) y está relacionada con las condiciones socioeconómicas pobres.

Las perforaciones timpánicas ocurren como consecuencia de una otitis media aguda o crónica y en otros casos puede ser traumática debido a fractura del hueso temporal, onda explosiva, barotrauma, cuerpo extraño o iatrogenia. La otitis media aguda es muy frecuente en niños y en algunos estudios se ha demostrado que cerca del 93% de estos pacientes han presentado por lo menos 1 episodio en un año y el 74% 3 o más episodios al año.

La otitis media aguda fácilmente evoluciona a una otitis media crónica, siendo una causa importante de morbilidad y deterioro auditivo. La prevalencia varía entre el 1 y el 46%, afectando a la población pobre de los países en desarrollo y aún en países desarrollados, convirtiéndose en un problema de salud pública (Garner & Brett, 2007).

Adicionalmente, a la otitis media aguda y crónica como causa de perforación de la membrana timpánica, ocurren las perforaciones traumáticas que representan un problema común para el otólogo. La secreción ótica crónica asociada con perforación persistente del tímpano subyacente es una causa frecuente de deficiencia auditiva prevenible en todo el mundo, particularmente en países de ingresos bajos y medios (Macfadyen, Acuin, & Gamble, 2009)

El concepto de miringoplastías fue introducido por Berthold en Viena en 1878, quien inició la práctica del cierre de la membrana timpánica aplicando un parche de tela adhesiva al tímpano por varios días y que al ser retirado originaba una desepitelización sobre la cual apoyaba un injerto de piel. (Sengupta et al., 2012)

Posteriormente, Wullstein en 1952, creó la técnica de timpanoplastía conocida hasta hoy día, confeccionando una serie de instrumentos y materiales para ello. Los injertos que se han usado para reparar perforaciones han sido muy variados, desde piel obtenida de diversos sitios, vena tomada principalmente del dorso de la mano, o vena de banco, peritoneo, grasa, amnios, periostio, fascia, pericondrio o injertos combinados de cartílago pericondrio (Mudry, 2008)

La miringoplastias es la cirugía otológica más frecuentemente utilizada en otorrinolaringología detrás de la colocación de tubos de ventilación transtimpánicos. La frecuencia de la perforación timpánica se estima entre el 1–3% de la población general. La localización, el tamaño y la hipoacusia que genera dependen del agente infeccioso y la gravedad del cuadro, así como de su cronicidad.

La tímpanoplastia tipo I o miringoplastías es la operación en la que el proceso reconstructivo se limita a la reparación de una perforación de la membrana timpánica y la cadena de huesecillos no está lesionada. Los objetivos fundamentales en la indicación de una miringoplastías son: restablecer la integridad de la membrana timpánica y mejorar la audición del oído perforado. Berthold, en 1978, introdujo el término de miringoplastias al utilizar un injerto libre de piel para cerrar la perforación (Avishay et al., 2003)(Toro et al., 2009).

Los padres de la miringoplastias actual han sido, sin embargo, Zöllner y Wülstein en la década de los 50, en la que propusieron una clasificación de estos procedimientos basada en la ubicación del injerto respecto a los huesecillos del oído o las ventanas de la cóclea (Avishay et al., 2003) . Hermann (Mudry, 2008), en 1960, describió el uso de fascia de musculo temporal como injerto. En la misma fecha, Goodhill utilizo pericondrio de trago con resultados parecidos al uso de fascia temporal. Las características de ambos tipos de injerto, la disponibilidad en el campo operatorio y su facilidad de manejo las han convertido en los materiales

más usados para reparar los defectos timpánicos hasta la actualidad. Aun así, se han descrito innumerables variantes técnicas siempre en busca de mejorar los resultados, tanto desde el punto de vista anatómico como funcional.

Existen multitud de criterios para valorar los resultados funcionales en la cirugía otológica. Así, se han descrito como parámetros de valoración auditiva los umbrales aéreos posquirúrgicos, el GAP existente, la ganancia de la vía aérea, la logaudiometría y los productos de distorsión de las Otoemisiones acústicas (Toro et al., 2009)

La membrana timpánica debe mantener sus cualidades mecánicas para permitir una correcta audición y función protectora para el oído medio e interno. Comprende dos segmentos de tamaño y constitución diferentes, la pars tensa y la pars flácida.

Mide 10 mm de altura por 9 mm de ancho. Su grosor es de 0.05 a 0.9 mm y su superficie es de 65 mm², está orientada hacia adelante, abajo y afuera. La pars tensa es de naturaleza fibroelástica, poco móvil; la pars flácida es la porción de la membrana del tímpano situada encima de los pliegues maleolares anteriores y posterior (Mudry, 2008)(Toro et al., 2009). Está compuesta por la unión de tres capas: una externa que es cutánea (Stratum cutaneum) y se continua con la piel del conducto auditivo externo y la interna mucosa (stratum mucosum) está constituida por la mucosa de la cavidad timpánica. Y la intermedia que es fibrosa y se distinguen a su vez tres estratos uno externo de fibras radiadas, uno interno de fibras circulares; fibras parabólicas anteriores y posteriores y fibras arciformes o semilunares.

En su periferia la parte fibrosa de la membrana está engrosada y forma el anillo fibrocartilaginoso (annulus), que se encaja en el surco timpánico excavado en la parte timpánica del hueso temporal (Dogru et al., 2007)

La cara externa es epitelial queratinizada típica, se compone de 3 a 5 capas celulares. La capacidad de esta de migrar lateralmente tiene características únicas: las vías de migración son específicas, más rápidas en algunas partes de la membrana timpánica. La capa migratoria tiene disminución de la adherencia intercelular en las partes profundas y disminución de la diferenciación en todas las demás.

La migración ocurre en alguna parte del estrato basal y espinoso debido a la presencia de espacios intercelulares, procesos citoplásmicos y pocos desmosomas. Aunque es posible que la migración ocurra en la membrana basal. La perforación incrementa la actividad mitótica, no en el borde de la perforación, pero si en las células a 2 mm después del punto de lesión. (Dogru et al., 2007)

Las primeras etapas de curación de la membrana timpánica son iguales a las de heridas convencionales de hemostasia e inflamación. Las etapas proliferativas y migratorias son diferentes. (Rahman, Olivius, Dirckx, Von Unge, & Hultcrantz, 2008).

La fase temprana se subdivide en:

a) Hemostasis: incluye la formación de un coágulo formado por una malla de fibrina, con plaquetas y glóbulos rojos, se requiere de un factor tisular especialmente encontrado en los fibroblastos de la lámina propia y es liberado cuando hay daño celular a estas células. La trombina cataliza la conversión del fibrinógeno en fibrina, la cual constituye una matriz provisional.

Seguidamente es cubierto con fibronectina (derivada de fibroblastos y células epiteliales y vitronectina (derivada del suero y plaquetas), las cuales facilitan la unión de las células de migración. La trombina también estimula el aumento de la permeabilidad vascular con lo que se facilita la migración extravascular de células inflamatorias. Las plaquetas se agregan cuando se exponen a colágeno extravascular, proceso facilitado por la trombina.

La adhesión plaquetaria entre sí y con colágeno y fibrina incluye receptores de integrina en la superficie de las plaquetas y este proceso es mediado por cuatro glicoproteínas adhesivas: fibrinógeno, fibronectina, trombosplastina y factor de von Willerbrand, todos los ellos se encuentran en el suero y deriva de los gránulos alfa de plaquetas.

Los mecanismos de hemostasis están limitados al sitio de la lesión. El proceso de coagulación y agregación plaquetaria terminan cuando el estímulo para la iniciación del coágulo cesa y la lisis del mismo se inicia por la plasmina (Santa, Atlas, & Ghassemifar, 2007)

b) La inflamación: inmediatamente después de la lesión hay una intensa vasoconstricción que contribuye a la hemostasia. Esta es mediada por catecolaminas circulantes y el sistema nervioso simpático y por prostaglandinas liberadas de células lesionadas. Luego de 10 a 15 minutos es remplazada por vasodilatación, con eritema y calor, además, las prostaglandinas y la histamina inducen a la formación de espacios entre las células endoteliales de los capilares, espacios por entre los que se escapa plasma, lo que genera el edema.

Ahora llegan los leucocitos que se juntan con albúmina y globulinas para formar la matriz provisional. La vasodilatación, también está comandada por histamina y prostaglandinas además de leucotrienos y productos de células endoteliales, el aumento de la permeabilidad favorece la migración de neutrófilos y monocitos al sitio de la lesión.

La histamina proviene de los mastocitos y aumenta la permeabilidad vascular e indirectamente causa vasodilatación por estimular la síntesis de prostaglandinas.

Los neutrófilos son las primeras células en llegar para limpiar cuerpos extraños digiriéndolos mediante la acción de enzimas hidrolíticas y radicales de oxígeno y después son fagocitados por macrófagos, además producen citocinas

proinflamatorias, algunas de las primeras estimulantes de fibroblastos locales y queratinocitos.

Los macrófagos son muy importantes en el proceso normal de cicatrización, ya que fagocitan bacterias y tejido muerto, además producen elastasas y colagenasas que rompen la matriz dañada. Cuando son estimulados por endotoxinas bacterianas, promueven el reclutamiento de otras células de la inflamación. Son la primera fuente de citoquinas que estimulan la proliferación de fibroblastos, síntesis de colágeno y otros procesos de cicatrización. (Santa et al., 2007)(Rahman et al., 2008)

La última célula de la inflamación en aparecer es el linfocito, el cual produce factores esenciales para la cicatrización normal, además de ser inmunoreguladores mediante inmunidad celular y humoral. Luego de 5 a 7 días, sólo pocas células de la inflamación están presentes en heridas con cicatrización normal y los fibroblastos llegan a ser la célula predominante.

Fase intermedia: a) angiogénesis, se libera factor angiogénico por los macrófagos y esto inicia la formación de cúmulos de células endoteliales que se van uniendo con células mesoteliales originando nuevos capilares. b) Epitelización. Las células basales comienzan su diferenciación y migración, forman una sola capa. Los factores de crecimiento dérmico liberados por macrófagos y plaquetas inician la epitelización y es un proceso que puede tardar hasta meses o años. Una vez que se forma la capa se inicia la mitosis y esta capa debe proteger de la desecación o destrucción por liberación de proteasas de neutrófilos en el proceso inflamatorio.

Fase tardía: a) Síntesis de colágeno y matriz, se caracteriza por la síntesis protéica con formación del colágeno. Los fibroblastos se activan para producir factores de crecimiento. La producción de colágeno se inicia por activación del factor de crecimiento estimulante de fibroblastos.

La matriz intersticial es producida por los fibroblastos y otras células. Los proteoglicanos (principal componente de la matriz) son compuestos de glucosaminoglicanos y proteínas. Esto da una matriz más rígida en los estadios iniciales de la cicatriz, con la maduración de la misma disminuye su concentración con la consiguiente pérdida de rigidez (Santa et al., 2007) (Rahman et al., 2008).

b) Contracción. Es el proceso de cierre por movimiento de los bordes de la herida (no solo del epitelio) hacia el centro, esto encoge la herida. El mecanismo es por generación de fuerzas por parte de elementos contráctiles de los fibroblastos (miofibroblastos) hacia el centro. Con esta contracción de fibroblastos es liberado el colágeno y los proteoglicanos asegurando el nuevo tejido en el sitio afectado.(Santa et al., 2007)(Rahman et al., 2008)

Típicamente se encuentra un desgarro lineal o una perforación en forma de estrella de la membrana timpánica cuyo tamaño es variable con algo de sangrado reciente en los márgenes. Normalmente puede haber plenitud aural, tinnitus, alteraciones de la audición y desequilibrio leve. Después de 72 horas la perforación tiende a volverse circular a medida que el tímpano evoluciona hacia la cicatrización espontánea. El 85 a 90% de los pacientes con perforaciones agudas, cicatrizan espontáneamente dentro de las 4 a 6 semanas siguientes a la lesión, sin necesidad de un procedimiento quirúrgico (Dogru et al., 2007).

Las perforaciones timpánicas se clasifican de acuerdo a la localización, la extensión y la duración. Por último de acuerdo a la duración pueden ser agudas si la duración es menor de 3 meses o crónicas cuando la duración es mayor de 3 meses (Macfadyen et al., 2009).

Tamaño, el sitio y la pérdida de audición

Membrana timpánica protege la cavidad del oído medio de la infección y protege la ventana redonda de las ondas de sonido directo. Este escudo es necesario para crear un diferencial de fase de manera que la onda de sonido no afecta a la ventana oval y redonda simultánea (Saliba, Abela, & Pierre, 2011) . Por ejemplo, las perforaciones posteriores se cree que son peores que los anteriores, debido a la exposición directa de la ventana redonda a las ondas sonoras. Perforaciones en o cerca del sitio de unión a la membrana timpánica a manubrio tiene efectos más graves que los de tamaño comparable en diferentes sitios (Saliba et al., 2011) .

Un análisis estadístico del sitio de la perforación TM en pacientes con pérdida de audición conductiva no mostró correlación con la magnitud de las pérdidas registradas a menos que el cuadrante postero-superior, se afectara. La pérdida de audición no fue mayor con perforaciones que afectan el cuadrante postero-inferior (sobre el área de la ventana redonda) en comparación con aquellos localizados antero-inferior. No se encontraron diferencias entre el cuadrante postero-superior, solo y una perforación más grande que afecta los cuatro cuadrantes. Esto está de acuerdo con el efecto negativo de una onda de sonido directa simultáneamente en ambas ventanas del oído interno (Saliba et al., 2011).

Resultado similar fue reportado por Mehta et al quienes concluyeron en su estudio que la pérdida de audición conductiva resultante de una perforación de la membrana timpánica es dependiente de la frecuencia, con las mayores pérdidas que se producen en las frecuencias graves; aumenta a medida que el tamaño de la perforación aumenta; varía inversamente con el volumen de la cámara de aire en el oído medio y mastoides (pérdidas son mayores en los oídos con pequeños volúmenes); y no varía apreciablemente con la localización de la perforación. Efectos de la ubicación, si los hay, son pequeños (Mehta, Rosowski, Voss, O'Neil, & Saumil, 2006).

La transmisión de sonido con pequeñas perforaciones no depende de sitio de la perforación. Debido a que las longitudes de onda de sonido a frecuencias audiométricas de 4 kHz o menos son más grandes que las dimensiones del oído medio, el efecto de eliminación de cancelación en la ventana redonda teóricamente debería ser similar para perforaciones anteriores y posteriores (Saliba et al., 2011).

Preoperatoria ABG no mostró diferencias para pequeña perforación que afecta sólo a Ps, Pi, AS y AI cuadrantes. La membrana timpánica vibra a la misma frecuencia que el sonido entrante, y a su vez, hace que la cadena de huesecillos a vibrar a esa misma frecuencia. Pérdidas inducidas por perforación son mayores en las frecuencias más bajas y disminuyen a medida que aumenta la frecuencia.

El tamaño de la perforación fue también un factor determinante de la pérdida de audición. Perforaciones más grandes resultan en pérdidas de audición más grandes un efecto que estaba presente en todas las frecuencias audiométricas por una reducción en la conducción de presión a través de la membrana timpánica. Esta presión de conducción es mínima cuando la perforación es pequeña; por lo tanto pequeñas perforaciones, no afectan significativamente ni la bajo ni alta frecuencia.

Diagnóstico de perforación timpánica.

El diagnóstico se realiza mediante la otoscopia, al encontrarse una perforación, deben considerarse los siguientes aspectos:

1. Tamaño. Se cuantifica en porcentaje.
2. Localización con respecto a cuatro cuadrantes de la Membrana timpánica anterosuperior, anteroinferior, posterosuperior, posteroinferior.
3. Dependiendo del remanente de membrana existente se clasifican en:

- ✓ Centrales: Si alrededor de toda la perforación existe remanente o un margen de membrana timpánica sana.
- ✓ Marginal: Si en algunos de sus bordes no existe remanente y está en contacto con la pared del conducto auditivo externo.
- ✓ Subtotal: Cuando existe un pequeño remanente de anillo timpánico y
- ✓ Total: No existe remanente alguno.

Además de la exploración otoscópica deben realizarse otros métodos de exploración que complementan en diagnóstico. Entre ellos tenemos:

- ✓ Nasofibroscofia flexible: valora la situación rinosinusal y de la trompa de Eustaquio
- ✓ Audiometría tonal: Cuantifica en decibeles la capacidad auditiva observando el impacto de la perforación en dicha función.

La pérdida de audición es directamente proporcional al tamaño de la perforación. La topografía de la perforación no es un papel obvio en la importancia de la sordera (Dogru et al., 2007). El logro de un timpanograma con una perforación timpánica es generalmente imposible. Cuando sea posible, a menudo es plana. Un pico se registra cuando hay a veces una micro-perforación de la membrana timpánica.

El tratamiento se divide en:

1. Médico: Antimicrobianos. Perforación aguda: Penicilinas, cefalosporinas de 1ª y 2ª generación, macrólidos. En patología crónica utilizamos Quinolonas, cefalosporinas de 2ª generación.
2. Tópico: en los últimos años se están implementando tratamientos en el consultorio, con sustancias o medicamentos, sin necesidad de realizar colgajos.

b) Descongestivos y esteroides nasales: en caso de patología rinosinusal agregada (Pseudoefedrina sistémica, u oximetazolina nasal tópica, mometasona, fluticasona, etc.)

c) Antihistamínicos: Solo en caso de que exista una comorbilidad alérgica.

d) Cuidados de oído. Es muy importante evitar la entrada de agua al bañarse, colocando un algodón en la entrada del conducto y aplicando una capa de vaselina sólida.

3. Tratamiento Quirúrgico. El 85%-90% de las perforaciones agudas se reparan espontáneamente, en los primeros dos a tres meses, en caso contrario, se realiza tímpanoplastia que consiste en la colocación bajo técnica aséptica de diversos materiales (papel filtro, fascia temporal, pericondrio y cartílago de trago, colágeno, etc.) en la perforación que sirvan de sustrato para la regeneración de la membrana. Se utilizan técnicas endomeatales (a través del conducto auditivo externo) y las retroauriculares (con una incisión por detrás del pabellón). (Mehta et al., 2006)

El tratamiento de las perforaciones crónicas es indiscutiblemente quirúrgico, exceptuando algunos casos particulares. Dicho tratamiento debe efectuarse en ausencia de un proceso infeccioso del oído medio. Si existiese otitis media concomitante debe iniciarse la antibioticoterapia y esperar la completa resolución de la infección antes de intervenir quirúrgicamente al paciente.

En ocasiones la única indicación para realizar una miringoplastias es evitar la posibilidad de complicaciones futuras. Existen varias técnicas utilizadas. La técnica de nuestro interés es:

Técnica transperforación.

Se trata de un procedimiento que en la gran mayoría de los casos se hace por vía transcanal. Se utiliza para perforaciones pequeñas y centrales, hasta de un 20%

en las que se puedan observar los bordes en su totalidad. Consiste en reavivar los bordes de la perforación, y colocar el parche en la perforación. Su uso es muy limitado.

La gran ventaja radica en que se trata de un procedimiento sencillo, que se puede realizar con anestesia local, no requiere canaloplastia y se puede utilizar fascia, papel filtro o grasa. En algunos casos se lleva a cabo en el consultorio.

Las gráficas siguientes muestran los tipos de perforaciones ideales para realizar este tipo de técnica quirúrgica (figura 1 y 2).**(Stuttgart, 1994)**

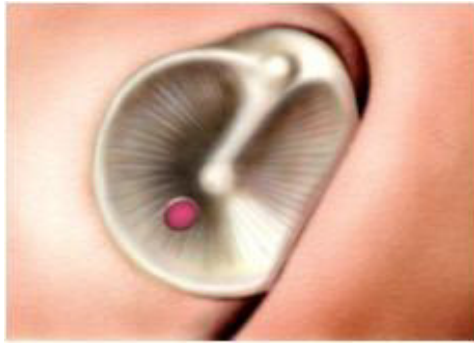

Figura 1

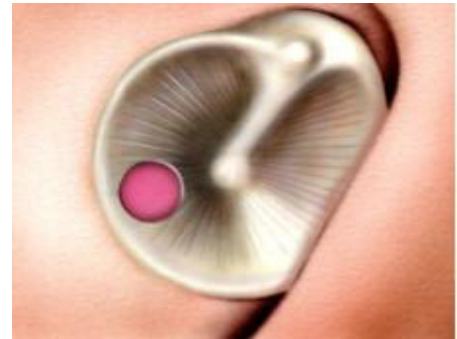

Figura 2

Descripción de la técnica quirúrgica

Preparación del paciente:

- En adultos el procedimiento se realiza bajo sedación, en quirófano.
- En niños la cirugía se realiza bajo anestesia general e intubación orotraqueal o colocación de mascarilla laríngea, en quirófano.

El paciente debe estar sin comer ni beber nada ocho horas antes de la intervención. La cirugía no puede realizarse si el paciente está resfriado, con fiebre o tos importante.

Se deben reavivar los bordes de la perforación con un gancho o con láser (fig. 3) y posteriormente se coloca parche de papel encima de la perforación (fig. 4)

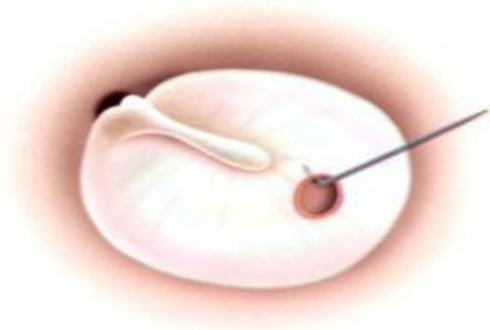

Figura 3.

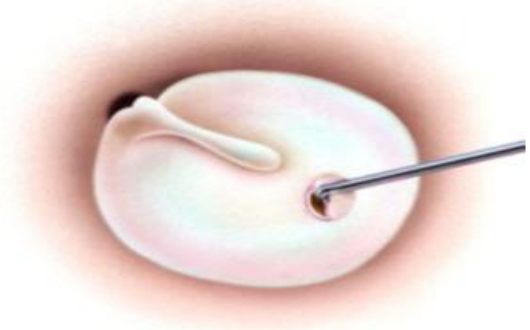

Figura 4.

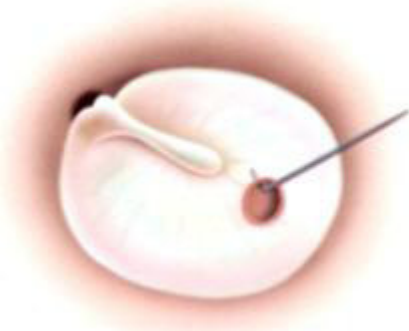

Figura 5.

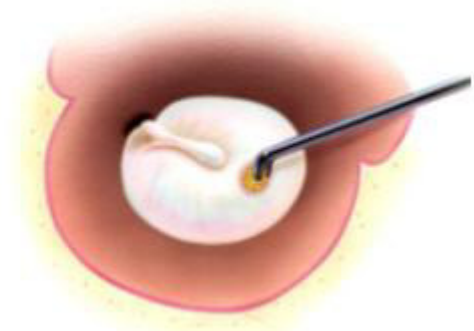

Figura 6.

Los objetivos fundamentales en la indicación de una miringoplastia son dos: restablecer la integridad de la membrana timpánica y mejorar la audición del oído perforado.

El papel filtro de cigarro está hecho de acetato de celulosa, un material no biodegradable que demora de 18 meses a 10 años en descomponerse dependiendo de las condiciones ambientales, se obtiene habitualmente a partir de pastas de cáñamo o de lino, es habitualmente muy delgado y resistente; está

generalmente verjurado o afiligranado y, cuando contiene materias de carga, estas difieren de las que se emplean habitualmente para otros papeles. Son generalmente blancos y pueden a veces estar coloreados o impregnados con diversas sustancias, tales como el nitrato de potasio, o jugo de regaliz. Tiene como propiedad que estimula el crecimiento de la membrana timpánica por granulación. Además es sencillo, rápido, seguro, bien tolerado, rentable y evita los riesgos y la morbilidad de una timpanoplastia. (Avendaño, Urquieta, Tarifa, & Coronado, 2009)

Diseño Metodológico

Tipo de estudio.

De prevalencia, descriptivo, observacional y transversal,

Área de estudio

Hospital Escuela Antonio Lenin Fonseca, que se encuentra ubicado en el distrito II de Managua, localizado en el extremo noroeste de la ciudad a orillas del lago Xolotlán, cuenta con 251 camas censables y 31 camas no censables, cuenta con 11 especialidades y es hospital de referencia nacional.

Universo:

25 pacientes con diagnóstico de perforación timpánica menores del 20 por ciento que acudieron al servicio de consulta externa y emergencia de otorrinolaringología durante periodo de estudio, y se les dio seguimiento, en el periodo comprendido entre Diciembre 2013 y Diciembre de 2014.

Muestra:

10 pacientes con diagnóstico de perforación timpánica que acudieron al servicio de consulta externa y emergencia, de otorrinolaringología y se les dio seguimiento, en el periodo comprendido entre Diciembre 2013 y Diciembre de 2014.

Criterios de inclusión:

- Diagnóstico de perforación membrana timpánica menor del 20 por ciento y sin infección.
- Ficha clínica y protocolo operatorio con información clara y suficiente.
- Seguimiento de al menos 1 meses postcirugía.

Criterios de exclusión:

- Antecedentes de cirugía radical del oído.

Técnicas e instrumentos:

Preparación de parche papel filtro de cigarrillo, el cual con ayuda de perforadora se corta en pedazos pequeños (Foto 1 y 2), luego se en el esterilizador marca Cristofoli a vapor (Foto 3) se esterilizaban los parches de papel, después de dicha preparación los parches estaban listos para su colocación. Se realiza en sala de operaciones bajo sedación y con ayuda de otomicroscopio y conos de oído se visualizaba perforación, se avivaban bordes con ayuda de pinza rosen y pinza caimán se retira borde de perforación timpánica, luego se coloca parche de papel y se concluye procedimiento.

Instrumento: Ficha de recolección de la información.

Método de recolección: para recolectar información sobre el procedimiento y el seguimiento del paciente, se procedió a explicar al paciente la finalidad del estudio, los objetivos de investigación propuestos para el estudio y en qué forma beneficiaría al paciente y la unidad asistencial, esto se realizó durante las consultas programadas al servicio durante este año de seguimiento en horas de la mañana. Para aplicar la ficha de revisión documental se solicitó a la subdirección docente el día 15 de diciembre del 2014, la revisión de expedientes, los cuales fueron proporcionados hasta el 08 de enero del presente año.

Consideraciones éticas: Para llevar a cabo el estudio investigativo se presentó una carta dirigida a la sub-dirección docente de la unidad de salud para tener acceso a la manipulación de los expedientes clínicos, se omitió el nombre de los pacientes.

Procesamiento de la información: La información recolectada de las variables se analizó en el programa SPSS versión 19, extrayendo la información en tablas estadísticas simples y asociadas y gráficos en porcentajes.

Presentación de la información

Los resultados de la información recolectada se presentó en documento de Microsoft Office Word 2013, con fuente Times New Roman 12, interlineado 1.5, justificado, tinta negra, márgenes superior 3 cm, izquierdo 3.5 cm, inferior y derecho, cada página 2.5, se numeró a partir del resumen, los títulos en mayúscula, en negrita y centrado. En la defensa, la presentación se realizó en el programa Microsoft Office Power Point versión 2013, se presentó portada, introducción, objetivos, diseño metodológico, análisis y discusión de los resultados y conclusiones.

Variables del estudio

- 1 Características sociodemográficas de los pacientes con perforaciones timpánicas.
- 2 Resultado anatómico y audiológico.
- 3 Complicaciones postoperatorias más frecuentes de los injertos de parche de papel.

OPERACIONALIZACION DE LAS VARIABLES

Variable	Subvariable	Definición	Indicador	Valor	Fuente de Información
Características Socio-demográficas	Edad	Tiempo transcurrido desde el nacimiento	Edad en años cumplidos	Menores de 12 años 12-30 años 31 -50 años Mayores de 51 años	Ficha de recolección.
	Sexo	Según sexo biológico de pertenencia	Tipo de sexo	Femenino Masculino	Ficha de recolección.
	Procedencia	Ubicación geográfica de origen acorde a la división política y administrativa del país.	Municipio o distrito de origen	Urbano Rural	Ficha de recolección.
	Nivel económico	Posición de un individuo/hogar dentro de una estructura social jerárquica	Vía conductiva	Alto Medio Bajo	Ficha de recolección.
Resultado anatómico y auditivo	Anatómico	Según la extensión, localización.	Nivel de la perforación	Central Marginal Derecha Izquierda	Ficha de recolección.
	Audiometría	Medición de la capacidad de cada oído de percibir las vibraciones de diversas bandas del espectro audible.		Prequirúrgica Postquirúrgica	Ficha de recolección.
Complicaciones postoperatorias más frecuentes de los injertos de papel de cigarrillo	Infección local postoperatoria,	Colonización de un organismo por especies exteriores. Dichas especies resultan perjudiciales.		Si no	Ficha de recolección.
	Parche fallido	No se da el cierre de la perforación timpánica.		Si no	

Resultados

En el periodo comprendido entre diciembre 2013 a diciembre 2014, se realizaron 10 miringoplastia tipo I con parche de papel, de los cuales el total de 10 pacientes cumplieron criterios de inclusión para un 100%. En relación al sexo el 30% son varones y el 70% son mujeres (Tabla 1).

En relación a la edad un 20% son menores de 12 años, 10% de 13 a 35 años y un 70% que corresponde a la mayoría están en el grupo etáreo de 36 años a más. En los menores de 12 años encontramos 1(10%) mujer y un (10%) varón, en el grupo de 13 a 35 años se encontró 1(10%) mujer y en el grupo de 36 años a más se encontró 5 (50%) mujeres y 2 (20%) varones. (Tabla 1)

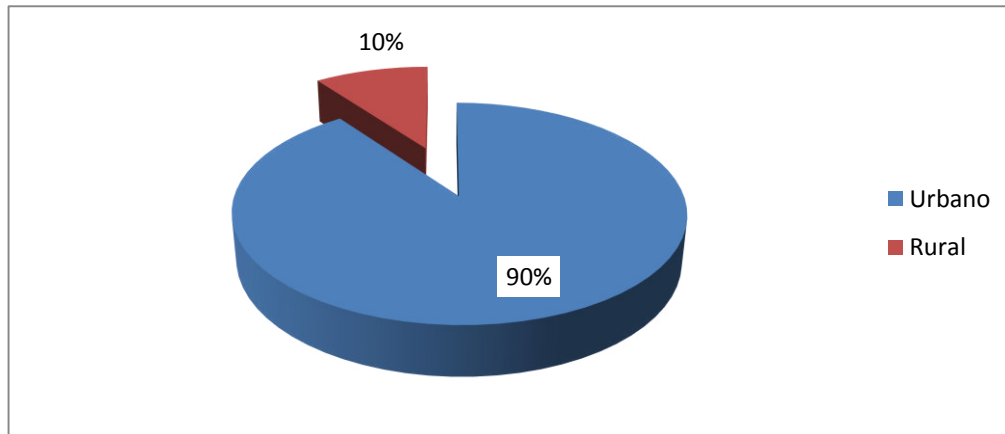
Tabla. 1 Distribución de grupo etario según sexo de los pacientes que se les realizo miringoplastías durante periodo Diciembre 2013 a Diciembre 2014.

		Sexo		Total
		Masculino	Femenino	
Edad	Menor de 12 años	1 33.3%	1 14.3%	2 20.0%
	13-35 años	0 .0%	1 14.3%	1 10.0%
	36 años a mas	2 66.7%	5 71.4%	7 70.0%
Total		3 100.0%	7 100.0%	10 100.0%

Fuente: Ficha de revisión documental.

De los 10 pacientes, 9 (90%) procedían de área urbana y 1 (10%) de rural. (Gráfico 1)(Ver tabla 2, en anexos)

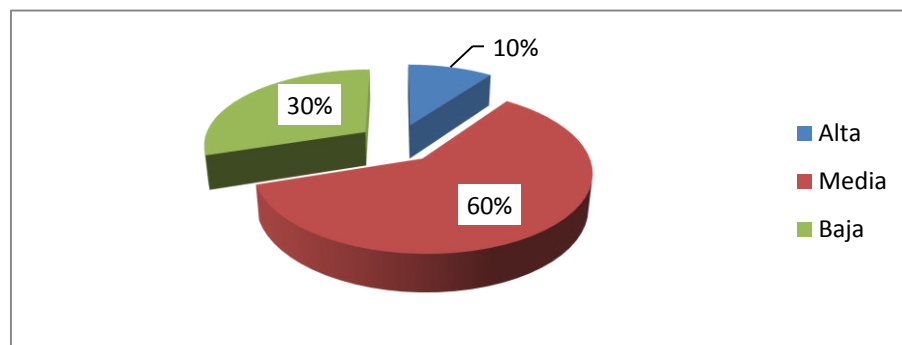
Gráfico.1 Distribución según procedencia de los pacientes que se les realizo miringoplastías durante periodo Diciembre 2013 a Diciembre 2014.



Fuente: Ficha de revisión documental.

Respecto al nivel socioeconómico, 6 (60%) pacientes pertenecen a la clase media, 3 (30%) a la clase baja y 1(10%) al alta. (Gráfico 2) (Ver tabla 3, en anexos)

Gráfico.2 Nivel socioeconómico de los pacientes que se les realizo miringoplastías durante periodo Diciembre 2013 a Diciembre 2014.

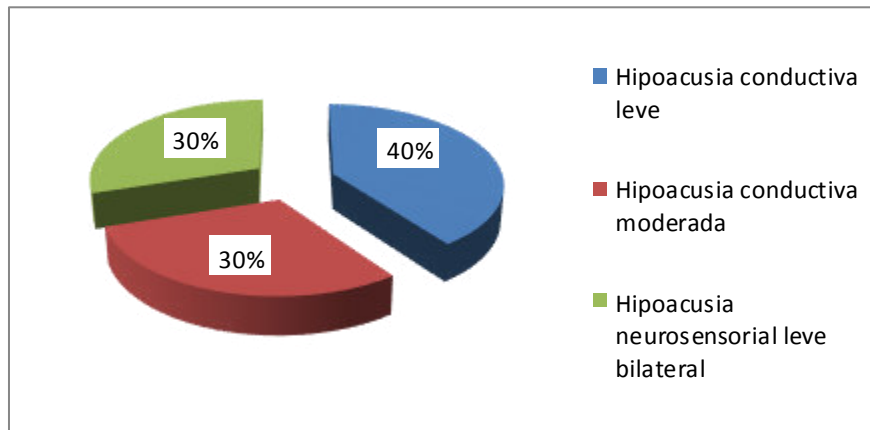


Fuente: Ficha de revisión documental.

Se observó en audiometrías pre-quirúrgicas, que 4 (40%) de pacientes presentaban hipoacusia conductiva leve, 3 (30%) hipoacusia conductiva

moderada y 3 (30%) hipoacusia neurosensorial leve. (Gráfico 3)(Ver tabla 4, en anexos)

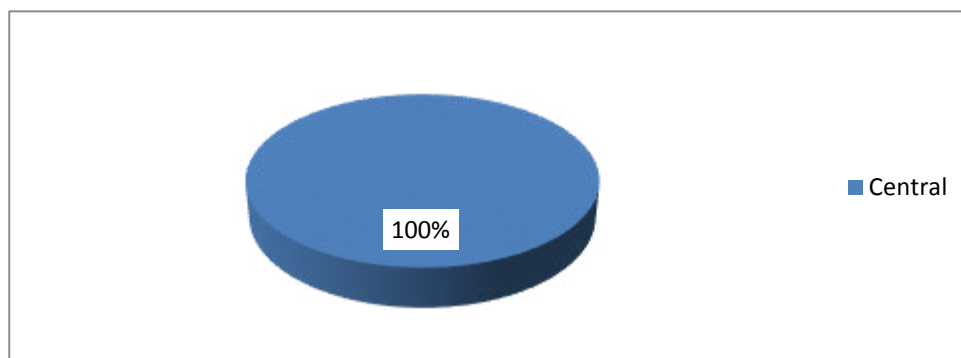
Gráfico.3 Audiometrías pre quirúrgicas de los pacientes que se les realizo miringoplastías durante periodo Diciembre 2013 a Diciembre 2014.



Fuente: Ficha de revisión documental.

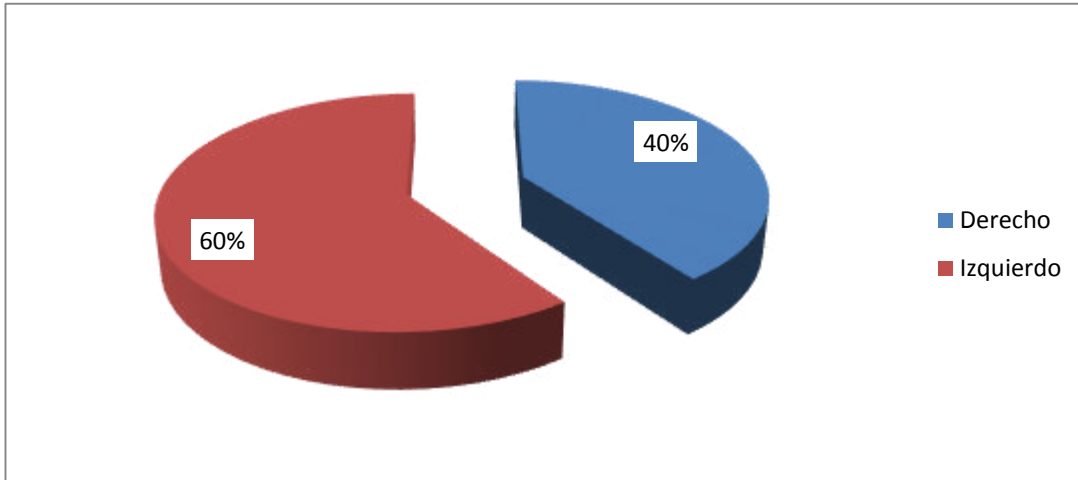
En los 10 (100%) casos, las perforaciones de la membrana timpánica fueron centrales de la pars tensa. De estos 10 pacientes, 4 (40%) de las perforaciones eran del lado derecho y 6 (60%) del lado izquierdo. (Gráfico 4 y 5)(Ver Tabla 5 en anexos)

Gráfico.4 Tipo de perforación de la membrana timpánica de los pacientes que se les realizo miringoplastías durante periodo Diciembre 2013 a Diciembre 2014.



Fuente: Ficha de revisión documental.

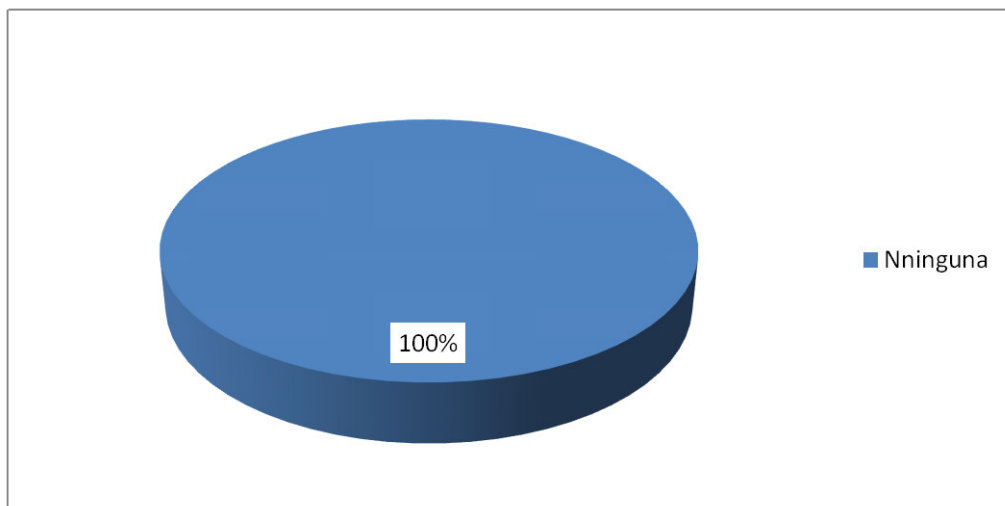
Gráfico. 5 Localización de perforación de la membrana timpánica de los pacientes que se les realizo miringoplastías durante periodo Diciembre 2013 a Diciembre 2014.



Fuente: Ficha de revisión documental.

En todos los pacientes el procedimiento fue bien tolerado sin efectos secundarios o complicaciones 10 (100%) (Gráfico 6). Sin embargo el parche de papael no fue funcional en 5 (50%) de los casos, persistiendo de esta forma la perforación de la membrana timpánica. (Gráfico 7)(Ver tabla 6 en anexos)

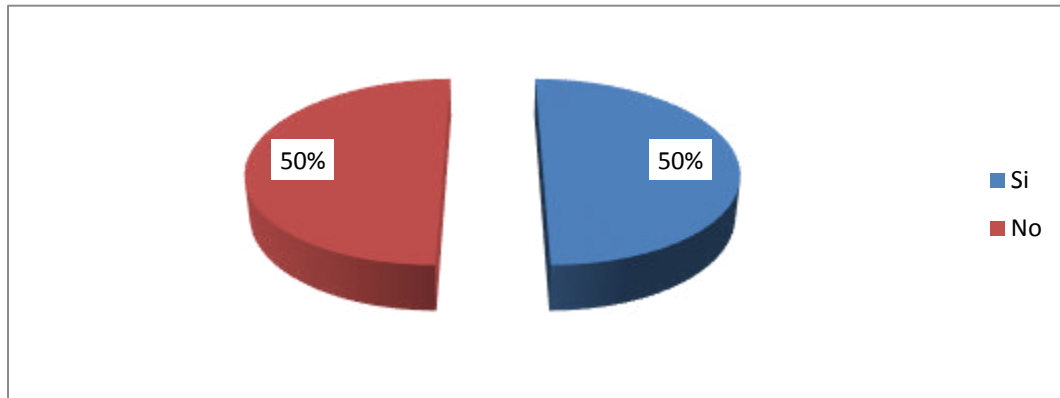
Gráfico.6 Complicaciones infecciosas de los pacientes que se les realizo miringoplastías durante periodo Diciembre 2013 a Diciembre 2014.



Fuente: Ficha de revisión documental.

Dentro de las complicaciones observamos infecciones 0%, incremento de la perforación 0%.

Gráfico.7 Cierre de perforación de membrana timpánica de los pacientes que se les realizo miringoplastías durante periodo Diciembre 2013 a Diciembre 2014.



Fuente: Ficha de revisión documental.

En los controles audiométricos posquirúrgicos, el objetivo es valorar si hay mejoría en la conducción observamos que el total de los pacientes en que la perforación cerro completamente presento mejoría del componente conductivo 5 (50%) y el otro 50% disminuyo la perforación pero persistía el componente auditivo. (Tabla 7)

Tabla. 7 Audiometrías posquirúrgicas de los pacientes que se les realizo miringoplastías durante periodo Diciembre 2013 a Diciembre 2014.

Audiometría postquirúrgica		Frecuencia	Porcentaje
Mejoría conductiva	Si	5	50%
	No	5	50%
Total		10	100%

Fuente: Ficha de revisión documental.

Discusión

Se observa una integridad anatómica posquirúrgica del 50% con predominio del sexo masculino, estos resultados presentan menor porcentaje de cierre de la

perforación de la membrana timpánica en comparación a estudios internacionales sin embargo en la investigación de Avishay y colaboradores los cuales demuestran el cierre exitoso de la membrana timpánica se logró en el 55,7% de las orejas con perforaciones de menos de 5 mm. Probablemente se dio por que todos los oídos operados estaban secos durante un largo período antes de que las aplicaciones del parche de papel, porque estaban en estricta vigilancia previo al procedimiento y porque se dio seguimiento a los pacientes muy de cerca. (Avishay et al., 2003).

Aunque la tasa de éxito con parche de papel es mucho más baja que por lo general alcanzado por miringoplastia quirúrgica formal, el parche de papel tiene ventajas obvias: es sencillo, rápido, seguro, bien tolerado, rentable y evita los riesgos y la morbilidad de una timpanoplastia, además Avishay demostraron que es necesaria las reiteradas aplicaciones de parche para lograr el objetivo de cierre completo y en el caso de las perforaciones pequeñas, se necesitan de 1 a 4 aplicaciones (promedio, 1.8 ± 0.7); perforaciones de tamaño medio, de 1 a 6 aplicaciones (promedio de $4,65 \pm 2,3$); y grandes perforaciones, 4 a 11 aplicaciones (promedio $8,5 \pm 3,8$) (Avishay et al., 2003). Lo que no se realizó en el presente estudio ya que solo se hizo una única colocación de parche de papel.

En todos los casos, las perforaciones fueron centrales de la pars tensa, de predominio oído izquierdo con un 60%, siendo el parche de papel fallido en 30% derecho y 20% izquierdo. No hay estudios que demuestren diferencias entre oído con el cierre completo de la perforación. En todos los pacientes el procedimiento fue bien tolerado sin efectos secundarios o complicaciones.

El mayor número de intervenciones se realizó en mujeres y en el grupo etario de ≥ 36 años, obteniendo los mejores resultados anatómicos en el mismo grupo etario de ≥ 36 años con un porcentaje de éxito de 100%, cifras que superan el 80% y similares a algunos reportes en niños y adolescentes chilenos. (Kartush, 2000)

Esta diferencia en el resultado anatómico según grupo etario no ha sido analizada para esta técnica, no encontramos estudios que validaran esta diferencia.

El setenta por ciento logró mejorar el componente auditivo, tomando en cuenta únicamente la vía conductiva. Estos datos deben ser observados a la luz de que obtuvimos audiometría postoperatoria en 7 de los 10 pacientes, vale decir, en el 70% de la muestra. Cifra que sigue siendo representativa en el grupo de estudio. Por tanto se cumplió el objetivo del parche de papel de mejorar audición en vía conductiva y el aislamiento del oído medio para eliminar la susceptibilidad a las infecciones del mismo.

Conclusión

Aunque la muestra fue pequeña, puede concluirse que la colocación del parche de papel es segura y tiene buenos resultados, así como ninguna complicación. La

relación costo-beneficio es favorable si se utiliza esta técnica, sobre todo en pacientes quienes por sus condiciones físicas, no son aptos para ser intervenidos en quirófano. Asimismo, debe tomarse en consideración esta alternativa en el tratamiento de perforaciones timpánicas en pacientes con escasos recursos económicos.

Aunque durante mucho tiempo se ha sabido que las perforaciones crónicas de la membrana timpánica pueden ser inducidas a curar mediante la colocación de un parche de papel sobre la membrana residual, el uso de un parche de papel para el cierre de una perforación crónica ha sido practicada sólo en raras ocasiones a nivel internacional, con cierre de éxito de las perforaciones sólo en una minoría de los casos y sólo para muy pequeñas perforaciones. Por lo que se consideró necesario evidenciar que esta técnica es viable en nuestro medio para beneficio del paciente y el sistema de salud.

En Nicaragua no existe un protocolo para el tratamiento conservador de las perforaciones timpánicas, por lo que se consideró importante realizar este estudio que puede servir de base para una futura protocolización en el sistema de salud, además de que la bibliografía es escasa en nuestro país.

RECOMENDACIÓN

1. Considerar esta alternativa terapéutica, ya que ofrece la posibilidad de disminuir el tiempo de hospitalización, puede realizarse en el consultorio,

tiene un bajo costo, no se necesita equipo complejo y no tiene riesgo quirúrgico, por lo tanto reduce la lista de espera

BIBLIOGRAFIA

- Avendaño, R. R., Urquieta, E. R., Tarifa, N. M., & Coronado, P. E. H. (2009). Timpanoplastias Experiencia en el Hospital Obrero, *20*(30).
- Avishay, G., Goldenberg, D., Netzer, A., Fradis, M., Westerman, S. T., Westerman, L., & Joachims, H. (2003). Paper Patching for Chronic Tympanic Membrane Perforations., *128*(4), 565–570.
- Correlaciones funcionales de la perforación de la membrana timpánica tamaño. (2012), *33*(3), 379–386.
- Dogru, S., Gungor, A., Poyrazoglu, E., Cincik, H., & Cekin, E. (2007). Comparación del papel, grasa, y pericondrio Miringoplastia., *137*(2), 241–242.
- Garner, J., & Brett, S. (2007). Mechanisms of injury by explosive devices, *25*(1), 147–160x.
- Kartush, J. (2000). TM Patcher: A new device to close tympanic membrane perforations in a office setting., (21), 615–620.
- Labatut, T., Sierra, C., Moras, E., & Cobeta, I. (2009). Miringoplastias primarias. Resultados a los 2 años de seguimiento, (60), 79–83.
- Macfadyen, C., Acuin, J., & Gamble, C. (2009). Systemic antibiotics versus topical treatments for chronically discharging ears with underlying eardrum perforations. doi:10.1002/14651858.CD005608
- Mehta, P., Rosowski, J., Voss, E., O'Neil, E., & Saumil, N. (2006). Determinants of Hearing Loss in Perforations of the Tympanic Membrane, *2*, 136–143.
- Mudry, A. (2008). History of myringoplasty and tympanoplasty., *139*, 613–614.

- Rahman, A., Olivius, P., Dirckx, J., Von Unge, & Hultcrantz, M. (2008). Stem cells and enhanced healing of chronic tympanic membrane perforation., *128*(4), 352–359.
- Saliba, I., Abela, A., & Pierre, A. (2011). Perforación de la membrana timpánica: tamaño, localización y evaluación de la audición., *75*(4), 527–531. doi:10.1016/j.ijporl.2011.01.012
- Santa, P., Atlas, M., & Ghassemifar, R. (2007). Chronic tympanic membrane perforation: a better animal model is needed, *15*(4), 450–458.
- Sengupta, A., Basak, B., Ghosh, D., Basu, D., Adhikari, D., Maity, K., & Indian, J. (2012). Un estudio sobre la evolución de la capa base, superposición y las técnicas combinadas de miringoplastia, *1*(64), 63–66. doi:10.1007/s12070-011-0257-z
- Stuttgart, T. (1994). *Tympanoplasty, Mastoidectomy and stapes surgery*. (1 ra).
- Toro, C., Naser, A., Sanhueza, C., Valdés, C., Gormaz, J. P., Molina, V., & Leslie, A. (2009). Timpanoplastías en adultos en el Complejo Asistencial Dr Sótero del Río (CASR): Revisión de 5 años., *69*, 221–226.
- Yuasa, Y., & Yuasa, R. (2008). Postoperative results of simple underlay myringoplasty in better hearing hears., (128), 139–143.

Tabla. 2 Distribución según procedencia de los pacientes que se les realizo miringoplastías durante periodo Diciembre 2013 a Diciembre 2014.

Procedencia	Frecuencia	Porcentaje
Urbano	9	90%
Rural	1	10%
Total	10	100%

Fuente: Ficha de revisión documental.

Tabla. 3 Nivel socioeconómico de los pacientes que se les realizo miringoplastías durante periodo Diciembre 2013 a Diciembre 2014.

Nivel socioeconómico	Frecuencia	Porcentaje
Alta	1	10%
Media	6	60%
Baja	3	30%
Total	10	100%

Fuente: Ficha de revisión documental.

Tabla. 4 Audiometrías pre-quirúrgicas de los pacientes que se les realizo durante periodo Diciembre 2013 a Diciembre 2014.

Audiometría pre-quirúrgica	Frecuencia	Porcentaje
Hipoacusia conductiva leve	4	40%
Hipoacusia conductiva moderada	3	30%
Hipoacusia neurosensorial leve bilateral	3	30%
Total	10	100%

Fuente: Ficha de revisión documental.

Tabla. 5 Localización y tipo de perforación de la membrana timpánica de los pacientes que se les realizo miringoplastías durante periodo Diciembre 2013 a Diciembre 2014

		Frecuencia	Porcentaje
Tipo	Central	10	100%
Localización	Derecho	4	40%
	Izquierdo	6	60%
	Total	10	100%

Fuente: Ficha de revisión documental.

Tabla 6. Cierre de perforaciones timpánicas y complicaciones de los pacientes que se les realizo miringoplastías durante periodo Diciembre 2013 a Diciembre 2014.

		Frecuencia	Porcentaje
Cierre de la perforación	Si	5	50%
	No	5	50%
	Total	10	100%
Complicaciones	Ninguna	10	100%

Fuente: Ficha de revisión documental.



Foto 1 y 2. Parche de papel y perforadora.



Foto 3. Esterilizador de Cristofoli a vapor.

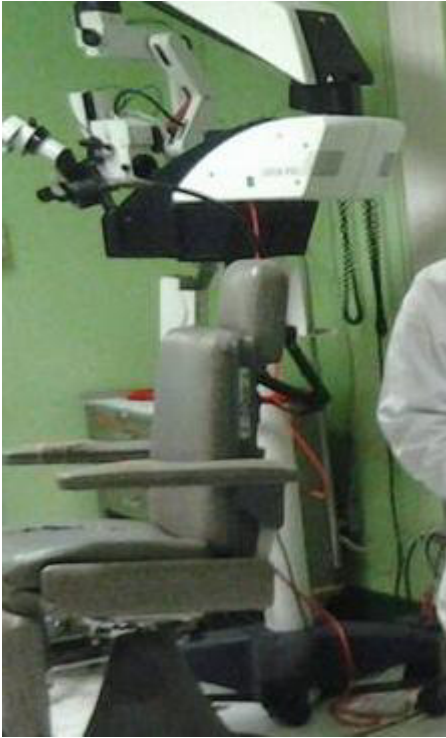

Foto 4. Otomicroscopio

Ficha de revisión documental

Universidad Nacional Autónoma de Nicaragua-Managua

Hospital Antonio Lenin Fonseca-Especialidad Otorrinolaringología

Eficacia la Miringoplastia con parche de papel en pacientes que acuden al servicio de otorrinolaringología del Hospital Antonio Lenin Fonseca en el periodo Octubre 2013 a Diciembre 2014.

N° Expediente: _____

Fecha de Ingreso: _____

Fecha de diagnostico: _____

Características demográficas y socioeconómicas:

1. Edad:

- a. \leq 12 años _____
- b. 13-35años _____
- c. 36 a mas años _____

2. Sexo

- a. Masculino _____
- b. Femenino _____

3. Procedencia:

- a. Urbano _____
- b. Rural _____

4. Nivel Socioeconómico

- a. Clase Alta _____
- b. Clase Media _____
- c. Clase Baja _____

5. Localización de perforación timpánica

- a. Central _____
- b. Marginal _____

6. Resultado de Audiometría tonal

- a) Pre-quirúrgica _____
- b) Post-quirúrgica _____

7. Complicaciones postoperatorias de los pacientes sometidos a miringoplastias

- a. _____ -
- b. _____
- c. _____
- d. _____

8. Recurrencia de la perforación timpánica en los pacientes sometidos a miringoplastias.

Si _____

No _____