

Universidad nacional autónoma de Nicaragua

UNAN-Managua

Facultad de medicina

Hospital Escuela Antonio Lenin Fonseca.



Trabajo monográfico para optar al título de especialista en radiología

Utilidad del ultrasonido Doppler color en el estudio del sistema venoso portal en pacientes con diagnóstico ecográfico de hepatopatía crónica en el departamento de medicina interna del hospital Antonio Lenin Fonseca en el periodo julio -septiembre del 2013.

Autora:

Dra. Adilia Sevilla Donaire

Residente de radiología

Tutor:

Dr. Neill García

Especialista en radiología

Asesor:

Dr. Pablo Cuadra

Msc Salud Pública

INDICE

I. INTRODUCCION	1
II.ANTECEDENTES	2
III.JUSTIFICACION	3
IV.PLANATEAMIENTO DEL PROBLEMA	4
V.OBJETIVOS	5
VI.MARCO TEORICO	6
VII.DISEÑO METODOLOGICO	13
VIII.RESULTADOS	17
IX.DISCUSION	19
X.CONCLUSIONES	21
XI.RECOMENDACIONES	22
XII.BIBLIOGRAFIA	23
XIII.ANEXO	25

RESUMEN

Utilidad del ultrasonido Doppler color en el estudio del sistema venoso portal en pacientes con hepatopatía crónica para el diagnóstico de hipertensión portal. HEALF.

Autora: Dra. Adilia Sevilla Donaire

Tutor: Dr. Neill García (radiólogo)

Asesor: Dr. Pablo Cuadra (epidemiólogo)

OBJETIVO GENERAL: conocer las variaciones de flujo del sistema portal mediante el ultrasonido Doppler color en paciente con diagnóstico ecográfico de hepatopatía crónica atendido en el departamento de medicina interna del HEALFM, en el periodo mayo-septiembre de 2013.

DISEÑO METODOLÓGICO: estudio descriptivo, observacional, prospectivo, de corte transversal, realizado en el centro de alta tecnología del HEALF, durante mayo-septiembre del 2013. La muestra fue de 71 pacientes con diagnóstico ecográfico de hepatopatía crónica, los criterios de inclusión fueron pacientes hospitalizados de cualquier edad, de ambos sexos, con diagnóstico ecográfico de hepatopatía crónica y que tengan expediente clínico. Los criterios de exclusión fueron pacientes sin diagnóstico de hepatopatía crónica, que no tengan diagnóstico clínico. El método de recolección de datos fue a través de un cuestionario obteniendo la información directamente del participante y del expediente clínico. El plan de tabulación y análisis: revisión del expediente médico, llenado de fichas del registro clínico. La base de datos fue elaborada utilizando el programa epiInfo v 7.1.0.6.

RESULTADOS: Se encontró que 54(76%) de los pacientes eran 35-60 años. 57(80%) pacientes son del sexo masculino. Con respecto de la procedencia 41(57%) procedían del área rural. En relación a los antecedentes patológicos 18(25%) eran alcohólico, seguido de HTA 17(23%), diabetes y ninguno 15(21%). La ecogenicidad del hígado se observó heterogénea en los 71 (100%) pacientes, superficie nodular en 44(62%), el tamaño del hígado fue normal en 49(69%) y hepatomegalia en 13(18%), el bazo fue normal en 54(76%) y esplenomegalia en 17(23%), en relación al

calibre de la vena porta se observo normal en 53(74%) y aumentada en un 18(25%), la vena esplénica fue normal en 64(90%) y aumentada en 7(10%). Las venas colaterales se observaron en 37(52%) pacientes. Se observo permeabilidad del sistema venoso portal en 70(98%) y un caso de trombosis parcial. La dirección de flujo fue hepatofugo en 38(53%), la velocidad de la vena porta se visualizo normal en 47(57%) y disminuida 28(39%). La dirección de flujo del eje esplenoportal y mesentérica superior se observo invertido en 31(43%) y 19 (26)% pacientes respectivamente.

CONCLUSIONES: la hepatopatía crónica es más frecuente en los pacientes de 35-60 años, del sexo masculino, con antecedente de alcoholismo. Al examen ultrasonografico se observo heterogéneo, superficie nodular, un porcentaje bajo presento hepatomegalia y esplenomegalia. Con respecto al calibre de la vena porta, eje esplenoportal, mesentérica superior se observo dilatado en un porcentaje pequeño de los pacientes, con inversión del flujo al Doppler color. La velocidad de la vena porta se visualizo disminuida en menos de la mitad de los pacientes.

PALABRAS CLAVES: ultrasonido Doppler color, hepatopatía crónica, hipertensión portal, velocidad, heterogéneo, eje esplenoportal, vena mesentérica superior, velocidad, radiología.

NOTA DEL TUTOR

El presente trabajo de investigación titulado, Utilidad del ultrasonido Doppler color en el estudio del sistema venoso portal en pacientes con diagnóstico ecográfico de hepatopatía crónica realizado por la doctora Adilia Sevilla Donaire, residente de radiología de tercer año del Hospital Escuela Lenin Fonseca, reúne todos los requisitos de una tesis de graduación para ser presentada y defendida ante el honorable jurado calificador que las autoridades hospitalarias y universitaria designen.

DR. NEILL GARCIA MEZA

DEDICATORIA

A dios, por haberme acompañado y guiado a lo largo de estos años, por ser mi fortaleza en los momentos de debilidad y por brindarme una vida llena de aprendizaje, experiencias y sobre todo felicidad.

Con todo mi cariño y amor para mi familia que hicieron todo para que pudiera lograr todos los objetivos de mi vida y darme la mano cuando sentía que el camino se terminaba, a ustedes por siempre mi corazón y mi agradecimiento.

A mi hijo por ser lo más grande y valioso que dios me ha regalado, quien es la fuente de inspiración y la razón que me impulsa a salir adelante.

AGRADECIMIENTO

A mi tutor Dr. Neill García por sus aportes científicos para la realización de este estudio.

Mis maestros por compartir sus conocimientos y ayudar para nuestra formación.

Mis compañeros (Brisa, Carlos, Claudia y Mayra) por su compañía y apoyo incondicional.

Mi hermano, sin su ayuda no hubiera sido posible realizar este trabajo, gracias por ser tan especial.

Utilidad del ultrasonido Doppler color en el estudio del sistema venoso portal en pacientes con diagnóstico ecográfico de hepatopatía crónica en el departamento de medicina interna del hospital Antonio Lenin Fonseca en el periodo mayo-septiembre del 2013.

Introducción

Las enfermedades crónicas del hígado son una causa importante de mortalidad en los latinoamericanos. En el hospital escuela Antonio Lenin Fonseca se ingresan aproximadamente 5 pacientes por día con este diagnóstico y las estancias hospitalarias son de más de 5 días.

En la actualidad la endoscopia y la biopsia hepática son medios diagnósticos importantes para el diagnóstico y tratamiento de los pacientes con hepatopatía crónica, pero a su vez son estudios costosos e invasivos. El ultrasonido es una técnica imagenológica de primera línea, ya que es no invasiva y es de bajo costo, para evaluar a pacientes con alteraciones hepáticas, así como la dinámica de flujo portal. (1)

En el HEALFM, se les realiza a los pacientes con diagnóstico clínico y de laboratorio de hepatopatía crónica ultrasonido abdominal, pero no se les realiza un estudio Doppler del sistema portal, para el diagnóstico de hipertensión portal, utilizándose únicamente criterios morfológicos, esto es importante ya que el manejo del paciente con hepatopatía crónica con hipertensión portal es diferente al paciente que no tiene hipertensión portal.

Es de importancia el estudiar la utilidad del ultrasonido Doppler color del sistema venoso portal en los pacientes con diagnóstico ecográfico de hepatopatía en el HEALF, para darle una mejor atención al paciente, realizándole estudios radiológicos completos, para intervenir en el manejo y mejorar la calidad de vida de los mismos.

Utilidad del ultrasonido Doppler color en el estudio del sistema venoso portal en pacientes con diagnóstico ecográfico de hepatopatía crónica en el departamento de medicina interna del hospital Antonio Lenin Fonseca en el periodo mayo-septiembre del 2013.

ANTECEDENTES

En 2001, se realizó un estudio en el hospital clínico quirúrgico "hermanos Ameijeira", acerca de ultrasonido Doppler color y hepatopatía crónica, en el cual estudiaron 100 pacientes portadores de hepatopatía crónica, con el principal objetivo de estudiar las características hemodinámicas del flujo de los vasos del sistema portal, en el cual se encontró que el 46% de los pacientes presentaba un hígado pequeño multinodular, contando con un pequeño número de pacientes portadores de hepatomegalia (4%) o un hígado ecográficamente de aspecto normal (3%). El bazo se encontró moderadamente aumentado de tamaño en el 32% de los pacientes, el calibre de la vena porta fue de 11 mm, el 2% de los pacientes portaban esta variante de circulación colateral, 4 casos eran portadores de trombosis de sistema portal (4%). (2)

En 2005, se realizó un estudio en el hospital universitario La Paz- Madrid, de diagnóstico ecográfico de hepatopatía difusa crónica, en el cual estudiaron 228 pacientes cirróticos, en el cual encontraron, que una medición de vena porta mayor de 12mm, tiene una sensibilidad del 53% una especificidad del 97% en el diagnóstico de hepatopatía crónica, un 18% circulación colateral y la velocidad portal disminuida en todos los pacientes.

Utilidad del ultrasonido Doppler color en el estudio del sistema venoso portal en pacientes con diagnóstico ecográfico de hepatopatía crónica en el departamento de medicina interna del hospital Antonio Lenin Fonseca en el periodo mayo-septiembre del 2013.

JUSTIFICACION

La hepatopatía crónica es una causa importante de morbi-mortalidad a nivel mundial y en nuestro medio. El diagnóstico de cirrosis hepática se basa en la existencia de alteración en la ecoestructura hepática y signos ecográficos de hipertensión portal. En el hospital escuela Antonio Lenin Fonseca no se le realiza ultrasonido Doppler color a los pacientes con hepatopatías crónicas, con el presente estudio pretendemos evaluar las alteraciones de flujo de la vena porta y la relación con el daño parenquimatoso hepático y así poder influir en el manejo adecuado de los pacientes y mejorar la calidad de vida de los mismos.

Utilidad del ultrasonido Doppler color en el estudio del sistema venoso portal en pacientes con diagnóstico ecográfico de hepatopatía crónica en el departamento de medicina interna del hospital Antonio Lenin Fonseca en el periodo mayo-septiembre del 2013.

PLANTEAMIENTO DEL PROBLEMA

¿Cual es la utilidad del ultrasonido Doppler color en el estudio del sistema venoso portal en pacientes con diagnóstico ecográfico de hepatopatía crónica en el departamento de medicina interna del hospital Antonio Lenin Fonseca en el periodo mayo-septiembre del 2013?

Utilidad del ultrasonido Doppler color en el estudio del sistema venoso portal en pacientes con diagnóstico ecográfico de hepatopatía crónica en el departamento de medicina interna del hospital Antonio Lenin Fonseca en el periodo mayo-septiembre del 2013.

OBJETIVOS

OBJETIVO GENERAL

Conocer las variaciones del flujo del sistema portal mediante el ultrasonido Doppler color en pacientes con diagnóstico ecográfico de hepatopatía crónica, atendidos en el departamento de medicina interna del HEALF en el periodo mayo-septiembre del 2013.

OBJETIVOS ESPECIFICOS

1. Conocer las características socio demográficas de los pacientes.
2. Determinar los antecedentes patológicos y no patológico.
3. Describir los hallazgos del ultrasonido bidimensional el aspecto ultrasonográfico del hígado y del bazo (su tamaño y ecoestructura), así como el calibre de los vasos del sistema espleno-portal y la presencia de circulación-colateral.
4. Determinar mediante Doppler color, la permeabilidad del sistema portal y la dirección del flujo.
5. Establecer la velocidad media promedio en los vasos del sistema portal en pacientes hepatópatas, mediante el análisis cuantitativo del espectro (DD).

MARCO TEORICO

Utilidad del ultrasonido Doppler color en el estudio del sistema venoso portal en pacientes con diagnóstico ecográfico de hepatopatía crónica en el departamento de medicina interna del hospital Antonio Lenin Fonseca en el periodo mayo-septiembre del 2013.

La hepatopatía crónica la define la OMS, como un proceso difuso caracterizado por fibrosis y conversión de la arquitectura hepática normal en nódulos anormales.

Existen tres mecanismos patológicos principales, que combinados, crean la fibrosis:

1. La muerte celular
2. La fibrosis
3. La regeneración

Se clasifica en micronodular, nódulos de 0.1 a 1cm de diámetro y macronodular, que se caracteriza por nódulos de diferentes tamaños, hasta de 5cm de diámetro.

El consumo de alcohol es la causa más frecuente de la forma micronodular y la hepatitis vírica crónica es la causa más frecuente de la forma macronodular; otras causas son la cirrosis biliar (primaria y secundaria), la enfermedad de Wilson, la colangitis esclerosante primaria y la hemocromatosis.

La presentación clínica consiste en la hepatomegalia, ictericia, y la ascitis. Pero puede haber una lesión hepática grave sin signos clínicos. De hecho solo el 60% de pacientes cirróticos tienen signos y síntomas de hepatopatía.

Dado que la biopsia hepática es invasora, se ha suscitado un gran interés en torno a la capacidad para detectar la cirrosis con medios no invasivos, como es la ecografía.

Los patrones ecográficos asociados a cirrosis son:

- La distribución de volumen: en las primeras fases de la cirrosis, el Hígado puede aumentar de tamaño, mientras que en los estadios avanzados el hígado suele ser pequeño, con un aumento de tamaño relativo

Utilidad del ultrasonido Doppler color en el estudio del sistema venoso portal en pacientes con diagnóstico ecográfico de hepatopatía crónica en el departamento de medicina interna del hospital Antonio Lenin Fonseca en el periodo mayo-septiembre del 2013.

del lóbulo izquierdo, del lóbulo caudado o de ambos, comparados con el lóbulo derecho.

- Ecoestructura grosera: el aumento de la ecogenicidad y la ecotextura grosera son observaciones frecuentes en las hepatopatías difusas.
- Superficie nodular: la irregularidad de la superficie hepática durante el estudio habitual se ha considerado un signo de cirrosis cuando el aspecto es tosco o cuando hay ascitis. La modularidad se corresponde con la presencia de nódulos regenerados y fibrosis.
- Nódulos regenerativos: los nódulos regenerativos representan hepatocitos regenerativos rodeado de un tejido fibroso.
- Nódulos displásicos: los nódulos displásicos o nódulos hiperplásico adenomatosos son mayores que de los RN (diámetro mayor o igual a 10mm) y se consideran premalignos.(3)

Doppler color en hipertensión portal

Conceptos básicos de física del Doppler.

Efecto Doppler:

El efecto Doppler se refiere al cambio de la frecuencia de una onda sonora con el movimiento de la fuente con respecto al receptor.

Análisis espectral:

El análisis espectral determina la presencia, la dirección y las características del flujo sanguíneo

Doppler color

El mapa Doppler color codifica las diferencias de frecuencias obtenidas en color, al fin de proporcionar información hemodinámica cualitativa al operador. En general,

Utilidad del ultrasonido Doppler color en el estudio del sistema venoso portal en pacientes con diagnóstico ecográfico de hepatopatía crónica en el departamento de medicina interna del hospital Antonio Lenin Fonseca en el periodo mayo-septiembre del 2013.

se codifica por defecto en rojo al flujo que se acerca al transductor y en azul al flujo que se aleja al transductor.(4)

Principios de la exploración:

- ❖ Exploración general del parénquima hepático y abdominal.
- ❖ Valoración con ecografía Doppler color y espectral de la vena porta, vena mesentérica superior, esplénica y principales ramas intrahepática de la porta.
- ❖ Valoración Doppler color y espectral de la arteria hepática desde el tronco celiaco.
- ❖ Valoración Doppler color y espectral de las venas hepáticas y de la parte distal de la vena cava inferior.

Características ecográficas normales

Vena porta, mesentérica superior y esplénica.

El flujo venoso portal es hepatoductal, ligeramente ondulante y laminar, y varía con los movimientos respiratorios, con el paciente en posición supina y respirando suavemente, la vena porta tiene un diámetro no mayor de 13mm, con un incremento de más del 20% en la inspiración profunda y en la espiración profunda puede llegar hasta 16mm.

Valores del flujo portal en sujetos normales

Cuadro.

Este incremento es del 50-100% en las venas esplénica y mesentérica superior.

En condiciones normales el calibre de la vena esplénica puede llegar a 11mm de hg.

Utilidad del ultrasonido Doppler color en el estudio del sistema venoso portal en pacientes con diagnóstico ecográfico de hepatopatía crónica en el departamento de medicina interna del hospital Antonio Lenin Fonseca en el periodo mayo-septiembre del 2013.

La velocidad del flujo venoso portal es de 13-23cm/seg(unos 18cm/seg / 5cm/seg).

La inspiración, el decúbito supino y la pos ingesta aumenta la velocidad de la porta, mas en el sujeto sano que en el paciente cirrótico.

En los casos de obstrucción de la porta, la anastomosis entre las circulaciones sistémicas y portales, pueden ofrecer en su conjunto una circulación colateral eficaz.

Vena hepática.

La onda normal de la vena hepática es trifásica como resultado de la transmisión de la actividad cardíaca y recuerda a la vena yugular. La mayoría de la ventana hepáticas, muestran venas hepáticas con flujo dirigido hacia el corazón, alejándose del transductor, lo que se registra como onda por debajo de la línea de base, y un flujo propulsado hacia el hígado durante la sístole auricular, registrándose como una onda por encima de la línea de base.

Tronco celiaco, arteria hepática y esplénica.

La arteria hepática puede identificarse adyacente a la vena porta principal con ecografía Doppler color.

En individuos sanos la velocidad de flujo de la arteria hepática varia (el pico sistólico) entre 30 y 40cm/seg (el diastólico entre 10 y 15cm/seg), aumentando después de la ingesta alimenticia.

El tronco celiaco, arteria hepática y arteria esplénica, que presentan un registro propio de órganos de baja resistencia por lo que el flujo se mantiene durante todo el ciclo cardíaco y el índice de resistencia esta alrededor de 0.6.

Arteria mesentérica superior

La arteria mesentérica superior tiene un registro de alta resistencia , debido a las altas resistencia del intestino, convirtiéndose en monofásico tras la ingesta, observándose un aumento de diámetro y un incremento de las velocidades en la fase diastólica con disminución de del IR y IP.

El bazo

Utilidad del ultrasonido Doppler color en el estudio del sistema venoso portal en pacientes con diagnóstico ecográfico de hepatopatía crónica en el departamento de medicina interna del hospital Antonio Lenin Fonseca en el periodo mayo-septiembre del 2013.

El bazo en condiciones normales no se debe sobrepasar el tamaño de 12-13cm en su eje longitudinal mayor.

- ❖ Forma ovoidea, contornos lisos, aunque pueden observarse lobulaciones.
- ❖ Tamaño variable: diámetro trasversal menor de 10cm.
- ❖ Longitud craneocaudal menor de 13cm.
- ❖ Ancho 6cm.
- ❖ Por ultrasonido se observa parénquima uniforme con ecos múltiples de baja amplitud, algo mayor que la ecogenicidad del hígado y mucho mayor que la de la corteza renal.

Encontraremos pacientes con hipertensión portal con grandes esplenomegalias y otros con bazos de tamaño normal.

Hipertensión portal

La hipertensión portal es un síndrome frecuente caracterizado por un aumento patológico de la presión hidrostática en el territorio venoso portal.

En las hepatopatías crónicas las sinusoides se destruyen, lesionan o se sustituyen. Al disminuir el volumen del hígado normofuncionante, aumenta la resistencia del flujo venoso portal, se dilata la porta, y disminuye el flujo venoso portal, llegando a invertirse. Se produce una elevación del flujo de la porta, 5-10mm hg por encima de lo normal, lo que provoca hipertensión portal.

La complicación más severa es el sangrado por varices esofágicas que se produce cuando la presión aumenta por encima de 12mm Hg.

La hipertensión portal tiene diversas etiología la podrías clasificar en causas prehepática, intrahepática y suprahepáticas.

Principales causas de hipertensión portal

Cuadro

Características ecográficas de la hipertensión portal.

Circulación colateral:

- ❖ Es el único signo ecográfico específico de la existencia de hipertensión portal, pero su prevalencia es muy variable (15-80%). debe ser buscada sistemáticamente, siendo las vías más frecuente

Utilidad del ultrasonido Doppler color en el estudio del sistema venoso portal en pacientes con diagnóstico ecográfico de hepatopatía crónica en el departamento de medicina interna del hospital Antonio Lenin Fonseca en el periodo mayo-septiembre del 2013.

la umbilical y la gástrica izquierda. Cuando se visualice esta última (por detrás del lóbulo izquierdo hepático), otras colaterales a explorar son las esplenorreñales y gástricas cortas en el hilio esplénico, y varices císticas en la pared vesicular.

- ❖ Dilatación del sistema portal: a nivel de la vena esplénica, mesentérica superior o porta, siendo esta última la mejor estudiada y de menor variabilidad. Un calibre portal mayor 12-13mm es patológico. La medida se debe realizar antes de la entrada del bazo en el parénquima hepático y a distancia de la confluencia esplenomesentérica, generalmente donde se cruza la arteria hepática, se ha demostrado una ausencia de modificación de calibre de las venas esplénicas y mesentérica superior con la respiración, a diferencia de lo que sucede en sujetos sanos, por lo que es aconsejable su medida en espiración forzada. Sin embargo, pocas veces aportan estas determinaciones datos añadidos a la valoración del calibre portal.

Disminución de la velocidad del flujo venoso portal:

- ❖ La medida de mayor eficacia es de 12cm/seg como el mejor valor de corte. El resultado debe ser la media de al menos tres determinaciones en la vena porta extrahepática, realizadas en ayunas, en decúbito supino, con una adecuada visualización de la misma, a distancia de la confluencia esplenomesentérica, tomadas con un ángulo de insonación entre 30 y 60 grados y volumen muestra de 2/3 del diámetro del bazo.
- ❖ Es un hallazgo habitual en caso de cirrosis avanzada, pero inconstante en fases iniciales.

Otros signos de hipertensión portal

- ❖ La esplenomegalia y la ascitis son hallazgos frecuentes. En casos de ascitis de origen no evidente, además de la superficie hepática, se debe valorar la pared vesicular, pues su engrosamiento es muy sugestivo que la misma sea debida a hipertensión portal.
- ❖ La hipertensión portal da lugar a un aumento de la impedancia en las arterias hepáticas y disminución de las esplénicas, provocadas respectivamente por la disminución del flujo portal y la circulación hiperdinámicas asociadas a la cirrosis. Estos cambios pueden ser estudiados mediante el Doppler, a través de los índices de resistencia y pulsatilidad, pero su utilidad ha sido poco evaluada en la práctica médica.

Utilidad del ultrasonido Doppler color en el estudio del sistema venoso portal en pacientes con diagnóstico ecográfico de hepatopatía crónica en el departamento de medicina interna del hospital Antonio Lenin Fonseca en el periodo mayo-septiembre del 2013.

En resumen las principales características a evaluar en la ecografía Doppler color de la hipertensión portal incluye.

- ❖ Aumento del diámetro de la vena porta
- ❖ Aumento menor del 20% del diámetro de la vena porta durante la inspiración profunda y menor del 50% de las venas esplénicas y/o mesentérica superior.
- ❖ Pérdida del patrón ondulatorio de la onda espectral de la vena porta.
- ❖ Tendencia al aplanamiento de la onda espectral de la vena porta.
- ❖ Aumento de la velocidad del flujo de la arteria hepática
- ❖ Flujo portal hepatofugal
- ❖ Aumento del diámetro de la arteria hepática.(5)

Utilidad del ultrasonido Doppler color en el estudio del sistema venoso portal en pacientes con diagnóstico ecográfico de hepatopatía crónica en el departamento de medicina interna del hospital Antonio Lenin Fonseca en el periodo mayo-septiembre del 2013.

DISEÑO METODOLÓGICO

Área de estudio

Pacientes de la ciudad de Managua y municipios vecinos ingresados en el departamento de medicina interna.

Tipo y características del estudio

Descriptivo, observacional, prospectivo, de corte transversal.

Nombre común

Estudio de prevalencia de anomalías del sistema venoso portal en pacientes con hepatopatía crónica mediante el uso de la velocimetría Doppler portal.

Universo

Total de pacientes que acudieron y fueron ingresados con diagnóstico de hepatopatía crónica al servicio de medicina interna del hospital Antonio Lenin Fonseca en el periodo mayo-septiembre del 2013.

Muestra

Se tomará muestra a conveniencia, 70 pacientes con hepatopatía crónica, en dependencia a disponibilidad de paciente que acudieron al hospital en el periodo de tiempo estipulado y la disponibilidad del equipo de ultrasonido después de la atención usual de emergencia y pacientes programados en el centro de alta tecnología del HEALF.

Utilidad del ultrasonido Doppler color en el estudio del sistema venoso portal en pacientes con diagnóstico ecográfico de hepatopatía crónica en el departamento de medicina interna del hospital Antonio Lenin Fonseca en el periodo mayo-septiembre del 2013.

Criterios de inclusión

Pacientes hospitalizados de cualquier edad, de ambos sexos, con diagnóstico ecográfico de hepatopatía crónica y que tengan expediente clínico.

Criterios de exclusión

Pacientes sin diagnóstico de hepatopatía crónica, que no tengan expediente clínico.

Método e instrumentos de recolección de datos

Se aplicará un cuestionario obteniendo la información directamente del participante y del expediente clínico, la información obtenida será ingresada en una base de datos utilizando el programa de epiInfo 7.1.0.6.

Plan de tabulación y análisis

La información obtenida y registrada en los formularios, serán ingresada a base de datos para la realización de análisis de distribución de frecuencias, comparando porcentuales así como valores absolutos y descrito de manera apropiada para el análisis de las variables cualitativa y cuantitativa de los hallazgos.

Utilidad del ultrasonido Doppler color en el estudio del sistema venoso portal en pacientes con diagnóstico ecográfico de hepatopatía crónica en el departamento de medicina interna del hospital Antonio Lenin Fonseca en el periodo mayo-septiembre del 2013.

RESULTADO

Se realizó un estudio sobre utilidad del Doppler color en el estudio del sistema venoso portal en pacientes con diagnóstico ecográfico de hepatopatía crónica, en el departamento de medicina interna en el hospital Antonio Lenin Fonseca.

Se encontró que el 76% de los pacientes eran de 35-60 años, 18% mayores de 60 años y 5% 20-35 años.

Del total de paciente con diagnóstico de hepatopatía crónica se reporta 80% sexo masculino y un 19% sexo femenino.

Con respecto a la procedencia el 57% de los pacientes procedían del área rural y un 42% del área urbana.

En relación a los antecedentes patológicos el alcoholismo representó el 25%, seguido de HTA 23%, diabetes y ninguno 21%, cardiopatía 4%, obesidad 2%, tabaquismo 1%.

La ecogenicidad del hígado de los pacientes con hepatopatía era heterogénea en el 100% de los pacientes.

La superficie del hígado era nodular en 62%, atrófica 35% y lisa 2%.

El tamaño del hígado fue normal en 69%, hepatomegalia 18% y hipotrofico 12%.

El tamaño del bazo se encontró normal en 76% y esplenomegalia en 23%.

En relación al calibre de la vena porta en un 74% esta normal y un 25% aumentada.

El calibre de la vena esplénica estaba normal en un 90% y aumentada en un 10%.

Respecto al eje espleno-portal se encontró normal en el 87% y aumentado en 12%.

El tamaño vena mesentérica superior se observó normal en un 87% y aumentada en un 12%.

El 52% de los pacientes presentaron venas colaterales y un 47% no tenían colaterales.

Con respecto a los hallazgos en el Doppler color se encontró que el sistema venoso portal era permeable en un 98% de los pacientes y un 1% (1 paciente) no, por la presencia de trombosis parcial.

Utilidad del ultrasonido Doppler color en el estudio del sistema venoso portal en pacientes con diagnóstico ecográfico de hepatopatía crónica en el departamento de medicina interna del hospital Antonio Lenin Fonseca en el periodo mayo-septiembre del 2013.

La dirección de flujo de la vena porta fue hepatofugo en el 53% de los pacientes y hepatopeto en el 46%.

En relación a la velocidad de la vena porta se encontró normal en el 57% de los pacientes, disminuida en 39% y aumentada en un 2%.

Se observó la dirección del flujo del eje espleno-portal normal en un 56% e invertido en 43% de los pacientes.

La dirección de flujo de la vena mesentérica superior fue normal en el 73% de los pacientes y invertido en 26%.

DISCUSION

Utilidad del ultrasonido Doppler color en el estudio del sistema venoso portal en pacientes con diagnóstico ecográfico de hepatopatía crónica en el departamento de medicina interna del hospital Antonio Lenin Fonseca en el periodo mayo-septiembre del 2013.

Se realizó un estudio de la utilidad del ultrasonido Doppler color en el estudio del sistema venoso portal en pacientes con hepatopatía crónica para el diagnóstico de hipertensión portal en el hospital Antonio Lenin Fonseca

Se encontró

En relación a la ecogenicidad el 100% de los pacientes presentaron un aspecto heterogéneo del hígado, según los estudios su ausencia no excluye la existencia de hepatopatía, pero es un hallazgo que se relaciona con la progresión de la fibrosis, su valoración está dotada de una notable subjetividad y variable especificidad.

La superficie del hígado se observó nodular en el 62% de los pacientes, se ha descrito que el hallazgo de nodularidad en la superficie hepática utilizando transductores lineales de alta resolución, presenta una sensibilidad del 88% para identificar pacientes con hepatopatía crónica.

El tamaño del hígado se encontró normal en el 69% de los pacientes y un 13% tenía hepatomegalia, según estudios la hepatomegalia es un hallazgo carente de especificidad y está presente solo en fases avanzadas.

Con respecto al tamaño del bazo solo se encontró esplenomegalia en un 23% de los pacientes, la esplenomegalia es un hallazgo frecuente pero no específico de hepatopatía crónica.

En relación al calibre de la vena porta se encontró en el estudio que un 25% estaba dilatada, así como la vena mesentérica superior y eje esplenoportal se observaron dilatados en un 12%, según la literatura la dilatación del sistema venoso portal, siendo la porta la mejor estudiada y de menor variabilidad permite establecer el diagnóstico de hepatopatía crónica con especificidad superior al 90% y sensibilidad por arriba del 50%.

Las venas colaterales se observaron en el 52% de los pacientes, según la literatura la circulación colateral es el único signo ecográfico específico de la existencia de hipertensión portal, pero su prevalencia en estos pacientes es muy variable (15-80%), siendo poco frecuente en paciente con enfermedad silente.

Con respecto a los hallazgos al Doppler color en el estudio se visualizó que el 98% del sistema portal era permeable pero un 2%, que correspondió a un paciente que presentó trombosis parcial, la cirrosis hepática representa una de las causas más frecuentes de trombosis portal, según diferentes estudios, la incidencia de trombosis portal en paciente con hepatopatía crónica oscila entre 0.6 y 17%. La introducción de

Utilidad del ultrasonido Doppler color en el estudio del sistema venoso portal en pacientes con diagnóstico ecográfico de hepatopatía crónica en el departamento de medicina interna del hospital Antonio Lenin Fonseca en el periodo mayo-septiembre del 2013.

La ecografía Doppler y sobre todo el Doppler color ha contribuido a poner en manifiesto la importancia clínica de esta patología.

La dirección del flujo de la vena porta se observó hepatofugo en el 53% de los pacientes, el flujo portal invertido se asocia generalmente a una inversión significativa del diámetro de la vena porta, se plantea que los pacientes con flujo hepatofugal presentan una incidencia significativa reducida de sangrado probablemente por la presencia de circulación colateral.

La disminución de la velocidad del flujo portal es un hallazgo habitual en casos de hepatopatía crónica avanzada, pero inconstante en las fases iniciales, en el presente estudio se encontró que el 39% de los pacientes se encontraba disminuida, pero un 57% normal, se han publicado numerosos artículos sobre la medición del flujo de la vena porta, estos estudios concuerdan con el hecho que la velocidad está reducida con respecto a los pacientes normales, otros autores plantean que el enlentecimiento del flujo portal tiene valor diagnóstico cuando se acompaña de datos morfológicos de hipertensión portal.

La variabilidad de los valores de la velocidad de la vena porta comunicado depende en parte por las limitaciones del método y de la variación de los patrones hemodinámicos en relación con el grado y la causa de la hepatopatía crónica.

Se visualizó inversión del flujo del eje esplenoportal en el 43% de los pacientes, según la literatura la inversión de este eje sugiere la presencia de colaterales y la inversión del flujo de la vena mesentérica superior que se observó en el presente estudio en un 26% de los pacientes, sugiere la anastomosis de la vena mesentérica y la circulación sistémica.

Utilidad del ultrasonido Doppler color en el estudio del sistema venoso portal en pacientes con diagnóstico ecográfico de hepatopatía crónica en el departamento de medicina interna del hospital Antonio Lenin Fonseca en el periodo mayo-septiembre del 2013.

CONCLUSIONES

- La hepatopatía crónica tiene mayor frecuencia en los pacientes 35-40 años y del sexo masculino.
- Los antecedentes patológicos más frecuente son el alcoholismo, seguido de la hipertensión arterial y diabetes.
- Con el examen de ultrasonido se determinó que la ecogenicidad del hígado es heterogénea y superficie nodular. Un porcentaje bajo de los pacientes presentaron hepatomegalia o atrofia y esplenomegalia.
- La vena porta se observó dilatada en un 25% de los pacientes así como el calibre del eje esplenoportal y mesentérica superior, con inversión de flujo al Doppler color.
- La velocidad de la vena porta se observó disminuida en un 39% de los pacientes.

Utilidad del ultrasonido Doppler color en el estudio del sistema venoso portal en pacientes con diagnóstico ecográfico de hepatopatía crónica en el departamento de medicina interna del hospital Antonio Lenin Fonseca en el periodo mayo-septiembre del 2013.

RECOMENDACIONES

- Utilizar el ultrasonido Doppler color como un método más en el estudio y seguimientos en los pacientes con hepatopatía crónica para el diagnóstico de hipertensión portal, y así evitar procedimientos invasivos y proporcionar el tratamiento adecuado.

Utilidad del ultrasonido Doppler color en el estudio del sistema venoso portal en pacientes con diagnóstico ecográfico de hepatopatía crónica en el departamento de medicina interna del hospital Antonio Lenin Fonseca en el periodo mayo-septiembre del 2013.

BIBLIOGRAFIA

1. Manuel Alberto Macis Rodríguez; Paloma Rendón Urceta. Servicio de aparato digestivo.hospital universitario puerta del mar. Cádiz.
2. Natacha J. Berland de león; María E. Parrilla Delgado. Duplex and color ultrasound. In the study of patients presenting with chronic liver diseases. Hospital clinic quirurgico hermanos ameijeira. La Habana Cuba.2001
3. Carol M. rumack,M.D y col. Diagnostico por ecografía. 3ra edición, 2007, pag 77-146.
4. Krebs, Giovanani, Eisenberg. Marban. Doppler color. Pag: 135-154.
5. Mrc. Omar Hernández Gonzales. Principios físicos y aplicaciones de la ecografía Dúplex color. 2007; pag: 244-261
6. Gamido Mariano Adolfo del Cristo y col. Signos de hipertensión portal por ultrasonido Doppler color en pacientes cirróticos. Rev. hospital san Juan mex, 2001; 68(1):8-14.
7. Barbara L, the value of Doppler US in the study of hepatic hemodynamic. Consensus. Conference, bologna, 12 september 1989. J hepatol 1990; 10:353.
8. Chafetz N, RA filly: portal and hepatic veins: accuracy of margin echoes for distinguish intrahepatic vessels. Radiology 1992; 130:725.
9. Brow HS,M halliwel, R Gamar, A read, JM evans, PNT Welss. Measurement of normal venous blood flow by doppler ultrasound.gut 1994; 30:50..
10. Burns P. interpretation and analysis of Doppler signals. In: Taylor KJW, burns P, welss PNT, eds. Clinical application of Doppler ultrasound. New York: raven press, 1996; 76.
11. Marks WM, filly RA, callen PW: ultrasonic anatomy of the liver: a review with new applications. J clin ultrasound 1997, 7-. 137
12. Sexton C. zeman pk: correlation of comp. uted tomography, sonography and gross anatomy of the liver .AJR. 1998; 141:711.

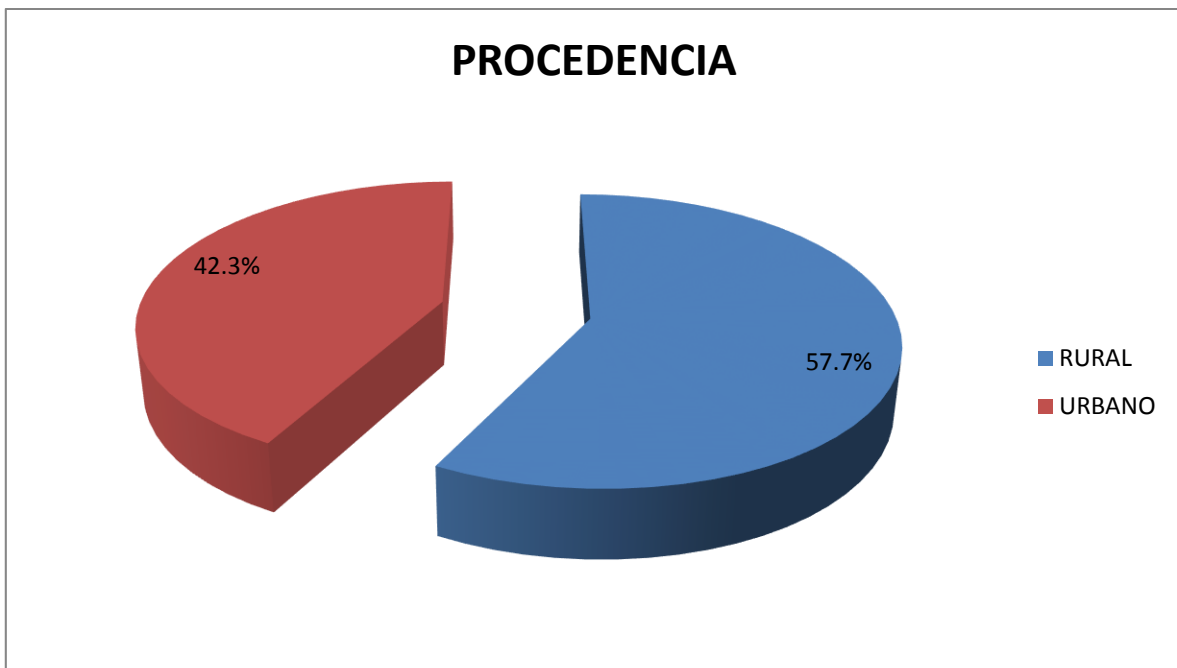
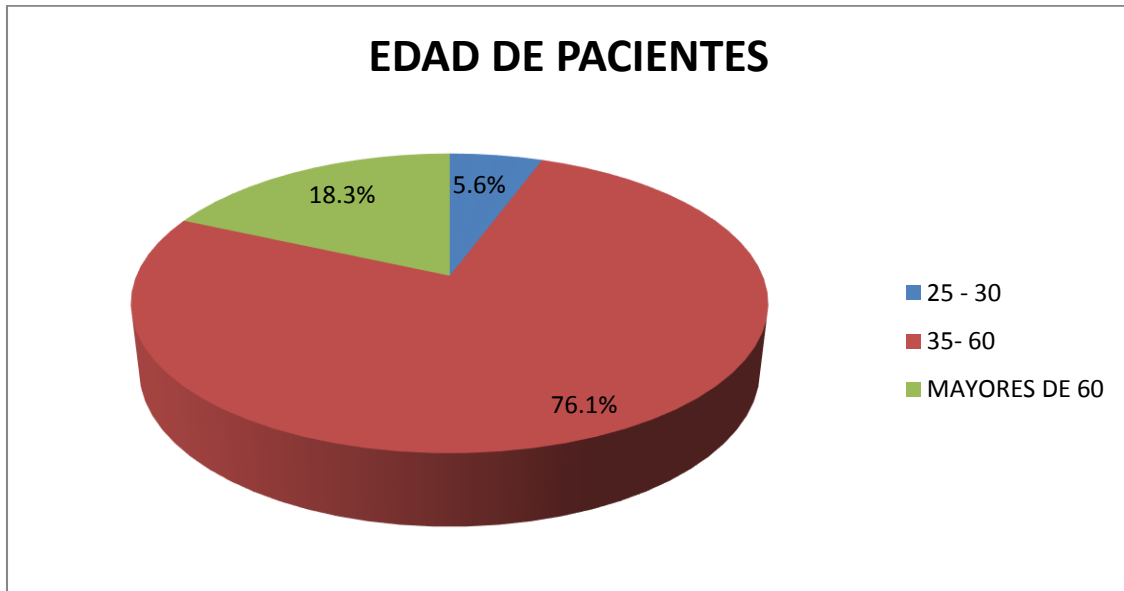
Utilidad del ultrasonido Doppler color en el estudio del sistema venoso portal en pacientes con diagnóstico ecográfico de hepatopatía crónica en el departamento de medicina interna del hospital Antonio Lenin Fonseca en el periodo mayo-septiembre del 2013.

13. Burns P. interpretation and analysis of Doppler signals. In: Taylor KJM, burns .P Welss PNT, eds. clinical application of Doppler ultrasound. New York: raven press, 1998; 95; 76.
14. Dr. L. gil grande. Aportación del Doppler a la ecografía convencional en el estudio de hipertensión portal. servicio de gastroenterología. Hospital ramón y Cajal. Universidad de Alcalá, Madrid, vol. 8c, supl 1, junio 2006, articulo 4.
15. Villa Velásquez Hooerman, mantilla Suarez Juan Carlos. Ecografía Doppler color del sistema venoso portal hepático. medUNAB, 2006; 9(2): 128-137.
16. Middleton, Kurtz, Hertzberg. Ecografía. 2da edición, 2005-2007, new york, USA. Pág. 220-241.

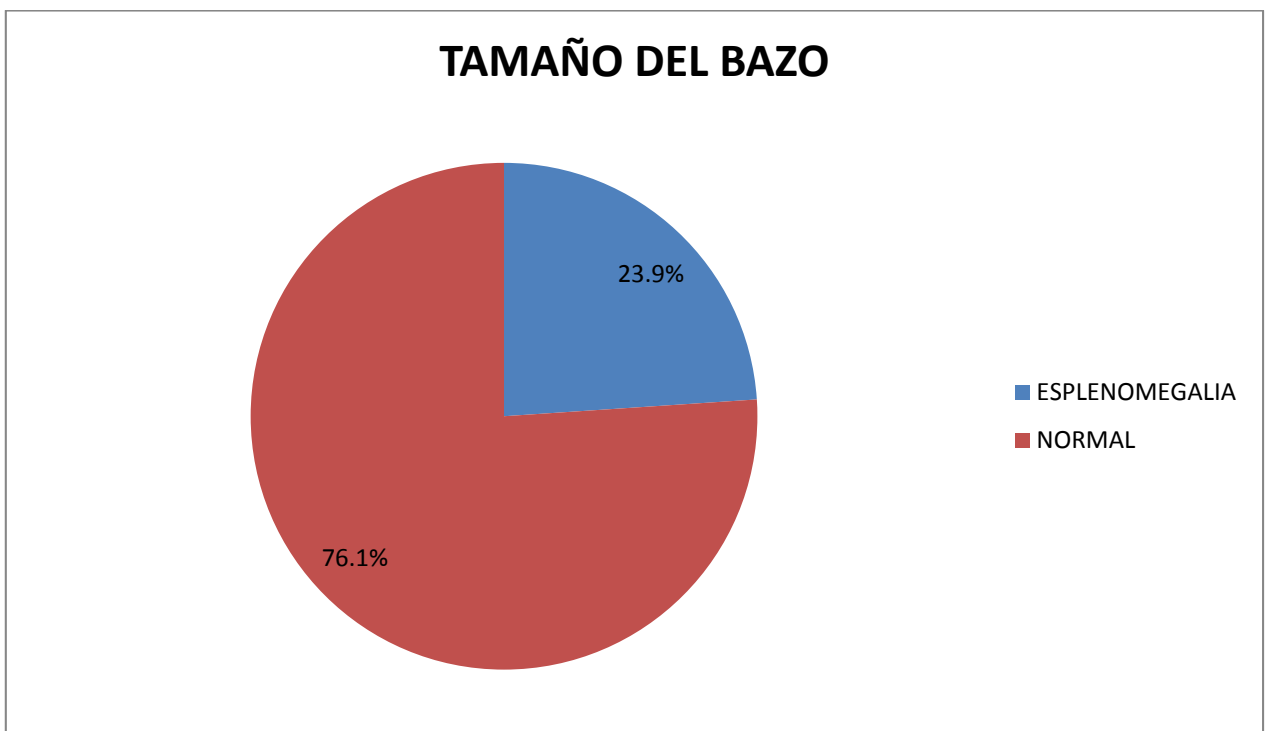
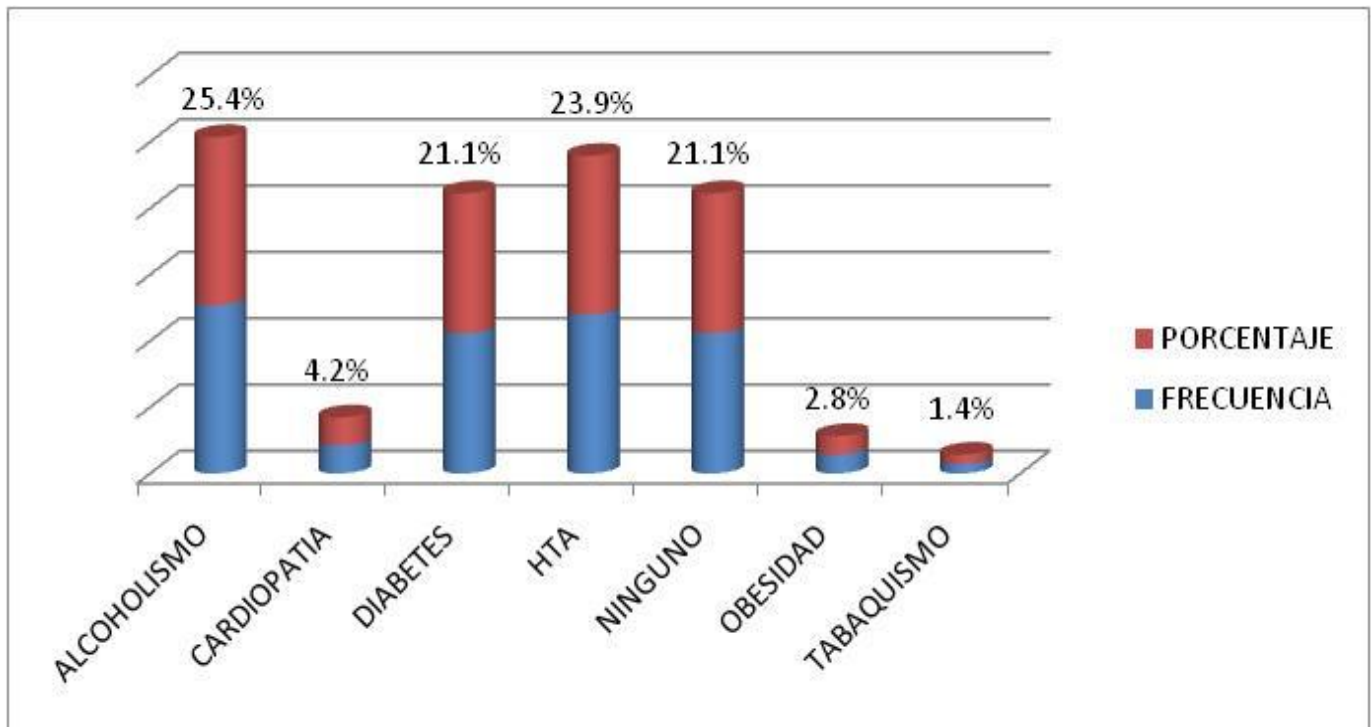
Utilidad del ultrasonido Doppler color en el estudio del sistema venoso portal en pacientes con diagnóstico ecográfico de hepatopatía crónica en el departamento de medicina interna del hospital Antonio Lenin Fonseca en el periodo mayo-septiembre del 2013.

ANEXOS

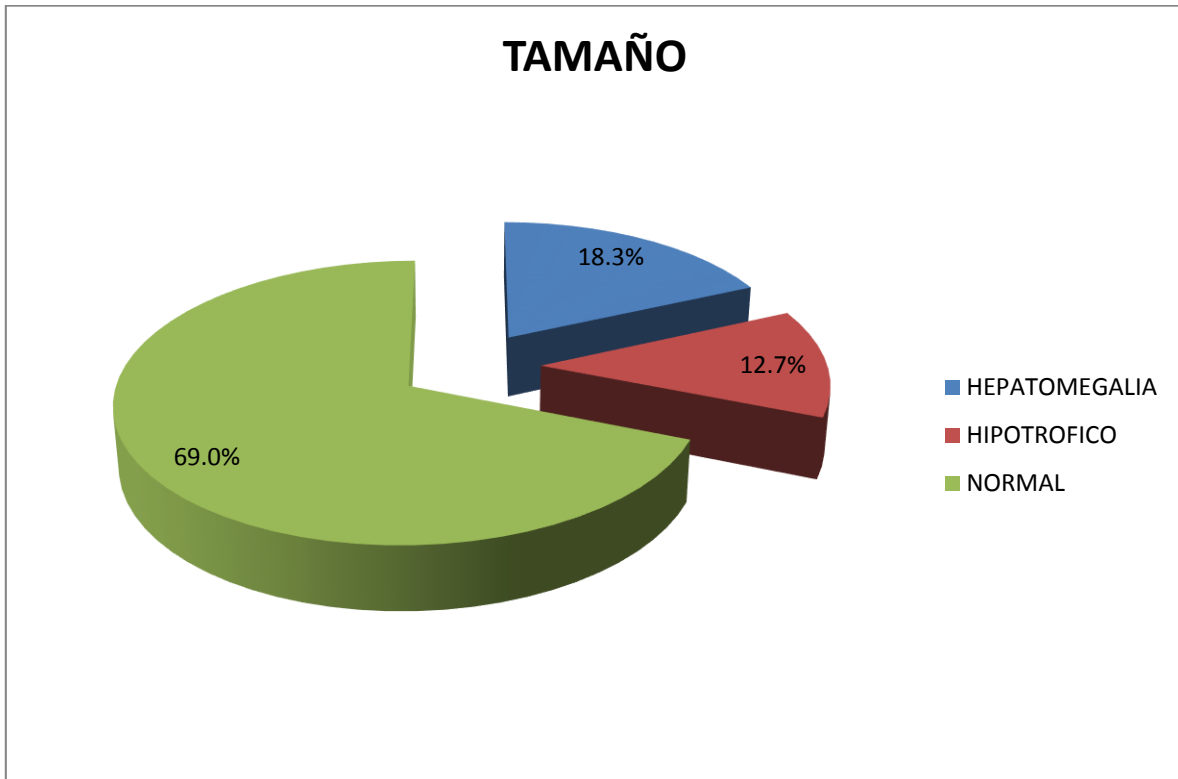
Utilidad del ultrasonido Doppler color en el estudio del sistema venoso portal en pacientes con diagnóstico ecográfico de hepatopatía crónica en el departamento de medicina interna del hospital Antonio Lenin Fonseca en el periodo mayo-septiembre del 2013.



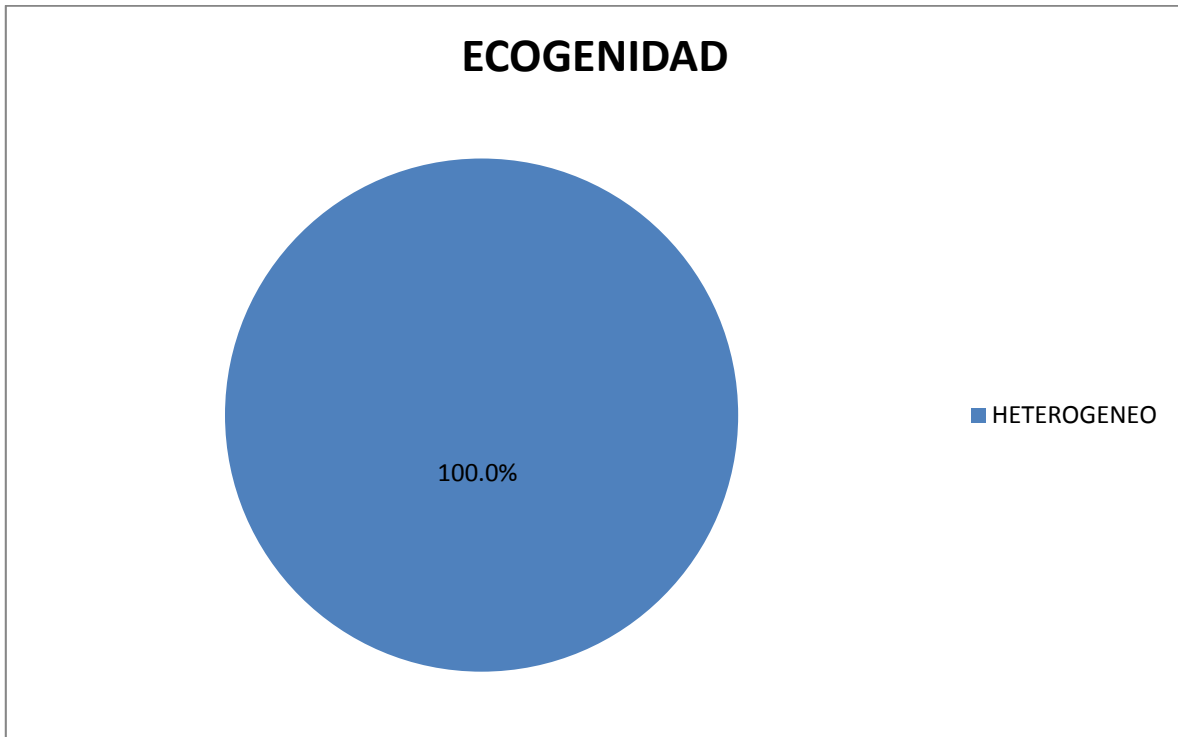
Utilidad del ultrasonido Doppler color en el estudio del sistema venoso portal en pacientes con diagnóstico ecográfico de hepatopatía crónica en el departamento de medicina interna del hospital Antonio Lenin Fonseca en el periodo mayo-septiembre del 2013.



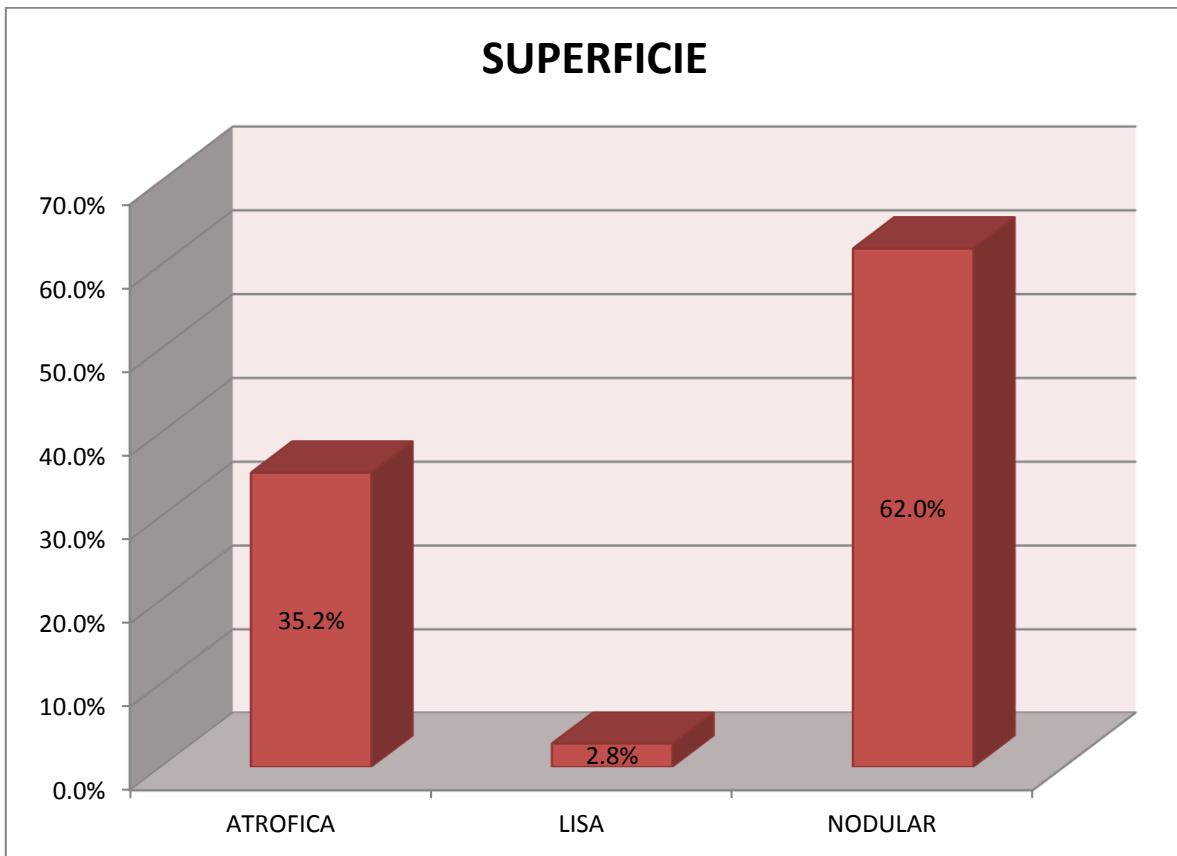
Utilidad del ultrasonido Doppler color en el estudio del sistema venoso portal en pacientes con diagnóstico ecográfico de hepatopatía crónica en el departamento de medicina interna del hospital Antonio Lenin Fonseca en el periodo mayo-septiembre del 2013.



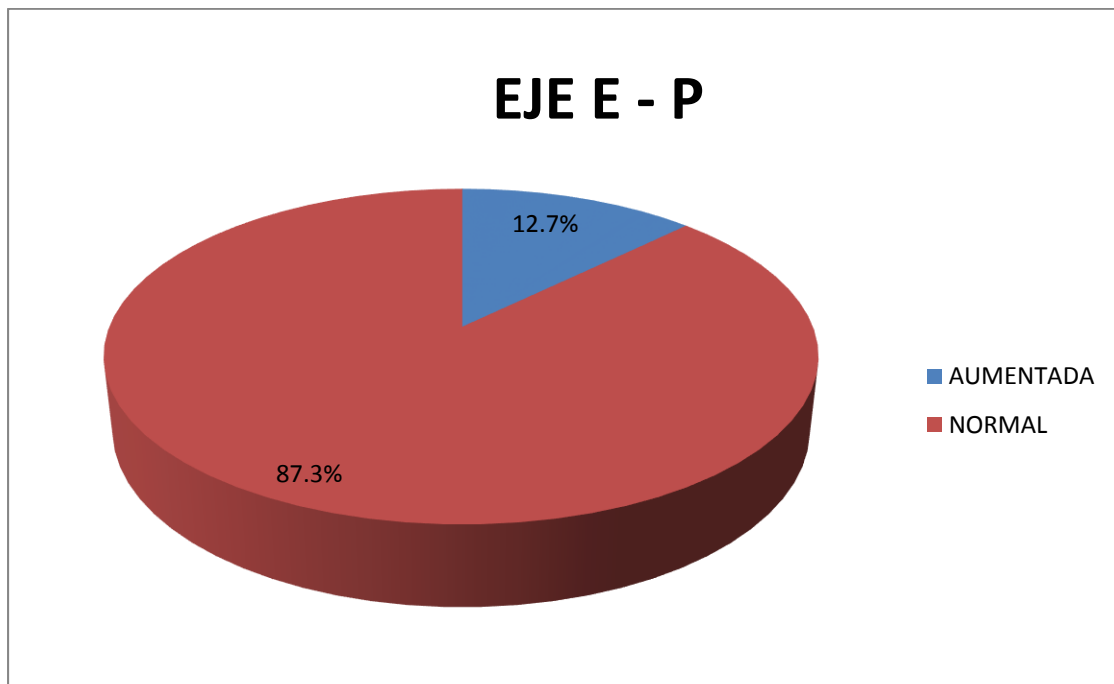
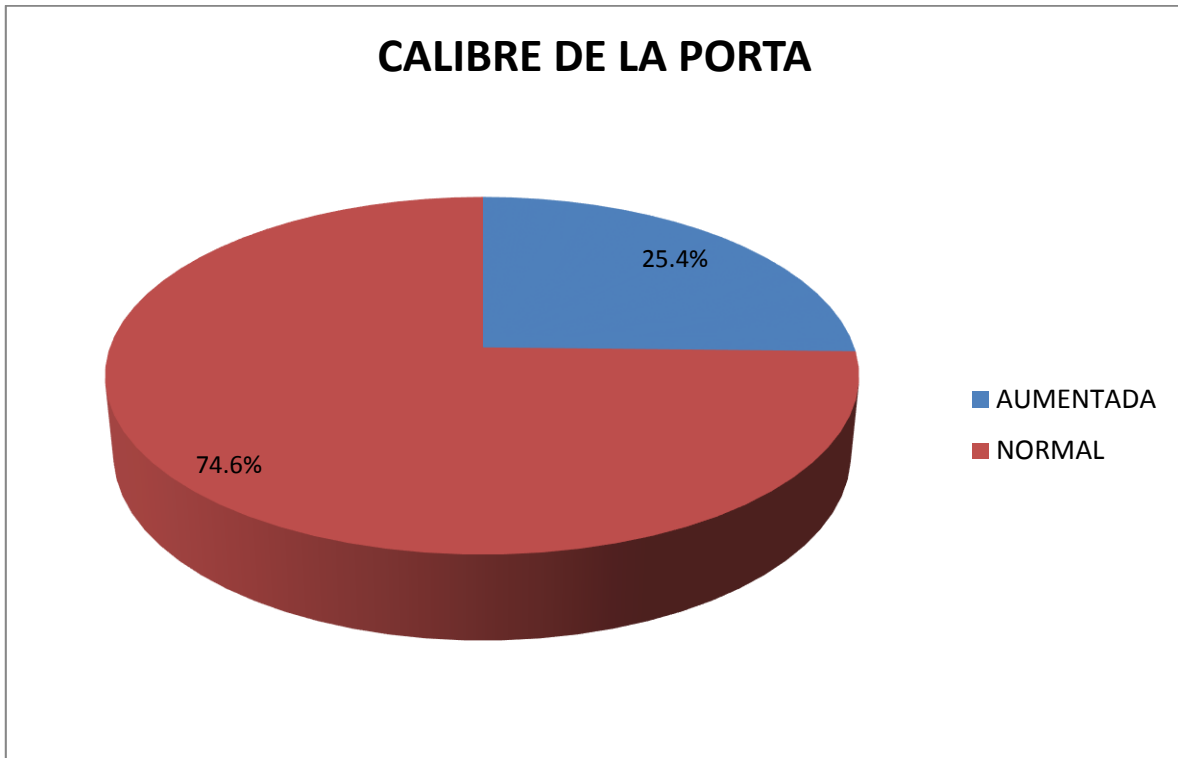
Utilidad del ultrasonido Doppler color en el estudio del sistema venoso portal en pacientes con diagnóstico ecográfico de hepatopatía crónica en el departamento de medicina interna del hospital Antonio Lenin Fonseca en el periodo mayo-septiembre del 2013.



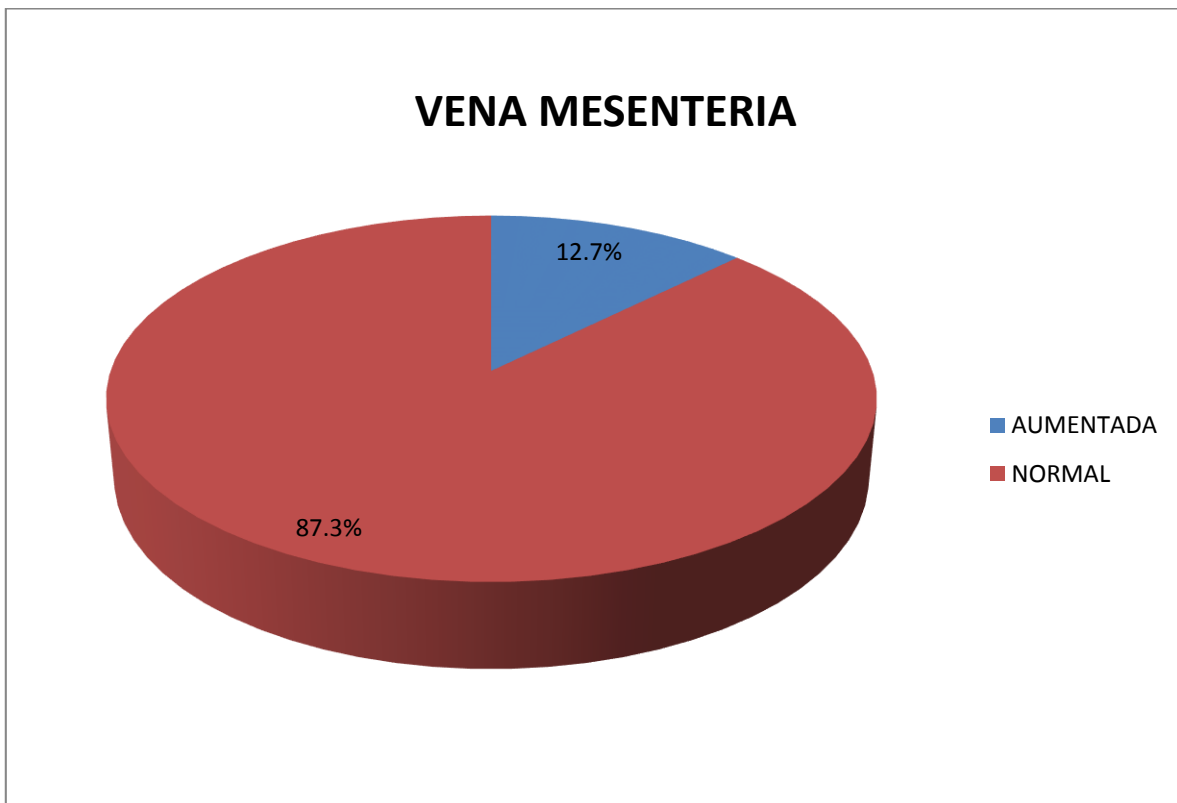
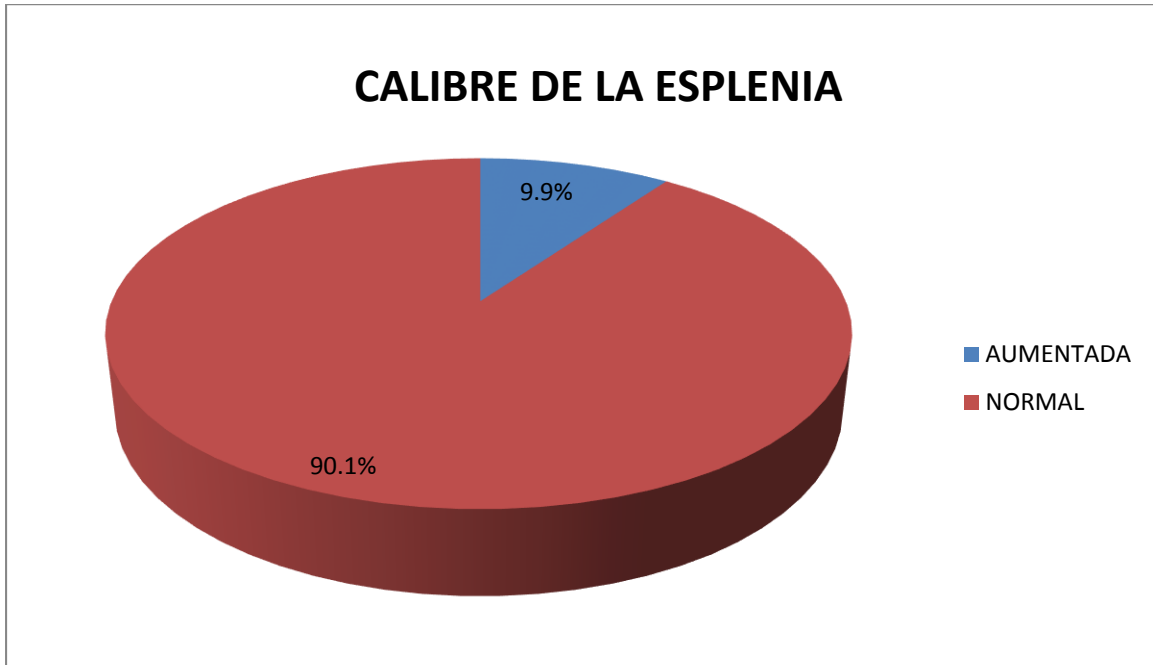
Utilidad del ultrasonido Doppler color en el estudio del sistema venoso portal en pacientes con diagnóstico ecográfico de hepatopatía crónica en el departamento de medicina interna del hospital Antonio Lenin Fonseca en el periodo mayo-septiembre del 2013.



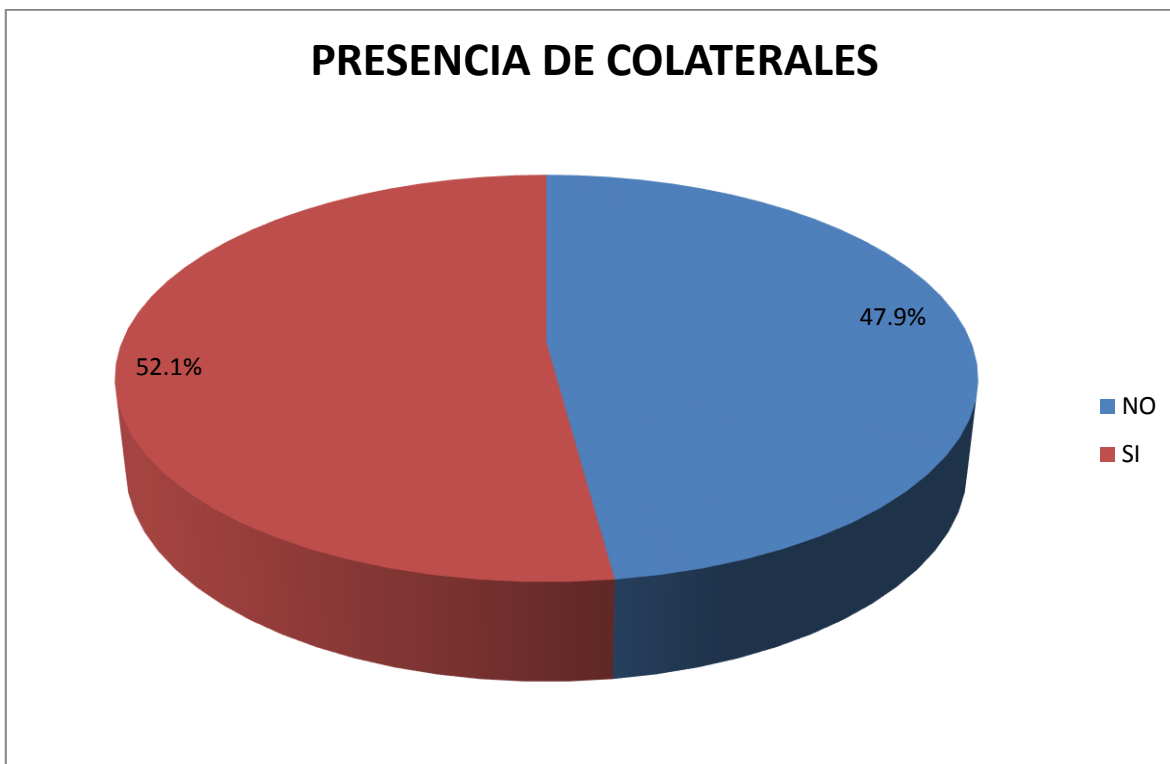
Utilidad del ultrasonido Doppler color en el estudio del sistema venoso portal en pacientes con diagnóstico ecográfico de hepatopatía crónica en el departamento de medicina interna del hospital Antonio Lenin Fonseca en el periodo mayo-septiembre del 2013.



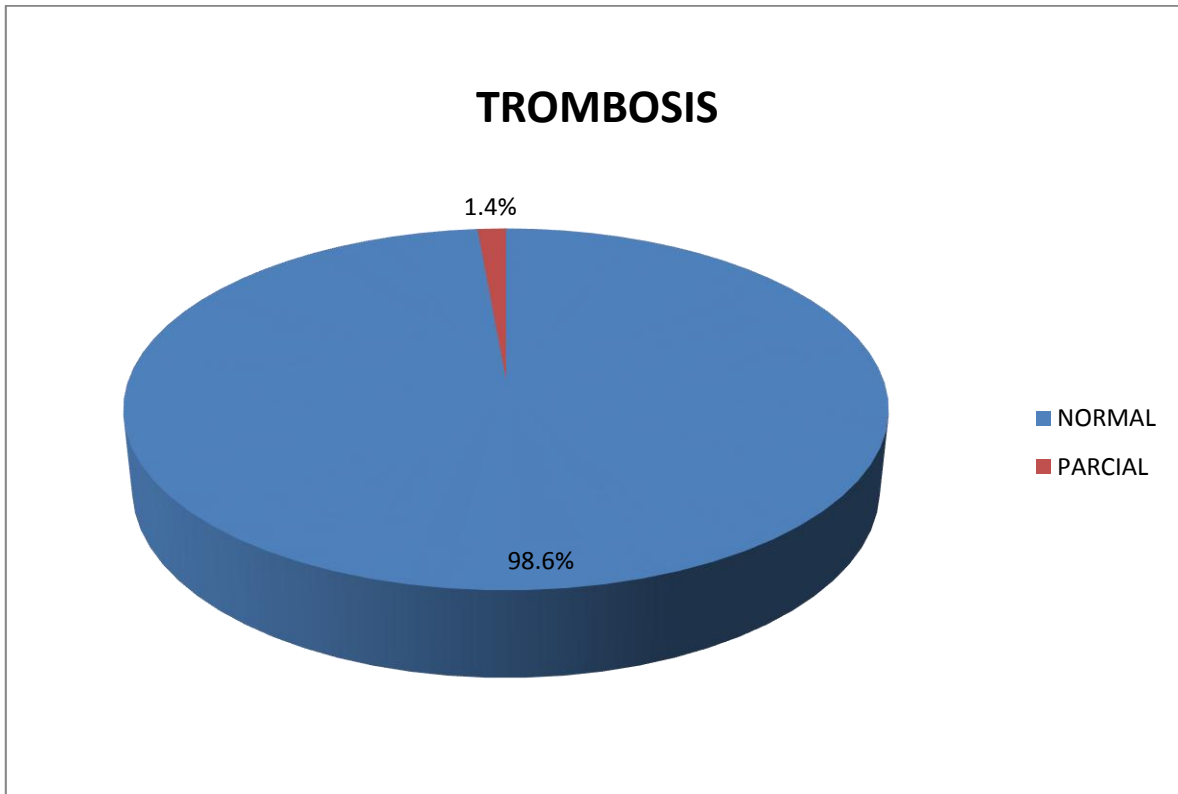
Utilidad del ultrasonido Doppler color en el estudio del sistema venoso portal en pacientes con diagnóstico ecográfico de hepatopatía crónica en el departamento de medicina interna del hospital Antonio Lenin Fonseca en el periodo mayo-septiembre del 2013.



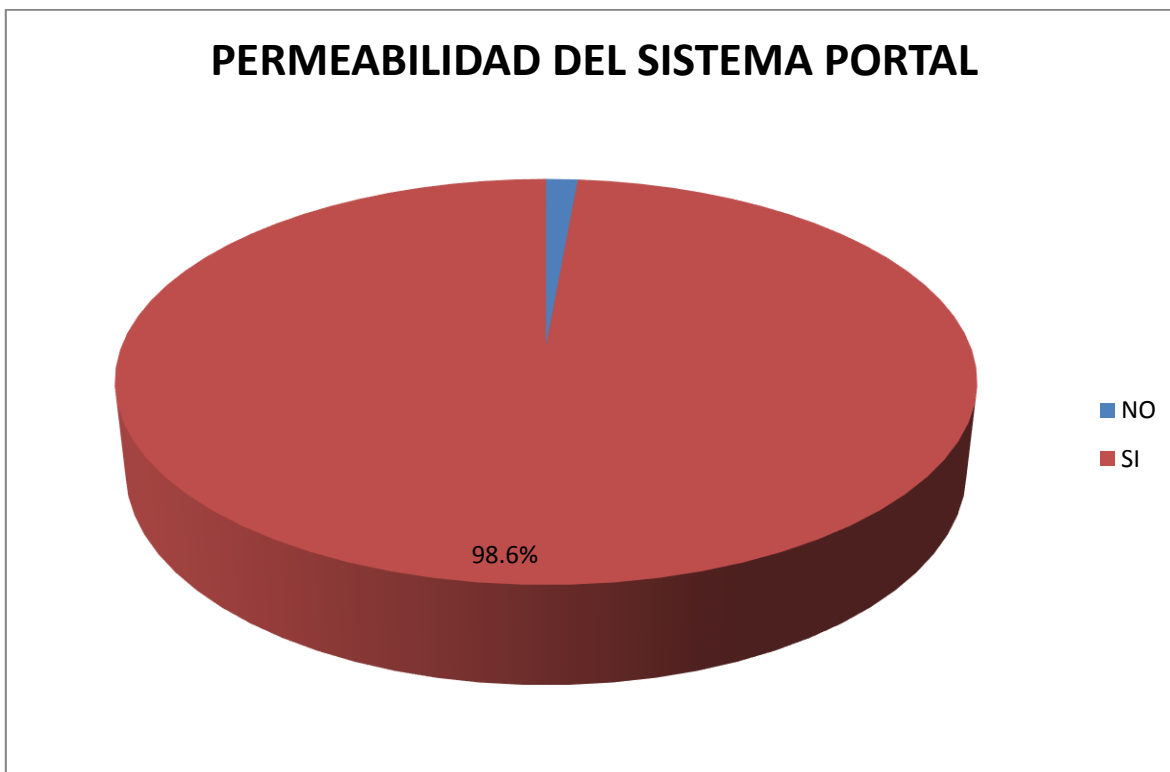
Utilidad del ultrasonido Doppler color en el estudio del sistema venoso portal en pacientes con diagnóstico ecográfico de hepatopatía crónica en el departamento de medicina interna del hospital Antonio Lenin Fonseca en el periodo mayo-septiembre del 2013.



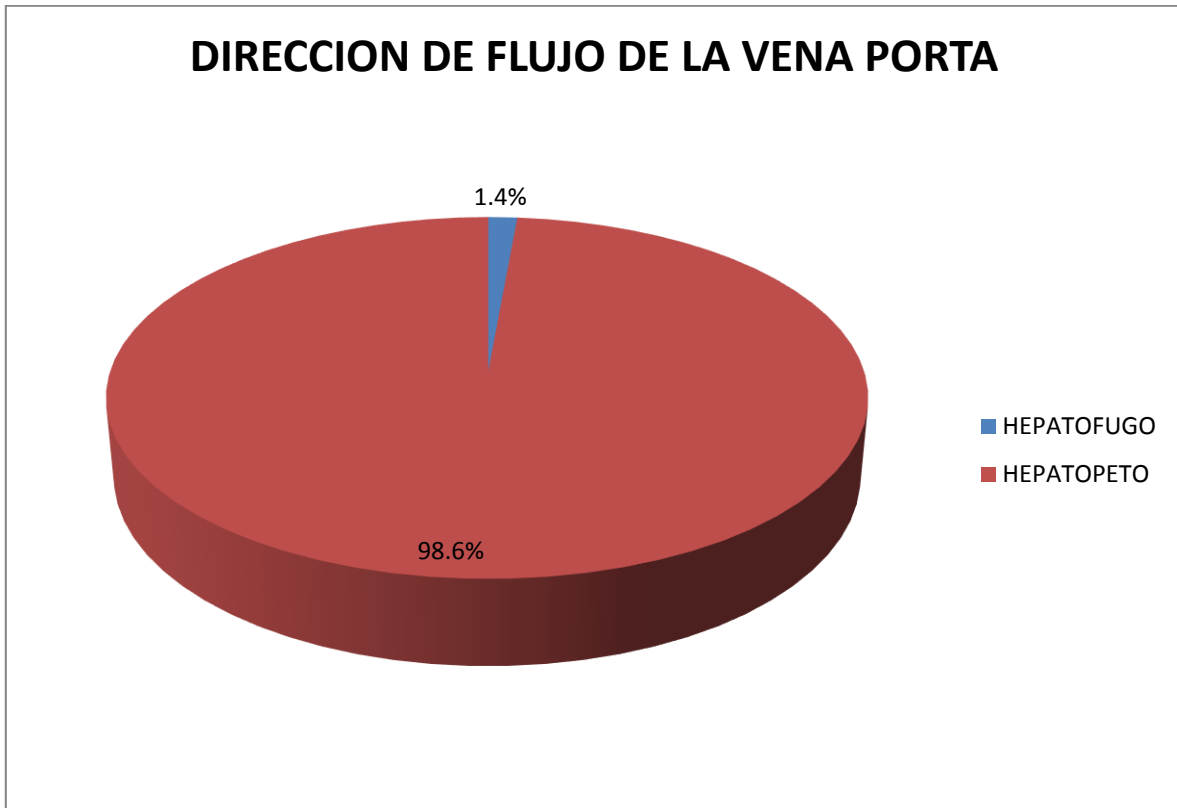
Utilidad del ultrasonido Doppler color en el estudio del sistema venoso portal en pacientes con diagnóstico ecográfico de hepatopatía crónica en el departamento de medicina interna del hospital Antonio Lenin Fonseca en el periodo mayo-septiembre del 2013.



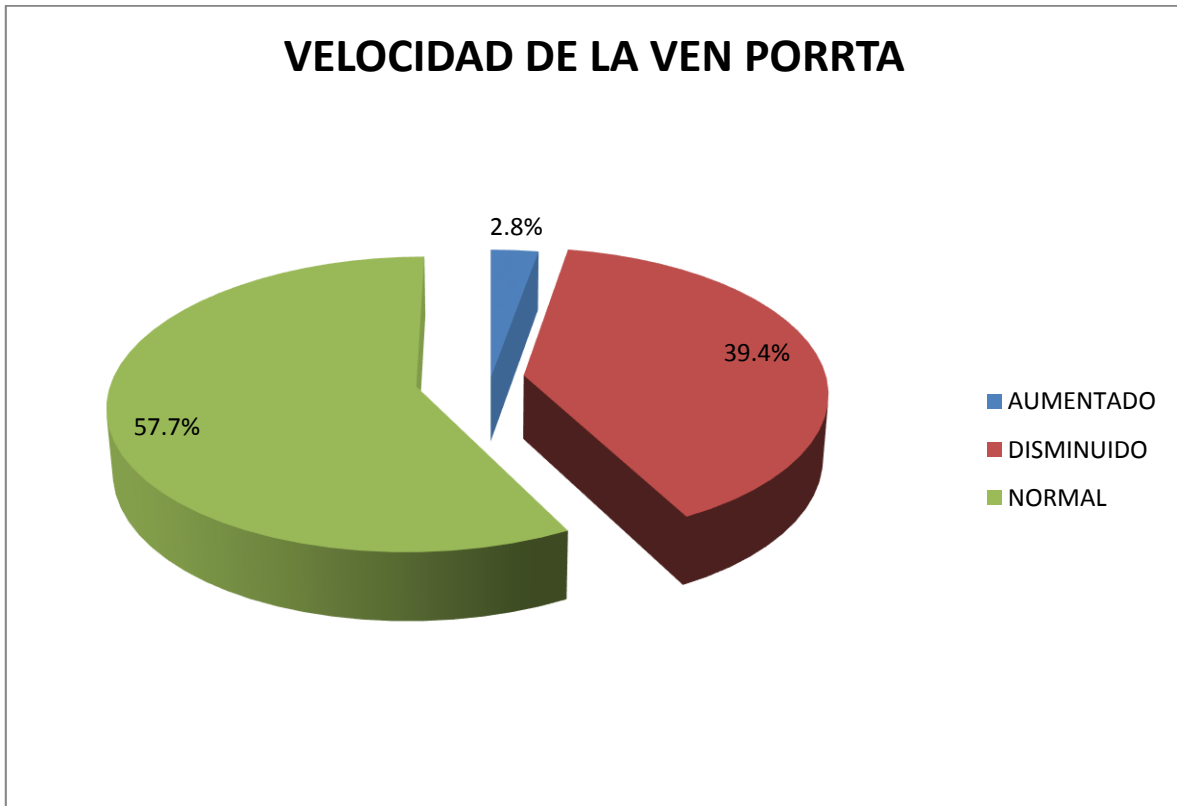
Utilidad del ultrasonido Doppler color en el estudio del sistema venoso portal en pacientes con diagnóstico ecográfico de hepatopatía crónica en el departamento de medicina interna del hospital Antonio Lenin Fonseca en el periodo mayo-septiembre del 2013.



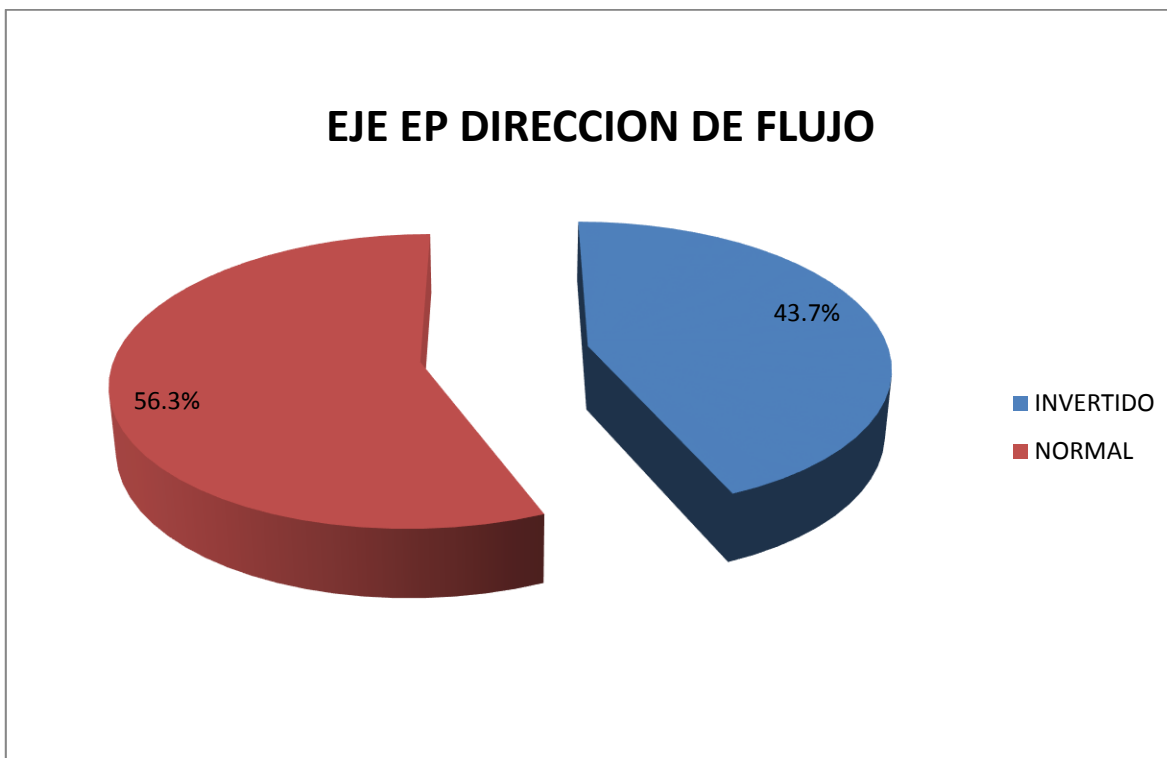
Utilidad del ultrasonido Doppler color en el estudio del sistema venoso portal en pacientes con diagnóstico ecográfico de hepatopatía crónica en el departamento de medicina interna del hospital Antonio Lenin Fonseca en el periodo mayo-septiembre del 2013.



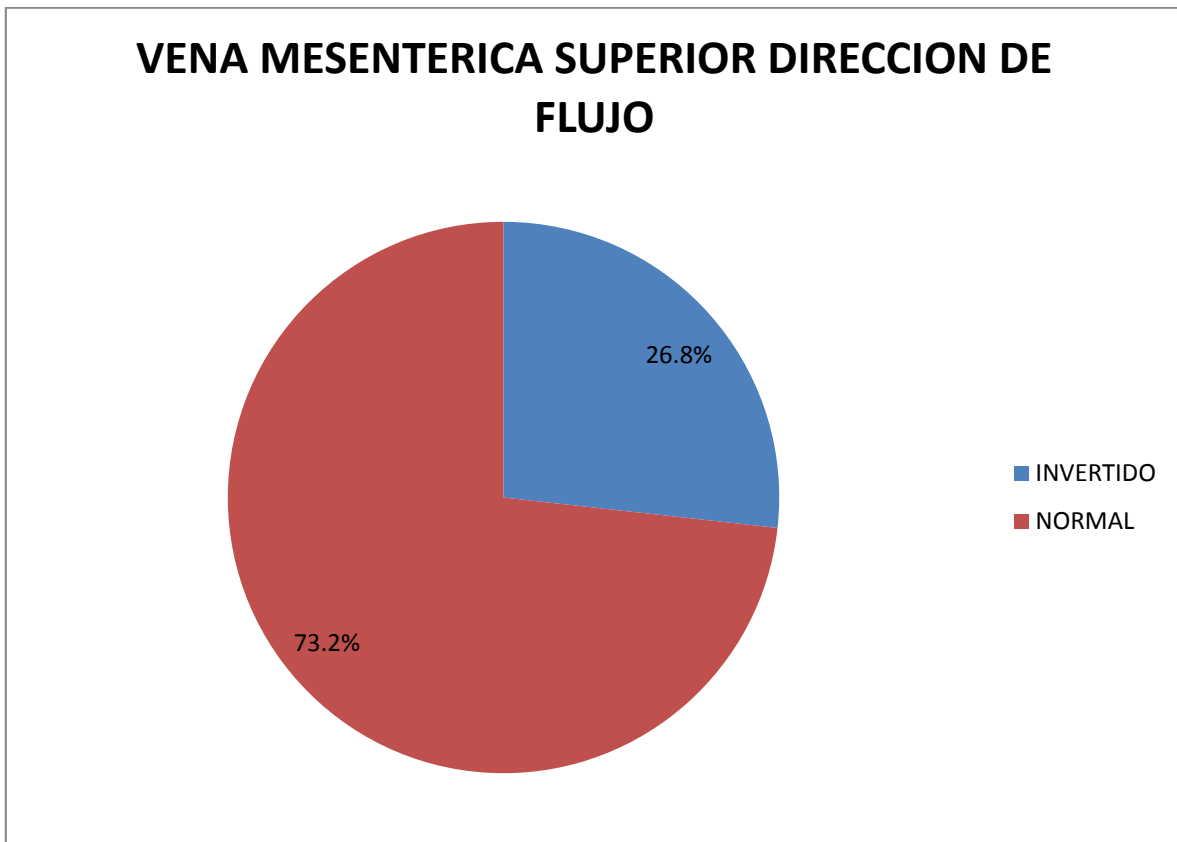
Utilidad del ultrasonido Doppler color en el estudio del sistema venoso portal en pacientes con diagnóstico ecográfico de hepatopatía crónica en el departamento de medicina interna del hospital Antonio Lenin Fonseca en el periodo mayo-septiembre del 2013.



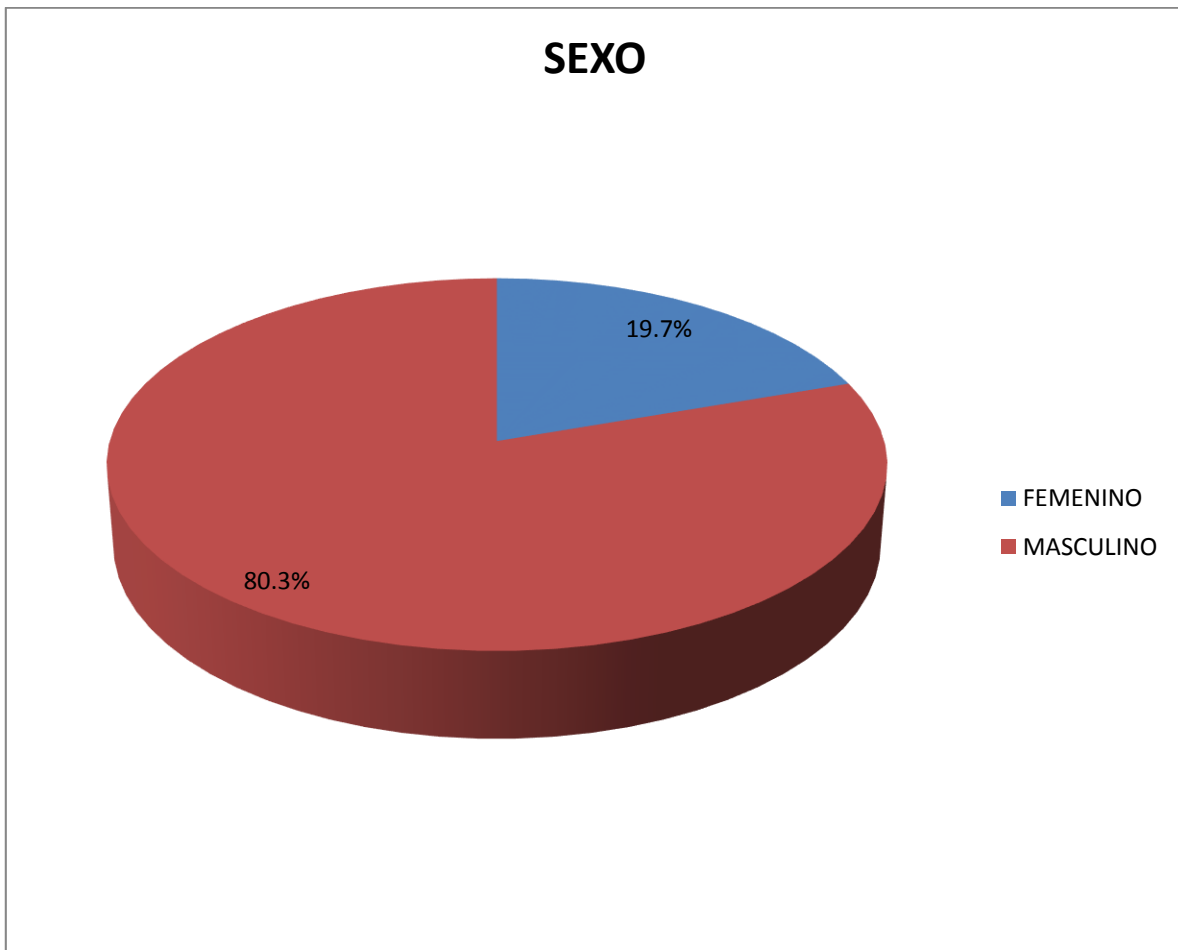
Utilidad del ultrasonido Doppler color en el estudio del sistema venoso portal en pacientes con diagnóstico ecográfico de hepatopatía crónica en el departamento de medicina interna del hospital Antonio Lenin Fonseca en el periodo mayo-septiembre del 2013.



Utilidad del ultrasonido Doppler color en el estudio del sistema venoso portal en pacientes con diagnóstico ecográfico de hepatopatía crónica en el departamento de medicina interna del hospital Antonio Lenin Fonseca en el periodo mayo-septiembre del 2013.



Utilidad del ultrasonido Doppler color en el estudio del sistema venoso portal en pacientes con diagnóstico ecográfico de hepatopatía crónica en el departamento de medicina interna del hospital Antonio Lenin Fonseca en el periodo mayo-septiembre del 2013.



Utilidad del ultrasonido Doppler color en el estudio del sistema venoso portal en pacientes con diagnóstico ecográfico de hepatopatía crónica en el departamento de medicina interna del hospital Antonio Lenin Fonseca en el periodo mayo-septiembre del 2013.

Operalización de las variables

variable	Concepto	Indicador	Escala
Edad			
Sexo			
Procedencia			

Utilidad del ultrasonido Doppler color en el estudio del sistema venoso portal en pacientes con diagnóstico ecográfico de hepatopatía crónica en el departamento de medicina interna del hospital Antonio Lenin Fonseca en el periodo mayo-septiembre del 2013.

Ficha de recolección de datos

Fecha:

No de ficha:

Edad:

Sexo: femenino _____ masculino _____

Procedencia:

1. Antecedentes patológico:

2. Hallazgos Ultrasonografico:

Hígado:

Ecogenicidad

- Homogéneo
- Aumento de la ecogenicidad
- Heterogéneo

Superficie

- Nodular
- lisa
- Atrófica

Tamaño

- Normal
- Hepatomegalia

Tamaño del bazo

- Normal
- Esplenomegalia

Calibre de la vena porta _____

Calibre de la vena esplénica _____

Eje e-p _____

Vena mesentérica superior _____

Presencia de colaterales _____

3. Hallazgos al Doppler color

- Permeabilidad del sistema portal
- Trombosis: total _____ parcial _____
- Dirección del flujo de la vena porta _____
- Velocidad de la vena porta cm/seg _____
- Eje e-p dirección de flujo _____
- Vena mesentérica superior dirección de flujo _____

Tabla No1. Edad de los pacientes con hepatopatía crónica. (n=71)

EDAD	FRECUENCIA	PORCENTAJE
25 - 30	4	5.6%
35- 60	54	76.1%
MAYORES DE 60	13	18.3%
TOTAL	71	100.0%

Tabla No2. Distribución por sexo de los pacientes. (n=71)

SEXO	FRECUENCIA	PORCENTAJE
FEMENINO	14	19.7%
MASCULINO	57	80.3%
TOTAL	71	100.0%

Tabla No3. Procedencia de los pacientes. (n=71)

PROCEDENCIA	FRECUENCIA	PORCENTAJE
RURAL	41	57.7%
URBANO	30	42.3%
TOTAL	71	100.0%

Grafico No4. Antecedentes patologicos(n=71)

ANTECEDENTES PATOLOGICOS	FRECUENCIA	PORCENTAJE
ALCOHOLISMO	18	25.4%
CARDIOPATIA	3	4.2%
DIABETES	15	21.1%
HTA	17	23.9%
NINGUNO	15	21.1%
OBESIDAD	2	2.8%
TABAQUISMO	1	1.4%
TOTAL	71	100.0%

Tabla No5. Ecogenecidad del hígado de los pacientes. (n=71)

ECOGENIDAD	FRECUENCIA	PORCENTAJE
HETEROGENEO	71	100.0%
TOTAL	71	100.0%

Tabla No6. Superficie del hígado de los pacientes. (n=71)

SUPERFICIE	FRECUENCIA	PORCENTAJE
ATROFICA	25	35.2%
LISA	2	2.8%
NODULAR	44	62.0%
TOTAL	71	100.0%

Tabla No7. Tamaño del hígado de los pacientes. (n=71)

TAMAÑO	FRECUENCIA	PORCENTAJE
HEPATOMEGALIA	13	18.3%
HIPOTROFICO	9	12.7%
NORMAL	49	69.0%
TOTAL	71	100.0%

Tabla No8. Tamaño del bazo de los pacientes. (n=71)

TAMAÑO DEL BAZO	FRECUENCIA	PORCENTAJE
ESPLENOMEGALIA	17	23.9%
NORMAL	54	76.1%
TOTAL	71	100.0%

Tabla No9. Calibre de la vena porta de los pacientes. (n=71)

CALIBRE DE LA PORTA	FRECUENCIA	PORCENTAJE
AUMENTADA	18	25.4%
NORMAL	53	74.6%
TOTAL	71	100.0%

Tabla No10. Calibre de la vena esplénica en los pacientes. (n=71)

CALIBRE DE LA ESPLENIA	FRECUENCIA	PORCENTAJE
AUMENTADA	7	9.9%
NORMAL	64	90.1%
TOTAL	71	100.0%

Tabla No11. Calibre del eje esplenoportal de los pacientes.

EJE E-P	FRECUENCIA	PORCENTAJE
AUMENTADA	9	12.7%
NORMAL	62	87.3%
TOTAL	71	100.0%

Tabla No12. Calibre de la vena mesentérica en los pacientes. (n=71)

VENA MESENERIA	FRECUENCIA	PORCENTAJE
AUMENTADA	9	12.7%
NORMAL	62	87.3%
TOTAL	71	100.0%

Tabla No13. Presencia de colaterales en los pacientes. (n=71)

PRESENCIA DE COLATERALES	FRECUENCIA	PORCENTAJE
NO	37	47.9%
SI	37	52.1%
TOTAL	71	100.0%

Tabla No14. Presencia de trombosis en los pacientes. (n=71)

TROMBOSIS	FRECUENCIA	PORCENTAJE
Sin presencia	70	98.6%
PARCIAL	1	1.4%
TOTAL	71	100.0%

Tabla No15. Dirección de flujo de la vena porta. (n=71)

DIRECCION DEL FLUJO DE VENA PORTA	FRECUENCIA	PORCENTAJE
HEPATOFUGO	38	53.5%
HEPATOPETO	33	46.5%
TOTAL	71	100.0%

Tabla No16. Velocidad de la vena porta en los pacientes. (n=71)

VELOCIDAD DE LA VENA PORTA	FRECUENCIA	PORCENTAJE
AUMENTADO	2	2.8%
DISMINUIDO	28	39.4%
NORMAL	41	57.7%
TOTAL	71	100.0%

Tabla No17. Dirección de flujo del eje esplenoportal en los pacientes. (n=71)

EJE EP DIRECCION DE FLUJO	FRECUENCIA	PORCENTAJE
INVERTIDO	31	43.7%
NORMAL	40	56.3%
TOTAL	71	100.0%

Tabla No18. Dirección de flujo de la vena mesentérica superior en los pacientes. (n=71)

VENA MESENTERICA SUPERIOR DIRECCION DEL FLUJO	FRECUENCIA	PORCENTAJE
INVERTIDO	19	26.8%
NORMAL	52	73.2%
TOTAL	71	100.0%