

**UNIVERSIDAD NACIONAL AUTÓNOMA DE NICARAGUA  
UNAN-MANAGUA.  
FACULTAD DE CIENCIAS MÉDICAS.**

**DEPARTAMENTO DE NEUROCIRUGÍA.  
HOSPITAL ESCUELA ANTONIO LENIN FONSECA.**



**ESTUDIO MONOGRÁFICO PARA OPTAR AL TÍTULO DE ESPECIALISTA EN  
NEUROCIRUGÍA.**

**TEMA:**

**EVOLUCIÓN POSTQUIRÚRGICA DE LOS PACIENTES OPERADOS DE  
TUMOR DE HIPÓFISIS EN EL SERVICIO DE NEUROCIRUGÍA DEL  
HOSPITAL ESCUELA ANTONIO LENIN FONSECA, ENERO 2013 A  
DICIEMBRE DEL 2016.**

**AUTOR:**

**Dr. José Abraham Real Silva.**  
Médico y Cirujano General.  
Médico Residente de Neurocirugía.

**TUTORES:**

**Dr. Eduardo Cáceres Arteaga.**  
Especialista en Neurocirugía.  
Jefe de Servicio Neurocirugía

**TUTOR METODOLÓGICO:**

**Dra. Lilliam López.**  
MD.PHD. CISTA.  
UNAN-LEÓN

Managua, Nicaragua 2017.

## **OPINIÓN DEL TUTOR**

Con el propósito de seguir mejorando como servicio de Neurocirugía y expandir las opciones quirúrgicas a los pacientes con lesiones en base de cráneo, particularmente los adenomas de hipófisis, se ha seguido una curva de aprendizaje sobre los abordajes transesfenoidales tanto microscópico como endoscópico, así como híbridos; cuya experiencia de los últimos 3 años se ven reflejados en esta investigación, brindando una perspectiva comparativa con los abordajes transcraneales convencionales.

A la vez con la presente investigación se identifican retos que deben superarse para ofrecer una mejor calidad en los servicios de salud desde el ámbito neuroquirúrgico

---

Dr. Eduardo Cáceres Arteaga  
Especialista en Neurocirugía  
Jefe de Servicio del HEALF

## **DEDICATORIA.**

Dedico esta investigación.

*A la comunidad de residentes que alcanzan la plenitud de su vocación sirviendo a nuestra nación con tanto esmero, con el único propósito de ser líderes y marcar una diferencia en la restauración de la salud en nuestros pacientes.*

## **AGRADECIMIENTO.**

Agradezco.

*Al Dr. Rolando Hernández, cuyo espíritu innovador y perseverante le ha permitido al servicio de Neurocirugía de esta unidad hospitalaria integrarse en las líneas de tratamiento más recientes y conveniente al contexto del paciente. Siendo inspiración para las futuras generaciones de neurocirujanos en la búsqueda de la perfección y del mejoramiento continuo.*



## **RESUMEN.**

Desde hace más de 5 años se están realizando abordajes transesfenoidales en el servicio de Neurocirugía del HEALF para tratar lesiones de la región sellar, específicamente adenomas de hipófisis. Considerando las bondades de este abordaje por las publicaciones internacionales, de forma progresiva se ha sustituido casi en su totalidad los abordajes transcraneales por los abordajes transesfenoidales (ya sea endoscópico, microscópico o combinados).

En este estudio investigativo se documenta la experiencia de los últimos 3 años, según la base de datos del departamento de estadística se registran una cantidad de 107 pacientes atendidos en ese período de lesiones de la región sellar, de éstos a 6 pacientes con sospecha radiológica de adenomas se les consideró manejo médico por no ser candidatos quirúrgicos, 14 expedientes no fueron encontrados, durante la revisión de expedientes se encontraron resultados de la biopsia positivo para adenoma de hipófisis en 60 pacientes, que son los que conforman la base de datos de esta investigación, no obstante es necesario aclarar que por problemas de almacenamiento de los expedientes no fueron facilitados los expedientes de los pacientes fallecidos por lesiones sellares (sin lograr excluir los pacientes fallecidos por adenomas de hipófisis).

De los casos disponibles se realizó un estudio descriptivo, retrospectivo, cuantitativo estableciendo como objetivo principal determinar los resultados posquirúrgico de los abordajes transcraneales y transesfenoidales de esta línea de trabajo durante los últimos 3 años. Con la ayuda del programa estadístico SPSS versión 21 se realizan cruce de variables estimando para cada paciente edad, sexo, procedencia, evaluación endocrina y oftalmológica pre y postoperatoria, complicaciones postoperatorias, características radiológicas, el tipo de abordaje quirúrgico empleado y el grado de resección, encontrando lo siguiente:

- La mayoría de los pacientes pertenecen al sexo femenino, entre los 25 a 54 años y provienen principalmente de la región del pacífico de Nicaragua.
- Los pacientes que presentaron mejoría visual fue más frecuentemente visto en los intervenidos por vía transesfenoidal.
- El mayor grado de resección de los adenomas de hipófisis se consiguió en: los microprolactinomas (Hardy-Wilson I y II), lesiones que no invaden el seno cavernoso y en los abordajes transesfenoidales.
- Las complicaciones postoperatorias fueron más frecuentes en los abordajes transesfenoidales, la más representativa de todas es la diabetes insípida y la fístula de LCR.
- Tasa de remisión tumoral en los pacientes operados de adenoma de hipófisis fue más notable en los prolactinomas, microadenomas, en los abordajes transesfenoidales y en los que no presentan antecedente de cirugía previa.
- La tasa de recurrencia tumoral general es de 5%, no habiendo diferencias entre los adenomas con actividad hipersecretora.



## ÍNDICE

### Contenido

<b>I. INTRODUCCIÓN.....</b>	<b>1</b>
<b>II. ANTECEDENTES .....</b>	<b>2</b>
<b>III. JUSTIFICACIÓN.....</b>	<b>4</b>
<b>IV. PLANTEAMIENTO DEL PROBLEMA.....</b>	<b>5</b>
<b>V. OBJETIVOS.....</b>	<b>6</b>
<b>VI. MARCO TEÓRICO.....</b>	<b>7</b>
<b>VII. DISEÑO METODOLÓGICO .....</b>	<b>6767</b>
<b>1.1</b> Tipo de Estudio: .....	6767
<b>1.2</b> Área de Estudio:.....	6767
<b>1.3</b> Universo:.....	6767
<b>1.4</b> Criterios de Selección fueron los siguientes: .....	67
<b>1.5</b> Criterios de Exclusión: .....	67
<b>1.6</b> Recolección de la Información:.....	68
<b>1.7</b> Procesamiento de los Datos: .....	68
<b>1.8</b> La fuente de información: .....	68
<b>1.9</b> Variables: .....	69
<b>1.10</b> Aspecto Ético: .....	71
<b>VIII. RESULTADOS Y DISCUSIÓN.....</b>	<b>77</b>
<b>IX. CONCLUSIONES.....</b>	<b>81</b>
<b>X. RECOMENDACIONES .....</b>	<b>82</b>
<b>XI. BIBLIOGRAFÍA.....</b>	<b>84</b>
<b>XII. ANEXOS .....</b>	<b>92</b>



## **I. INTRODUCCIÓN**

El tratamiento quirúrgico de los tumores sellares ha evolucionado a tal manera que hoy en día corresponde el tratamiento de elección para la mayoría de estos tumores y es mediante éste que se consiguen las tasas más altas de curación y mejoría clínicas.

En nuestro medio se han realizado esfuerzos para disminuir las complicaciones postquirúrgicas en el servicio de neurocirugía y parte de este esfuerzo también está la creciente cantidad de pacientes operados vía transesfenoidal.

En relación a los tumores de mayor tamaño han surgido muchas mejoras en cuanto a la selección de pacientes para abordajes transcraneales, así como a la preparación preoperatoria de los pacientes, mejoras en la técnica quirúrgica para evitar complicaciones y mejora en el manejo multidisciplinario de los mismos.

Sin embargo, aun así esta patología continúa siendo una de las entidades más desafiantes para el quehacer neuroquirúrgico tanto por la complejidad de su abordaje terapéutico quirúrgico como de la amplia gama de complicaciones que de esta se derivan y su afectación directa en la calidad de vida del paciente como también de su continuo monitoreo y tratamiento endocrinológico y oncológico.



## II. ANTECEDENTES

A través de la historia, y gracias a un mejor conocimiento anatómico así como al manejo por equipos multidisciplinarios y a la implementación de nuevos recursos operatorios, la técnica quirúrgica para el abordaje de los tumores de la región hipofisaria ha ido evolucionando. El abordaje transnasal transesfenoidal endoscópico es, hoy día el abordaje quirúrgico de elección y una de las técnicas mínimamente invasivas para patología neuroquirúrgica de la región selar, que ha disminuido el tiempo quirúrgico, la estancia hospitalaria y las complicaciones.

La vía nasal transesfenoidal fue propuesta como forma de abordar los tumores hipofisarios en 1897, por Davide Giordano y realizada por primera vez por Schloffer en 1907. Schloffer realizaba una incisión lateronasal unilateral y desplazaba la pirámide nasal hacia el lado contralateral, reseca el vómer y el rostrum esfenoidal hasta abrir el esfenoides y así acceder a la región sellar<sup>1</sup>.

En 1997, Jho y Carrau presentaron una serie de más de 50 pacientes intervenidos de cirugía hipofisaria combinando el uso del endoscopio y del microscopio. Primeramente alcanzaban la región esfenoidal con endoscopio. Después procedían a fijarlo y el neurocirujano continuaba el resto de la intervención pudiendo utilizar ambas manos. Esto se definió como el inicio de la cirugía hipofisaria mínimamente invasiva<sup>1</sup>.

Anthony L. D'Ambrosio, Omar N. Syed et al<sup>2</sup>. el 2006 publicaron un estudio retrospectivo. Entre 1993 y 1996, dos pacientes portadores de adenomas hipofisario gigante fueron sometidos a resección por etapas y entre 1997 y 2006, nueve pacientes portadores de ADHG fueron operados en una sola etapa transcraneal y transesfenoidal. Nueve pacientes (82%) presentaron adenomas no funcionantes, dos pacientes (18%) presentaron prolactinomas refractarios al tratamiento médico. La resección total se logró en seis pacientes (55%), subtotal en 1 (9%), y parcial en 4 (36%). Siete pacientes (64%) experimentaron mejoría visual después de la cirugía, no se produjeron complicaciones mayores. En seguimiento promedio de 51,6 meses cuatro pacientes presentaron panhipopituitarismo, hipopituitarismo parcial en cuatro, diabetes insípida (DI) persistente en dos, y SIADH persistente en uno. Concluyen que la adición de un componente transcraneal al abordaje transesfenoidal ofrece la visualización adicional de las estructuras





neurovasculares críticas durante la resección de ADH Gigantes. Con tasas de complicaciones similares a otras series en las que los adenomas hipofisarios complejos se resecan por otros medios. El abordaje combinado es seguro y eficaz y las ventajas inmediatas y a largo plazo justifican su utilización en este grupo selecto de pacientes.

Armando Mejía,<sup>8</sup> en el 2012 reporta que cuando el tumor crece en sentido cefálico y alcanza 3 o 4 cms por encima de la silla turca se puede abordar quirúrgicamente por vía transesfenoidal con microscopio o con endoscopio. También, se puede por vía transcraneana, esto depende de cómo se sienta más comfortable el cirujano.

Existen 4 estudios a nivel nacional (en el hospital escuela Antonio Lenin Fonseca):

1. Complicaciones quirúrgicas de Tumores sellares operados de Enero a Diciembre del 2003 en HEALF / Dr. Norori. De este estudio no se logró encontrar los resultados del mismo porque la investigación no se pudo encontrar en la biblioteca del hospital Antonio Lenin Fonseca.
2. Evolución de pacientes operados por Tumor de Hipófisis en el HEALF de Enero 2007 a Diciembre del 2008 /Dr. Cáceres. Un estudio de serie de casos (n: 37) con una mortalidad de 5.4% y una morbilidad del 27 %. El 97.2% de los abordajes quirúrgicos fue transcraneal. Se logró una resección total en el 27 % de los casos.
3. Descripción de experiencia quirúrgica en HEALF con manejo de tumores de hipófisis usando abordaje sublabial transesfenoidal y abordaje transcraneal de Enero a Diciembre del 2010 / Dr. Jirón. La mortalidad total fue de 29.4%. El 64.7 % de las cirugías fue vía transcraneal y un 35.3 % fue transesfenoidal sublabial.
4. Evolución de pacientes operados por tumores de hipófisis en el HEALF de Enero 2007 a Diciembre del 2010 / Dra Castro. Fue un estudio de serie de casos (n:79). Se encontró una mortalidad de 11.3 % y una morbilidad del 35.5 %. El 91.1 % se abordó por vía transcraneal y un 8.8 % por vía transesfenoidal sublabial. En este estudio se encontró una resección total en el 46.8% de los casos.



### **III. JUSTIFICACIÓN.**

En últimos 5 años existe aumento de cirugías vía transesfenoidal en esta unidad Hospitalaria, ofreciendo al paciente una vía más segura a través de los corredores anatómicos para evitar mayores complicaciones postoperatorias.

Los resultados de este estudio servirán de evidencia y referencia nacional e internacional que harán comparables o no a los resultados de otros centros, con mayor experiencia, así también permitirá conocer algunas deficiencias que puedan existir, para superarlas con el fin de brindar mejor servicio.

Contribuir con el reto que enfrenta la cirugía de Base de Cráneo a nivel mundial, el de lograr la resección completa de estos tumores con la menor morbilidad posible, así como contribuir a la evidencia actual, sobre el abordaje más adecuado



#### **IV. PLANTEAMIENTO DEL PROBLEMA.**

La región selar es sitio de asiento de lesiones diversas; las tumorales son las más comunes. Entre ellas, los adenomas hipofisarios constituyen el tercer tipo de tumor primario más frecuente en el sistema nervioso central. Para un gran número de tumores pituitarios la cirugía constituye el tratamiento de primera línea, ya que ofrece una respuesta rápida y muchas veces definitiva. Los abordajes quirúrgicos empleados para su solución son transcraneales y transesfenoidales.

La casuística acumulada en los últimos 3 años ha proporcionado experiencia y ha posibilitado perfeccionamiento y actualización en este campo, por tanto se hace necesario saber:

**¿Cuáles son los resultados quirúrgicos de los abordajes transcraneales y transesfenoidales en pacientes con adenomas de hipófisis intervenidos en el período de Enero de 2013 a Diciembre 2016, en el Hospital Antonio Lenín Fonseca?**



## V. OBJETIVOS.

### 10.1. Objetivo General:

Determinar los resultados posquirúrgicos de los abordajes mínimamente invasivos y transcraneales en pacientes con adenomas de hipófisis intervenidos en el servicio de Neurocirugía del Hospital Antonio Lenín Fonseca en el período comprendido de Enero 2013 a Diciembre de 2016.

### 10.2. Objetivos Específicos:

1. Describir las características endocrinas y oftalmológicas preoperatorias y postoperatorias.
2. Determinar el grado de resección de los adenomas de Hipófisis con abordajes transesfenoidales y transcraneales de acuerdo a la clasificación radiológica de Hardy y Knosp.
3. Determinar las complicaciones postquirúrgica de los pacientes operados de tumor de hipófisis a través de abordajes transesfenoidales
4. Identificar la tasa de remisión tumoral en los pacientes operados de Adenoma de Hipófisis por vía transesfenoidal y transcraneal
5. Identificar la recurrencia postoperatoria general y por subtipo endocrinológico de adenoma hipofisiario.



## VI. MARCO TEÓRICO.

Aunque se siguen realizando avances en el tratamiento farmacológico y radioterapéutico de tumores de la hipófisis, la cirugía sigue siendo el tratamiento de elección para la mayoría de estas lesiones (Winn, 2011).

### CARACTERÍSTICAS CLÍNICAS

#### A) PROLACTINOMAS

Los prolactinomas comprende 40% de los tumores de la hipófisis (Colao 2009).

Los síntomas asociados con prolactinomas son debido a 2 factores:

- (1) los efectos endocrinos de la hipersecreción de prolactina y
- (2) el efecto de masa sobre las estructuras circundantes.

Los síntomas endocrinos incluyen disminución de la libido, galactorrea, ginecomastia, amenorrea en las mujeres, y la infertilidad. Debido a la amenorrea detectada fácilmente en las mujeres y la disminución de la libido a menudo no reportada por los hombres, las mujeres con más frecuencia presentan microprolactinomas mientras que los hombres suelen presentarse con macroprolactinomas. La prevalencia de los prolactinomas es generalmente más alta en mujeres y posiblemente porque los síntomas endocrinos se detectan más fácilmente en las mujeres que en los hombres (Casanueva, 2006).

Los pacientes con grandes macroprolactinomas, sin embargo, pueden presentar síntomas de efecto de masa, incluyendo hemianopsia bitemporal causada por extensión supraselar con la compresión del quiasma óptico, dolor de cabeza potencialmente atribuibles al estiramiento de la duramadre o en las inmediaciones del diafragma sellar, hipopituitarismo causado por compresión de los vasos portales, del tallo hipofisario, o de la glándula pituitaria, y neuropatías craneales resultantes de extensión paraselar con invasión del seno cavernoso (Ferrante, 2006).



El Hipopituitarismo, más a menudo se manifiesta como hipogonadismo, puede estar presente en 43% de los pacientes con macroadenomas. Aunque de forma aguda es reversible, la compresión prolongada de la quiasma óptico puede conducir a la atrofia del nervio óptico, déficit del campo visual permanente, y la disminución de agudeza visual. Neuropatías craneales pueden incluir ptosis, oftalmoplejía y diplopía de la compresión de los nervios craneales III, VI y IV, en orden de frecuencia (Kim, 2007).

Para la mayoría de los prolactinomas la terapia médica es la opción preferida a menos que el tumor no responda o el paciente es intolerante a la terapia médica.

Falla de terapia previa a menudo representa una indicación para intervención quirúrgica y usualmente ocurre en una o muchas situaciones. Una minoría de pacientes son intolerantes de los efectos adversos de la terapia médica. Otros pacientes tratados con radioterapia tienen una respuesta inicial favorable seguida por recurrencia de síntomas en forma de efecto de masa o hipersecreción hormonal recurrente

Para otros tratados con terapia farmacológica, la respuesta podría ser subóptima. Ej: Algunos pacientes por un presunto prolactinoma, la terapia médica puede normalizar los niveles de PRL, pero el crecimiento tumoral continúa. Al momento de la cirugía, estos pacientes son usualmente encontrados que tienen otras lesiones más que prolactinomas. En otros pacientes con genuina prolactinomas, una respuesta subóptima a la terapia médica puede tomar la forma de persistencia elevada de los niveles de prolactina. La cirugía puede reducir la carga tumoral y conllevar a una respuesta farmacológica más efectiva.

### **B) Adenomas productores de Hormona del crecimiento**

Acromegalia y gigantismo son debidos a un exceso de producción de GH (Hormona del crecimiento), por lo general causada por un adenoma hipofisario.

El crecimiento del adenoma hipofisario puede comprimir estructuras locales y causar sintomatología neurológica y alteraciones visuales. Los adenomas somatotropos crecen lentamente , y los pacientes que presentan estos adenomas son generalmente mayores de 50 años. Cambios en la apariencia se derivan de crecimiento esquelético y agrandamiento de



los tejidos blandos , que es sutil en la etapa temprana de la enfermedad . Visceromegalias son comunes , en la forma de bocio , hepatomegalia , esplenomegalia , y macroglosia . Cambios faciales incluyen grandes labios y la nariz , abombamiento frontal del cráneo , crecimiento excesivo, prognatismo mandibular , con ensanchamiento maxilar con dientes separados, maloclusión mandíbular y de la mordida . El crecimiento se produce en las partes acras con incremento de los pies (Melmed, 2006).

Las manifestaciones clínicas de la acromegalia incluyen cambios en la piel , tales como hiperhidrosis, piel grasa y olor desagradable, que son debidos al depósito de glicosaminoglicanos (Ben-Shlomo, 2006)

Una de las manifestaciones clínicas más frecuentes de la acromegalia afecta a las articulaciones en aproximadamente el 70 % de los individuos en el momento del diagnóstico. Las alteraciones articulares son la causa más frecuente y grave de morbilidad y discapacidad en estos pacientes. La patogénesis de la artropatía en la acromegalia se compone de dos mecanismos: endocrino inicial, la elevación de los niveles de GH y IGF - I promueve el crecimiento del cartílago articular y los ligamentos periarticulares que posteriormente conducen a los cambios mecánicos . La artralgia es una de las quejas más comunes de los pacientes con acromegalia . Artropatía de las grandes articulaciones es una característica común de la enfermedad , que ocurre en aproximadamente el 70 % de los pacientes. Aproximadamente el 50 % de los pacientes tienen artropatía axial (ensanchamiento del espacio intervertebral, el agrandamiento vertebral , y la formación de osteofitos ) que afecta principalmente a la zona lumbar .Esta afectación de la zona lumbar puede causar una gama restringida de movimiento , inestabilidad articular y deformidad de la articulación (Killinger, 2010).

El síndrome del túnel carpiano se produce en aproximadamente el 30 % a 50 % de los pacientes con acromegalia y con frecuencia es bilateral . La patología predominante de la neuropatía mediana en la acromegalia de debió a edema del nervio mediano en el túnel carpiano , en lugar de la compresión extrínseca debido al aumento de volumen de los contenidos del túnel carpiano (Killinger, 2010).

Las manifestaciones cardiovasculares ocurren en el 60% de los pacientes. La hormona de crecimiento elevada , la hipertensión y las enfermedades del corazón son determinantes



negativos de la esperanza de vida en la acromegalia . Por lo tanto el control de GH , la hipertensión y las enfermedades del corazón son relevantes en la disminución de la tasa de mortalidad . La afectación cardíaca en la acromegalia , en ausencia de otros factores que contribuyen , se llama cardiomiopatía acromegálica , que se caracteriza inicialmente por la hipertrofia cardíaca , seguido por la disfunción diastólica y en última instancia, la insuficiencia de la función sistólica (Colao, 2001) . Esta situación se ve agravada por la presencia de otras complicaciones , como la diabetes o la hipertensión . La presencia de arritmias (fibrilación auricular , taquicardia supraventricular y arritmias ventriculares ) es también más común , especialmente durante el ejercicio (Vitale, 2004).

Los pacientes con acromegalia desarrollan un pecho de barril , debido a los cambios en su morfología vertebral y costal . La obstrucción de las vías respiratorias superiores es un resultado de macroglosia , prognatismo , labios gruesos y la hipertrofia de la mucosa y el cartílago de la laringe que puede causar apnea del sueño y ronquidos excesivos y puede complicar la intubación traqueal durante la anestesia . Hipoventilación e hipoxemia también pueden surgir de la depresión respiratoria central y cifoescoliosis . Los pulmones muestran un aumento de la distensibilidad con la capacidad de difusión normales (Grunstein,1994) .

Teniendo en cuenta todos los estudios de investigación de la colonoscopia prospectivos , un aumento de la prevalencia de cáncer colorrectal se ha encontrado en la acromegalia , en comparación con los controles. No hay un aumento demostrable si la acromegalia fue controlada pero si la enfermedad estaba activo los pólipos premalignos fueron más frecuentes y aumentó su tendencia a convertirse en maligno . Una vez desarrollado, el cáncer es más agresivo, con una mayor mortalidad. Por lo tanto, la colonoscopia completa debe ser ofrecido, y por lo menos se requiere una línea de base en la evaluación de una colonoscopia diagnóstica en todos los pacientes con acromegalia . Papilomas cutáneos múltiples , una historia familiar positiva o cualquier otra predisposición genética o la edad avanzada son considerados como predisponentes características a considerar el cáncer de colon (Renehan, 2008).

La hiperprolactinemia con o sin galactorrea se desarrolla en aproximadamente el 30 % de pacientes debido a la compresión del tallo pituitario o la secreción de un tumor mixto de GH y PRL. El hipopituitarismo, por la compresión del tejido pituitario normal, ocurre en





aproximadamente 40 % de los pacientes ; amenorrea , impotencia, o secundaria insuficiencia tiroidea o adrenal se puede desarrollar . Bocio y anomalías tiroideas son comunes, potencialmente como resultado de los efectos estimulantes de IGF- I sobre el crecimiento del tirocito (Melmed, 2006).

### **C) Adenomas productores de ACTH (Enfermedad de Cushing)**

La deposición de grasa centrípeta es la manifestación más común del exceso de glucocorticoides y muchas veces el síntoma inicial del paciente (Plotz, 1952).

Aunque la ganancia de peso es clásica y puede ser mínima, es la distribución peculiar del tejido adiposo la que lo distingue fácilmente de la obesidad simple. La grasa se acumula en la cara, región supraclavicular y dorsocervical , dando lugar a la cara de luna y a la joroba de búfalo , acompañado por plétora facial. Puede exhibir características inflamatorias con la piel caliente y rojiza y poco doloroso. Este cambio de habitus adquirido se evidencia mejor por la comparación con fotografías anteriores. La grasa también se acumula en el tórax y el abdomen, que se convierte en protuberante (H. Cushing, 1932).

Desarrollo de la lipomatosis en diversas situaciones se ha descrito y de vez en cuando puede inducir un ensanchamiento reversible del mediastino en la radiografía de tórax (Santini, 1971).

La distribución anormal de la grasa es de grado variable y es probablemente el síntoma más sensible de la enfermedad de Cushing, estando excepcionalmente ausente. Desaparece rápidamente y totalmente después de que se reduce la hipersecreción de cortisol. El fino mecanismo fisiopatológico que determina la redistribución de la grasa se encuentra probablemente en la sensibilidad diferencial de los adipocitos centrales y periféricos de las acciones lipolíticas y lipogénica opuestos del exceso de cortisol por una parte y el hiperinsulinismo secundario por otra (E.J. Ross, 1982).

Menos frecuente, pero sin duda fundamental, son las características clínicas que correspondan al efecto de pérdida de proteína del cortisol. Ausente en obesidad simple y tienen un alto valor diagnóstico y deben ser cuidadosamente buscado en la examinación:

1. Adelgazamiento de la piel debido a la atrofia de la epidermis y el tejido conectivo subyacente puede ser leve y es mejor apreciado por el roce de la piel con suavidad sobre el



cresta tibial. En algunos pacientes, la piel es tan frágil que se puede rayar simplemente quitando una tira de cinta adhesiva. Adelgazamiento y tensión por la grasa acumulada cuentan para la apariencia pletórica de la cara y el aspecto de las estrías púrpura debido a las rayas de los capilares, que casi se convierten en visibles. Las estrías están de hecho presente en muchos pacientes y están más comúnmente en el abdomen y flancos, pero también en los senos, las caderas y las axilas. En contraste con las estrías blanquecinas y pequeñas que se ven a menudo después del embarazo o un rápido aumento de peso, la estrías de la enfermedad de Cushing son típicamente púrpura a rojo, y amplia (> 1 cm). Casi el 62% de los pacientes se quejan de tendencia a los moretones y heridas, mientras que es relativamente poco común en obesidad simple (E.J. Ross, 1982).

2. El desgaste muscular es frecuente y característico, atrofia muscular proximal que lleva a la fatigabilidad que ocurre principalmente en las extremidades inferiores. Se encuentra en pruebas formales en aproximadamente 60% de los pacientes. La desaparición de la masa muscular puede ponerse de manifiesto y mensurables y contrasta con la obesidad troncal. La debilidad puede ser tan grave como para evitar que el paciente se levanta de una silla sin ayuda (J.P. Luton, 1970).

3. La pérdida ósea resulta en osteoporosis en general. La enfermedad de Cushing se asocia con la pérdida de hueso y un aumento del riesgo de fracturas. Fracturas por compresión de la columna vertebral son evidentes en las radiografías simples en aproximadamente el 20% de los pacientes y casi la mitad de los pacientes se quejan de dolor de espalda. Complicaciones neurológicas casi nunca suceden. Por el contrario, cifosis y pérdida de altura, a veces dramática (hasta a 20 cm), son frecuentes. Pueden producirse fracturas patológicas en otros lugares, especialmente en las costillas y la pelvis. La desmineralización es fácilmente visible en las radiografías del cráneo y el sombreado del dorso sellar es bastante común, que indica la acción de cortisol, en vez de expansión de un adenoma hipofisario. Piedras renales, como consecuencia de hipercalciuria, están presentes en el 15% de los casos. En los niños, la enfermedad de Cushing casi invariablemente provoca el retraso del crecimiento, si no la detención del crecimiento. Sin tratamiento, la estatura adulta final se reduce y el pico de masa ósea baja (N. Ohmori, 2003)



4. El paciente con hipercortisolismo crónico tiene deterioro de los mecanismos de defensa contra las infecciones. No existe un estudio reciente sobre la enfermedad de Cushing que trate con este tema, pero en la década de 1950, graves complicaciones infecciosas se registraron en el 42% de los pacientes no tratados. Infecciones broncopulmonares banales pueden tomar un curso más agresivo y potencialmente mortal. Infecciones mucocutáneas superficiales son muy frecuentes, como la tiña versicolor y micosis ungueal, que sólo se calma con el control de la hipercortisolismo (Plotz, 1952).

5. La mayoría de los pacientes tienen presión arterial alta. En ocasiones puede ser grave, induciendo hipertrofia cardíaca y eventualmente insuficiencia cardíaca congestiva. La fisiopatología de la hipertensión en la enfermedad de Cushing es complejo y multifactorial debido tanto al efecto glucocorticoide y mineralocorticoide del cortisol (C.M. Ritchie, 1990)

6. Hirsutismo debido a un ligero exceso de andrógenos de la corteza suprarrenal es extremadamente frecuente en las mujeres. Moderado crecimiento de pelo es visible en la cara (labios, mentón, patillas), y con menos frecuencia en el pecho, los senos, el abdomen y la parte superior del muslo. Un lanugo dorsal es a menudo observado; un cierto grado de acné y la seborrea son frecuentes. Franco virilismo (pérdida de cabello temporal, engrosamiento de la voz, hipertrofia del clítoris) en ocasiones se produce y es preferible apuntar a otra causa del síndrome de Cushing, especialmente un carcinoma adrenocortical. El exceso de andrógenos suprarrenales y cortisol suprimen la función gonadotropa, dando lugar a una serie de disfunciones gonadales. La mayoría de pacientes del sexo femenino tienen oligomenorrea o amenorrea, y la infertilidad es frecuente. Raras pacientes también pueden tener hiperprolactinemia concomitante (T.H. Journey 1984)

En pacientes masculinos la función gonadotropa reducida induce una caída dramática en la testosterona que no está compensado por el aumento de andrógenos de la corteza suprarrenal. Esto resulta en pérdida de la libido y disminuye el rendimiento sexual. La pérdida de pelo púbico y reducido tamaño de los testículos es observado. La ginecomastia no se desarrolla generalmente (J.P. Luton, 1977)

7. Trastornos psiquiátricos son extremadamente comunes. Estos son muy variables tanto en su expresión y la gravedad y no se correlacionan con la intensidad del hipercortisolismo.



Son más a menudo leve, limitada a ansiedad, aumento de la labilidad emocional e irritabilidad, euforia injustificada. Los trastornos del sueño son también frecuentes. Síntomas psicóticos graves pueden ocurrir, como depresión, trastornos maníacos, delirios y / o alucinaciones, y en última instancia puede conducir al suicidio (Mazet, 1981).

#### **D) Adenomas productores de Tirotropina**

La edad media al diagnóstico es de 45 años aproximadamente, oscila entre 8 y 84, con una proporción entre mujeres y hombres de 1:1,18. La presentación clínica está relacionada con el patrón de la hipersecreción hormonal por el adenoma, como así como a la presencia de la compresión de las estructuras vecinas por el tumor, dependiendo de su tamaño.

#### ***Hipertiroidismo***

La mayoría de los pacientes con tumores secretores de TSH se presentan con síntomas y signos de hipertiroidismo clásicos de gravedad variable, indistinguible de los causados por enfermedad primaria de la tiroides. A diferencia de la enfermedad de Graves, sin embargo, oftalmopatía y mixedema pretibial, acropaquias están ausentes, y la preponderancia femenina característica de la enfermedad tiroidea autoinmune no es aparente. La historia de la disfunción de la tiroides es a menudo larga, con un retraso en el diagnóstico que puede llegar a varios años, sobre todo si los pacientes son mal diagnosticados con la enfermedad de Graves, que puede conducir a la inapropiada tiroidectomía o radio- yodo ablación tiroidea en aproximadamente 30% de ellos (Beck, 1999).

La demora media entre la documentación de hipertiroidismo y el diagnóstico de un adenoma de TSH era  $6 \pm 2$  años en pacientes con tiroides intacta, en lugar de  $12 \pm 3$  años en aquellos con tiroides tratada con anterioridad. Algunos pacientes fueron diagnosticados desde hace más de 20 años. Sin embargo, series más reciente reportan un tiempo de latencia significativamente más corto entre inicio de los síntomas y el diagnóstico. Los síntomas cardiovasculares relacionados con tirotoxicosis tales como taquicardia, fibrilación auricular y la insuficiencia cardíaca no son con frecuencia descritos, y los episodios de parálisis periódica se han comunicado raramente (Kienitz, 2007).



### ***Bocio***

La glándula tiroides se agranda según la evaluación física examen en aproximadamente el 90% de los pacientes. Los nódulos tiroideos son frecuentemente reportados, pero carcinomas tiroideos diferenciados se han documentado en pocos casos. Es raro que la masa tiroidea sea el síntoma inicial de un adenoma productor de TSH. El nuevo crecimiento de la glándula tiroides después de la tiroidectomía en pacientes tratados inadecuadamente para una enfermedad primaria de la tiroides puede alertar al médico de la presencia de exceso de producción de TSH (Horn, 1976).

### **Efecto de masa de tumor hipofisario**

Los tumores secretores de TSH son generalmente de gran tamaño, con un 75 % siendo macroadenomas en el momento del diagnóstico. En consecuencia, los signos y síntomas secundarios a la compresión de las estructuras anatómicas circundantes son comunes . Defectos del campo visual y alteraciones de la visión se presentan en aproximadamente el 35 % de los pacientes y quejas de dolores de cabeza no son infrecuentes. Los síntomas indicativos de hipogonadismo tales como amenorrea , impotencia y la disminución de la libido se presentan en 15-20 % de los casos , pero pueden ser a menudo secundarios a la coexistente hiperprolactinemia. La alta frecuencia de macroadenomas invasivo en este subtipo de tumor ha sido a menudo atribuido a la demora en el diagnóstico de que era común antes de la era de los inmunoensayos de TSH sensibles (Acerbi, 2009).

### **E) Adenomas productores de Gonadotropinas**

Adenomas gonadotropos por lo general vienen a la atención clínica cuando llegan a ser tan grandes como para causar síntomas neurológicos, la visión es más comúnmente afectada. El gran tamaño también puede causar deficiencia hormonal de la secreción de la pituitaria no adenomatosa ; estas deficiencias pueden incluso ser reconocible en el momento de presentación, pero por lo general no son la razón para que el paciente busque atención médica. Los adenomas gonadotropos probablemente no se reconocen cuando son microadenomas porque estos adenomas son generalmente tan ineficientes hormonalmente que cuando son de " micro " tamaño (menos de 1 cm) probablemente no producen gonadotropina sérica elevada . Algunos adenomas gonadotropos se reconocen por primera



vez de forma incidental encontrar cuando se realiza una resonancia magnética de la cabeza por una razón no relacionada.

Cada vez más, estos adenomas son reconocidos debido a un síndrome clínico relacionada con la hipersecreción de gonadotropina.

### *Síntomas neurológicos*

El deterioro de la visión es el síntoma que más frecuentemente conduce a un paciente con un adenoma gonadotropo a buscar la atención médica. La deficiencia visual es causada por extensión supraselar del adenoma que comprime el quiasma óptico. Si la extensión está en la línea media, la mayor compresión se produce en el medio del quiasma, el sitio de las fibras que se cruzan y sirven a la retina nasal y por lo tanto reciben señales visuales de los campos temporales. La visión de los campos temporales se ve comprometida en primer lugar, a partir de los cuadrantes superiores. Extensión suprasellar también puede ocurrir asimétricamente; si es lateralmente, podría poner en peligro la visión en un campo nasal, si es anteriormente, podría poner en peligro la visión en todo un ojo, pero no el otro. Cuando la compresión se vuelve más grave, la agudeza visual central también se ve afectada. Algunos pacientes reconocen los inicios localizados de su déficit visual, pero otros notan sólo que no pueden ver lo que alguna vez pudieron.

La aparición del déficit suele ser tan gradual que los pacientes a menudo no buscan consulta oftalmológica durante meses o incluso años. Incluso entonces la razón del déficit no se puede reconocer a menos que un examen del campo visual se lleve a cabo, y el diagnóstico puede ser retrasado aún más. Otros síntomas neurológicos que pueden causar que un paciente con un adenoma gonadotropo busque atención médica son dolores de cabeza, presumiblemente causadas por la expansión de la silla; diplopía, causada por la compresión del nervio oculomotor debido a la extensión lateral del adenoma; rinorrea de líquido cefalorraquídeo, causada por la extensión inferior del adenoma; y dolor de cabeza insoportable y diplopía causada por apoplejía pituitaria (hemorragia repentina en el adenoma) (Sahli, 2009).



### *Síndromes clínicos específicos para adenomas gonadotropos*

Los adenomas gonadotropos a veces resultan en síndromes clínicos reconocibles. Un síndrome es hiperestimulación ovárica cuando un adenoma gonadotropo secreta FSH intacta en una mujer premenopáusicas. Desde que el primer caso fue descrito, muchos más han sido reportados (Djerassi, 1995; Cooper, 2008).

La secreción continua de FSH por el adenoma, en contraste con la secreción cíclica por gonadotropos células normales provoca ovarios muy grandes, oligomenorrea y múltiples quistes grandes e hipertrofia del epitelio endometrial, que se puede detectar por ecografía pélvica. Este cuadro clínico se puede confundir con el síndrome de ovario poliquístico, pero la administración de un análogo de GnRH superactivo a un paciente con un adenoma gonadotropo resulta en aumento, en lugar de disminución de la secreción de FSH, como también el aumento del tamaño de los ovarios y del estradiol sérico (Castelbaum, 2002).

La concentración de FSH en suero en estos pacientes por lo general es elevada, la concentración de LH se suprime, y las concentraciones  $\alpha$  - subunidades y estradiol son elevadas. La concentración de estradiol es a menudo mayor de 500 pg / ml y a veces tan alto como 2.000 pg / ml. En algunos pacientes, la concentración de FSH sérica está dentro del rango normal, pero la concentración de LH se suprime. La escisión del adenoma gonadotropo puede conducir a la restauración de la secreción normal de gonadotropinas y la función ovárica y el embarazo puede ocurrir (Ghayuri, 2007).

En un hombre el cuadro clínico de un adenoma gonadotropo con concentración elevada de FSH sérica es gran tamaño de los testículos, a pesar del hipogonadismo. En contraste, los hombres con hipogonadismo secundario a otras causas por lo general tienen testículos que son normales o un poco pequeños. Una presentación clínica poco frecuente es la pubertad prematura en un niño causada por un adenoma gonadotropo hipersecretando LH intacta, lo que resulta en un aumento de la testosterona en suero. La secreción de LH intacta por adenomas gonadotropos también es poco frecuente en los hombres. Cuando esto ocurre, el resultado es la concentración de testosterona sérica supranormal, pero esa condición generalmente no se asocia con las manifestaciones clínicas (Heseltine, 1989).



### *Síntomas de deficiencias hormonales hipofisarias*

La deficiencia hormonal pituitaria más común es de LH, como resultado de la compresión de las células normales por el adenoma gonadotropo y la falta de secreción de una cantidad sustancial de LH intacta por las células adenomatosos gonadotropos. El resultado en los hombres es una concentración de testosterona en suero inferior a la normal, lo que produce los síntomas de disminución de la energía y la libido. El resultado en las mujeres premenopáusicas es la amenorrea. Hipotiroidismo secundario (bajos niveles séricos de tiroxina pero TSH no elevada) y la insuficiencia suprarrenal secundaria (niveles bajos de cortisol temprano por la mañana, pero ACTH no elevada).

### **F) Tumores pituitarios clínicamente no funcionantes** (Winn, 2011).

Aproximadamente una cuarta parte de todos los adenomas hipofisarios no se relacionan con evidencias clínicas o bioquímicas de hipersecreción hormonal. Conocidos como clínicamente no funcionantes tumores hipofisarios, este morfológicamente diversa clase de lesiones incluye adenoma de células nulas , oncocitoma , adenoma corticotropos silenciosos subtipos 1 y 2 , subtipo silenciosa 3 , y el raro adenoma somatotropos silencio . Ha sido habitual y conveniente incluir adenomas gonadotropos en esta clase. Aunque estos últimos son lesiones verdaderamente hormonalmente activas que pueden secretar hormonas gonadotropinas en exceso esta secreción no está asociada con un estado hipersecretorio clínicamente evidente.

La mayoría de los pacientes con adenomas de células nulas se presentan durante o más allá de la mediana edad y los hombres parecen ser afectados más frecuente que las mujeres. Oculto clínicamente por su silencio endocrinológico los adenomas hipofisarios no funcionantes sólo se manifiestan después de que han crecido a un tamaño suficiente para producir efectos de masa. En consecuencia, dolor de cabeza y alteraciones visuales son las características habituales que presentan. Cuando son buscados cuidadosamente, síntomas atribuibles a hipopituitarismo a menudo puede ser obtenido y verificado por pruebas endocrinas. Hiperprolactinemia moderada debido a compresión del tallo hipofisario pueden estar presentes





## **CARACTERÍSTICAS ENDOCRINOLÓGICAS**

### **A) Prolactinomas**

Grandes adenomas hipofisarios no funcionantes pueden imitar el cuadro clínico de macroprolactinomas por el efecto de compresión del tallo hipofisario, ya que la compresión de los vasos portales puede inhibir la entrega de dopamina desde el hipotálamo a los lactotropos pituitarios. La dopamina inhibe la liberación de prolactina de la glándula pituitaria y por lo tanto, el efecto de compresión del tallo puede conducir a la liberación excesiva de prolactina, causando grandes adenomas hipofisarios no funcionantes y se presenta a veces con hiperprolactinemia que a veces es clínicamente sintomática.

Los niveles de PRL se correlacionan con tamaño tumoral: (Casanueva, 2006)

- Microprolactinoma: 100 a 250 ng/ml; La mayoría de los pacientes con prolactina mayor a 150 mg/L tienen prolactinomas.
- Macroprolactinoma > 250 ng/ml
- Invasión al seno cavernoso > 1000 ng/ml
- Adenoma no funcionante: 50 – 125 ng/ml
- Prolactinomas gigantes > 4000 ng/ml; los niveles de prolactina pueden ser extremadamente altos, saturando los ensayos inmunoradiométricos y conduce a niveles falsamente bajos. La realización de los ensayos con muestras de suero diluidas puede combatir este efecto

### **B) Acromegalia**

El consenso internacional actual para el diagnóstico de acromegalia recomienda un nadir de GH igual o mayor que 0,4 µg / L después de una prueba de tolerancia oral a la glucosa, en conjunción con sospecha clínica y altos niveles de IGF-I (para edad y sexo) (G. Lugo, 2012 y A. Giustina, 2010). Otros criterios endocrinos –son los mismos pero con otras unidades de medida- incluyen un nivel de GH basal elevada (> 5 ng / mL), supresibilidad



insuficiente GH ( $> 2$  ng / ml) en la prueba de tolerancia oral a la glucosa, y la elevación de los niveles séricos de IGF-1 (Winn, 2011).

Los tumores secretores de GH pituitaria pueden cosecretar otras hormonas. La hiperprolactinemia puede deberse a cosecreción o compresión del tallo hipofisario. El efecto de masa del tumor puede afectar la secreción de las hormonas de la glándula pituitaria, dando como resultado hipopituitarismo. Por lo tanto, se deben evaluar otras hormonas hipofisarias y sus hormonas de destino (G. Lugo, 2012)

La acromegalia es causada en ocasiones por tumores ectópicos (sólo 0,5% de los casos de acromegalia) que producen GHRH (Hormona liberadora de GH) o GH. Se sospecha cuando:

- Haya un diagnóstico bioquímico de acromegalia, con ausencia radiográfica de un tumor pituitario o la presencia del agrandamiento pituitario difuso, ó
- Cuando el informe de patología posquirúrgica indica hiperplasia somatotropa en lugar de adenoma.

La medición de las concentraciones plasmáticas de GHRH puede ser muy útil (M. Losa, 1997). Entre los tumores que producen GHRH se incluyen:

- Tumores carcinoides productores de GHRH en el tracto gastrointestinal o pulmón,
- Tumores de células de los islotes pancreáticos,
- Carcinoma de células pequeñas del pulmón y
- Feocromocitoma (raro) (Winn, 2011).

### **C) Enfermedad de Cushing**

El Síndrome de Cushing se refiere a la constelación de efectos fisiológicos del exceso de los glucocorticoides sistémicos, incluyendo la tolerancia alterada a la glucosa, fragilidad ósea y cutánea, alteraciones de la inmunidad y complicaciones cardiovasculares por nombrar algunas. Mientras que la causa más común de Síndrome de Cushing es la



administración de esteroides exógenos, el Síndrome de Cushing endógeno es consecuencia de una sobreproducción de adrenocorticotropina (ACTH) por un adenoma hipofisario o un tumor ectópico, o sobreproducción de cortisol por anomalías suprarrenales autónomas. La sobreproducción de ACTH por un adenoma hipofisario (o, en raras ocasiones, carcinoma) es la más común de ellas, y es conocida como enfermedad de Cushing (Lindholm, 2001).

Es necesario realizar pruebas de laboratorio para confirmar la presencia de Síndrome de Cushing, y distinguirlo de otras condiciones tales como: **(Lista No 1)**

- Embarazo
- Enfermedades psiquiátricas (como la depresión mayor)
- La obesidad severa
- Diabetes mellitus no controlada adecuadamente
- La dependencia del alcohol
- Resistencia a glucocorticoide familiar
- Las enfermedades físicas, incluyendo trauma o cirugía
- Un Ejercicio regular vigoroso
- La anorexia nerviosa
- Niveles de globulina fijadora de cortisol sérico excesivas (incluidas las mujeres que toman anticonceptivos orales)

Los principios fisiológicos subyacente de pruebas de laboratorio para Síndrome de Cushing incluye la secreción excesiva de cortisol que conduce a un aumento de cortisol excretado en la orina (cortisol libre en orina de 24 horas de [ CLO ] ), alteración del ritmo circadiano normal de la secreción de cortisol que conduce a altos niveles de cortisol nocturno (nadir) medidos en la sangre o la saliva y disminución de la sensibilidad del eje hipotalámico-pituitario-adrenal a la retroalimentación negativa ejercido por los glucocorticoides , lo que lleva a la falta de supresión de cortisol sérico matinal después de



la administración oral de dexametasona ( prueba de supresión con dexametasona ) (Nieman, 2008).

La Medición de CLO se lleva a cabo de manera óptima utilizando cromatografía líquida seguida de espectrometría de masas en tándem y cromatografía líquida de alto rendimiento, y proporciona una estimación fiable de la secreción de cortisol endógeno en pacientes con función renal normal. Varias muestras (al menos 2-3) deben recogerse para lograr una adecuada (95 %) sensibilidad. Se recomienda la medición en la muestra de la excreción de creatinina en orina para asegurar adecuación de la colección. Además, el volumen de orina deben registrarse y la ingesta abundante de líquidos (> 5 L al día) no se recomienda durante la recolección, ya que un volumen alto urinario se asocia con alto CLO. Un CLO 4 veces o mayor por encima del extremo superior del rango normal es patognomónica de Síndrome de Cushing. Sin embargo, el exceso de cortisol de menor magnitud también puede ocurrir en otras condiciones, que deben ser distinguidos de Síndrome de Cushing. Usando el extremo superior de CLO del rango de referencia como punto de corte diagnóstico, la especificidad de esta prueba para Síndrome de Cushing es 81 % (Nieman, 2005).

La medición del cortisol salival de la media noche ( 23:00 ) ( CSMN ) es precisa en el diagnóstico del Síndrome de Cushing . Se aconseja colección de al menos 2 muestras salivales para una adecuada sensibilidad de la prueba ( 92 % -100 %). La especificidad de CSMN para Síndrome de Cushing es 93 % a 100 % en las poblaciones de pacientes ambulatorios. Sin embargo, hay limitada validación de los datos en los pacientes hospitalizados. Las personas con actividades circadianos alterados, incluyendo trabajadores de tercer turno, pueden tener falsamente elevados el CSMN. El cortisol sérico de medianoche se puede medir en pacientes despiertos o dormidos, pero es complicado y no ha sido validado en la enfermedad aguda (Nieman, 2008).

Pruebas de supresión con dexametasona ( PSD ) en uso común incluye durante la noche 1 mg PSD y el 2 -día ,2 mg PSD . El uso de un punto de corte de 1.8 µg/dL por la mañana ( 8 a 9 am ) de cortisol sérico, durante la noche , de 1 mg PSD tiene una sensibilidad superior al 95 % con una especificidad del 80%. Resultados falsamente elevados pueden ocurrir en



pacientes con cualquiera de las condiciones de la **Lista No 1**, o entre individuos tomando medicamentos que pueden acelerar el aclaramiento de dexametasona. La medición sérica de dexametasona se recomienda para asegurar una exposición suficiente de dexametasona . El uso de niveles séricos de cortisol, el 2 - día, 2 mg de PSD tiene una sensibilidad comparable a la noche, de 1 mg , pero es complicado y requiere una instrucción adecuada del paciente (Nieman, 2005).

La estimulación de la hormona liberadora de corticotropina (CRH) después de la administración de dosis bajas de dexametasona puede ayudar a distinguir entre el Síndrome de Cushing y otras condiciones ( estados pseudo- Cushing ) asociada con exceso de cortisol ( **Lista No 1** ) . Esta prueba es engorrosa, pero puede ser útil en pacientes con investigaciones previas de laboratorio para hipercortisolismo que han dado inconsistencias en los resultados, o con pacientes sospechosos de tener otras condiciones asociadas con hipercortisolismo ( incluyendo depresión mayor ) . Los informes iniciales sugieren que esta prueba tiene una sensibilidad del 100 % y especificidad en el diagnóstico de Síndrome de Cushing, utilizando punto de corte de cortisol de 1.4 µg/dL a los 15 minutos después de la administración de CRH. Sin embargo, los hallazgos más recientes sugiere que el rendimiento diagnóstico de esta prueba no es perfecta, sobre todo en pacientes que toman medicamentos que aumentan el aclaramiento de dexametasona (Valassi, 2009 y Yanovski).

### *Distinguiendo entre causas de síndrome de Cushing*

Una vez confirmado el síndrome de Cushing, es necesario realizar pruebas adicionales para identificar la causa subyacente: (Newell 2006, Raff 2003) **Lista 2:**

- Síndrome de Cushing ACTH-dependiente
  - Tumor de hipófisis (adenoma, o raramente carcinoma), Enfermedad de Cushing (70%)
  - La secreción ectópica de ACTH (10%)
  - La secreción ectópica de CRH (raro)



- Síndrome de Cushing ACTH-independiente
  - Adenoma suprarrenal (10%)
  - Carcinoma suprarrenal (5%)
  - Hiperplasia suprarrenal macronodular (1% -2%)
  - Enfermedad suprarrenal nodular pigmentada primaria (1% -2%)
  - El síndrome de McCune-Albright (1% -2%)

La medición de ACTH en plasma en muestras tempranas de la mañana distingue entre ACTH-dependiente y las causas-ACTH independiente en la mayoría de los pacientes, ya que los niveles plasmáticos de ACTH suelen superar 20 pg / mL en el primer grupo y son por lo general menos de 5 pg / ml en el segundo. **9,10.** Los pacientes con niveles intermedios de ACTH pueden someterse a una prueba periférica de estimulación con CRH para establecer plenamente si el síndrome de Cushing es ACTH dependiente.

Los pacientes con síndrome de Cushing dependiente de ACTH más a menudo tienen un adenoma corticotropo hipofisario subyacente o, muy rara vez, carcinoma (Enfermedad de Cushing), pero a veces puede haber un tumor ectópico secretor de ACTH o raramente de CRH (Nieman 2005).

Los Tumores hipofisarios corticotropos son microadenomas en la gran mayoría (90%) de los pacientes con Enfermedad de Cushing. Con imágenes de resonancia magnética de alta resolución (RM) utilizando un protocolo pituitario se detecta una masa sellar en el 60% a 70% de los pacientes con Enfermedad de Cushing (Biller 2008). Sin embargo, debe señalarse que hipodensidades sellares accidentales de pequeños tamaño (<10 mm) están presentes en aproximadamente el 10% de los individuos de la población general. Por lo tanto, la presencia de un presunto microadenoma no asegura que sea la fuente del exceso de ACTH (Hall 1994).

Dos ensayos propusieron distinguir entre las fuentes de exceso pituitario y de ACTH ectópico incluyen la de altas dosis de dexametasona (8 mg) y la prueba de estimulación



(periférica) de CRH. La prueba de 8 mg de dexametasona tiene un 82% de sensibilidad y 67% a 79% de especificidad para Enfermedad de Cushing. La prueba de estimulación con CRH tiene 70% a 93% de sensibilidad y 88% de especificidad para enfermedad de Cushing. Como la probabilidad pretest de enfermedad de Cushing es superior a 85% entre los pacientes con síndrome de Cushing ACTH dependiente, ninguna prueba tiene precisión diagnóstica adecuada cuando se realiza solo (Nieman 2005; Nieman 1993)

Es de destacar que los pacientes con resultados positivos en la prueba de supresión de 8 mg de dexametasona y la prueba de estimulación periférica con CRH tienen una probabilidad de aproximadamente el 98% de tener un tumor corticotropo, pero es probable que representen una minoría (35%) entre los pacientes con síndrome de Cushing dependiente de ACTH (Nieman 1986)

Muestra del seno petroso inferior bilateral (BIPSS) con la medición de los niveles de ACTH en plasma antes y después de la administración de CRH tiene una sensibilidad del 94% y especificidad, utilizando un punto de corte (pico central / relación de ACTH periférica) de 2:1 antes de CRH o 3:1 después de la administración de CRH. Esta prueba es considerado el estándar de oro para distinguir entre fuentes pituitaria y ectópico (Nieman 2005).

Sin embargo, la prueba requiere una experiencia considerable para realizar de forma fiable y segura, y rara vez ha sido asociado con complicaciones trombóticas o neurológicas. Un drenaje venoso anómalo o muestreo incorrecto puede mitigar el rendimiento diagnóstico de esta prueba, es imperativo que verificar la anatomía venosa y la colocación exacta del catéter en los senos petroso inferior antes y después de la recogida de muestras para asegurar muestreo apropiado. La medición de la prolactina sérica nivel en las muestras también puede ayudar a mejorar la precisión diagnóstica de esta prueba (Findling 1991).

Los pacientes con síndrome de Cushing ACTH dependiente que son sospechosos de tener una fuente ectópica deben someterse a los estudios de imagen, como la tomografía axial computarizada Exámenes (TC) y resonancia magnética del cuello, tórax, abdomen y pelvis, gammagrafía de todo el cuerpo utilizando pentetrotide marcado con indio-111, o la



tomografía por emisión de positrones en combinación con la TC. Los tumores asociados con lesiones ectópicas síndrome de Cushing ACTH dependiente son con frecuencia pequeños, y pueden no ser detectado a pesar de extensos exámenes de imágenes en hasta un 19% de los pacientes (Ilias 2005).

Los tumores más frecuentemente asociados con síndrome de ACTH ectópico (Ilias, 2005):

**Lista 3:**

- Carcinoides del intestino anterior (broncopulmonar, timo)
- Carcinoma de pulmón de células pequeñas
- Carcinoide pancreático o apendicular
- Carcinoma medular de tiroides
- Tumor de células de los islotes
- Tumor neuroendocrino indiferenciado
- Feocromocitoma
- Estesioneuroblastoma olfatorio.

**D) Adenomas productores de Tirotropina**

La presencia de elevada, inapropiadamente normal, o apenas detectable niveles de TSH, medidos por un sistema fiable y sensible, simultáneamente con hormonas tiroideas periféricas elevadas es esencial para el diagnóstico de un tumor secretor de TSH. Sin embargo, muchos pacientes inicialmente mal diagnosticados y tratados por hipertiroidismo primario se interpretaron eutiroides o hipotiroidismo por la ablación tiroidea y ya no eran hipertiroides en el momento de diagnóstico.

Ensayos inmunométricos TSH sensibles disponibles en la actualidad distinguen claramente los niveles de TSH significativamente suprimidos encontrados en el hipertiroidismo primario de condiciones en las que la tirotrópica no es suprimida en un grado tal. La





importancia del diagnóstico temprano debe hacerse hincapié , ya que puede aumentar las posibilidades de identificar tumores más pequeños con un resultado más favorable . Los Niveles de TSH son muy variables , que van desde 0,4 a 393 mU / L de una serie reciente (Beck 1996; Socin 2003)

La media de los niveles de TSH son varias veces mayores en pacientes previamente tratados con ablación de tiroides, a pesar de los niveles de hormona tiroidea periférica aún en la gama de hipertiroidismo (Beck 1996).

Aunque hay un número de estados médicos comunes asociados con la secreción inapropiado de TSH, incluyendo disalbuminemia familiar, ciertos medicamentos (por ejemplo, amiodarona, anfetaminas, agentes de contraste por vía oral), resistencia periférica a las hormonas tiroideas y estados que implican un aumento en proteínas de transporte (por ejemplo, globina vinculante de la tiroides, la albúmina, transtiretina), la mayoría pueden ser excluidos sobre la base de la clínica la historia y el examen físico. En hasta el 80% de tirotrópicos adenomas, la hormona glicoproteína  $\alpha$ -subunidad se produce en exceso medible. Una proporción de  $\alpha$ -subunidad / TSH que excede 1 proporciona evidencia adicional de un adenoma tirotrópico. Elevaciones medibles en GH o PRL, o ambos, pueden ocurrir en hasta un tercio de los pacientes; elevaciones de FSH y LH son mucho menos común (Winn, 2011).

#### **E) Adenoma Gonadotropo** (Melmed, 2011)

Un adenoma pituitario gonadotropo o tirotrópico se debe sospechar si el la concentración de prolactina en suero es menos de 100 ng / ml, el paciente no aparece acromegálico, la concentración sérica de IGF-1 no es supranormal, el paciente no tiene síndrome de Cushing y no tiene supranormal la excreción de cortisol en orina. Una lesión de origen no hipofisario también podría explicar estos hallazgos.

El reconocimiento preoperatorio de una lesión de masa intraselar es de origen gonadotropo depende de la búsqueda específica de las concentraciones séricas de gonadotropinas y sus subunidades.



Las combinaciones difieren un tanto en hombres y mujeres.

Hormona	Valor Normal
FSH (mIU/ml)	5.4-12.4
LH (mIU/ml)	1.7-7.7
$\alpha$ -subunit (ng/ml)	0.1-1.0
Estradiol (pg/ml)	30-100

## **CARACTERÍSTICAS OFTALMOLÓGICAS**

### **LA EVALUACIÓN PREOPERATORIA**

La documentación de los síntomas y signos preoperatorios neuro-oftalmológicos permite el asesoramiento adecuado de los pacientes y para una predicción objetiva de la magnitud de la recuperación postoperatoria.

#### **Síntomas de presentación**

##### **La pérdida visual**

La evolución y la descripción de la pérdida visual asociado con los tumores hipofisarios varía, con insuficiencia visual paulatina siendo la más común (50%), rápida (27 %) o la progresión intermitente (12,5 %) es también reportado (Wilson, 1968). Un gran defecto visual monocular se puede notar de repente en la oclusión incidental del ojo contralateral, cuando en realidad ha estado presente durante muchos meses. En los casos de verdadera pérdida súbita de la visión, la apoplejía pituitaria debe ser considerada.

El clásico defecto bitemporal resulta en dificultades de percepción de la profundidad debido a que el campo visual residual de cada ojo no se superpone. Esta condición se refiere como ceguera postfijacional y puede dar la impresión que los objetos aparecen repentinamente centralizados con los cambios de fijación, que es un particular problema al conducir (Kirkham, 1972).



## **Diplopía**

La diplopía secundaria a la parálisis ocular motor como síntoma de presentación es inusual, visto en menos de 2 % de los casos, pero puede ser descubierto en examen clínico en un porcentaje mayor. Debido a que no hay puntos retinianos correspondientes en hemianopsia bitemporal para enlazar visualmente los hemicampos nasales, una ligera desviación de los ojos puede producir una separación de los campos visuales verticalmente u horizontalmente, que a menudo es descrito por los pacientes como visión doble. Este deslizamiento del hemicampo produce una diplopía intermitente en ausencia de paresia del músculo ocular (Chen 2011).

## **Síntomas inusuales**

Otros síntomas neuro-oftálmicos se han reportado en los casos de tumores de hipófisis, incluyendo neuromiotonía ocular 18 después del tratamiento de radiación. Si el tumor invade la órbita o el seno cavernoso puede ser visto proptosis o estasis venosa (Ortiz, 1992).

## **Pediátrico**

Dolor de cabeza e insuficiencia visual, aunque clásicamente considerados como signos de presentación de lesiones de la hipófisis son presentaciones poco comunes de adenomas pituitarios de la niñez. La presentación de los síntomas en niños refleja principalmente la disfunción endocrina, con déficit del campo visual informado sólo en el 5 %. Niños púberes son más propensos que las niñas a presentar dolores de cabeza y trastornos visuales (Lafferty, 1999).

## **Presentación de Emergencia**

La apoplejía pituitaria es una rara pero potencialmente mortal condición causada por la hemorragia o infarto de la glándula pituitaria súbita, se produce en 0,6% a 10,0% de todos los casos de adenoma hipofisario. Esta es clásicamente caracterizado por dolor de cabeza, pérdida visual, oftalmoplejía, y alteración del estado mental; sin embargo, su presentación



es muy variable. En una serie de casos de apoplejía pituitaria, un adenoma de la glándula pituitaria era conocido previamente sólo en el 14% a 20% (Turgut, 2010)

La edad media de presentación con apoplejía de la hipófisis es de 50 a 56 años. Los síntomas incluyen dolor de cabeza (95% -100%), paresia ocular (56% - 78%), reducción de los campos visuales (45% - 64%), o agudezas (36% - 52%). Cuando está presente la oftalmoparesia la mayoría cuenta con compromiso del III NC (57%), seguido por el VI NC (30%), y a continuación el IV NC (13%) (Bills, 1993).

Los múltiples factores potenciales precipitantes de apoplejía han sido objeto de debate. La reducción del flujo sanguíneo en la glándula pituitaria puede precipitar la apoplejía. Las fluctuaciones en la presión sanguínea y, por lo tanto en el flujo de sangre puede ocurrir en el contexto de cirugía cardíaca o hemodiálisis. Las elevaciones transitorias de la presión intracraneal con hipoperfusión pituitaria resultante causante de apoplejía también se ha informado. Más hipoperfusión crónica puede ocurrir después de la radioterapia. Alternativamente, un aumento agudo en el flujo de sangre en la glándula pituitaria en condiciones , como la hipertensión maligna o cetoacidosis diabética, también puede provocar una apoplejía .

La estimulación de la hipófisis a través de un estado de estrógeno aumentado, como el embarazo, o estimulación excesiva de la glándula pituitaria en respuesta a estrés en los momentos de cirugía, infarto de miocardio, o infecciones sistémicas también se han planteado como precipitantes hipotéticos. Por último, el inicio de la anticoagulación se postula a ser un factor desencadenante en hasta un 10 % de los casos en una serie. Sin embargo, en la mayoría de casos de apoplejía pituitaria, no hay precipitantes identificados (Biousse, 2001).

### **Hallazgos al examen físico**

#### **Defectos del campo visual**

Aunque casi el 75% de los pacientes con tumores de la hipófisis tienen defectos del campo visual, menos de la mitad se quejan de cambios en la visión. Por lo tanto, deben de realizarse pruebas de campo visual en todos los pacientes al inicio. Los tipos más comunes



de defectos del campo visual son hemianopsia bitemporal completa o incompleta, con el cuadrante temporal superior siendo más frecuente y severamente afectados que el cuadrante temporal inferior.

Otros defectos del campo visual observados (en frecuencia descendente) son ceguera monocular con un defecto temporal en el ojo contralateral (8,1%), escotoma de unión (5,6%), hemianopsia homónima (4,2%), defecto temporal superior monocular (3,3%), y escotoma central o temporal en ambos ojos (2,7%) o uno sólo ojo (1,2%) (Hollenhorst R., 1973).

### **Examen del fondo de ojo**

La compresión quiasmática puede causar la pérdida del haz de fibras nerviosas peripapilar, resultando en atrofia óptica. Si las fibras de decusación son selectivamente dañadas, entonces se ve atrofia en banda. Este patrón se ve porque las fibras de decusación se originan a partir de la retina nasal y entran el disco tanto nasal y temporal. Sin embargo, se toma un mínimo de 4 a 8 semanas para que las lesiones al nervio óptico se reflejen en una pérdida de la capa de fibra nerviosa retiniana y palidez del nervio óptico. La palidez del disco es típicamente máxima a los 3 meses después de la lesión. Por lo tanto la palidez del disco no es vista temprano en la presentación, incluso si hay compromiso significativo del nervio óptico a menos que hubiera una compresión anterior no reconocida de larga data (Newman NM, 1977).

El edema de papila que indica hipertensión intracraneal, es un hallazgo poco frecuente, con adenomas hipofisarios. De hecho, otras lesiones supraselares, tales como el craneofaringioma, son más propensos a causar obstrucción de fluido cefalorraquídeo y el consecuente edema de papila (Hollenhorst R., 1973).

### **Motilidad ocular**

La prevalencia de la parálisis ocular motora en pacientes con adenomas hipofisarios se reporta entre el 1% y 6%. 30 En general el NC III es el más frecuentemente involucrado, con el elevador del párpado superior más comúnmente afectado. Las lesiones paraselares, incluyendo tumores de la hipófisis, puede producir nistagmo vertical en el que la elevación e intorsión de uno de los ojos se ve con la depresión y la extorsión del otro ojo. Este



fenómeno no es específica de esta región o estado patológico ya que también se produce con lesiones medulares y pontinas que afectan a las vías otolíticas (Robert CM., 1973)(Daroff, 1965).

### **EVALUACIÓN POSTOPERATORIA**

Las terapias quirúrgicas mejoran los defectos del campo visual en casi el 80% de los pacientes. A pesar de estudios individuales afirmando la superioridad de cada tratamiento quirúrgico sobre otro, un reciente metaanálisis de los resultados quirúrgicos de los adenomas hipofisarios no funcionantes ha llegado a la conclusión de que el abordaje transesfenoidal es más seguro que el abordaje transcraneal. La cirugía transesfenoidal conlleva un bajo riesgo de daños en el aparato visual y nervios craneales oculares motores (Murad MH, 2010)

La mayoría de los ojos con pérdida del campo visual experimentan una mejoría en los campos visuales después de la cirugía transesfenoidal, independientemente de la gravedad del defecto preoperatorio. El patrón de la recuperación de la función visual después de la descompresión quirúrgica de los adenomas de la hipófisis sugieren varias fases de mejoría. La fase lenta temprana (1-4 meses) es el período de mayor mejoría notable en agudeza visual. Se cree que esta mejora con respecto semanas a meses es causada por un proceso de restauración del flujo axoplásmico y la remielinización. La fase tardía (6 meses a 3 años) de mejoría leve generalmente no es significativa en general, pero todavía pueden ser sustancial en los algunos individuos (Kerrison JB, 2000).

La mejora en el déficit de agudeza visual, campos visuales y paresia ocular es común en pacientes descomprimidos quirúrgicamente tras la apoplejía. De hecho, si la pérdida de visión está presente desde hace menos de 1 día, 75% a 97% de los ojos se ha informado que mejora de la visión (los campos y la agudeza). Un retraso de 2 a 7 días no parece dar lugar a un resultado visual peor. Sin embargo, aquellos sometidos a cirugía más de una semana después de presentación tienen un pronóstico visual pobre. El pronóstico para oftalmoplejía que sigue a la apoplejía pituitaria es relativamente bueno en los que se someten a cirugía,



así como los tratados de forma conservadora, con menos de 20% de los pacientes con diplopía residual (Turgut, 2010).

### **Evaluación clínica estándar**

Factores como la edad más joven, la falta de palidez del nervio óptico (indicando una más corta duración de la compresión de las vías visuales anteriores), y una mejor agudeza visual preoperatoria, se han asociado con mejor recuperación postoperatoria de la función visual, aunque no todos los estudios están de acuerdo (Marcus, 1991).

Estudios recientes han utilizado la puntuación de las deficiencias visuales (VIS por sus siglas en inglés), que fue originalmente descrito como un medio para analizar el estado visual y el resultado quirúrgico de los pacientes con tuberculum sellae y meningiomas del planum sphenoidale (Fahlbusch, 2002)

Para cada paciente, se calcula una puntuación de deterioro visual (VIS) de acuerdo con las directrices de la Sociedad alemana Oftalmológica. Una VIS se obtiene añadiendo las puntuaciones de las tablas específicas de agudeza visual y defectos del campo visual (VFD). La puntuación va de 0 (mejor) a 100 (peor) (Fahlbusch, 2002). Los pacientes fueron clasificados en cuatro grupos, como sigue:

Grupo 1 (puntuación 75-100): deterioro de severa a completa

Grupo 2 (calificación 50 -75): Grave deterioro

Grupo 3 (resultado 25-50): insuficiencia moderada

Grupo 4 (puntuación de 0 -25): Deterioro leve

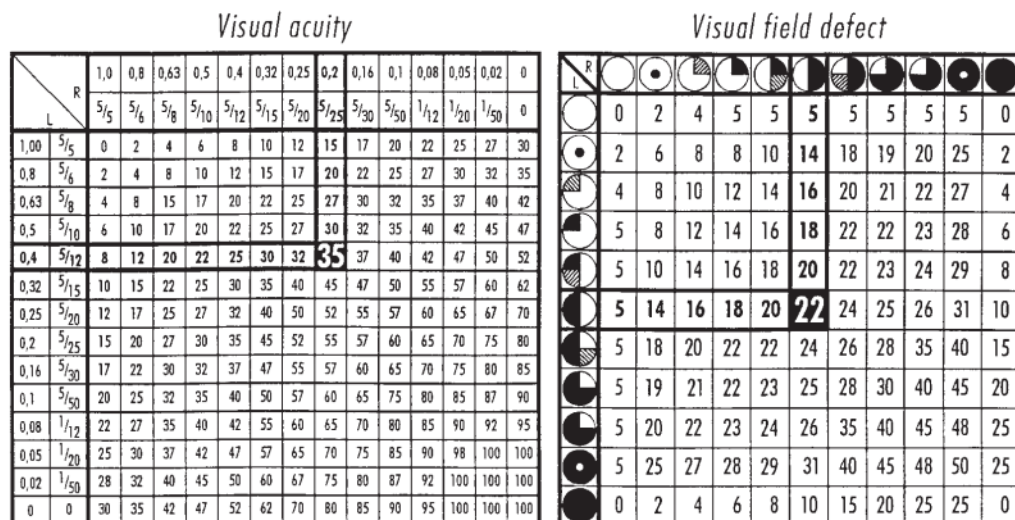


FIG. 1. Tables of visual acuity and visual field defect used for calculation of the visual impairment score. The marked numbers provide an example of the calculation made in a patient with a visual acuity of 0.4 (4/10) in the left eye and 0.2 (2/10) in the right eye, together with a bitemporal visual field defect. When added, the numbers 35 and 22 total 57. This number represents the visual impairment score, which reaches 100 as a maximum.

Una mejoría postoperatoria (vía transesfenoidal) de defectos del campo visual (VFD) es observado en el 74,1% de los pacientes, y la puntuación de discapacidad visual mejora después de la operación en el 92% de los pacientes (Murat, 2011).

Como parte de la evaluación de la puntuación de deterioro visual y de los defectos de los campos visuales específicamente, también se debe contemplar los resultados de la campimetría automatizada pre y postquirúrgica (Murat, 2011). Además se debe realizar una campimetría manual cromática con objetivos fijos de color rojo de 5 mm de diámetro, con una angulación de 20° y a una distancia del paciente de 60 cm que es la prueba por confrontación de los campos visuales que ofrece la más alta sensibilidad (73%) con respecto a la campimetría automatizada para detectar defectos de los campos visuales (Pandit, 2001 y Mindel, 1983).

### CARACTERÍSTICAS RADIOLÓGICAS

El sistema más simple, basado puramente en tamaño, clasifica los tumores como microadenomas (< 1 cm de diámetro) o macroadenomas (> 1 cm de diámetro). Este sistema no tiene en cuenta la tremenda variabilidad en las características de tamaño y de crecimiento de los macroadenomas.





La clasificación más perdurable es la ideado por Hardy y modificada por Wilson. Esta clasificación radiológica de cinco niveles primero diferencia a los tumores como microadenomas o macroadenomas . Los microadenomas son designados grado 0 o tumores de grado I, en función de si la apariencia de la silla turca es normal o cambios menores están presentes, respectivamente. Macroadenomas que causan aumento difuso, destrucción focal y extensa destrucción de la silla turca se conoce como grado II , grado III y grado IV , respectivamente. En este sistema , los macroadenomas también se estadificaron de acuerdo con el grado y la dirección de la extensión extraselar que se extiende a la cisterna supraselar solamente ( etapa A ) al piso del tercer ventrículo ( etapa B ) o en el tercer ventrículo ( etapa C ) . Los tumores que tienen extensa intradural lateral o extensión extradural se conocen como etapa D y la etapa E, respectivamente (Winn, 2011) .

### Clasificación de Hardy de los adenomas hipofisarios

Sella Turcica radiological classification	Extrasellar extensions				
	Suprasellar			Parasellar	
Grade 0 (normal)	A	B	C	D	E
Grade I					
Grade II					
Grade III					
Grade VI					
	Symmetrical			Asymmetrical	

Las definiciones de los grados Hardy:

A, la lesión se limita a la silla turca,

B, lesión con extensión supraselar mínimo y sin considerable afectación al nervio óptico compresión;

C, la lesión se presenta con importante extensión supraselar y compresión del nervio óptico;

D, lesión con considerable extensión paraselar, y



E, invasión del seno cavernoso.

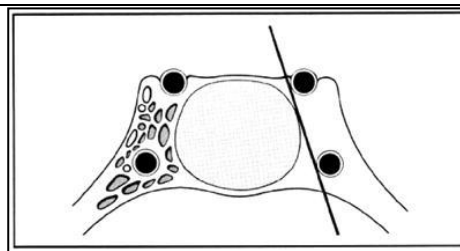
De acuerdo a la presencia de la erosión del suelo y la extensión del tumor selar, las lesiones se clasificaron de la siguiente manera:

- |  |   |
|--|---|
| I, hay destrucción del piso;   | III, mínima de invasión del seno esfenoidal, y                            |
| II, la destrucción mínima del piso sin afectación del seno esfenoidal; | IV, difusa destrucción del piso selar con afectación del seno esfenoidal. |

Con el advenimiento de la IRM de alta calidad, Knosp y colegas propuso un sistema de clasificación que predice la invasión del seno cavernoso basado en la posición del tumor en relación con tangentes dibujado a través de las arterias carótidas supra e intracavernosa en el plano coronal. Los tumores que se encajona en la arteria carótida se encuentran universalmente para invadir el seno cavernoso en la cirugía. Los tumores que no se pasan más allá de la tangente a lo largo del borde medial de la supra - y el seno intracavernosa no invaden la caverna sinusal. Sin embargo, hay otros hallazgos radiográficos pueden definitivamente predecir la invasión del seno cavernoso o la falta de ella (Knosp, 1993).

**Invasión del seno cavernoso según Knosp**

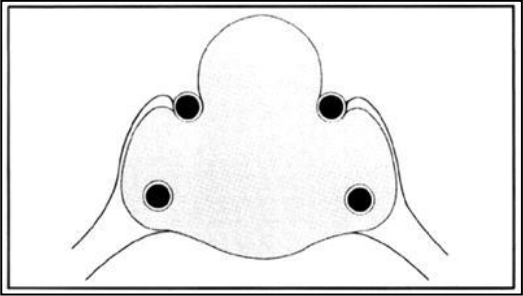
**Grado 0** se caracteriza por hallazgos normales dentro del espacio del seno cavernoso, con el realce de todos los compartimentos venosos. En estas condiciones, el adenoma no invade el espacio del seno cavernoso. Por lo tanto, la tangente de los aspectos mediales de la ICA intra y supracavernous no es pasado





<p><b>En 1er grado</b>, se pasa a la tangente medial, pero la extensión no va más allá de una línea trazada entre los centros de la sección transversal de la ICA intra- y supracavernosa: la línea intercarotidea. En Grado 1, el compartimiento medial del plexo venoso cavernoso no es visible en la mayoría de los casos.</p>	
<p><b>Grado 2</b> se caracteriza porque el tumor se extiende más allá de la línea de intercarotidea, pero no más allá de la tangente en los aspectos laterales de la ICA intra- y supracavernosa. En el caso del crecimiento del tumor superior al ICA intracavernosa, el compartimiento superior del plexo venoso cavernoso será menos realzada o pueden estar ausente. Si el tumor crece inferior a la ICA, realce del compartimiento inferior del plexo venoso cavernoso está deteriorada o ausente.</p>	
<p><b>Grado 3:</b> se caracteriza por la extensión del tumor lateral a la tangente lateral de la ICA intra- y supracavernosa. Dependiendo de las direcciones del crecimiento del tumor, los compartimentos medial, superior y / o inferior del plexo venoso cavernoso no estará realzada. El compartimento lateral también puede que falte. En la mayoría de los casos, una protuberancia en la pared lateral del seno cavernoso se puede observar adyacente al</p>	



tumor	
<p><b>Grado 4</b> se caracteriza por encerramiento total de la arteria carótida intracavernosa. No hay realce de cualquiera de los compartimentos del plexo venoso cavernoso (en casos raros, las partes inferolaterales más lejanos del compartimento inferior pueden realzar). Por lo general, las paredes superiores y laterales del espacio del seno cavernoso están estiradas y convexas en el contorno.</p>	

#### **V) COMPLICACIONES POSTQUIRÚRGICAS**

Según la más reciente revisión hecha por Berker et al en Turquía en 2012 con 570 pacientes estudiados sometidos a cirugía endoscópica para resección de adenomas pituitarios, tuvieron las siguientes complicaciones que nos pueden servir de guía:

##### **Complicaciones rinológicas**

Cuatro (0,6%) pacientes presentaron epistaxis postoperatorias. Dos de ellos sufrieron de epistaxis 8 h después de la cirugía que requirieron coagulación por colegas otorrinolaringólogos. Los otros dos pacientes experimentaron sangrado de inicio tardío en los días 10 y día decimoquinto de la cirugía. El primer paciente fue sometido a cirugía y para el último paciente fue necesario taponamiento nasal para controlar el sangrado. Hubo cuatro pacientes con hiposmia transitoria, en dos prolactinoma y en dos adenomas no funcionantes. Tres pacientes se habían recuperado de hiposmia después de 3 meses. Un paciente con adenoma gigante no funcionamiento se recuperó después de 6 meses. Primer diagnóstico y la recuperación de la hiposmia se comprobaron con el olor del tabaco. Ninguno de los pacientes desarrolló anosmia (Berker et al, 2012).



### **Fístula de LCR**

En esta serie, fístula de LCR de bajo flujo durante la cirugía estuvo presente en 44 pacientes. En estos pacientes el control de la fístula de LCR y la reconstrucción del piso sellar se ha hecho con un trozo de grasa cubierto por Surgicel ( Ethicon. Somerville , NJ ) , que se colocó en la cavidad sellar para encajar bien y comprimir el defecto. Este injerto de grasa es apoyado por una capa inferior de injerto de fascia lata y un trozo de Gelfoam cubierto por surgicel colocado como una capa superpuesta para apoyar este injerto fascial.

Entre estos pacientes, se colocó drenaje lumbar externo en 6 pacientes que tenían un gran defecto del diafragma sellar. En cuatro pacientes cuyo defecto era mucho más grande, un catéter con balón se colocó al final de la cirugía.

Entre los pacientes descritos anteriormente, ocho pacientes (1,3 %) tuvieron fístula de LCR en el segundo, quinto y séptimo días postoperatorio y fueron reoperados para reconstrucción sellar en los mismos días. En estos ocho pacientes, se realizó una reconstrucción sellar más estricta en comparación con nuestro empaquetamiento intrasellar de rutina para la fístula de LCR intraoperatoria y se instaló catéter lumbar externo.

Una capa doble de injerto de fascia lata se colocó tanto en el espacio intradural y epidural y se apoyó en tejido graso envuelto con Surgicel . Se colocó drenaje lumbar y fue mantenido durante 5-7 días después de la operación. El esquema de drenaje de LCR era 100 cc/q8 h (cada 8 horas ) durante los primeros 2 días, 75 cc/q8 h / día durante los días tercero a cuarto y 50 cc/q8 h / día para los días quinto-sexto En el día sexto o séptimo , el drenaje era detenido para comprobar la recurrencia de pérdida de LCR antes retirar el catéter . Los pacientes tuvieron un buen desempeño después de la reoperación. Ninguno de ellos necesitó más operación.

En un paciente con microadenomas no funcional , un catéter con balón se colocó y se mantuvo durante 5 días siguientes a la cirugía reconstructiva. Todos los pacientes que tuvieron fístula de LCR, tuvieron fístula intraoperatoria durante la primera cirugía. No usamos ningún sustituto adhesivo tisular. Cuando llevamos a cabo los abordajes endoscópicos endonasales extendidos para adenomas intrasellar y / o cavernoso expansivos,



utilizamos doble capa fascial (sub y suprayacentes ) de injerto y drenaje lumbar de forma rutinaria (Berker et al, 2012).

### **Lesión hipotalámica**

Daño al hipotálamo puede resultar de lesión directa de la cirugía y de hemorragia o isquemia provocada por el procedimiento. Las manifestaciones clínicas del daño hipotalámico incluyen la muerte, coma, diabetes insípida, pérdida de memoria, y perturbaciones de las funciones vegetativas (por ejemplo, obesidad mórbida, hambre o sed incontrolable, alteraciones en la regulación de la temperatura). Tales complicaciones son más frecuentes en pacientes con craneotomía previa o radioterapia. Una técnica quirúrgica gentil y la evitación de la tracción en la cápsula del tumor y tallo hipofisario minimizan la ocurrencia de este tipo de lesiones (Winn, 2011).

### **Complicaciones infecciosas**

Tres pacientes (0,48%) desarrollaron sinusitis post-operatorio. Dos de estos casos fueron macroadenomas y uno de ellos fue microadenoma secretor de ACTH. Los síntomas ocurrieron a los 6 meses a 1 año después de la cirugía como dolor de cabeza y fiebre postoperatoria. Una paciente de 17 años de edad, con el síndrome de Cushing teniendo macroadenoma pituitario desarrolló sinusitis esfenoidal un año después de la operación. Ella sufrió de secreción nasal, sensación de plenitud frontal y dolor cabeza. La RMN mostró la presencia de sinusitis esfenoidal, que se curó de forma conservadora con antibióticos en plazo de 2 meses. Cinco pacientes sufrieron de meningitis. En todos estos pacientes, se ha producido una fístula de LCR intraoperatoria durante la cirugía endoscópica y la reconstrucción de la silla turca de rutina descrita anteriormente se ha realizado. Dos de estos pacientes desarrollaron meningitis después de una segunda cirugía para fístula de LCR postoperatoria.

Uno de estos pacientes (masculino de 56 años de edad) con macroadenomas secretores de PRL ha experimentado fístula de LCR 2 días después de la cirugía. El paciente fue reintervenido por fístula de LCR , y el drenaje lumbar externo se colocó en el mismo día y se mantuvo durante 5 días después de la cirugía . Desarrolló dolor de cabeza, rigidez de cuello y fiebre en el quinto día de la operación de reconstrucción.



La otra paciente de 34 años de edad con macroadenoma de GH. Ella fue reintervenida por fístula de LCR en el segundo día de la cirugía con drenaje lumbar. Ella También sufría de dolor de cabeza y fiebre en el quinto día de la cirugía y fue diagnosticado como meningitis. Otro paciente con macroadenoma no funcional sufrió de los mismos síntomas una semana después de la cirugía endoscópica de adenoma pituitario. Los otros dos pacientes tuvieron tortícolis y dolor de cabeza con fiebre, 2 semanas después de la cirugía de hipófisis. Uno de estos pacientes con macroadenoma secretores de PRL tuvo fístula de LCR intraoperatoria y fue tratado con catéter con balón . Este catéter se mantuvo durante 7 días. Todos estos cinco pacientes fueron tratados con antibióticos parenterales adecuadas de acuerdo con los resultados de los cultivos de LCR. Se recuperaron completamente dentro de 3 semanas (Berker et al, 2012).

### **Daño Visual**

El daño a los nervios ópticos y el quiasma también puede ocurrir por trauma directo quirúrgico, hemorragia, o isquemia. Las fracturas de estructuras óseas en la base del cráneo pueden dañar los nervios ópticos y puede ocurrir a partir de la colocación mal dirigida y la apertura agresiva de retractores transesfenoidales. Muchos pacientes tienen compromiso preoperatoria de la función visual, haciéndolas más vulnerables a más daños. Tales complicaciones son más probables que ocurran en pacientes con adherencias de una cirugía craneal anterior o radiación. La evaluación de la anatomía ósea, técnica cuidadosa y suave, confirmación de los lugares quirúrgicos, y el uso eficaz de fluoroscopia para dirigir el enfoque son los principales métodos de evitar estas complicaciones. En el momento de la reconstrucción de la silla turca, el empaquetamiento excesivo de la silla turca puede causar compresión del quiasma, mientras que un empaquetamiento insuficiente puede conducir a una silla turca vacía secundaria con la aparición tardía de pérdida de la visión debido a un prolapso Quiasmático (Winn, 2011).

### **Las complicaciones vasculares**

Sólo hubo un paciente con ruptura de aneurisma de la arteria carótida interna, la que se había informado anteriormente en la literatura. Una paciente de 41 años de edad con macroadenoma secretor de ACTH se sometió a cirugía microscópica transesfenoidal sin complicaciones. Seis años más tarde, la paciente acudió a la clínica con apariencia



cushingoide. La resonancia magnética reveló un macroadenoma invasivo aferrado a la arteria carótida derecha. Se realizó una cirugía endoscópica esfenoidal secundaria. Durante la eliminación ósea del piso sellar ocurrió hemorragia arterial masiva. El paciente fue llevado a la unidad endovascular bajo anestesia general y la angiografía cerebral reveló un aneurisma de la arteria carótida interna cavernosa. Se trató por colocación endovascular de un stent-injerto, y la lesión no dejó déficit neurológico en el período de seguimiento (Berker et al, 2012).

### **Complicaciones endocrinas**

Doce pacientes (2.1 %) presentaron disfunción pituitaria anterior y cinco de ellos tuvieron deficiencia de múltiples ejes. Un paciente de 46 años de edad con microadenoma secretor de GH sufrió de panhipopituitarismo un día después de la cirugía.

### **Diabetes insípida postoperatoria**

Treinta y dos (5%) pacientes presentaron diabetes insípida después de la cirugía. El curso fue temporal en veintinueve pacientes (90 % de pacientes con diabetes insípida) con resolución espontánea en 48 h, mientras que en tres pacientes esta persistió y requirieron terapia con vasopresina. Estos resultados concuerdan con respecto a la mayoría de estudios internacionales que indican que la diabetes insípida es la complicación endocrina más común después de la cirugía para las lesiones en la zona de la silla turca, incluyendo tumores de la hipófisis, craneofaringioma, y quistes de la hendidura de Rathke. En una gran serie de 1,571 pacientes con adenomas hipofisarios que se sometieron a cirugía transesfenoidal, 31% de los pacientes desarrollaron diabetes insípida dentro de las primeras 24 horas después de la cirugía, el 17% siguió teniendo poliuria 3 días después de la cirugía, y hubo poliuria persistente en el 6% de los pacientes 1 semana después de la cirugía (Singer, 2003).

La poliuria es común después de la cirugía pituitaria, el diagnóstico diferencial primario consiste en diabetes insípida central, hiperglucemia, la diuresis característica de pacientes con acromegalia y diuresis de líquidos intra y postoperatorias . Los últimos 3 de éstos se pueden descartar adecuadamente por la historia y la revisión del paciente y los registros de enfermería intraoperatoria. Una diuresis hipotónica postoperatoria se produce en cerca de





un tercio de los pacientes inmediatamente después de la cirugía pero no se acompaña de hipernatremia ni sed excesiva. Las características clínicas cardinales de la diabetes insípida incluyen poliuria, definida como el paso de más de 30 ml de orina por kilogramo de peso corporal en 24 horas; deshidratación o hiperosmolaridad de plasma; y sed intensa con polidipsia resultante. Los hallazgos de laboratorios reflejan un aumento en el sodio sérico hacia 145 mEq / L y siempre una disminución en la densidad específica de la orina a menos de 1.005. Un aumento en la densidad específica de la orina en el entorno de un sodio sérico normal debe llevar a la consideración de hiperglucemia y glucosuria; como alternativa, un sodio sérico estable o baja normal en el establecimiento de una densidad específica de orina de más de 1.005 sin acompañarse de sed debe impulsar a la consideración de diuresis postoperatoria (Devin J., 2012).

El patrón trifásico de diabetes insípida se caracteriza por una fase inicial que consiste en poliuria y polidipsia, seguido de una interfase que consiste en un período de antidiuresis y, a menudo hiponatremia, y una tercera fase de diabetes insípida permanente o prolongada. La interfase de la antidiuresis se cree que resulta de fuga de vasopresina de las neuronas hipotalámicas heridas y se produce aproximadamente 1 semana después de la cirugía, con una duración de 5 a 7 días. Durante este período de tiempo puede resultar hiponatremia severa, con síntomas incluyendo náuseas, cefalea y anorexia. Los pacientes pueden experimentar diabetes insípida transitoria seguida de esta interfase sin el desarrollo de diabetes insípida permanente. Una respuesta completa trifásica se observa en el 1,1% de los pacientes y la respuesta bifásica en el 3,4% de pacientes (Devin J., 2012).

### **Hiponatremia postoperatoria**

El diagnóstico diferencial de hiponatremia después de la cirugía hipofisaria puede incluir la interfase de la respuesta trifásica que se ha mencionado anteriormente; síndrome de secreción inapropiada de hormona antidiurética (SIADH) como resultado de infección, estrés, dolor, o trauma en el sistema nervioso central; administración excesiva de líquidos y / o desmopresina hipotónicas; y pérdida de sal cerebral. Por razones que son no se entienden, los pacientes con enfermedad de Cushing tienen riesgo casi 3 veces mayor de hiponatremia postoperatorio. Es además importante descartar pseudohiponatremia



secundaria a hiperglucemia , hipotiroidismo, y insuficiencia suprarrenal central no tratada. La pérdida de sal cerebral es caracterizado por una natriuresis e hipovolemia y se asocia comúnmente con enfermedad subaracnoidea. Por lo tanto , estos pacientes suelen tener altos niveles de sodio en la orina y signos y síntomas clínicos de deshidratación (Devin J., 2012).

SIADH es un trastorno del equilibrio de líquidos y electrolitos caracterizado por hiponatremia y causado por la secreción excesiva y sostenida de ADH pesar de hipoosmolalidad sérica. Esta se ha informado su ocurrencia en aproximadamente el 12% a 20% de los pacientes después de someterse a craneotomía transesfenoidal para los tumores de hipófisis y es la causa más común de hiponatremia después de cirugía de hipófisis. La liberación sostenida de ADH de neuronas de la hipófisis posterior heridas en el momento de la cirugía resulta en el deterioro de la excreción de agua libre y por lo tanto la retención de agua. A pesar del deterioro de la excreción de agua libre, el manejo renal de sodio está intacto, porque no hay alteración del sistema renina-angiotensina-aldosterona o en la secreción de ANP. Esto significa que incluso la expansión de volumen leve activa los mecanismos natriuréticos intactos, resultando en pérdida de agua y sodio, manteniendo así un estado euvolémico (Singer, 2003).

Hiponatremia postoperatoria ocurre en 9% a 24 % de los pacientes después de la cirugía pituitaria y picos en el séptimo día del postoperatorio. La mayoría de los casos de hiponatremia postoperatoria secundaria a la liberación inadecuada de vasopresina (es decir , sobre administración de desmopresina , SIADH , o la interfase ) responden a la restricción de líquidos . La administración combinada de líquidos VO e IV es típicamente limitado a menos de 500 ml de la orina ambulatoria de 24 horas . Es preferible la restricción de líquidos como el único enfoque para la gestión de la hiponatremia cuando el sodio sérico excede 125 mEq / L. La restricción de líquidos es interrumpida cuando el sodio sérico excede 132 mEq / L o si hay evidencia clínica del desarrollo de diabetes insípida. La repentina ocurrencia de diabetes insípida indica la tercera fase de la respuesta trifásico y puede dar lugar a grandes aumenta en el sodio sérico; a menudo es requerido tratamiento



para controlar la tasa de aumento del sodio sérico incluso en pacientes que aún pueden presentar hiponatremia (Devin J., 2012).

El síndrome de secreción inadecuada de ADH (SIADH) estuvo presente en siete pacientes (1.2%) , y uno de estos pacientes requirió tratamiento prolongado ( restricción de agua) durante 2 meses. Cuatro pacientes fueron tratados con restricción de agua, otros tres fueron tratados con restricción hídrica más reemplazo de sodio. En caso de SIADH prolongado, más de una semana, la meningitis se debe tener en consideración (Berker et al, 2012).

### **Muerte**

La mortalidad ha sido determinada por múltiples estudios acumulativos retrospectivos en 0.5% (Win 2011). En la revisión más grande retrospectiva latinoamericana fue realizada en Mexico y abarcó una revisión de 3004 pacientes operados en un período de 38 años por el mismo neurocirujano encontró una mortalidad de 1.6% (Loyo, 2012).

## **VI) ABORDAJES QUIRÚRGICOS**

### ***(INDICACIONES, RESULTADOS Y COMPLICACIONES)***

La abrumadora mayoría de los adenomas hipofisarios pueden ser accedidos a través de un abordaje transesfenoidal. El resto requieren un abordaje transcraneal consistente en craneotomía subfrontal o pterional estándar o diversos enfoques de la base del cráneo que puede ser transcraneal, extracraneal, o una combinación de los dos. La elección del abordaje quirúrgico depende de varios factores. El más importante de estos incluyen el tamaño de la silla turca y su grado de mineralización, el tamaño y la neumatización de la seno esfenoidal, la posición y la tortuosidad de las arterias carótidas, la presencia y la dirección de cualquier extensión de tumores intracraneales, la presencia de cualquier duda sobre la patología de la lesión, y si el tratamiento previo (quirúrgico, farmacológico, o radioterapéutico) se ha administrado. Como regla general, un abordaje transesfenoidal es preferido en todos menos en las siguientes circunstancias:



- Tumor con extensión anterior significativo en la fosa craneal anterior o lateral o extensión posterior hacia la fosa craneal media y posterior, para la cual se cree que una craneotomía sería más seguro que un enfoque transesfenoidal ampliada.
- Razón para creer que la consistencia de un tumor con extensión supraselar es suficientemente fibroso para evitar su colapso y el descenso en la silla al resecarlo de abajo.
- Duda acerca de la naturaleza real de la patología (por ejemplo, meningioma).
- Configuración tumoral en muñeco de nieve (o pesa de gimnasio).
- Componente tumoral predominantemente extrasellar y pequeña silla turca.
- Aneurisma o malformaciones vasculares coexistentes de las arterias carótida interna y arteria comunicante anterior.
- Seno esfenoidal pobre o nada neumatizado.

Si cualquiera de estas características existe un procedimiento transcraneal debe por lo menos ser considerado (Winn, 2011) (Buchfelder, 2008).

La literatura sobre los resultados operativos de la cirugía pituitaria transcraneal, se ha centrado en tres grandes categorías las cuales son:

- La recuperación de las funciones visuales,
- Corrección de hipersecreción hormonal o resección de la extensión del tumor y
- Mejora de una deficiencia pituitaria preoperatoria

En grandes series de pacientes tratados ya sea con uno de ambos abordajes parece que hay una tendencia a una mayor mejoría visual después de la resección transcraneal de grandes adenomas pituitarios como por ejemplo en 300 casos analizados reportado por Patterson et al La normalización de la visión se informó de forma retrospectiva en el 17% de los



pacientes después procedimientos transesfenoidales ( n = 70 ) y 45 % de los pacientes después de la cirugía transcraneal ( n = 94 ) (Patterson, 1996).

Sin embargo, hay más informes en los que el enfoque transesfenoidal llevó a un superior o al menos similares tasas de recuperación de las funciones visuales. Fahlbusch y col (Fahlbusch R, 1981), reportaron sobre la normalización o recuperación del deterioro funcional visual en 80% y 48 % , respectivamente , comparando cirugía transesfenoidal con cirugía transcraneal de adenomas pituitarios. La agudeza visual y campos visuales se deterioraron en 2 % de los casos en el grupo transesfenoidal en contraste con 22 % en el grupo de craneotomía (Buchfelder, 2008).

Sin embargo, no hay ninguna duda sobre el hecho de que ambos, el riesgo de una nueva disfunción hormonal postoperatoria, así como la tasa de persistencia de la deficiencia pituitaria es definitivamente mayor para los abordajes transcraneales. En una serie retrospectiva de 155 pacientes con adenomas de hipófisis no secretores reportados por Wichers-Rother et al, el eje adrenocorticotropico y el eje tiroideo fueron significativamente más a menudo deteriorados después de la cirugía transcraneal que después de la cirugía transesfenoidal durante seguimiento a largo plazo (Wichers-Rother, 2004).

La pérdida postoperatoria de las funciones de la hipófisis generalmente es más común en la cirugía pituitaria transcraneal en comparación con el abordaje transesfenoidal para estos tumores. En un análisis retrospectivo de 721 pacientes con adenomas pituitarios no funcionales, 15% de los pacientes demostraron una nueva deficiencia hipofisaria después de la cirugía transcraneal en comparación con sólo el 1.4% de los pacientes después de adenomectomía transesfenoidal (excluyendo trastornos postoperatorios de la función de la neurohipófisis) (Nomikos P, 2004).

El 19,6% de los pacientes operados vía transesfenoidal reanudaron funciones postoperatorias pituitaria normales, en comparación con ninguno después de la cirugía transcraneal (Buchfelder, 2008).

Alguna mejoría de las funciones pituitarias se encontró en 30.1 % de los pacientes en el grupo transesfenoidal en comparación con sólo 11.3 % en el grupo transcraneal . La



deficiencia de la glándula pituitaria se mantuvo sin cambios en 48.9 % en comparación con el 73.7 % comparando los grupos transesfenoidal y transcraneal , respectivamente (Buchfelder, 2008).

Con respecto a la extensión de la extirpación tumoral la serie de Guidetti et al, reportó una resección total del tumor en el 40 % de los casos en el grupo transesfenoidal en contraste con 42 % en el grupo transcraneal. Se observó mejoría de las funciones visuales en 50 % de los casos transesfenoidales frente a 60 % de los casos transcraneales. Si las indicaciones correctas han sido elegidas, la cirugía transcraneal para los adenomas hipofisarios proporciona excelentes resultados en cuanto a la eliminación del tumor dependiendo de la textura tisular del adenoma y la frecuencia de adherencias (Guidetti B, 1987).

La diabetes insípida ya sea como resultado de una manipulación del tallo hipofisario o el hipotálamo es también más común en cirugía transcraneal que en el abordaje transesfenoidal de los tumores hipofisarios. La diabetes insípida transitoria representa un evento común en el postoperatorio inmediato de la cirugía pituitaria transcraneal (Buchfelder, 2008) . En una serie de 721 pacientes con adenomas pituitaria no-funcionantes, poliuria transitoria con un baja densidad de la orina tuvo lugar en hasta el 34 % de los casos de cirugía transcraneal y 31% del grupo transesfenoidal. Sin embargo, la diabetes insípida permanente con el tiempo se producen sólo en el 3.2% de los pacientes en el grupo transcraneal en comparación con 0,3 % de los pacientes en el grupo transesfenoidal (Nomikos P, 2004).

Con respecto a la diabetes insípida, patrones bifásico (poliuria- hiponatremia) y trifásico (poliuria – hiponatremia - poliuria) de equilibrio de líquidos se encuentran después de abordajes transcraneal, así como después de la cirugía transesfenoidal para tumores de la hipófisis. El patrón trifásico es altamente predictiva de diabetes insípida permanente (Buchfelder, 2008).

Se ha informado sobre todo, que la razón principal para el deterioro visual postoperatorio es el deterioro del suministro de sangre mediante la distorsión de los vasos pequeños a los nervios ópticos y al quiasma óptico después de la disección de los tumores supraselares. La interrupción del suministro de sangre de las arterias perforantes también puede resultar en



lesiones del hipotálamo postoperatoria, que es una de las complicaciones más específicas en la cirugía transcraneal para tumores de la hipófisis (Grant FC, 1948).

## **TRATAMIENTO SEGÚN TIPO DE TUMOR**

### **A) Tratamiento de Prolactinomas** (Michael C, 2012)

#### **➤ *TRATAMIENTO FARMACOLÓGICO***

Pequeños prolactinomas asintomáticos se pueden observar con monitoreo hormonal y radiológico muy de cerca, mientras que los prolactinomas sintomáticos requieren tratamiento, ya que sólo 9 de 139 (7%) mujeres en 6 estudios con microprolactinomas tuvieron crecimiento del tumor durante un seguimiento sin tratamiento en una media de 8 años (Colao A, 2009).

#### **➤ *TERAPIA CON AGONISTAS DOPAMINÉRGICOS***

Los prolactinomas son los tumores de células lactotrofas, cuya producción de prolactina normalmente se inhibe por la dopamina desde el hipotálamo e incrementado por el estrógeno. La comprensión de la regulación de lactotrofos por la dopamina ha llevado al desarrollo de medicamentos para el tratamiento de los prolactinomas. Células del prolactinoma expresan los receptores D2 de la dopamina que, cuando se activa, causa la muerte celular, disminuyen el metabolismo celular, y disminuyen la síntesis de genes de prolactina, inhibiendo de ese modo la producción de prolactina y su secreción. Además, el tamaño de la célula del prolactinoma disminuye, así como un resultado de la disminución citoplasmática, nuclear, y áreas nucleolares, con la involución de retículo endoplásmico y aparato de Golgi, que puede ser responsable de la reducción en el tamaño del tumor en respuesta a los agonistas de dopamina. Por lo tanto, se han utilizado agonistas de la dopamina para el tratamiento de los prolactinomas con gran éxito a lo largo de las últimas 4 décadas (Bassetti M, 1984).

De hecho, en los últimos 25 años los agonistas dopaminérgicos se han convertido en el tratamiento estándar para los prolactinomas sintomáticos, incluyendo los



macroprolactinomas que causan síntomas de masa de efecto, tales como la pérdida de visión (Michael C, 2012).

Otro agonista de la dopamina que recientemente ha suplantado a la bromocriptina es la cabergolina, un agonista del receptor de dopamina D2 potente y de acción más prolongada que la bromocriptina. La cabergolina sólo requiere una administración oral de una o dos veces por semana, y tiene un perfil muy bajo de efectos secundarios. Una comparación directa de cabergolina con bromocriptina en un ensayo multicéntrico aleatorizado de 459 mujeres mostraron que la cabergolina es más eficaz y mejor tolerada que la bromocriptina. Normalización de los niveles de prolactina se lograron en 59% de las mujeres tratadas con bromocriptina, mientras que la cabergolina restauró una prolactina normal en 83%. La amenorrea persistió en el 7% de las mujeres que tomaban cabergolina en comparación con 16% para la bromocriptina, y 3% detuvieron el uso de cabergolina debido a intolerancia al medicamento contra un 12% para la bromocriptina. Estos hallazgos fueron confirmado por otro estudio multicéntrico, aleatorizado doble ciego que involucró a 120 mujeres, en el que normalización de la prolactina se produjo en el 93% de los pacientes que tomaban cabergolina y el 48% de los pacientes tomando bromocriptina. Como consecuencia de estos 2 estudios aleatorizados, la cabergolina ha sustituido a la bromocriptina como el agonista de la dopamina de opción para los prolactinomas, con la cirugía reservada para prolactinomas resistentes a la terapia médica (Webster J., 1994) (Pascal-Vigneron, 1995).

En general, aproximadamente 80% a 90% de los pacientes con microprolactinomas y 70% de los pacientes con macroprolactinomas pueden lograr una normalización del nivel de prolactina, reducción del tamaño del tumor, y restauración de la función gonadal con la bromocriptina. Los resultados son aún mejores con la cabergolina, con un 95% y 80% de los pacientes con normalización de los niveles de prolactina en microprolactinomas y macroprolactinomas, respectivamente. El volumen del tumor puede disminuir drásticamente, incluso en macroprolactinomas, con rápida mejoría en el dolor de cabeza y el campo visual, con reducción del tumor completo con cabergolina en alrededor de un tercio de los pacientes con macroprolactinomas. Por lo tanto a corto plazo como a largo plazo, el pronóstico para los pacientes con prolactinoma es bueno cuando son tratados solamente con el tratamiento médico (Michael C, 2012).





### *Prolactinomas resistentes a los agonistas de la dopamina*

La resistencia se han definido como los prolactinomas que no logran normalizar los niveles de prolactina a pesar de una dosis mayor de 15 mg de bromocriptina al día durante al menos unos 3 meses. Mientras que la resistencia a la cabergolina se presenta cuando los niveles de prolactina no se normalizan a pesar de más de 1,5 a 2,0 mg de cabergolina semanal.

El tratamiento principal para la resistencia tras fracasar inicialmente la terapia con agonistas de la dopamina se compone de un más intenso tratamientos médico o el cambio a la cabergolina. La mayoría de los pacientes (83%), sin embargo, son tratados suficientemente con dosis baja de cabergolina (0,5-1,5 mg / semana). Acerca de 11% de los pacientes restantes logran niveles normales de prolactina, con dosis mayores de cabergolina (hasta 7 mg / semana, pero la mayoría de 3,5 mg / semana), mientras que el 6% restante se mantuvo resistente a la cabergolina. Por lo tanto, en general la mayoría de los pacientes (94%) pueden ser controlados con dosis de cabergolina de menos de 3,5 mg por semana. Para el 6% restante, que son resistentes a las altas dosis de agonistas de la dopamina, la cirugía y la radioterapia están disponibles (Michael C, 2012).

#### ➤ **TRATAMIENTO QUIRÚRGICO DE PROLACTINOMAS**

Se recomienda la cirugía transesfenoidal para prolactinomas si :

- (1) el tumor es quístico, ya que los quistes no se reducen con agonistas de la dopamina ,
- (2) reducción inadecuada de la prolactina o crecimiento del tumor que se produce a pesar de altas dosis de agonista de la dopamina (DARPs)( dopamine agonist-resistant prolactinomas);
- (3) una paciente femenina que está planificando un embarazo, que puede ser difícil de lograr con agonistas de la dopamina;
- (4) presencia de hemorragia intratumoral con efecto de masa o apoplejía, 38 que no resolverá con terapia con agonistas de la dopamina,
- (5) el paciente se presenta con pérdida de visión rápida o pérdida de la visión rápida se produce en la terapia con agonistas de la dopamina; o



(6) el paciente opta por la resección quirúrgica en lugar que el tratamiento médico después de la discusión de riesgos, beneficios y alternativas a ambos tratamientos con un neurocirujano y endocrinólogo.

Un debate existe si los prolactinomas que causan dolores de cabeza intratables deben ser considerados para la resección quirúrgica. La cefalea se presenta en 33% a 72% de los pacientes con tumor pituitario y hay un 47% de prevalencia de dolor de cabeza en la población en general. Un estudio retrospectivo se revisaron 41 pacientes con microadenomas hipofisarios para determinar si el dolor de cabeza mejoró tras la cirugía transesfenoidal. Este estudio mostró que el 85% de los pacientes tuvieron una mejoría dolor de cabeza mientras que el 58% tenía una resolución completa. Dada la relativamente baja morbilidad de la cirugía transesfenoidal y el potencial para mejorar el dolor de cabeza, la cirugía puede ser apropiada para los pacientes con microprolactinoma con cefaleas intratables (Fleseriu, 2009).

#### ➤ **RADIOTERAPIA PARA PROLACTINOMAS**

La radiación se utiliza raramente para prolactinomas, dado la eficacia de los tratamientos médicos y quirúrgicos.

La radioterapia o radiocirugía puede ser una opción para los carcinomas pituitarios malignos o DARPs que no han respondido a dosis más altas de múltiples agonistas de la dopamina. Estudios anteriores han demostrado que la radioterapia fraccionada estereotáctica (FSRT) y la radiocirugía estereotáctica de Gamma knife (SRS) son los dos medios eficaces para controlar los adenomas de hipófisis recurrentes, incluyendo prolactinomas, después de la cirugía o tratamiento médico. Las tasas de control tumoral con FSRT para los adenomas hipofisarios puede ser tan alta como 95%, pero con el riesgo de 1% a 3% de daño al nervio óptico y el 50% al 100% de riesgo de hipopituitarismo.

En comparación, el riesgo de hipopituitarismo parece ser menor con SRS que con FSRT, que van desde 0% a 36%, mientras que el riesgo de déficits visuales puede ser ligeramente superior con SRS. Con SRS, la tasa de control radiográfico del prolactinoma, en un estudio, fue del 100%, mientras que remisión bioquímica definida por un nivel de prolactina de menos de 13 ng / ml en los hombres y menos de 27 ng / ml en las mujeres



fue de 64%. Por lo tanto, se considera el SRS la primera línea de radioterapia para los adenomas hipofisarios cuando la cirugía y los tratamientos médicos fallan. FSRT se considera para los tumores grandes (> 3,5 cm) o para tumores de menos de 5 mm desde el quiasma óptico (Sun DQ, 2011 y Tanaka S, 2010).

### **B) Tratamiento de la Enfermedad de Cushing**

En la identificación de los objetivos del tratamiento para el síndrome de Cushing, la enfermedad, la morbilidad y la mortalidad del hipercortisolismo crónico no tratados dictan que la condición sea se trata rápidamente y activamente en la mayoría de los pacientes.

Hoy la remoción, quirúrgica de un microadenoma hipofisario por la vía transesfenoidal aparece como la única terapéutica significativa capaz de curar a un paciente. Sin embargo, no es siempre es factible ni siempre tiene éxito. Y a largo plazo el seguimiento de los pacientes "curados" no siempre restaura una perfecta calidad de vida (S. Melmed, 2011).

#### **➤ CIRUGÍA**

Si un éxito inicial (o cura inicial) se define como un paciente con un normal o un estado cortisólico bajo en los primeros meses después de la cirugía, existe un acuerdo general de una elevada tasa de éxito temprano. Analizando los resultados de más de 800 pacientes operados reportados en 14 series de 14 diferentes centros publicados entre 1979 y 1989 muestra que las tasas de éxito tempranas variaron entre 66 y 88% (G.D. Hammer, 2004). En las siete series más grandes que reportan entre 60 y 216 casos, este número varía entre 70 y 92%. Estas cifras son confirmadas por series más recientes (S. Melmed, 2011).

La tasa de recurrencia se ha estimado en alrededor de 8%, aunque puede ser tan alta como 15% en algunas series. Con mayor tiempo de seguimiento, series recientes han reportado tasas de recurrencia del 25% a los 5 años, o una tasa de éxito final en 10 años de sólo el 56% (A.B. Atkinson, 2005).

Antes de la cirugía, los pacientes deben ser preparados de manera que la hipertensión grave y la hiperglucemia se controlen y las áreas infectadas sean erradicados. Dependiendo de la gravedad del estado de hipercortisolismo algunos pacientes pueden necesitar un curso de tratamiento anticortisólico por varios meses antes de la cirugía. En todos los casos los



pacientes deben recibir cobertura de glucocorticoides durante la cirugía (S. Melmed, 2011).

### ➤ **RADIOTERAPIA**

La radiación (convencionales y estereotáxica) juega un papel en pacientes con grandes tumores que invaden el seno cavernoso o en pacientes que experimentan recaídas después de una cura inicial sin tumor observado en la resonancia magnética. Hasta el 86% de los pacientes experimentaron remisión de la hipercortisolemia y el crecimiento tumoral se controló en la mayoría de los casos. Desafortunadamente, similar a la serie quirúrgica, se utilizaron diferentes criterios y plazos de evaluación para medir la remisión. Los efectos de las radiaciones se observan generalmente en 2 a 5 años y los pacientes requieren tratamiento médico provisional para el control de la hipercortisolemia. A la par los riesgos generales relacionados con la radiación, el hipopituitarismo fue observado en casi la mitad de los pacientes a los 5 años (Fleseriu M, 2012).

### ➤ **TRATAMIENTO FARMACOLÓGICO**

Actualmente, los usos de la medicación incluyen la preparación para la cirugía (para controlar los efectos metabólicos de la hipercortisolemia) o como tratamiento adyuvante después de la cirugía. Los medicamentos también son de utilidad en los pacientes que no quieren o tienen contraindicaciones a la cirugía y están a la espera de los efectos de la radiación. Es esencial que los pacientes sean asesorados acerca de la necesidad de tratamiento médico de por vida en tales casos porque la hipercortisolemia recurre al interrumpir el tratamiento (Blevins LS, 2009).

Repetir la cirugía transesfenoidal es una buena opción en casos seleccionados, logrando la remisión en 43% a 70% de los pacientes. El riesgo de hipopituitarismo es mayor después de repetir la cirugía en comparación con la primera cirugía transesfenoidal, y va desde 41% a 50% (Fleseriu M, 2012).

Los medicamentos se clasifican según su mecanismo de acción (Fleseriu M, 2012):

#### *Modulación de la liberación de ACTH:*

- Ligandos del receptor de somatostatina: Pasireotido, octeotrido



- Agonistas dopaminérgicos: cabergolina, bromocriptina,
- Otros agentes probados pero no uniformemente efectivos: Agonistas GABA, Ácido Valproico, Antagonistas serotoninérgicos

✚ *Inhibidores de la esteroidogénesis (Adrenolíticos):*

- Ketoconazol
- Etomidato
- Mitotano (op'DDD)  
(Aprobado en Europa)
- Metirapone

✚ *Bloqueador del receptor de Glucocorticoide:*

- Mifepristone

Varios de los medicamentos antes mencionados se puede utilizar como una sola terapia, sin embargo, en los resultados generales se mejoran cuando los fármacos se usan en combinación. Se ha informado que un tratamiento combinado con ketoconazol y octreotide tiene un efecto aditivo en la mejora de las características clínicas y la reducción de la producción de cortisol en tres de cada cuatro pacientes con hipercortisolismo grave dependiente de ACTH (Fleseriu M, 2012).

Asimismo, el tratamiento combinado con ligandos de los receptores de la serotoninas y un agonista de la dopamina en un paciente sin respuesta a cualquiera de los agentes también es compatible con la hipótesis de que los receptores de somatostatina y dopamina interactúan y este agonismo pueden potenciar las acciones.

Algunos datos preliminares también sugieren un uso potencial de agonistas de la dopamina solos o en combinación con ketoconazol. Feelders y colegas combinaron todos los medicamentos antes mencionados en un ensayo de 80 días en 17 pacientes con Enfermedad de Cushing: la monoterapia con pasireotido indujo la normalización del cortisol libre en orina(UFC por siglas en inglés) en cinco pacientes con pasireotido . En los pacientes que no respondieron , se añadió cabergolina y normalizó en cuatro pacientes adicionales. La adición de dosis bajas de ketoconazol aumentó el número de pacientes con una respuesta



completa al 88 % después de otros 2 meses. Las dosis bajas de cada terapia podrían permitir también un menor número de eventos adversos (Feelders RA, 2010).

### **c) Tratamiento de Acromegalia**

El menú de opciones de tratamiento para los adenomas somatotropos es más amplia que la de cualquier otro tumor de la hipófisis. Cada una es eficaz en cierto grado en diversas situaciones. La resección quirúrgica, terapia médica, y la terapia de radiación, todos permiten al médico tratante cierta libertad en la prestación de un plan de gestión integral para el paciente acromegálico. Porque ninguna forma de tratamiento es uniformemente efectiva, la combinación de tratamiento prevalece prominentemente en el manejo de esta enfermedad (Win H, 2011).

#### ➤ CIRUGÍA

Para la mayoría de pacientes que se presentan con la acromegalia, la resección quirúrgica representa el tratamiento inicial de elección. La eficacia de la cirugía depende de factores tales como el tamaño del tumor y el estado de la invasión y los niveles de GH preoperatoria. En las circunstancias más favorables, como las relacionadas con microadenomas intraselares no invasivos con niveles basales de GH menos de 50 ng / ml, la cirugía sola puede ser curativa. En otros casos, tales como aquellos que involucran algunos macroadenomas invasivos y aquellos con los niveles de GH preoperatorios superiores de 50 ng / ml, la resección curativa puede seguir siendo un objetivo razonable, aunque la posibilidad de restos tumorales inaccesibles, hipersecreción de GH persistente, y la necesidad eventual de una terapia adyuvante debe ser reconocida desde el principio. En la situación más desfavorable, el tamaño y la invasividad del tumor superan claramente los límites de la resección quirúrgica. Para este tipo de tumores, la resección quirúrgica se lleva a cabo principalmente para el alivio de los efectos de masa. De este modo, la carga tumoral también se reduce, aumentando posiblemente la eficacia de la terapéutica adyuvante y las terapias de radiación (Win H, 2011).



En la mayoría de los pacientes tratados quirúrgicamente con acromegalia, incluyendo todos aquellos en los que se ha logrado la remisión bioquímica y aquellos en los que los niveles de GH se han reducido significativamente, pero no normalizado, regresión rápida de varios síntomas puede ser esperado después de la operación. Tales respuestas tienden a ser la regla y se observan en cierto grado en el 97 % de los pacientes tratados quirúrgicamente. La diabetes también responde a la cirugía de una manera predecible favorable; para pacientes en los que los niveles de GH se normalizan, la resolución de la diabetes y la intolerancia a la glucosa se ha descrito hasta en un 80 % al 100 % de los casos . La hipertensión tiende a ser considerablemente menos sensibles a la cirugía que otras características acromegálicas.

Los efectos de masa sintomáticos se puede esperar que respondan a la cirugía en la mayoría de los casos. Las mejoras en los campos visuales se han reportado en 90 % a 100 % de los pacientes. Losa y colaboradores reportaron una tasa de remisión del 55% cuando la concentración de GH inferior a 1 ng / ml y niveles normales de IGF - 1 se utilizaron para definir remisión (Losa M, 2006).

En una serie de 445 pacientes con acromegalia utilizando un nivel de GH menos de 2 ng / ml como el criterio de remisión, la tasa de remisión de microadenomas , macroadenomas difusos y macroadenomas invasores fueron 65 % , 55 % , y 52 % , respectivamente (Win H, 2011).

### ➤ **TRATAMIENTO FARMACOLÓGICO**

Tres clases de agentes están disponibles para la reducción de los niveles de GH en acromegalia: análogos de la somatostatina (Octreótido, Octreótido LAR, Sandostatina, Lanreótido ATG) , agonistas de la dopamina (Bromocriptina, cabergolina), y antagonistas de los receptores de GH (pegvisomant).

### ➤ **ANÁLOGOS DE LA SOMATOSTATINA**

La extirpación quirúrgica selectiva de un microadenoma pituitario bien definido es el tratamiento primario de elección para la mayoría de los pacientes. Debido a la invariable respuesta bioquímica favorable de los pequeños adenomas secretores de GH al octeótrido,



esta opción, con sus posibles efectos secundarios descritos, se debe ofrecer a los pacientes. Los macroadenomas y tumores localmente invasivos presentan un difícil desafío quirúrgico y las tasas de remisión en estos pacientes son inaceptablemente bajas. Una exitosa citorreducción médica de masas de la silla turca o paraselares antes de la cirugía sería por lo tanto muy deseable.

El tratamiento preoperatorio con análogos de la somatostatina de hasta 16 semanas para reducir el tamaño del adenoma hipofisario parece estar justificado en estos pacientes, hasta 50 % de los pacientes exhiben algún grado de reducción tumoral, mejorando de esa forma la morbilidad quirúrgica y posiblemente mejorando los resultados postoperatorios subsecuentes. Esto es especialmente importante para aquellos pacientes con tejido tumoral relativamente inaccesible e invasión del seno cavernoso. Estos pacientes invariablemente requieren tratamiento médico postoperatorio y el octreótido y las preparaciones de lanreótido exhiben una eficacia similar y resultados de seguridad (S. Melmed, 2011).

La terapia primaria con análogos de la somatostatina puede ser ofrecida a los pacientes que rechacen la cirugía o cuyos riesgos quirúrgicos o anestésicos son inaceptables. Los pacientes con macroadenomas invasivos invariablemente tendrán elevado constantemente los niveles de GH postoperatorio y requerirán tratamiento con análogos de la somatostatina en el postoperatorio. El control bioquímico que se obtiene con una terapia primaria con análogos de la somatostatina no es diferente de la alcanzada por la cirugía sola. Cinco años de tratamiento primario con análogos de la somatostatina en 45 pacientes resultaron en el control de GH a  $<2,5 \mu\text{g} / \text{L}$  en 100%, y la normalización de IGF-I en 98% de pacientes sensibles (A. Colao, 2009).

Los resultados del Grupo de Estudio Internacional Multicéntrico de Acromegalia demostró reducción de los niveles de GH en el 94% de 189 pacientes; la normalización de los niveles de GH e IGF-1 se produjo en el 47% y el 46% de los casos, respectivamente (Win H, 2011).

La reducción en el tamaño del tumor es a menudo mucho menos impresionante, se ha observado en sólo alrededor de un tercio de todos los pacientes. El grado de reducción





tumoral es también variable, y es mínima en la mayoría de los casos, pero dramática en algunas instancias (Win H, 2011).

#### ➤ **AGONISTAS DE LA DOPAMINA**

Los agonistas de la dopamina se han utilizado como tratamiento primario y adyuvante para la acromegalia, pero la respuesta ha sido modesta. Los niveles de GH se normalizan en sólo una minoría de los pacientes, e incluso menos experimentan una reducción significativa en el tamaño del tumor. En su revisión de la literatura, Jaffe y Barkan encontraron que la supresión de los niveles de GH a menos de 5 ng / ml se produjo en sólo el 20% de los pacientes tratados con bromocriptina; la normalización de IGF-1 ocurrió en 10% de los casos. En el mismo análisis, la reducción en el tamaño del tumor se observó en aproximadamente el 30% de los casos tratados, aunque el cambio fue a menudo insignificante (Win H, 2011).

#### ➤ **ANTAGONISTAS DE RECEPTORES DE HORMONA DEL CRECIMIENTO (GH)**

Pegvisomant actúa en un objetivo periférico. Los niveles de GH circulante no se reducen, pero el medicamento es muy eficaz en la normalización de IGF-1. Las inyecciones diarias de pegvisomant (20 mg) normalizan los niveles de IGF-I en más del 90% de los pacientes, resultando en disminución dependiente de la dosis del edema de tejidos blandos. El medicamento es particularmente útil en pacientes resistentes o intolerantes a la terapia con antagonistas de la somatostatina, ya que efectivamente normaliza los niveles de IGF-I en estos pacientes. Pegvisomant también es particularmente útil en pacientes con diabetes resistente (S. Melmed, 2011).

#### ➤ **RADIOTERAPIA**

La radioterapia se utiliza normalmente como coadyuvante en pacientes acromegálicos que sufren de enfermedad persistente o recurrente después de la cirugía. La respuesta radioterapéutica de los adenomas somatotropos ha sido bien estudiada y es bastante predecible. Los niveles de GH caen a 50% de la línea de base en los primeros 2 años y al



75% de la línea de base después de 5 años. El intervalo de latencia necesario para suprimir los niveles de GH a menos de 5 ng / ml en la mayoría de los pacientes es de al menos 10 años. En vista de la necesidad de normalizar rápidamente los niveles de GH y prevenir la mortalidad en pacientes con acromegalia, el control provisional de la hipersecreción de GH con análogos de la somatostatina y agentes dopaminérgicos a menudo es conveniente a la espera de una respuesta de la radioterapia. Afortunadamente, la radioterapia ofrece un efecto más inmediato en términos de crecimiento del tumor. En casi todos los casos, incluyendo en el caso de crecimiento rápido y tumores localmente agresivos, la terapia de radiación detiene con eficacia la progresión del tumor (Win H, 2011).

#### **d) Adenomas secretores de tirotropina**

##### ➤ CIRUGÍA

La cirugía transesfenoidal selectiva es la terapia inicial preferida para estos pacientes, ya que proporciona la posibilidad de eliminación completa de tejido neoplásico y cura definitiva, controlando así el hipertiroidismo, preservando al mismo tiempo la función pituitaria anterior. La "Cura", quirúrgica definida como la normalización de los niveles hormonales tiroideos y de TSH, y la ausencia de masa residual en imágenes de la hipófisis se ha documentado en aproximadamente 40% de los pacientes después de la cirugía. Este número se mantuvo estable en la mayoría de las series de los últimos 10 años, aunque tres series recientes han informado remisión a largo plazo en aproximadamente el 50% o aún el 80% de los casos (M. Losa, 1999).

##### ➤ TRATAMIENTO MÉDICO ADYUVANTE

Todas las terapias dirigidas para la glándula tiroides resultan en un aumento de la secreción de TSH por la glándula pituitaria, y a largo plazo conlleva el riesgo potencial de causar una expansión tumoral. Como tal, el tratamiento antitiroideo directo debe evitarse, reservando el uso de medicamentos antitiroideos para la preparación a corto plazo de la cirugía de hipófisis.

Los agentes bloqueadores b-adrenérgicos tales como propranolol proporcionan alivio sintomático temporal y podría ser utilizado como complemento de la terapia (P. Beck-Peccoz, 1996).



➤ ANÁLOGOS DE LA SOMATOSTATINA

El tratamiento con análogos de la somatostatina de acción prolongada es la principal modalidad médica disponible para los tumores secretores de TSH. La respuesta clínica a veces puede ser dramática, con notable reducción del tumor que ocurre después de sólo unas pocas semanas de tratamiento.

Durante el tratamiento a corto plazo (hasta 2 semanas) con octreótide se indujo una disminución del 74% promedio en el nivel de TSH en el 90% de pacientes, con normalización de los niveles de hormona tiroidea en el 73% (P. Chanson, 1993).

➤ AGONISTAS DE LA DOPAMINA

Los agonistas de la dopamina rara vez son eficaces para el tratamiento de los adenomas secretores de TSH. En dos series pequeñas, la administración de bromocriptina redujo los niveles de TSH en sólo el 20% de los pacientes estudiados (A. Teramoto, 2004).

➤ RADIOTERAPIA

Esta modalidad de tratamiento debe reservarse probablemente para los pacientes con tumores residuales que no responde al tratamiento médico (S. Melmed, 2011).

**e) Adenomas Gonadotropo**

➤ CIRUGÍA

Cuando los adenomas gonadotropos no se detectan hasta que llegan a ser tan grandes que causan deterioro visual significativo, el tratamiento debe estar dirigido a la reducción de masa adenoma y la restauración de la visión tan pronto como sea posible. La cirugía, por lo general transesfenoidal, es el único tratamiento que cumple con este criterio. La cirugía transesfenoidal casi siempre resulta en una disminución en el tamaño del adenoma y concomitantemente una mejora en la visión y la disminución de la hipersecreción hormonal. Esta mejora es similar a la de todos los macroadenomas (R.I. Harris, 1983).

➤ RADIOTERAPIA

Los adenomas gonadotropos suelen ser sensibles a la radiación, la que se puede utilizar para prevenir el recrecimiento si quedó un remanente de adenoma sustancial



después de la cirugía o para tratar primariamente un adenoma si se detecta antes de que sea tan grande como para causar síntomas neurológicos (S. Melmed, 2011).

En un estudio de pacientes masculinos que recibieron radioterapia después de la cirugía para macroadenomas hipofisarios clínicamente no funcionantes, sólo 7% de los 63 pacientes que recibieron radiación después cirugía desarrolló nueva discapacidad visual que requirió tratamiento adicional durante los siguientes 15 años, pero el 66% de los 63 que no recibieron radiación desarrolló nueva discapacidad visual (M.W. McCord, 1997).

#### ➤ TRATAMIENTO FARMACOLÓGICO

Varios fármacos se han administrado intentando tratar los adenomas gonadotropos, pero hasta ahora ninguno se ha encontrado que pueda reducir su tamaño consistente y sustancialmente (S. Melmed, 2011).

#### **f) Adenomas No funcionantes**

Representan un cuarto de todos los tumores de hipófisis (Win H, 2011). Para los tumores no hipersecretores de hormonas, las indicaciones para la cirugía se basan inicialmente en efectos de masa de los tumores y, posteriormente sobre el crecimiento tumoral (Molitch M, 2012).

#### ➤ MICROADENOMAS

Para los pacientes con microadenomas un crecimiento significativo tumoral se producirá en sólo el 10,6% de los pacientes. Por lo tanto, la resección quirúrgica generalmente no se indica, y se repite una exploración anual por 3 años para detectar crecimiento tumoral; posteriormente, la exploración de seguimiento se puede hacer menos frecuente. La cirugía se reserva sólo para cuando exista un crecimiento tumoral significativo. Sin embargo, la tasa de crecimiento es en general muy lento por lo que la decisión y el momento de cualquier cirugía dependerá de la tasa y la cantidad de crecimiento, así como las consecuencias clínicas, tales como el desarrollo de defectos del campo visual (Molitch M, 2012)



➤ **MACROADENOMAS**

Los tumores mayores de 1 cm de diámetro ya tienen una propensión para el crecimiento. Una evaluación cuidadosa de los efectos de masa de estos tumores está indicada, incluyendo la evaluación de la función hipofisaria y el examen del campo visual si el tumor contacta con el quiasma. Si hay defectos del campo visual, la cirugía está sin duda indicada.

Debido a que el hipopituitarismo es potencialmente corregible con la resección del tumor, esta también es una indicación relativa para la cirugía. Los tumores mayores de 2 cm también deben ser considerados para cirugía simplemente debido a su propensión demostrada para el crecimiento.

Del mismo modo, si se encuentra un tumor que se apoya en el quiasma óptico, a pesar de que las pruebas muestran campos visuales normales, se debe considerar a la cirugía. Si la cirugía no se realiza, los campos visuales debe ser examinados en intervalos de 6 - 12 meses a partir de entonces. Si se cree que una lesión completamente asintomática es un macroadenoma pituitario basado en los hallazgos radiológicos y clínicos, a continuación una decisión podría hacerse simplemente repetir las exploraciones sobre una base anual, y la cirugía se aplaza hasta que haya evidencia de crecimiento del tumor.

Algunos médicos podrían obtener un seguimiento inicial a los 6 meses para detectar potenciales de crecimiento rápido. Como se indicó anteriormente, el crecimiento del tumor significativo se puede esperar en aproximadamente una cuarta parte de los pacientes con macroadenomas. La hemorragia en este tipo de tumores es poco común, pero la anticoagulación puede predisponer a esta complicación, la cirugía podría prevenir tal complicación (Molitch M, 2012).

**REMISIÓN (CURA), PERSISTENCIA Y RECURRENCIA TUMORAL**

a) **Prolactinomas**

En un meta-análisis de 143 estudios sobre recurrencia tumoral después de cirugía pituitaria publicado en 2012 reporta un promedio de remisión de prolactinoma de 3152 pacientes del 61.8% y una recurrencia tumoral del 17.3% (Roelfsema F, 2012).



La recurrencia se detecta más a menudo bioquímicamente (hiperprolactinemia), no necesariamente con documentación radiológica de nuevo crecimiento del tumor. La recurrencia de la hiperprolactinemia suele ir acompañado de disfunción sexual o reproductiva (S. Melmed, 2011).

➤ MICROADENOMAS

La tasa de resección curativa, definida por la normalización postoperatoria de los niveles de prolactina, es mayor para los microadenomas, particularmente los acompañados por los niveles de prolactina menos de 100 ng / ml. En la Serie de la Clínica Mayo que incluyó 100 pacientes con prolactinomas, 32 de los cuales cumplieron con estos criterios, la normalización de los niveles de prolactina (**prolactina <20 ng/mL**) fue alcanzado en 88%. Los pacientes con tumores más grandes o tumores acompañados por mayores elevaciones de prolactina sufrieron una dramática reducción de la tasa de curación quirúrgica. Para los pacientes con microadenomas que tienen los niveles de prolactina preoperatorios superiores de 100 ng / ml, un resultado curativo se observó en sólo el 50%. En su resumen de 31 series publicadas involucrando 1224 pacientes con microprolactinomas Molitch calculó una tasa de curación endocrinológica general de 71,2%, con independencia de los niveles de prolactina preoperatorias. Del mismo modo, en un estudio multicéntrico de una encuesta internacional con participación de 1518 pacientes con microprolactinomas Zervas reportó una tasa de curación quirúrgica global del 74% (N.T. Zervas,1984)( M.P. Gillam, M.E. Molitch, 2006).

➤ MACROADENOMAS

El resultado quirúrgico para los pacientes con macroadenomas secretores de prolactina es mucho menos alentador. En un segundo informe de la clínica Mayo, sólo el 53% de los pacientes tratados quirúrgicamente con macroadenomas experimentaron normalización de los niveles de prolactina. Entre los que tenían macroadenomas localmente invasivos, la tasa quirúrgica de curación se redujo adicionalmente a 28%. Debido a que el grado de hiperprolactinemia refleja el tamaño e invasividad del tumor, el nivel prolactina sérica preoperatoria es un predictor especialmente fiable del resultado quirúrgico. Como general regla general, las tasas de resección curativa disminuyen bruscamente cuando los niveles de prolactina preoperatorios superan 200 ng/mL. Esto ha sido validado por varias series en las



que las tasas de curación quirúrgicos varió entre el 74 % y el 88% cuando los niveles de prolactina se encontraban por debajo de este umbral, pero cayeron a entre el 18 % y el 47% cuando los niveles de prolactina superaron 200 ng/ mL. Cuando el nivel de prolactina preoperatoria excede los 1.000 ng / ml, la cirugía sola rara vez resulta en curación (Win H, 2011).

Los niveles de prolactina preoperatorias son predictivos de una potencial curabilidad quirúrgica y las determinaciones de prolactina obtenidos en el postoperatorio inmediato son indicadores útiles de si se ha logrado cura quirúrgica en realidad. Los niveles de prolactina subnormal postoperatoria, en particular menor de 10 ng / ml , es garantía prácticamente de un resultado curativo duradero y de larga duración . Aunque los valores postoperatoria entre 11 y 20 ng / ml también califica como curativa, estos pacientes parecen correr un cierto riesgo para la recurrencia del tumor (Win H, 2011).

#### **b) Acromegalia**

Según Roelfsema en un meta-análisis de 3548 pacientes operados de adenomas somatotropos se encontró una remisión tumoral fue de 60.9% y una recurrencia del 4.5% (Roelfsema F, 2012).

Recurrencia (~ 7% en 10 años) o la persistencia de la acromegalia después de la cirugía por lo general indica una extirpación quirúrgica incompleta del tejido adenomatoso, inaccesible del seno cavernoso, o tejido tumoral funcional difícil de visualizar y reseca. En raras ocasiones, los "Fracasos" de la cirugía pueden requerir reintervención (S. Melmed, 2011).

Los criterios de cura son endocrinológico y fueron definido según el último consenso endocrinológico en 2010 (A. Giustina, 2010):

- Nivel aleatorio de GH < 1 µg/L ( Medido con Ensayo Ultrasensitivo de GH)
- GH < 2.5 µg/L (Medido con Radioinmunoensayo policlonal)
- Supresión de GH a niveles < 0.4 µg/L en prueba de tolerancia oral a la glucosa
- Normalización de los niveles de IFG-1 según edad y sexo



c) **Enfermedad de Cushing**

En el 2012 en un meta-análisis de 5787 pacientes con Enfermedad de Cushing se encontró una frecuencia de remisión de 72.6% y una recurrencia del 11.6% (Roelfsema F, 2012).

Si la curación quirúrgica se ha logrado es generalmente evidente en el segundo o tercer día postoperatorio. No existe un consenso sobre los criterios de cura, pero se han utilizado en diferentes estudios (Sameer A, 2012) :

- Los niveles de cortisol en la mañana deben ser inferior a 5  $\mu\text{g}$  / dl
- Los niveles de ACTH sérica deben ser indetectable
- Cortisol libre en orina (UFC) en 24 horas por debajo del rango normal, para el ensayo utilizado
- Cortisol  $\leq 2$   $\mu\text{g}$  / dl ( 8-9 AM) en test de supresión con baja dosis de dexametasona (1 mg) durante la noche

d) **Adenomas no funcionantes**

La frecuencia de remisión tumoral según un meta-análisis de 5022 pacientes con adenomas no funcionantes es de 44.4% y la recurrencia es de 10.5% (Roelfsema F, 2012).

Los pacientes con adenomas no funcionantes tienen una menor probabilidad de remisión, que no es demasiado sorprendente, ya que muchos de los pacientes no son diagnosticados hasta que el tumor es grande resultando en compresión del quiasma óptico y extensión supra y parasellar generalmente sustancial, haciendo la curación quirúrgica menos factible que en adenomas funcionantes restringidos a la silla turca (Roelfsema F, 2012).





## VII. DISEÑO METODOLÓGICO

### 1.1 Tipo de Estudio:

La investigación realizada es sobre la Evolución Post-quirúrgica de los Pacientes Operados de Tumor de Hipófisis en el Servicio de Neurocirugía, Hospital Escuela Antonio Lenin Fonseca, Diciembre 2013 a Diciembre del 2016. Retrospectivo, Descriptivo, Cuantitativo.

### 1.2 Área de Estudio:

El trabajo de investigación fue realizado en el Hospital Escuela Antonio Lenin Fonseca, del 9 de Enero del 2013 al 31 de Diciembre del 2016 Managua, Nicaragua.

### 1.3 Universo:

Pacientes que fueron operados de tumores de hipófisis en el Hospital Antonio Lenin Fonseca en el período de estudio.

### 1.4 Criterios de Selección fueron los siguientes:

- Pacientes operados de tumor de hipófisis via transcraneal o transesfenoidal en el período de estudio.
- Pacientes con evaluación oftalmológica pre y postquirúrgica.
- Pacientes operados por primera vez o con cirugías previas de tumor de hipófisis.
- Pacientes con expediente completo.

### 1.5 Criterios de Exclusión:

- Pacientes operados de tumor de hipófisis previamente en otra unidad asistencial.
- Que no cumpla los criterios de selección.

### 1.6 Recolección de la Información:

Técnicas e instrumentos de la recolección de información:

Se dividirá en dos etapas.



1. Etapa prequirúrgica: consiste en datos que fueron obtenidos en la consulta externa y durante nota de recibo en hospitalización del servicio de Neurocirugía las cuales fueron: características clínicas, perfil hormonal, campimetría computarizada o por confrontación, agudeza visual y características imagenológicas y tratamiento recibido previamente y en la actualidad.
2. Etapa posquirúrgica: en esta se colectó información sobre la evolución durante la etapa postquirúrgica las cuales fueron: complicaciones médicas y quirúrgicas, características clínicas y endocrinológicas, porcentaje de resección tumoral, tratamiento recibido y hallazgo histopatológico. Se realizaron controles posquirúrgicos de estas variables en los siguientes cortes de tiempo postquirúrgicos: 2do día, 3er mes y 6to mes.

#### **1.7** Procesamiento de los Datos:

1. Los datos fueron introducidos en base de datos del programa estadístico SPSS versión 21 y se obtendrán mediante la misma distribución de frecuencias y porcentajes y cruce de variables.
2. Las diferencias entre grupos (cirugía transcraneal vs transesfenoidal) en el análisis univariado fueron detectados con la distribución de Chi cuadrada y la estimación del riesgo relativo.

#### **1.8** La fuente de información:

Es secundaria obteniéndose de una ficha elaborada para recolección de la información directamente del expediente clínico.

#### **1.9** Variables:

A partir de los objetivos específicos se definen las siguientes variables.

### **I. VARIABLES INDEPENDIENTES**

Características sociodemográficas.

- Edad
- Sexo



- Procedencia

Características Clínicas:

- Fenotipo Endocrinológico
- Agudeza visual
- Características de campimetría por confrontación
- Característica de campimetría computarizada

Características Imagenológicas:

- Tipo de tumor según tamaño
- Clasificación del tumor según extensión sellar

Características Hormonales:

- Tipo de tumor según perfil hormonal

Tipo histopatológico

- Tipo de tumor por histopatología

## II. VARIABLES DEPENDIENTES

- Agudeza visual
- Campimetría por confrontación posquirúrgica
- Campimetría computarizada posquirúrgica
- Porcentaje de Resección
- Remisión endocrinológica
- Complicaciones electrolíticas
- Complicaciones rinológicas
- Complicaciones neurológicas
- Recurrencia tumoral



**1.10 Aspecto Ético:**

Se solicitó a las autoridades correspondientes del Hospital Escuela Antonio Lenin Fonseca, el acceso a los expedientes clínicos para la realización del presente estudio. Es importante señalar que esta actividad no conlleva ningún gasto para la institución de salud y que se tomarán los resguardos necesarios para no interferir con el normal funcionamiento de las actividades propias de dicha institución.



<b>OPERACIONALIZACIÓN DE VARIABLES</b>			
<b>VARIABLE</b>	<b>CONCEPTO</b>	<b>INDICADOR</b>	<b>VALOR/ ESCALA</b>
Sexo	Característica sexual fenotípica del ser humano	Característica del paciente	A. Hombre B. Mujer
Edad	Tiempo transcurrido desde el nacimiento hasta el ingreso	Edad en años	A. 15-24 B. 25-34 C. 35- 44 D. 45- 54 E. 55-64 F. 65-74 G. 75-84 H. $\geq 85$
Procedencia	Lugar de donde procede el paciente	Departamentos de Nicaragua	1. Managua 2. León 3. Chinandega 4. Jinotega 5. Estelí 6. Madriz 7. Chontales 8. RAAN 9. RAAS, etc



Fenotipo Endocrinológico	Características clínicas sobresalientes específicas de hipersecreción de una hormona específica	Variable Cualitativa Ordinal Politómica	A. Síndrome de Cushing B. Acromegalia C. Prolactinoma D. Adenoma Tirotrópo E. Adenoma Gonadotropo F. No funcional
Agudeza visual	Grado de agudeza visual según tabla de Snellen	Variable cuantitativa discreta sobre el valor de la agudeza visual	A. 20/20 – 20/200 B. Visión cuenta dedos C. Percibe luz D. Amaurosis
Características de Campimetría por confrontación y computarizada	Tipo de afectación de la visión por campimetría por confrontación y computarizada	Variable Cualitativa Ordinal Politómica	1- Sin defecto en el campo visual 2- Hemiapnosia 3- Ceguera
Tipo de Tumor según tamaño	Clasificación según tamaño tumoral	Variable Cualitativa Ordinal	A. Microadenomas B. Macroadenomas
Clasificación radiológica según Hardy de extensión sellar	Tipo de Tumor según extensión sellar verificado en IRM	Variable Cualitativa Ordinal politómica	A. Grado I B. Grado II C. Grado III D. Grado IV



<p>Clasificación de tumor según extensión parasellar</p>	<p>Clasificación según Hardy</p>	<p>Variable Cualitativa Ordinal politómica</p>	<p>A. La lesión se limita a la silla turca.                      B. Lesión con extensión supraselar mínimo y sin considerable afectación al nervio óptico compresión.                      C. La lesión se presenta con importante extensión supraselar y compresión del nervio óptico.                      D. Lesión con considerable extensión paraselar.                      E. Invasión del seno cavernoso.</p>
<p>Invasión del seno cavernoso según Knosp</p>	<p>Tipo de relación del tumor de hipófisis con el seno cavernoso en un corte coronal.</p>	<p>Variable Cualitativa Ordinal politómica</p>	<p>A. Grado 0                      B. Grado I                      C. Grado II                      D. Grado III                      E. Grado IV</p>



<p>Tipo de Tumor según perfil hormonal</p>	<p>Tipo de tumor según hormona hipersecretante</p>	<p>Variable Cualitativa Ordinal politómica</p>	<p>A. Prolactinoma                      B. Acromegalia                      C. Enfermedad de Cushing                      D. Adenomas productores de tirotropina                      E. Adenomas productores de gonadotropinas                      F. Tumores no funcionantes</p>
<p>Presencia de apoplejía pituitaria</p>	<p>Inicio reciente de síntomas por hemorragia brusca en tumor de hipófisis tales como: cefalea, paresia ocular, deterioro de agudeza visual asociado a imagen quística en región sellar.</p>	<p>Variable Cualitativa dicotómica</p>	<p>A. Sí                      B. No</p>
<p>Porcentaje de Residuo tumoral</p>	<p>Porcentaje de tumor residual postoperatorio en RM</p>	<p>Variable cuantitativa</p>	<p>1-Total (100%)                      2-Subtotal (Mayor 90%)                      3-Parcial (Menor 90%)</p>





<p>Abordaje quirúrgico</p>	<p>Tipo de abordaje utilizado durante la cirugía</p>	<p>Variable Cualitativa Ordinal politómica</p>	<p>A. Transcraneal pterional                      B. Transcraneal bifrontal                      C. Transesfenoidal con microscopio                      D. Transesfenoidal con endoscopio                      E. Transesfenoidal con microscopio y endoscopio</p>
<p>Complicaciones Postquirúrgicas</p>	<p>Tipo de complicaciones acontecidas durante la cirugía o en período postoperatorio.</p>	<p>Variable Cualitativa Ordinal politómica</p>	<p>A. Epistaxis                      B. Hiposmia                      C. Anosmia                      D. Fístula de LCR                      E. Sinusitis                      F. Meningitis                      G. Deterioro visual                      H. Hemorragia                      I. Absceso sellar                      J. Diabetes Insípida-                      Hiponatremia                      K. Muerte                      L. Etc.</p>



Satisfacción postoperatoria	Opinión subjetiva del paciente sobre su grado de satisfacción con la cirugía	Variable Cualitativa Ordinal politómica	A. Igual B. Mejor C. Peor
Remisión Tumoral	Es la normalización de los niveles hormonales postoperatorios en tumores funcionantes o la ausencia de tumor residual para tumores no funcionantes, en por lo menos 3 meses postoperatorios para ambos tipos de tumores.	Variable Cualitativa dicotómica	A. Sí B. No
Recurrencia Tumoral	Alteración de los niveles hormonales de endocrinopatía previa o recrecimiento tumoral después de haber logrado una remisión tumoral en los primeros 3 meses.	Variable Cualitativa dicotómica	A. Sí B. No

## VIII. RESULTADOS Y DISCUSIÓN

- Considerando las características demográficas de los pacientes en este estudio se puede establecer claramente una congruencia entre los hallazgos en relación al sexo con las publicaciones internacionales, siendo el más afectado el sexo femenino con 66.6% (**ver gráfico N°1**), esto es debido a que las manifestaciones clínicas de los adenomas pituitarios son más fácilmente diagnosticada en las mujeres (por la disfunción menstrual) que en hombres, sumado a esto, los varones muy pocas veces acuden a consulta médica por disfunción sexual. Los adenomas pituitarios ocurren en todos los grupos de edades y es bien conocido que son infrecuente en la edad pediátrica, en la casuística de esta investigación no hubieron pacientes en edad pediátrica afectados, el grupo etario más representativo está entre las edades de 25 a 54 años (**Ver gráfico N°2**), siendo similar a la incidencia internacional reportada (es más alta entre la tercera y sexta década de vida).

Los pacientes evaluados en este estudio provienen principalmente de la región del pacífico (Managua y Carazo)-**Gráfico N° 3**-, se puede deducir que ello es por la mayor accesibilidad a los servicios de salud a esta unidad hospitalaria, dado que en las regiones del atlántico y Central existen muchas dificultades para establecer un diagnóstico precoz y en realizar transferencia oportuna.

- En relación a las manifestaciones clínicas de los pacientes, las endocrinopatías más representativas en orden de frecuencia son: Fenotipo amenorrea-galactorrea (25%), Acromegalia (20%), superada únicamente por los pacientes que expresan únicamente síntomas de efecto de masa de aquellos adenomas sin actividad hipersecretora (36.6 %). **Gráfico N°5**. Este comportamiento es esperado si se toma en cuenta la frecuencia de presentación de los adenomas pituitarios funcionales y no funcionales en este estudio (**Tabla N° 1**). Es necesario aclarar que las características fenotípicas y efecto de masa de las lesiones no son características mutuamente excluyente, Ej: un paciente puede tener acromegalia y además el adenoma puede provocar síntomas de efecto de masa en la región sellar (como se verá más adelante); sin embargo, esta apreciación clínica está basada en los rasgos endocrinológicos más notable y los resultados del perfil hormonal al momento de establecer el diagnóstico de Adenoma de Hipófisis. Debido a que la información que se puede recolectar de los expedientes es muy limitada, no fue posible medir el comportamiento clínico en el postoperatorio, siendo un punto de mejora en lo sucesivo de la atención de estos pacientes. Entiéndase “**efecto de masa**” desde el punto de vista clínico, la presencia de las siguientes manifestaciones: Cefalea, alteraciones visuales, convulsión, hidrocefalia, parálisis de los nervios craneanos, hiperprolactinemia moderada y alteraciones vegetativas.

Las alteraciones en la agudeza visual en el **ojo izquierdo** estaban presentes desde antes de la cirugía en un 80% en los pacientes en diferentes grados de afectación (que va desde: agudeza visual 20/70 a ceguera) disminuyendo a un 53.3% después de haberse realizado una resección quirúrgica ya sea por vía transcraneal o transesfenoidal. En el **ojo derecho**

se documentó en un 75% alteración en la agudeza visual en el estado preoperatorio (ya sea por examen físico del residente de Neurocirugía con o sin cartilla de Snellen ó del oftalmólogo que envía al paciente) disminuyendo a un 56.6% el compromiso de la agudeza visual después de realizada la resección quirúrgica ya sea transcraneal ó transesfenoidal. (**Ver gráfico N°8 y 9**)

El grupo de paciente que experimentó mayor beneficio (por restauración de la función visual) tras la remoción quirúrgica del adenoma de hipófisis son los pacientes intervenidos por vía transesfenoidal (41.6% vs 20% por vía transcraneal). (**Ver Tabla N° 2**)

Considerando los registros pre y postoperatorios en relación al campo visual, se estima una recuperación total de 18.33% y 28.33% para el campo visual izquierdo y derecho, respectivamente. (**Gráfico 9 y 11**)

No fue posible calcular la **puntuación del deterioro visual** en cada caso (que hubiese sido lo ideal en el contexto del paciente) porque se requiere de forma inherente la Cartilla de Snellen y campimetría computarizada, requisitos que fueron cumplidos en sólo 6 expedientes. Siendo éste último otro punto de mejora en la evaluación pre y postoperatoria de los pacientes con adenoma de Hipófisis.

- El grado de resecabilidad de los adenomas de hipófisis depende de muchos factores; tratando de identificar aquellos factores de mayor presencia en esta población se puede inferir que:
  - Existe una mayor tasa de éxito quirúrgico en la remoción de los adenomas pituitarios cuando se realiza por vía transesfenoidal (33.33% vs 8.3% transcraneal). (**ver Gráfico N° 12**)
  - Los macroadenomas en general representan un grupo de lesiones cuyo tratamiento quirúrgico es muy desalentador, dado que la tasa de resección total se calcula en 35.1 % para los pacientes en estudio, reduciéndose la tasa de éxito quirúrgico a medida que la lesión alcanza crecimiento suprasellar (IVB), parasellar (IVD y E) e invasión al seno cavernoso (Knosp III y IV). Muy contrario el panorama a lo que sucede con los microadenomas, donde se observa una resección del 100% en los estudios postoperatorios, no obstante, no hay que olvidar que los microadenomas son mucho más difícil de identificar por el edema postquirúrgico, uso de material de reconstrucción (grasa, malla de titanio, etc) y la definición del estudio. (**Ver gráfico N° 13, 14, 15**)
- Las complicaciones postquirúrgicas estuvieron presente en 56.6% de los pacientes estudiados, en ocasiones apareciendo de forma múltiples en un único sujeto, las más representativas son: (**Ver gráfico N° 16, 17, 18, )**
  - Diabetes insípida (presente en el 26.6% de los pacientes),

- Fístula de LCR (16.6%)
- Hipogonadismo (6.6%)
- Panhipopituitarismo (5%)
- Sinusitis (6%)

Si bien se puede apreciar que la mayoría de las complicaciones (38.3%) están presente en los abordajes transesfenoidales (vs 18.3% de los transcraneales), las complicaciones más graves (porque alteran la calidad de vida y la supervivencia postoperatoria) están presentes mayormente en los abordajes transcraneales. **(Gráfica N° 16)**

Es necesario aclarar que en los casos incluidos en esta investigación no incluye los egresos por muerte, porque los expedientes no fueron facilitados, el equipo de estadística refiere que no se puede identificar fácilmente estos expedientes por estar archivados en sacos.

- La tasa de remisión postoperatoria general es de 38.33%, siendo más notable en los prolactinomas (15%) y en los adenomas de hipófisis no funcionales (10%), esto se puede deducir por el hecho de que representan los grupos más frecuentes de adenomas de Hipófisis presente en este estudio **(Gráfico N° 23, Tabla N° 19)**. Al comparar las tasas de éxito quirúrgico con el abordaje empleado, se puede observar que los intervenidos por vía transesfenoidal tienen una remisión de 30% vs 8.3% que los adenomas abordados por vía transcraneal.

Si se estima el tamaño de la lesión como factor determinante en la remisión postoperatoria, se calcula que el 31.48% de los macroadenomas tienen resolución quirúrgica **(Gráfica N° 19-A)**, esta baja tasa de éxito quirúrgico se explica por el hecho de las lesiones con crecimiento supra y parasellar son más difícil de resear **(Gráfica N°21)** requiriendo de instrumentos quirúrgicos apropiados para trabajar en estas áreas pocos accesibles y alta complejidad. La remisión tumoral se va reduciendo a medida que la lesión se expande en sentido extrasillar (Clasificación de Hardy-Vizina IIIA – IVE ver **Gráfica N°22**) y a medida que invade el seno cavernoso (Clasificación de Knosp III y IV). Escenario muy diferente nos muestra los microadenomas, donde existe una tasa de remisión del 100% con los abordajes transesfenoidales.

El 23.33% de los pacientes estudiados tienen antecedente de cirugía anterior, este grupo de paciente representan un desafío por el hecho que la anatomía quirúrgica cambia en las reintervenciones, la presencia de adherencias y fibrosis local aumenta el riesgo de lesión vascular y disminuye la tasa de éxito quirúrgico, como se muestra en la Tabla N°1, los pacientes a quienes en un primer momento se le había realizado un abordaje transcraneal y posteriormente se realizó un abordaje transesfenoidal se logró una remisión de un 100%, en cambio sí se repite el mismo abordaje (transcraneal) las posibilidades de éxito quirúrgico se reducen a un 43.44%. **(Tabla N° 3)**

- La tasa de recurrencia tumoral general se calcula en 5%, el período de observación para identificar este hallazgo fue variable el tiempo más corto fue de 6 meses y el más largo de 25 meses, en 8 pacientes se desconoce si hubo recurrencia tumoral por no continuar su seguimiento por consulta externa, o por no tener control hormonal de control. No hubo predominancia en relación al tipo hipersecretor del adenoma, y un sesgo que no fue posible separar (por no haber un protocolo de atención definido) fue la participación de la radioterapia convencional en el control tumoral. (**Tabla N° 4**)

## IX. CONCLUSIONES

- La mayoría de los pacientes pertenecen al sexo femenino, entre los 25 a 54 años. Los pacientes provienen principalmente de la región del pacífico de Nicaragua.
- Existe una ligera predominancia de los tumores no funcionales en relación a los adenomas hipersecretorios. Los pacientes presentaron mejoría visual postoperatoria siendo más beneficiados en este aspecto los que fueron abordados por vía transesfenoidal.
- El mayor grado de resección de los adenomas de hipófisis se consiguió en: los microprolactinomas (Hardy-Wilson I y II), lesiones que no invaden el seno cavernoso y en los abordajes transesfenoidales.
- Las complicaciones postoperatorias fueron más frecuentes en los abordajes transesfenoidales, la más representativa de todas es la diabetes insípida y la fístula de LCR.
- Tasa de remisión tumoral en los pacientes operados de adenoma de hipófisis fue más notable en los prolactinomas, microadenomas, en los abordajes transesfenoidales y en los que no presentan antecedente de cirugía previa.
- La tasa de recurrencia tumoral general es de 5%, no habiendo diferencias entre los adenomas con actividad hipersecretora.

## **X. RECOMENDACIONES**

### **AL MINISTERIO DE SALUD**

- Agregar a la lista básica de Medicamentos y de material de reposición periódica algunas necesidades básicas para los abordajes quirúrgicos a la base de cráneo tales como:
  - Dura sintética-Duragen-
  - Matriz hemostática –Floreal-
  - Sellador de Colágeno –Beriplast-
  - Vasopresina y Desmopresina
  - Malla de Titanio
  
- Establecer protocolos de manejo en el que se desarrollen los detalles en los algoritmos diagnósticos, terapéuticos y de seguimiento, en el abordaje de tumores de Hipófisis de acuerdo a su clasificación funcional, invasividad y características radiológicas, Adecuándolo al contexto socioeconómico del País en aras de favorecer un mejor uso racional de los medios diagnósticos y terapéuticos.
  
- Contratar los servicios profesionales de un Oftalmólogo que realice una evaluación neurooftalmológica completa pre y postoperatoria en los pacientes con lesiones sellares y brindando soluciones integrales en el manejo de esta patología.
  
- En relación a los resultados de las Hormonas que constituyen el perfil Hipofisiario y las de interés en la evaluación pre y postquirúrgica emitidas por el CNDR de estos pacientes, es necesario establecer protocolos de medición que esté acorde con las unidades de medidas internacionales, esto para evitar errores diagnósticos y terapéuticos.

### **AL HOSPITAL ANTONIO LENIN FONSECA**

- Proveer a sala de operaciones del instrumental endoscópico adecuado para cirugías de base de cráneo que permitan mejorar los resultados quirúrgicos y disminuir la morbilidad postoperatoria.
  
- Mejorar la forma de archivo de los expedientes médicos, liderar la adopción de un programa de almacenamiento de información electrónico (Expediente médico electrónico) haciendo uso del personal de ingenieros en sistemas de la red del MINSA.

### **AL SERVICIO DE NEUROCIRUGIA**

- Elaborar un formato de evaluación clínica como apéndice al expediente clínico, donde se contemple los aspectos mínimos requeridos para garantizar una evaluación preoperatoria



completa, minimizar los riesgos transquirúrgicos, documentar de forma más precisa y completa su evolución postoperatoria.

- Garantizar en los pacientes que serán sometidos a resección quirúrgica de adenoma de Hipófisis una evaluación endocrina, psiquiátrica y oftálmológica completa.
- Mejorar la técnica de reconstrucción del piso sellar (aplicar la reconstrucción multicapa nasoseptal) para evitar el desarrollo de fístula de LCR.
- Garantizar la disponibilidad de Vasopresina o desmopresina previo al procedimiento quirúrgico en cirugías de hipófisis o de la región sellar.
- Establecer criterios para el manejo quirúrgico de Adenomas de Hipófisis “**Gigantes**” esto deriva por el hecho de tener un bajo éxito quirúrgico en las lesiones que se extienden extrasillar.
- Hacer uso de los abordajes transpterigoideos en las lesiones que invaden el seno cavernoso sobre todo en los adenomas con alto grado de invasividad, los productores de hormona de crecimiento por las altas tasas de morbi-mortalidad que éstos representan.

## XI. BIBLIOGRAFÍA

1. Allen MB. Embryology and anatomical connections of the pituitary. In: Allen MB, Mahesh VB, editors. *The pituitary: a current review*. New York: Academic Press; 1977. p. 1–8.
2. Winn H. Richard. *Youmans Neurological Surgery*. Philadelphia, Elsevier; 2011 Volume 2
3. Monson JP. The epidemiology of endocrine tumours. *Endocr Relat Cancer* 2000;7(1):29–36.
4. CBTRUS. 2009-2010 CBTRUS Statistical report: primary brain and central nervous system tumors diagnosed in the United States in 2004-2006. 2010. Available at: <http://www.cbtrus.org>. Accessed April 4, 2010.
5. DeLellis RA, Lloyd RV, Heitz PU, et al. World Health Organization classification of tumours: tumours of endocrine organs. Lyon (France): IARC; 2004.
6. Colao A. Pituitary tumours: the prolactinoma. *Best Pract Res Clin Endocrinol Metab* 2009;23(5):575–96.
7. Casanueva FF, Molitch ME, Schlechte JA, et al. Guidelines of the Pituitary Society for the diagnosis and management of prolactinomas. *Clin Endocrinol (Oxf)* 2006;65(2):265–73.
8. Daly AF, Rixhon M, Adam C, et al. High prevalence of pituitary adenomas: a cross-sectional study in the province of Liege, Belgium. *J Clin Endocrinol Metab* 2006;91(12):4769–75.
9. Ferrante E, Ferraroni M, Castrignano` T, et al. Nonfunctioning pituitary adenoma database: a useful resource to improve the clinical management of pituitary tumors. *Eur J Endocrinol* 2006;155(6):823–9.
10. Kim SH, Lee KC. Cranial nerve palsies accompanying pituitary tumour. *J Clin Neurosci* 2007;14(12): 1158–62.
11. S. Melmed, “Acromegaly pathogenesis and treatment,” *Journal of Clinical Investigation*, vol. 119, no. 11, pp. 3189–3202, 2009.
12. T. Abe, L. A. Tara, and D. K. Ludecke, “Growth hormone-secreting pituitary adenomas in childhood and adolescence: features and results of transnasal surgery,” *Neurosurgery*, vol. 45, no. 1, pp. 1–10, 1999.
13. S. Melmed, “Acromegaly,” *New England Journal of Medicine*, vol. 355, no. 24, pp. 2558–2573, 2006.
  - A. Ben-Shlomo and S. Melmed, “Skin manifestations in acromegaly,” *Clinics in Dermatology*, vol. 24, no. 4, pp. 256–259, 2006.
14. Z. Killinger, J. Payer, I. Lazúrová et al., “Arthropathy in acromegaly,” *Rheumatic Disease Clinics of North America*, vol. 36, no. 4, pp. 713–720, 2010.

- A. Colao, P. Marzullo, C. Di Somma, and G. Lombardi, "Growth hormone and the heart," *Clinical Endocrinology*, vol. 54, no. 2, pp. 137–154, 2001.
15. Vitale, R. Pivonello, G. Lombardi, and A. Colao, "Cardiac abnormalities in acromegaly: pathophysiology and implications for management," *Treatments in Endocrinology*, vol. 3, no. 5, pp. 309–318, 2004.
  16. R. R. Grunstein, K. Y. Ho, M. Berthon-Jones, D. Stewart, and C. E. Sullivan, "Central sleep apnea is associated with increased ventilatory response to carbon dioxide and hypersecretion of growth hormone in patients with acromegaly," *American Journal of Respiratory and Critical Care Medicine*, vol. 150, no. 2, pp. 496–502, 1994.
    - A. G. Renehan and B. M. Brennan, "Acromegaly, growth hormone and cancer risk," *Best Practice and Research*, vol. 22, no. 4, pp. 639–657, 2008.
  17. C.M. Plotz, A.L. Knowlton, C. Ragan, The natural history of Cushing's syndrome, *Am J Med* 13 (1952) 597-614
  18. Cushing, The basophil adenomas of the pituitary body and their clinical manifestations, *Bull Johns Hopkins Hosp* 50 (1932) 137-195.
  19. L.C. Santini, J.L. Williams, Mediastinal widening (presumable lipomatosis) in Cushing's syndrome, *N Engl J Med* 284 (1971) 1357-1359.
  20. E.J. Ross, D.C. Linch, Cushing's syndrome-killing disease: Discriminatory value of signs and symptoms aiding early diagnosis, *Lancet* (1982) 646-649
  21. J.P. Luton, J.C. Valcke, G. Turpin, M. Forest, H. Bricaire, Muscle et syndrome de Cushing, *Ann Endocrinol* 31 (1970) 157-169.
  22. Ohmori, K. Nomura, K. Ohmori, Y. Kato, T. Itoh, K. Takano, Osteoporosis is more prevalent in adrenal than in pituitary Cushing's syndrome, *Endocr J* 50 (2003) 1-7.
  23. C.M. Ritchie, B. Sheridan, R. Fraser, et al., Studies on the pathogenesis of hypertension in Cushing's disease and acromegaly, *Q J Med* 280 (1990) 855-867
  24. T.H. Journey, H. De Ruyter, R.A. Vigersky, Cushing's disease presenting as amenorrhoea with hyperprolactinaemia: Report of two cases, *Clin Endocrinol* 14 (1981) 539-545.
  25. J.P. Luton, P. Thieblot, J.C. Valcke, J. Mahoudeau, H. Bricaire, Reversible gonadotropin deficiency in male Cushing's disease, *J Clin Endocrinol Metab* 45 (1977) 488-495.
  26. P.H. Mazet, D. Simon, J.P. Luton, H. Bricaire, Syndrome de Cushing: Symptomatologie psychique et personnalité de 50 malades, *Nouv Presse Med* 10 (1981) 2565-2570.
  27. P. Beck-Peccoz, F. Brucker-Davis, L. Persani, R.C. Smallridge, B.D. Weintraub, Thyrotropin secreting pituitary tumors, *Endocr Rev* 17 (1996) 610-638
  28. T. Kienitz, M. Quinkler, C.J. Strasburger, M. Ventz, Long-term management in five cases of TSH secreting pituitary adenomas: A single center study and review of the literature, *Eur J Endocrinol* 157 (2007) 39-46.
  29. K. Horn, F. Erhardt, R. Fahlbusch, C.R. Pickardt, K. Werder, P.C. Scriba, Recurrent goiter, hyperthyroidism, galactorrhea and amenorrhea due to a thyrotropin and prolactin-producing pituitary tumor, *J Clin Endocrinol Metab* 43 (1976) 137-143.
  30. Macchia, M. Gasperi, M. Lombardi, L. Morselli, A. Pinchera,

31. Acerbi, G. Rossi, E. Martino, Clinical aspects and therapeutic outcome in thyrotropin-secreting pituitary adenomas: A single center experience, *J Endocrinol Invest* 32 (2009) 773-779.
32. R. Sahli, E. Christ, D. Kuhlen, O. Giger, I. Vajtai, Sellar collision tumor involving pituitary gonadotroph adenoma and chondroma: A potential clinical diagnosis, *Pituitary* (2009). Sep 17.
33. Djerassi, C. Coutifaris, V.A. West, S.L. Asa, S.C. Kapoor, S.N. Pavlou, et al., Gonadotroph adenoma in a premenopausal woman secreting follicle-stimulating hormone and causing ovarian hyperstimulation, *J Clin Endocrinol Metab* 80 (2) (1995) 591-594.
34. Cooper, J.L. Geller, S. Melmed, Ovarian hyperstimulation syndrome caused by an FSH secreting pituitary adenoma, *Nat Clin Pract Endocrinol Metab* 4 (4) (2008) 234-238.
35. A.J. Castelbaum, H. Bigdeli, K.D. Post, M.F. Freedman, P.J. Snyder, Exacerbation of ovarian hyperstimulation by leuprolide reveals a gonadotroph adenoma, *Fertil Steril* 78 (6) (2002) 1311-1313.
36. M. Ghayuri, J.H. Liu, Ovarian hyperstimulation syndrome caused by pituitary gonadotroph adenoma secreting folliclestimulating hormone, *Obstet Gynecol* 109 (2 Pt2) (2007) 547-549.
37. Heseltine, M.C. White, P. Kendall-Taylor, D.M. De Kretser, W. Kelly, Testicular enlargement and elevated serum inhibin concentrations occur in patients with pituitary macroadenomas secreting follicle stimulating hormone, *Clin Endocrinol (Oxf)* 31 (4) (1989) 411-423
38. G.Lugo, L.Pena, F. Cordido, Clinical Manifestations and Diagnosis of Acromegaly, *International Journal of Endocrinology, Department of Medicine, University of A Coruña, Volume 2012* <http://www.hindawi.com/journals/ije/2012/540398/>
39. Giustina, A Consensus on Criteria for Cure of Acromegaly 2010, *J Clin Endocrinol Metab*, July 2010, University of Brescia
40. M. Losa and K. Von Werder, "Pathophysiology and clinical aspects of the ectopic GH-releasing hormone syndrome," *Clinical Endocrinology*, vol. 47, no. 2, pp. 123–135, 1997
41. Lindholm J, Juul S, Jorgensen JO, et al. Incidence and late prognosis of Cushing's syndrome: a population-based study. *J Clin Endocrinol Metab* 2001; 86(1):117–23.
42. Nieman LK, Biller BM, Findling JW, et al. The diagnosis of Cushing's syndrome: an Endocrine Society Clinical Practice Guideline. *J Clin Endocrinol Metab* 2008;93(5):1526–40.
43. Nieman LK, Ilias I. Evaluation and treatment of Cushing's syndrome. *Am J Med* 2005;118(12):1340–6.
44. Yanovski JA, Cutler GB Jr, Chrousos GP, et al. Corticotropin-releasing hormone stimulation following low-dose dexamethasone administration. A new test to distinguish Cushing's syndrome from pseudo-Cushing's states. *JAMA* 1993;269(17): 2232–8.
45. Newell-Price J, Bertagna X, Grossman AB, et al. Cushing's syndrome. *Lancet* 2006;367(9522):1605 .

46. Raff H, Findling JW. A physiologic approach to diagnosis of the Cushing syndrome. *Ann Intern Med* 2003;138(12):980–91.
47. Nieman LK, Ilias I. Evaluation and treatment of Cushing's syndrome. *Am J Med* 2005;118(12):1340–6.
48. Biller BM, Grossman AB, Stewart PM, et al. Treatment of adrenocorticotropin-dependent Cushing's syndrome: a consensus statement. *J Clin Endocrinol Metab* 2008;93(7):2454–62.
49. Hall WA, Luciano MG, Doppman JL, et al. Pituitary magnetic resonance imaging in normal human volunteers: occult adenomas in the general population. *Ann Intern Med* 1994;120(10):817–20.
50. Nieman LK, Oldfield EH, Wesley R, et al. A simplified morning ovine corticotropin-releasing hormone stimulation test for the differential diagnosis of adrenocorticotropin-dependent Cushing's syndrome. *J Clin Endocrinol Metab* 1993;77(5):1308–12.
51. Nieman LK, Chrousos GP, Oldfield EH, et al. The ovine corticotropin-releasing hormone stimulation test and the dexamethasone suppression test in the differential diagnosis of Cushing's syndrome. *Ann Intern Med* 1986;105(6):862–7.
52. Findling JW, Kehoe ME, Shaker JL, et al. Routine inferior petrosal sinus sampling in the differential diagnosis of adrenocorticotropin (ACTH)-dependent Cushing's syndrome: early recognition of the occult ectopic ACTH syndrome. *J Clin Endocrinol Metab* 1991;73(2):408–13.
53. Ilias I, Torpy DJ, Pacak K, et al. Cushing's syndrome due to ectopic corticotropin secretion: twenty years' experience at the National Institutes of Health. *J Clin Endocrinol Metab* 2005;90(8):4955–62.
54. Beck-Peccoz, F. Brucker-Davis, L. Persani, R.C. Smallridge, B.D. Weintraub, Thyrotropin secreting pituitary tumors, *Endocr Rev* 17 (1996) 610-638
55. H.V. Socin, P. Chanson, B. Delemer, A. Tabarin, V. Rohmer, J. Mockel, et al., The changing spectrum of TSH-secreting pituitary adenomas: Diagnosis and management in 43 patients, *Eur J Endocrinol* 148 (2003) 433-442.
56. S. Melmed, *The pituitary*, Third Edition, Elsevier, United States, 2011
57. Wilson P, Falconer MA. Patterns of visual failure with pituitary tumours. Clinical and radiological correlations. *Br J Ophthalmol* 1968;52(2):94–110.
58. Kirkham TH. The ocular symptomatology of pituitary tumours. *Proc R Soc Med* 1972;65(6):517–8
59. Chen L, White WL, Spetzler RF, et al. A prospective study of nonfunctioning pituitary adenomas: presentation, management, and clinical outcome. *J Neurooncol* 2011;102(1):129–38
60. Ortiz JM, Stein SC, Nelson P, et al. Pituitary adenoma presenting as unilateral proptosis. *Arch Ophthalmol* 1992;110(2):282–3.
61. Lafferty AR, Chrousos GP. Pituitary tumors in children and adolescents. *J Clin Endocrinol Metab* 1999;84(12):4317–23.

62. Fahlbusch R, Schott W. Pterional surgery of meningiomas of the tuberculum sellae and planum sphenoidale: surgical results with special consideration of ophthalmological and endocrinological outcomes. *J Neurosurg* 2002;96(2):235–43.
63. Marcus M, Vitale S, Calvert PC, et al. Visual parameters in patients with pituitary adenoma before and after transsphenoidal surgery. *Aust N Z J Ophthalmol* 1991;19(2):111–8.
64. Murat, Surgical Results of Large and Giant Pituitary Adenomas with Special Consideration of Ophthalmologic Outcomes. *WORLD NEUROSURGERY* 76 [1/2]: 141-148, JULY/AUGUST 2011
65. Pandit RJ, Gales K, Griffiths PG. Effectiveness of testing visual fields by confrontation. *Lancet* 2001; 358: 1339–1340.
66. Mindel JS, Safir A, Schare PW. Visual field testing with red targets. *Arch Ophthalmol* 1983;101:927–29.
67. Hardy J, Somma M. Acromegaly. Surgical treatment by transsphenoidal microsurgical removal of the pituitary adenoma. In: Collins WF, Tindall GT, editors. *Clinical management of pituitary disorders*. New York: Raven Press; 1979. p. 209–17.
68. Knosp E, Steiner E, Kitz K, et al. Pituitary adenomas with invasion of the cavernous sinus space: a magnetic resonance imaging classification compared with surgical findings [see comment]. *Neurosurgery*. 1993;33:610.
69. Turgut M, Ozsunar Y, Basak S, et al. Pituitary apoplexy: an overview of 186 cases published during the last century. *Acta Neurochir (Wien)* 2010;152(5):749–61.
70. Bills DC, Meyer FB, Laws ER Jr, et al. A retrospective analysis of pituitary apoplexy. *Neurosurgery* 1993; 33(4):602–8 [discussion: 8–9].
71. Biousse V, Newman NJ, Oyesiku NM. Precipitating factors in pituitary apoplexy. *J Neurol Neurosurg Psychiatry* 2001;71(4):542–5.
72. Hollenhorst R, Younge R. Ocular manifestations produced by adenomas of the pituitary gland: 1000 cases. In: Kohler P, Ross G, editors. *Diagnosis and treatment of pituitary tumours*. Amsterdam: Excerpta Medica; 1973:53.
73. Newman NM. Ophthalmoscopic observation of the retinal nerve fiber layer. *Trans Sect Ophthalmol Am Acad Ophthalmol Otolaryngol* 1977;83(5):786–96.
74. Robert CM Jr, Feigenbaum JA, Stern EW. Ocular palsy occurring with pituitary tumors. *J Neurosurg* 1973;38(1):17–9.
75. Daroff RB. See-saw nystagmus. *Neurology* 1965;15: 874–7.
76. Murad MH, Fernandez-Balsells MM, Barwise A, et al. Outcomes of surgical treatment for nonfunctioning pituitary adenomas: a systematic review and metaanalysis. *Clin Endocrinol (Oxf)* 2010;73(6):777–91.
77. Kerrison JB, Lynn MJ, Baer CA, et al. Stages of improvement in visual fields after pituitary tumor resection. *Am J Ophthalmol* 2000;130(6):813–20.
78. Berker M. et al, Complications of endoscopic surgery of pituitary adenomas: analysis of 570 patients and review of literature, *Pituitary*, June 2012

79. Singer P., Postoperative endocrine management of pituitary tumors. *Neurosurgery Clinics of Northamerica*, January 2003.
80. Devin J., Hypopituitarism and Central Diabetes Insipidus, Perioperative Diagnosis and Management. *Neurosurgery Clinics of Northamerica*, October 2012
81. Buchfelder M., Transcranial surgery for pituitary adenomas. *Pituitary*. Elsevier. Volume 11, December, 2008.
82. Patterson LH, The role of transcranial surgery in the management of pituitary adenoma. *Acta Neurochir Wien*, 1996,
83. Fahlbusch R, Optic nerve compression by pituitary adenomas. *The cranial nerves*. Springer, Berlin, Heidelberg, New York, 1981
84. Wichers-Rother, Non functioning pituitary adenomas: endocrinological and clinical outcome after transsphenoidal and transcranial surgery. *Exp Clin Endocrinol Diabetes*, 2004
85. Nomikos P, Impact of primary surgery on pituitary function in patients with non functioning pituitary adenomas; a study of 721 patients. *Acta Neurochir, Wien*, 2004
86. Guidetti B, Results of surgical management of 319 pituitary adenomas. *Acta Neurochir. Wien*, 1987.
87. Grant FC, Surgical experience with tumors of the pituitary gland. *JAMA*, 1948
88. Michael C, Medical versus Surgical Management of Prolactinomas. *Neurosurgery Clinics of Northamerica*. Elsevier, 2012
89. Colao A. Pituitary tumours: the prolactinoma. *Best Pract Res Clin Endocrinol Metab* 2009;23(5):575–96.
90. Bassetti M, Spada A, Pezzo G, et al. Bromocriptine treatment reduces the cell size in human macroprolactinomas: a morphometric study. *J Clin Endocrinol Metab* 1984;58(2):268–73.
91. Webster J, Piscitelli G, Polli A, et al. A comparison of cabergoline and bromocriptine in the treatment of hyperprolactinemic amenorrhea. Cabergoline Comparative Study Group. *N Engl J Med* 1994;331(14):904–9.
92. V, Weryha G, Bosc M, et al. Hyperprolactinemic amenorrhea: treatment with cabergoline versus bromocriptine. Results of a national multicenter randomized double-blind study. *Presse Med* 1995;24(16):753–7
93. Fleseriu M, Yedinak C, Campbell C, et al. Significant headache improvement after transsphenoidal surgery in patients with small sellar lesions. *J Neurosurg* 2009; 110(2):354–8.
94. Sun DQ, Cheng JJ, Frazier JL, et al. Treatment of pituitary adenomas using radiosurgery and radiotherapy: a single center experience and review of literature. *Neurosurg Rev* 2011;34:181–9.
95. Tanaka S, Link MJ, Brown PD, et al. Gamma knife radiosurgery for patients with prolactin-secreting pituitary adenomas. *World Neurosurg* 2010;74(1):147–52.

96. G.D. Hammer, J.B. Tyrrell, K.R. Lamborn, C.B. Applebury, E.T. Hannegan, S. Bell, et al., Transsphenoidal microsurgery for Cushing's disease: Initial outcome and long-term results, *J Clin Endocrinol Metab* 89 (12) (2004) 6348-6357
97. A.B. Atkinson, A. Kennedy, M.I. Wiggam, D.R. McCance, B. Sheridan, Long-term remission rates after pituitary surgery for Cushing's disease: The need for long-term surveillance, *Clin Endocrinol (Oxf)* 63 (5) (2005) 549-559
98. Fleseriu M, Medical Management of Persistent and Recurrent Cushing Disease, *Neurosurg Clin N Am* 23 (2012) 653-668
99. Blevins LS Jr, Sanai N, Kunwar S, et al. An approach to the management of patients with residual Cushing's disease. *J Neurooncol* 2009; 94(3):313-9.
100. Feelders RA, de Bruin C, Pereira AM, et al. Pasireotide alone or with cabergoline and ketoconazole in Cushing's disease. *N Engl J Med* 2010;362(19):1846-8.
101. Losa M, Mortini P, Urbaz L. Presurgical treatment with somatostatin analogs in patients with acromegaly: effects on the remission and complication rates, *J Neurosurg*. 2006 Jun;104(6):899-906
  - A. Colao, R.S. Auriemma, M. Galdiero, G. Lombardi, R. Pivonello, Effects of initial therapy for five years with somatostatin analogs for acromegaly on growth hormone and insulin-like growth factor-I levels, tumor shrinkage, and cardiovascular disease: A prospective study, *J Clin Endocrinol Metab* 94 (10) (2009) 3746-3756.
102. M. Losa, P. Mortini, A. Franzin, R. Barzaghi, C. Mandelli, M. Giovanelli, Surgical management of thyrotropin-secreting pituitary adenomas, *Pituitary* 2 (1999) 127-131.
103. Beck-Peccoz, F. Brucker-Davis, L. Persani, R.C. Smallridge, B.D. Weintraub, Thyrotropin-secreting pituitary tumors, *Endocr Rev* 17 (1996) 610-638.
104. Chanson, B. Weintraub, A.G. Harris, Octreotide therapy for thyroid-stimulating hormone-secreting pituitary adenomas, *Ann Intern Med* 119 (1993) 236-240.
  - A. Teramoto, N. Sanno, S. Tahara, Y.R. Osamura, Pathological study of thyrotropin-secreting pituitary adenoma: Plurihormonality and medical treatment, *Acta Neuropathol* 108 (2004) 147-153
105. R.I. Harris, N.J. Schatz, T. Gennarelli, P.J. Savino, W.H. Cobbs, P.J. Snyder, Follicle-stimulating hormone-secreting pituitary adenomas: Correlation of reduction of adenoma size with reduction of hormonal hypersecretion after transsphenoidal surgery, *J Clin Endocrinol Metab* 56 (6) (1983) 1288-1293.
106. M.W. McCord, J.M. Buatti, E.M. Fennel, W.M. Mendenhall, R.M. Marcus Jr., A.L. Rhoton, et al., Radiotherapy for pituitary adenoma: Long-term outcome and sequelae, *Int J Radiation Oncology* 39 (1997) 437-444.
107. Molitch M, Management of Incidentally Found Nonfunctional Pituitary Tumors, *Neurosurgery Clinics of Northamerica* 23 (2012) 543-553
108. M.P. Gillam, M.E. Molitch, G. Lombardi, A. Colao, Advances in the treatment of prolactinomas, *Endocr Rev* 27 (2006) 485-534



109. N.T. Zervas, Surgical results for pituitary adenomas: Results of an international survey, in: P.M. Black, N.T. Zervas, E.C. Ridgway, J.B. Martin (Eds.), *Secretory tumors of the pituitary gland.*, Raven Press, New York, 1984, pp. 377-385.
110. Roelfsema F, Clinical factors involved in the recurrence of pituitary adenomas after surgical remission: a structured review and meta-analysis, *Pituitary* (2012) 15:71–83.  
A. Giustina, A Consensus on Criteria for Cure of Acromegaly, *J Clin Endocrinol Metab* 95: 3141–3148, 2010
111. Sameer A., Neurosurgical Treatment of Cushing Disease, *Neurosurg Clin N Am* 23 (2012) 639–651
112. Loyo, Mauro. Pituitary tumor surgery: a review of 3004 patients. *World Neurosurgery*. June, 2012
113. Cáceres, Eduardo. Evolución de pacientes operados por tumores de hipófisis en el hospital Antonio Lenin Fonseca Enero 2007- Diciembre 2008. Managua, Nicaragua, 2009.
114. Jirón, Descripción de experiencia quirúrgica obtenida en el hospital Antonio Lenin Fonseca con el manejo de tumores de hipófisis. Managua, Nicaragua, 2010
115. Castro, Luana. . Evolución de pacientes operados por tumores de hipófisis en el hospital Antonio Lenin Fonseca Enero 2007- Diciembre 2010. Managua, Nicaragua, 2010.

## XII. ANEXOS

### Hospital Escuela Antonio Lenin Fonseca

#### INSTRUMENTO DE RECOLECCIÓN DE INFORMACIÓN

Datos Sociodemográficos:

a) Nombre: \_\_\_\_\_

b) Sexo: Hombre  Mujer  c) Edad: \_\_\_\_\_

d) Expediente: \_\_\_\_\_ e) Procedencia geográfica: \_\_\_\_\_

#### 2- Características Clínicas Preoperatorias:

a) Antecedente de cirugía previa de hipófisis: si  no   
Si la respuesta es afirmativa ¿Por qué vía? Tranesfenoidal  Transcraneal

b) ¿Padece de endocrinopatía? si  no   
a. ¿De que tipo?: \_\_\_\_\_

c) Manifestaciones Clínicas:

d)

#### *Fenotipo endocrinológico*

Amenorrea-Galactorrea

Enfermedad de Cushing

Hipotiroidismo



Acromegalia-Gigantismo

Hipertirodismo

Hipogonadismo

#### *Estado visual Pre-operatorio*

a) b) Agudeza Visual: oi: \_\_\_\_\_ od: \_\_\_\_\_

c) Campimetría automatizada: oi  od  d) Campimetría manual cromática: oi  od 

e) Puntuación de deterioro visual (PDV): \_\_\_\_\_

¿Datos de apoplejía pituitaria? Sí  No

#### 3- Estudios de Imagen Preoperatorios:

a) Medidas del adenoma:  
a. AP: \_\_\_\_\_ b. Altura: \_\_\_\_\_ c. Ancho: \_\_\_\_\_

b) Clasificación según Hardy: \_\_\_\_\_

c) Clasificación según Knosp: \_\_\_\_\_

#### 4- Estudios Hormonales preoperatorios:

HORMONAS	VALOR	VALOR DE REFERENCIA
PROLACTINA		
GH		
IGF 1		

LH		
FSH		
TESTOSTERONA TOTAL		
ESTROGENO		
T3		
T4		
T4 LIBRE		
TSH		
SUBUNIDAD $\alpha$		
CORTISOL SÉRICO		
CORTISOL EN ORINA 24 HR		
CORTISOL EN SALIVA 11 PM		
ACTH		

5- Datos operatorios:

- a) Fecha de cirugía: \_\_\_\_\_
- b) Abordaje:
- Transcraneal, pterional
  - Transcraneal, bifrontal
  - Transesfenoidal con microscopio
  - Transesfenoidal con endoscopio
  - Transesfenoidal con microscopio y endoscopio
- c) Indicación de Cirugía:
- Sin respuesta al tratamiento médico
  - Hipersecreción Hormonal
  - Compresión de quiasma y/o nervio óptico
  - Deseo de un embarazo
  - Apoplejía hipofisaria

6- Complicaciones Postquirúrgicas:

	Tiempo de aparición Postquirúrgico	Medida correctiva	Tiempo de Corrección
<input type="radio"/> Epistaxis	_____	_____	_____
<input type="radio"/> Hiposmia	_____	_____	_____
<input type="radio"/> Anosmia	_____	_____	_____
<input type="radio"/> Fístula de LCR	_____	_____	_____
<input type="radio"/> Sinusitis	_____	_____	_____
<input type="radio"/> Meningitis	_____	_____	_____
<input type="radio"/> Deterioro visual	_____	_____	_____
<input type="radio"/> Déficit de 3er NC	_____	_____	_____
<input type="radio"/> Déficit 6to NC	_____	_____	_____
<input type="radio"/> Hemorragia	_____	_____	_____
<input type="radio"/> Absceso sellar	_____	_____	_____
<input type="radio"/> Neumatocele sellar	_____	_____	_____
<input type="radio"/> Psicosis	_____	_____	_____
<input type="radio"/> Perforación del Septo nasal	_____	_____	_____
<input type="radio"/> Fractura de la Lámina cribiforme	_____	_____	_____

- Fractura maxilar \_\_\_\_\_
- Diabetes Insípida \_\_\_\_\_
- Hiponatemia \_\_\_\_\_  
(SIADH) \_\_\_\_\_
- Hipopituitarismo \_\_\_\_\_
- Hipokalemia \_\_\_\_\_
- Hipogonadismo \_\_\_\_\_
- Hipotiroidismo \_\_\_\_\_
- Hipoadrenalismo \_\_\_\_\_
- Dehiscencia de \_\_\_\_\_  
Herida \_\_\_\_\_
- Cicatrización \_\_\_\_\_  
Deformante: \_\_\_\_\_
  
- Sepsis de \_\_\_\_\_  
Herida \_\_\_\_\_
- Muerte \_\_\_\_\_

7- Evolución Postoperatoria

Estudios Hormonales postoperatorios: Fecha: \_\_\_\_\_

HORMONAS	VALOR	VALOR DE REFERENCIA
PROLACTINA		
GH		
IGF 1		
LH		
FSH		
TESTOSTERONA TOTAL		
ESTROGENO		
T3		
T4		
T4 LIBRE		
TSH		
SUBUNIDAD $\alpha$		
CORTISOL SÉRICO		
CORTISOL EN ORINA 24 HR		
CORTISOL EN SALIVA 11 PM		
ACTH		

Estudios de Imagen Postoperatorios: Fecha \_\_\_\_\_

a) Medidas del adenoma:


a. AP: \_\_\_\_\_ b. Altura: \_\_\_\_\_ c. Ancho: \_\_\_\_\_

e. Presencia de:

- Hemorragia grave
- Hemorragia leve
- Neumoencéfalo
- Empaquetamiento excesivo con protrombótico
- Otro: \_\_\_\_\_

**Estado visual Postoperatorio (Fecha: \_\_\_\_\_)**

a) b) Agudeza Visual: oi: \_\_\_\_\_ od: \_\_\_\_\_

c) Campimetría automatizada: oi  od  d) Campimetría manual cromática: oi  od 

e) Puntuación de deterioro visual (PDV): \_\_\_\_\_

Estudios Hormonales postoperatorios (Fecha: \_\_\_\_\_):

HORMONAS	VALOR	VALOR DE REFERENCIA
PROLACTINA		
GH		
IGF 1		
LH		
FSH		
TESTOSTERONA TOTAL		
ESTROGENO		
T3		
T4		
T4 LIBRE		
TSH		
SUBUNIDAD $\alpha$		
CORTISOL SÉRICO		
CORTISOL EN ORINA 24 HR		
CORTISOL EN SALIVA 11 PM		
ACTH		

Estudios de Imagen Postoperatorios (Fecha: \_\_\_\_\_)

b) Medidas del adenoma:

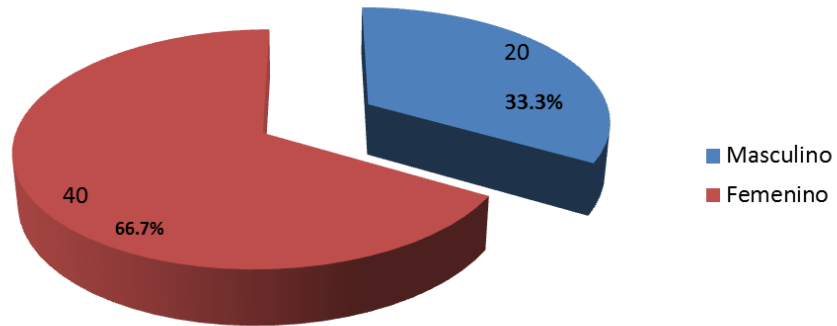
b. AP: \_\_\_\_\_ b. Altura: \_\_\_\_\_ c. Ancho: \_\_\_\_\_

**¿Existe remisión tumoral?**  Sí  No

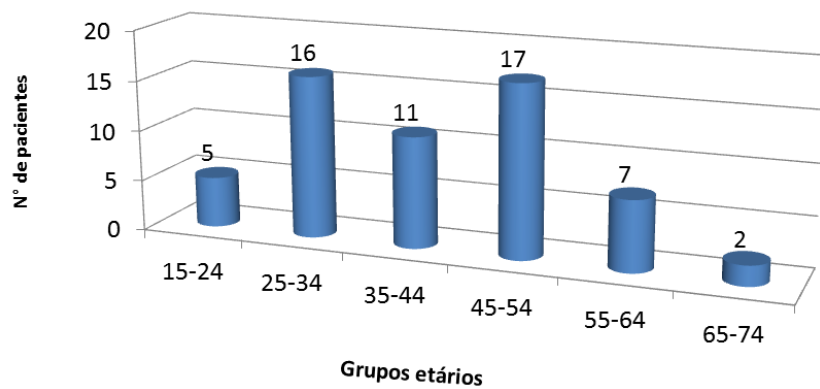
**¿Existe recurrencia tumoral?**  Sí  No

**Hallazgo histopatológico:** \_\_\_\_\_

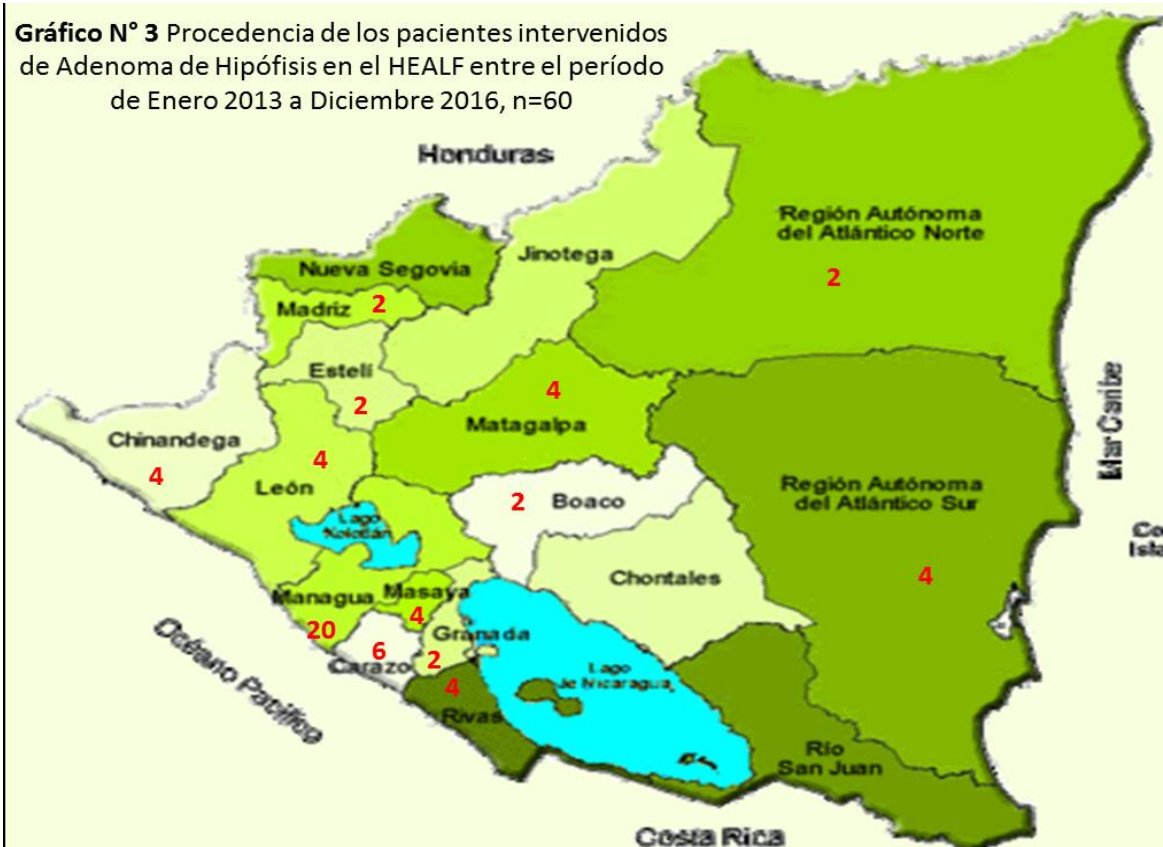**Grafico N° 1** Sexo de las pacientes intervenidos de adenoma de hipófisis de Enero 2013 a Diciembre 2016, n=60



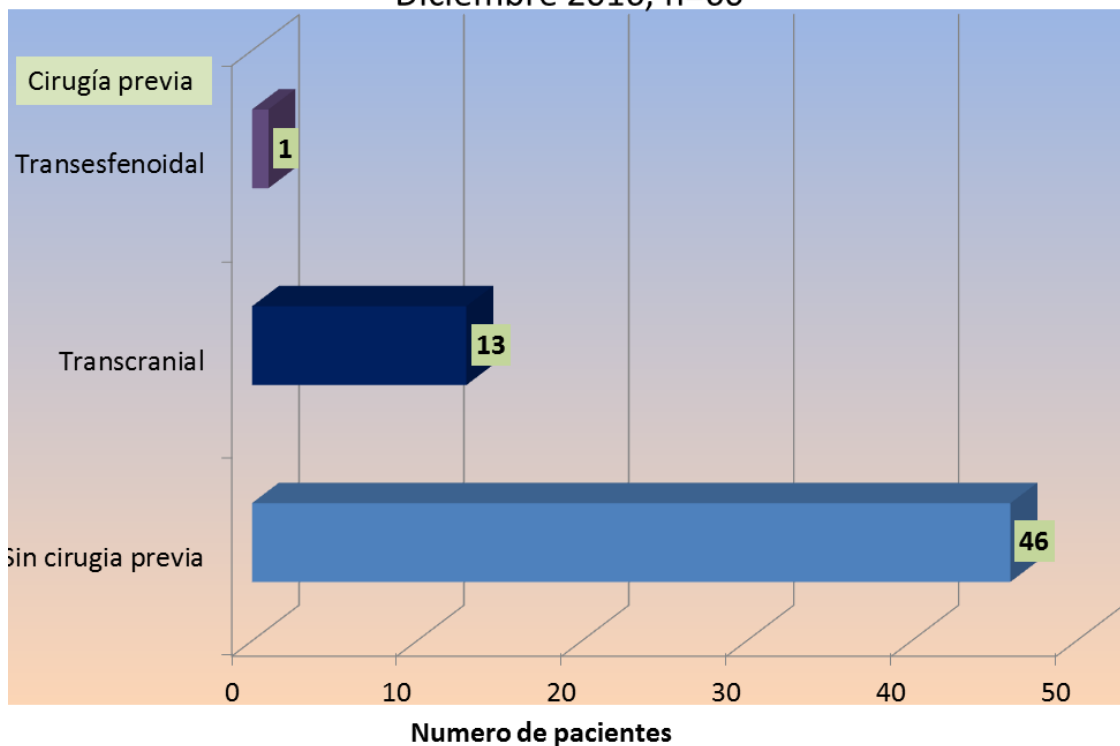
**Grafico N°2** Edades de los pacientes con Adenoma de Hipófisis intervenidos en el Hospital Escuela Antonio Lenin Fonseca durante el período de Enero 2013 a Diciembre 2016, n=60



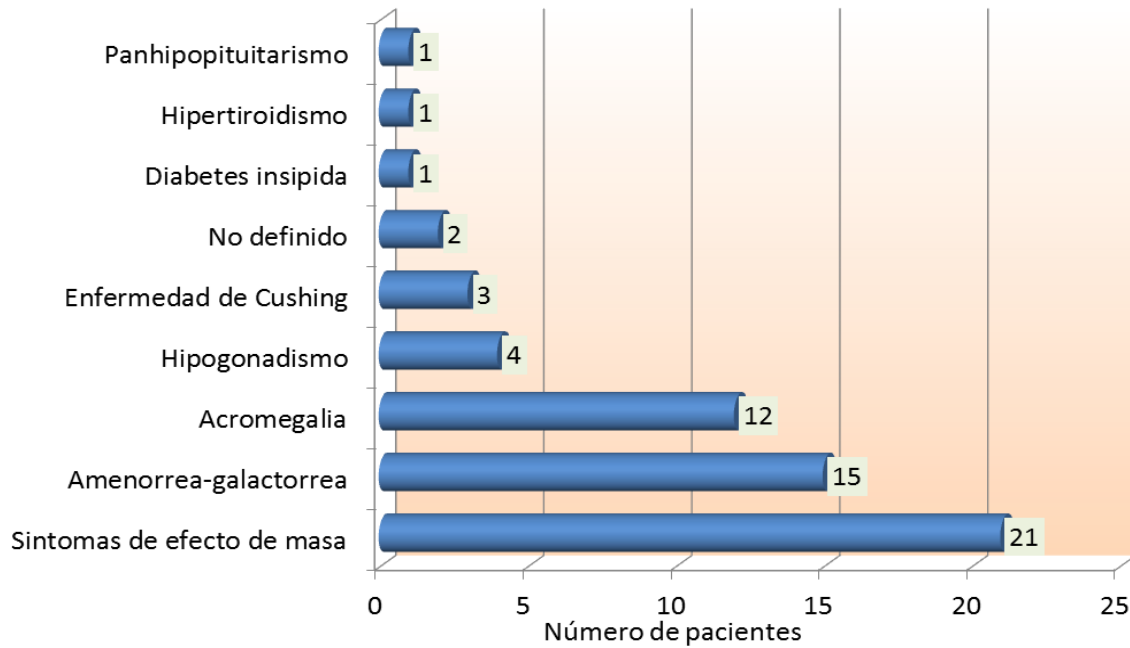
**Gráfico N° 3** Procedencia de los pacientes intervenidos de Adenoma de Hipófisis en el HEALF entre el período de Enero 2013 a Diciembre 2016, n=60



**Gráfico N° 4** Pacientes con adenomas de hipófisis que tienen antecedente de cirugía previa durante el período de Enero 2013 a Diciembre 2016, n=60



**Gráfico N° 5** Endocrinopatía identificada en los pacientes con adenomas de hipófisis previo al abordaje quirúrgico realizado en el período de Enero 2013 a Diciembre 2016, n=60

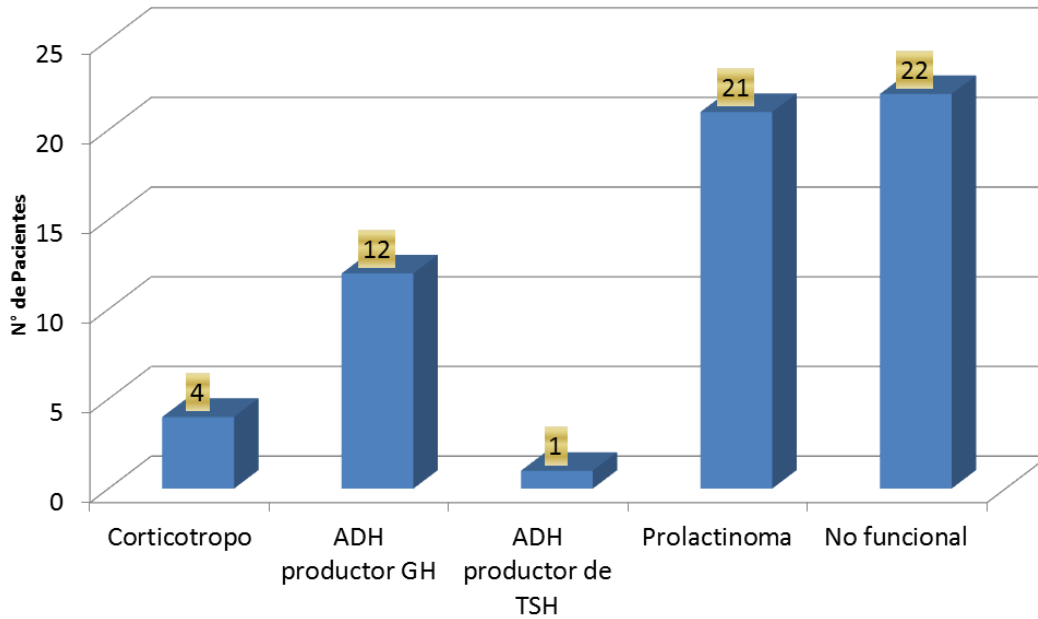


**Tabla N° 1** Correlación del Fenotipo endocrinológico con la clasificación clínico-patológica en los pacientes con adenoma de hipófisis operados en el Hospital Escuela Antonio Lenín Fonseca, en el período de Enero 2013 a Diciembre 2016

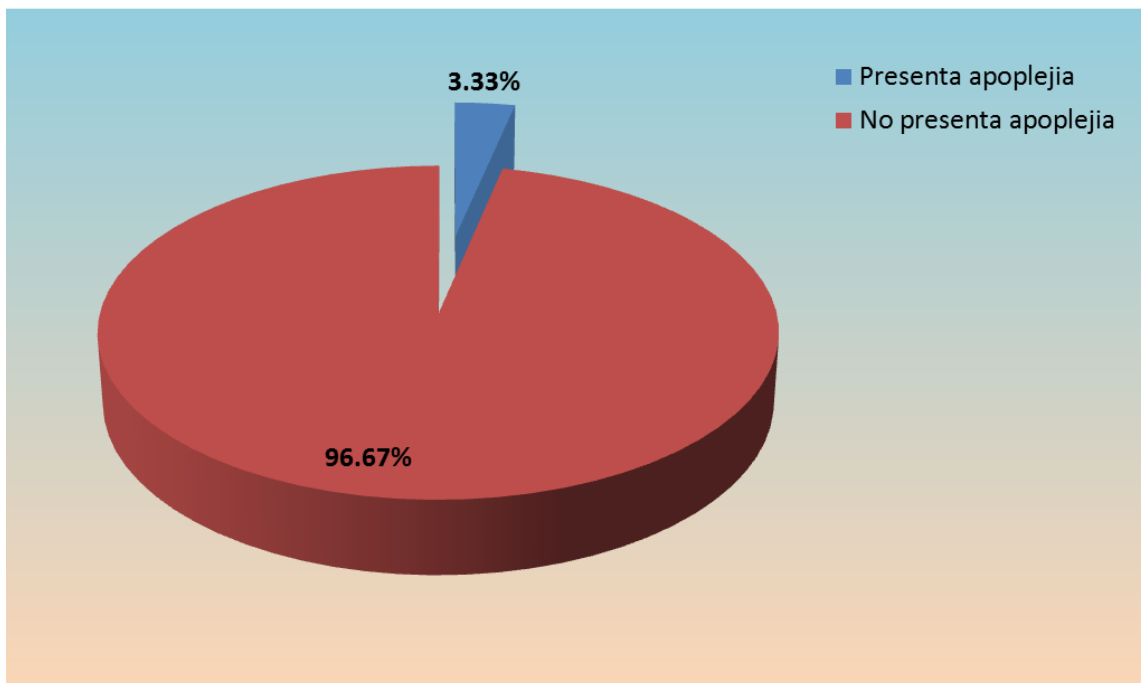
Clasificación funcional	Fenotipo endocrinológico								
	Acromegalia	Amenorrea-Galactorrea	Dia. insípida	Enf. Cushing	Hipertiroidismo	Hipogonadismo	Panhipopituitarismo	No definido	Sintomas efecto masa
Corticotropo	0	0	0	3	0	0	0	1	0
ADH-GH	11	1	0	0	0	0	0	0	0
ADH-TSH	0	0	0	0	1	0	0	0	0
No Fx	0	1	1	0	0	3	1	1	15
Prolactinoma	1	13	0	0	0	1	0	0	6
<b>Total</b>	<b>12</b>	<b>15</b>	<b>1</b>	<b>3</b>	<b>1</b>	<b>4</b>	<b>1</b>	<b>2</b>	<b>21</b>



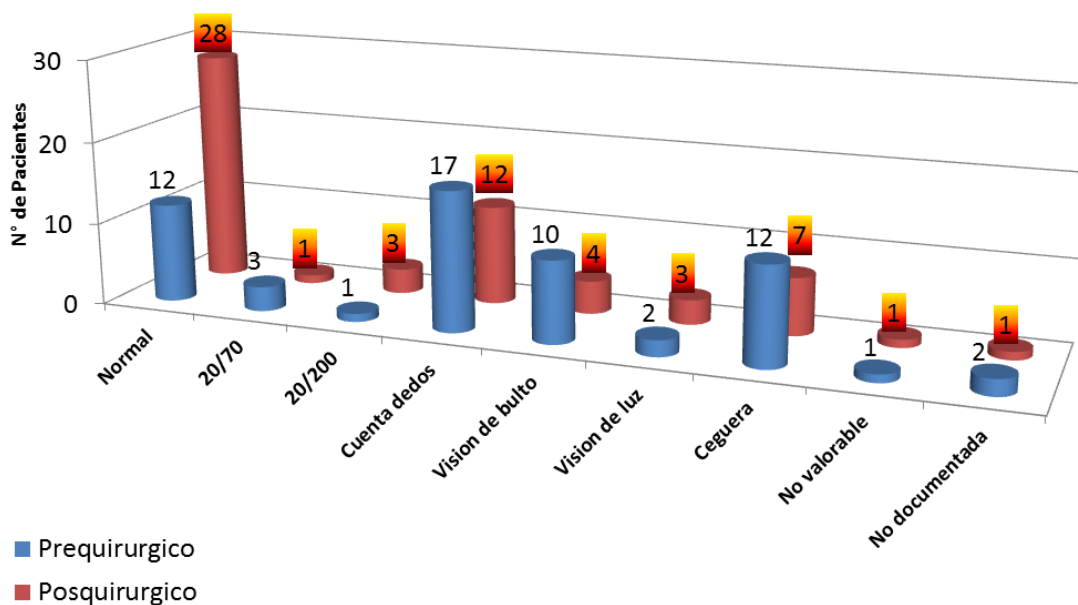
**Gráfico N°6** Clasificación clínico-patológica de los adenoma de hipófisis encontrado en los pacientes operados en el servicio de Neurocirugía del HEALF en el período de Enero 2013 a Diciembre 2016 , n=60



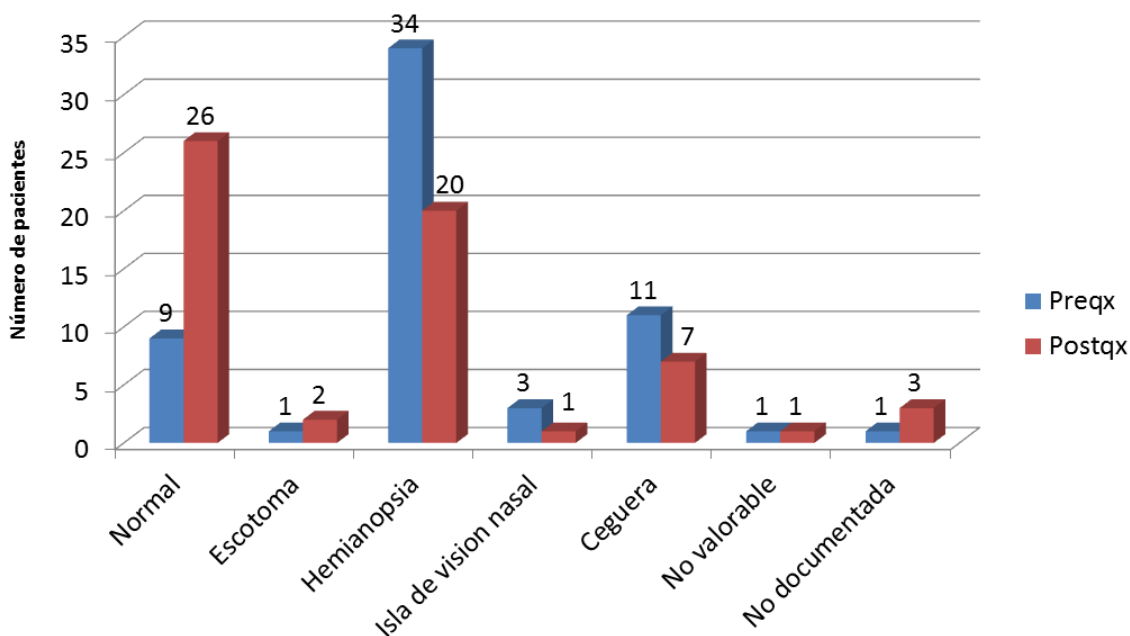
**Gráfico N°7** Porcentaje de pacientes con apoplejía hipofisaria hospitalizados en el servicio de Neurocirugía del HEALF en el período de Enero 2013 a Diciembre 2016, n=60



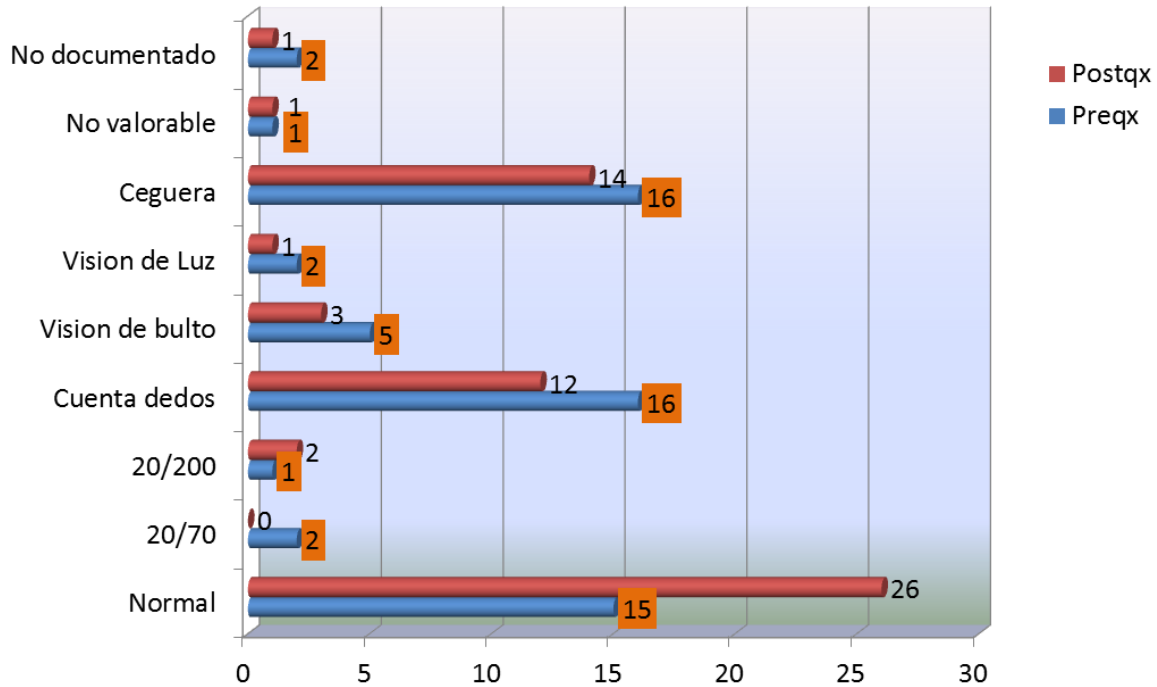
**Gráfico N° 8** Resultados de la evaluación de la agudeza visual pre y postoperatoria del **ojo izquierdo** de los pacientes con adenoma de hipófisis intervenidos en el período de Enero 2013 a Diciembre 2016 , n=60



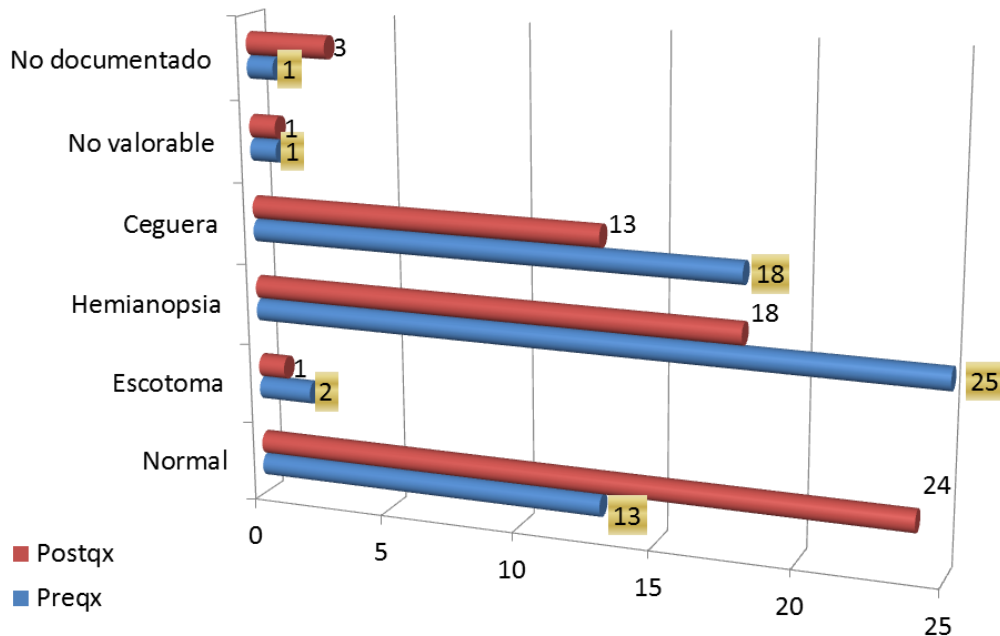
**Gráfico N° 9** Defectos en el campo visual pre y postquirúrgico encontrados en el ojo izquierdo de los pacientes con adenoma de hipófisis hospitalizados en el servicio de Neurocirugía del HEALF en el período comprendido de Enero 2013 a Diciembre 2016, n=60



**Gráfico N° 10** Resultados de la evaluación de la agudeza visual pre y postoperatoria del **ojo derecho** de los pacientes con adenoma de hipófisis intervenidos en el período de Enero 2013 a Diciembre 2016 , n=60



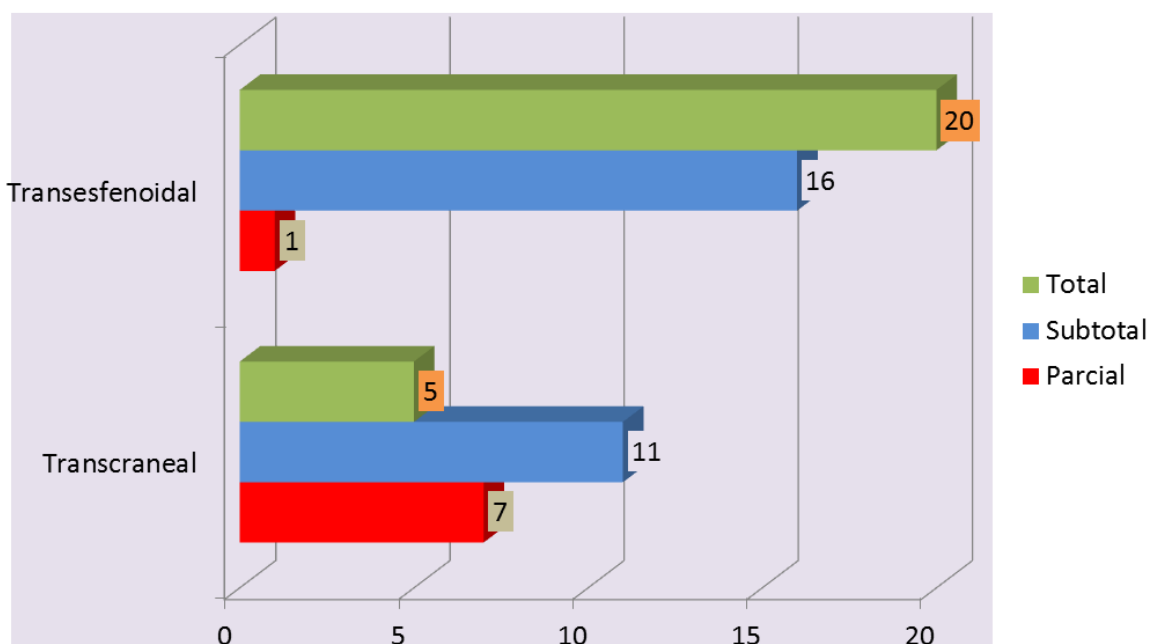
**Gráfico N°11** Defectos en el campo visual pre y postquirúrgico encontrados en el ojo derecho de los pacientes con adenoma de hipófisis hospitalizados en el servicio de Neurocirugía del HEALF en el período comprendido de Enero 2013 a Diciembre 2016, n=60



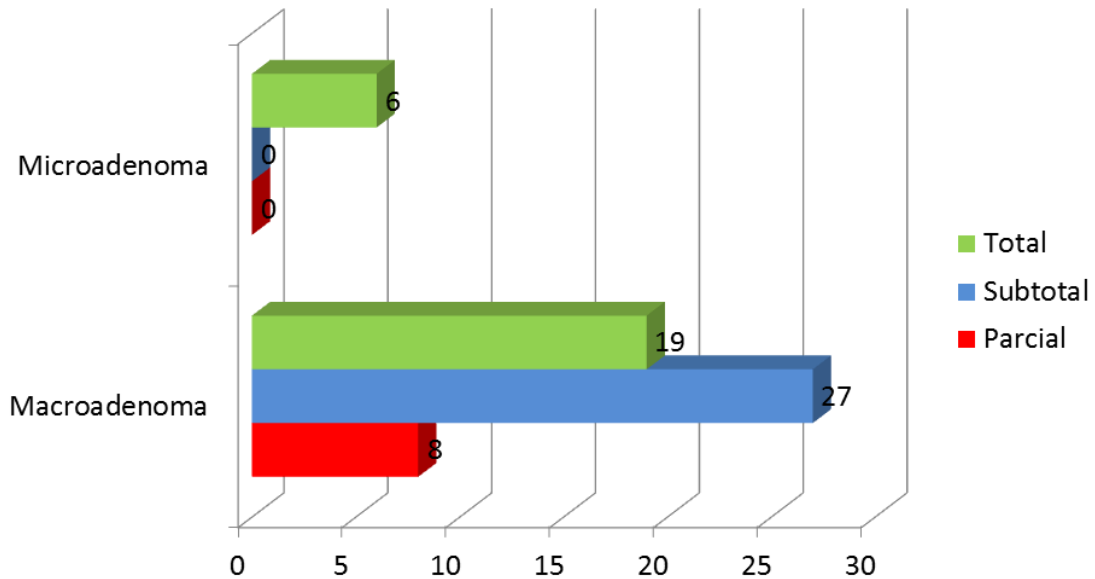
**Tabla N° 2** Opinión de los paciente sobre el grado de mejoría visual después de la resección del adenoma de hipófisis a través de cualquier abordaje quirúrgico realizado en el HEALF en el período de Enero 2013 a Diciembre 2016, n=60

Abordaje	Mejoría visual después de la cirugía			
	No	No valorable	Si	Sin compromiso visual previo a la cirugía
Transcraneal	10	1	12	0
Transesfenoidal	4	0	25	8

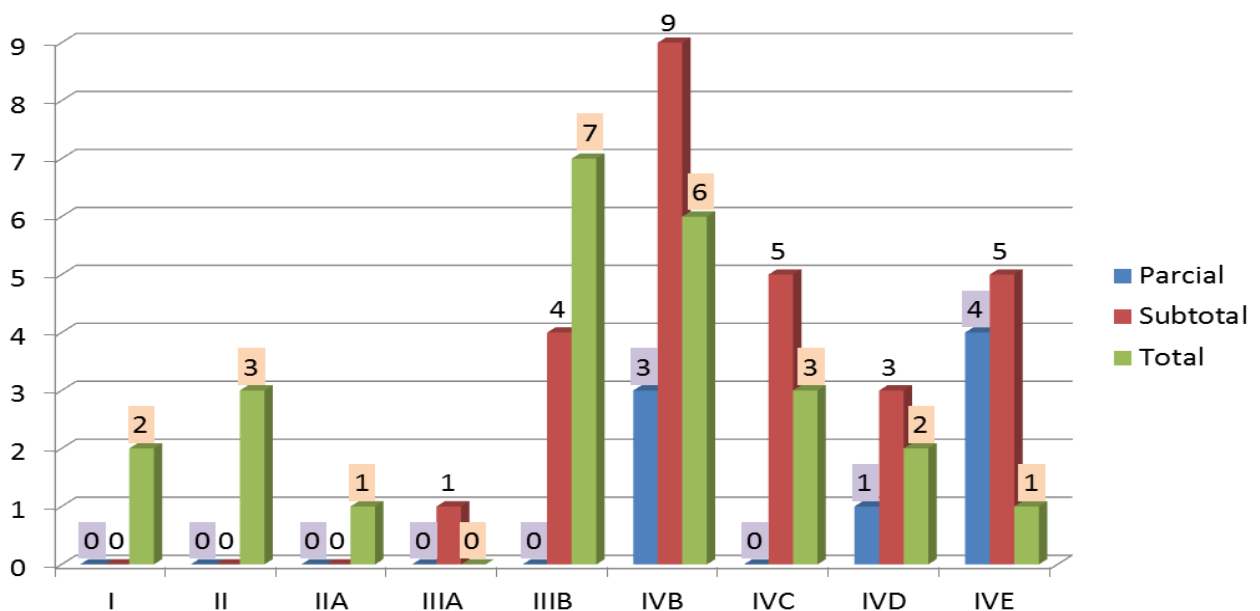
**Gráfico N°12** Grado de resección tumoral de acuerdo al abordaje empleado en los pacientes con adenoma de hipófisis operados en el HEALF en el período de Enero 2013 a Diciembre 2016, n=60



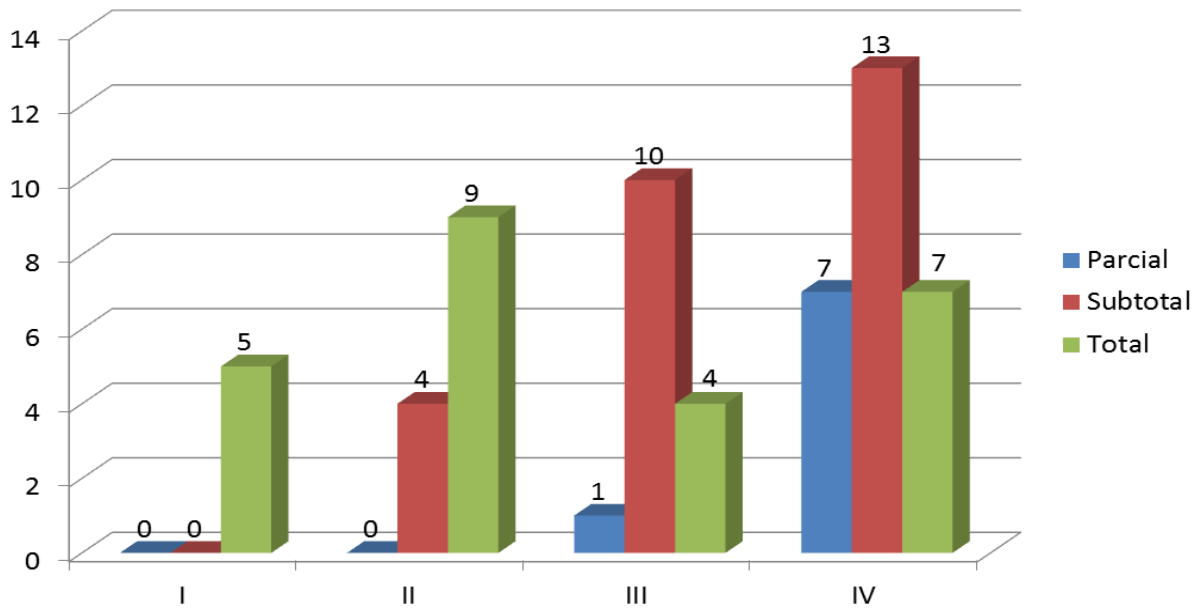
**Gráfico N° 13** Grado de resección tumoral de acuerdo al tamaño del adenoma de hipófisis de los pacientes intervenidos en el servicio de Neurocirugía del HEALF, Enero 2016 a Diciembre 2016, n=60



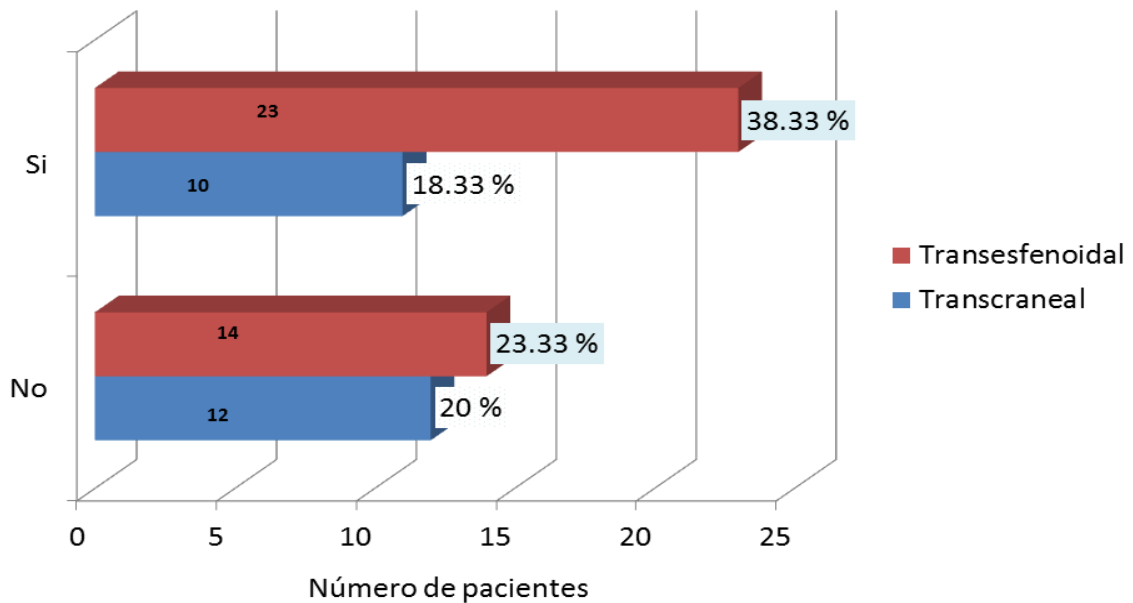
**Gráfico N° 14** Grado de resección tumoral según la clasificación de Hardy-Wilson en los pacientes con adenoma de hipófisis intervenidos en el HEALF en el período de Enero 2013 a Diciembre 2016.



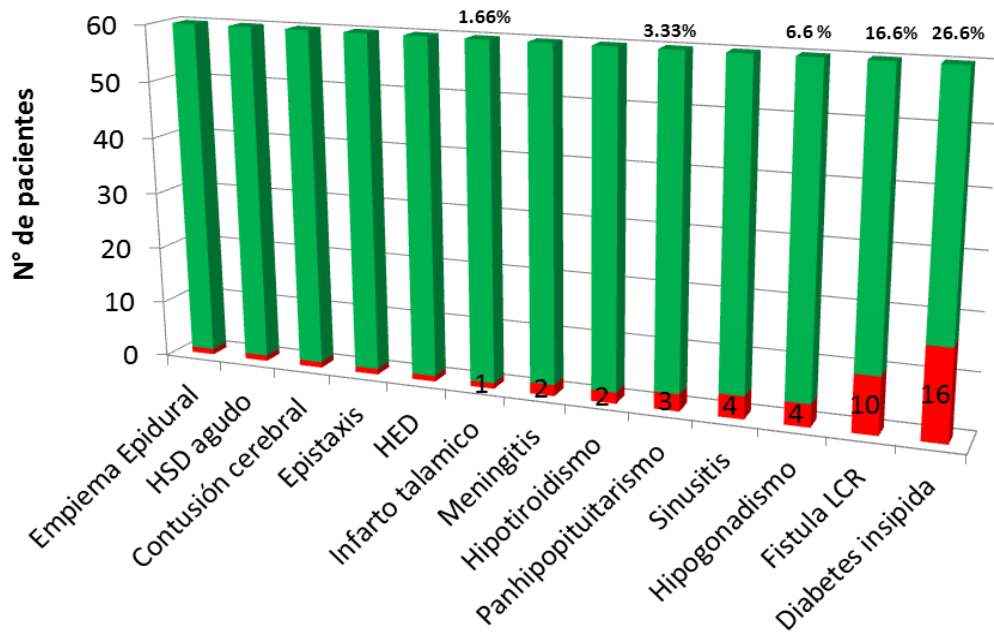
**Gráfico N° 15** Grado de resección tumoral en los pacientes con adenomas de hipófisis según grado de invasión del seno cavernoso de Knosp, intervenidos en el HEALF, en el período de Enero 2013 a Diciembre 2016



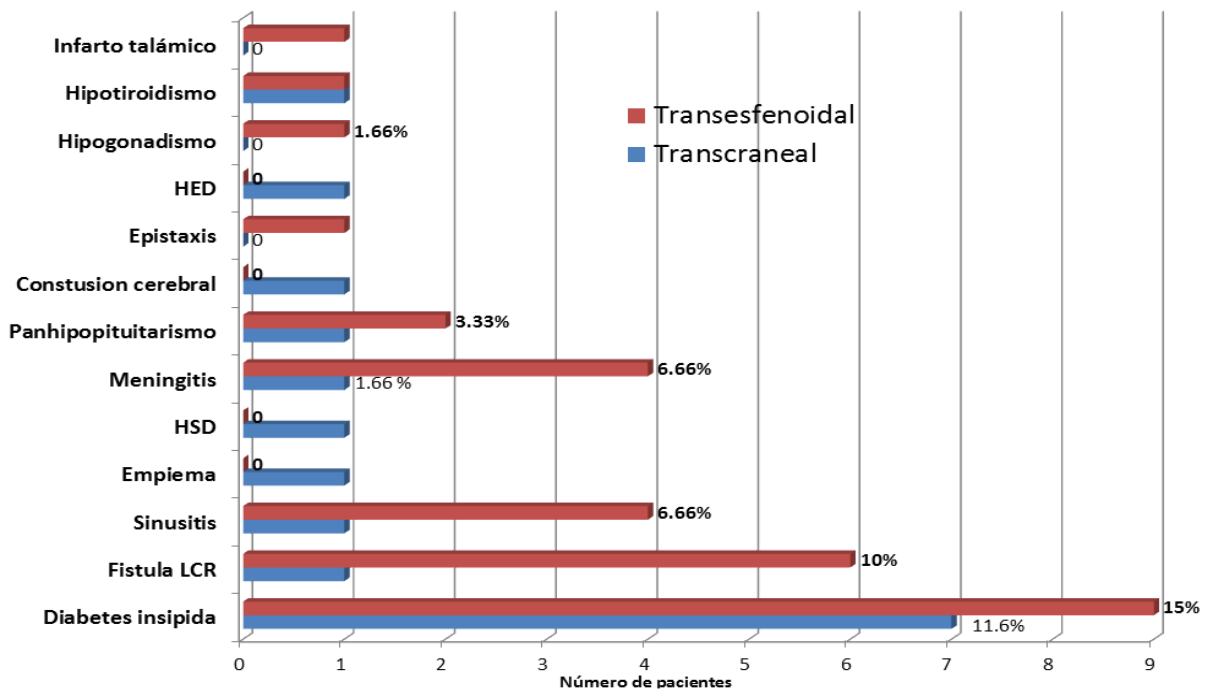
**Gráfico N° 16** Porcentaje de complicaciones postquirúrgicas presente en los pacientes intervenidos de adenoma de hipófisis según el abordaje quirúrgico, HEALF, Enero 2013 a Diciembre 2016



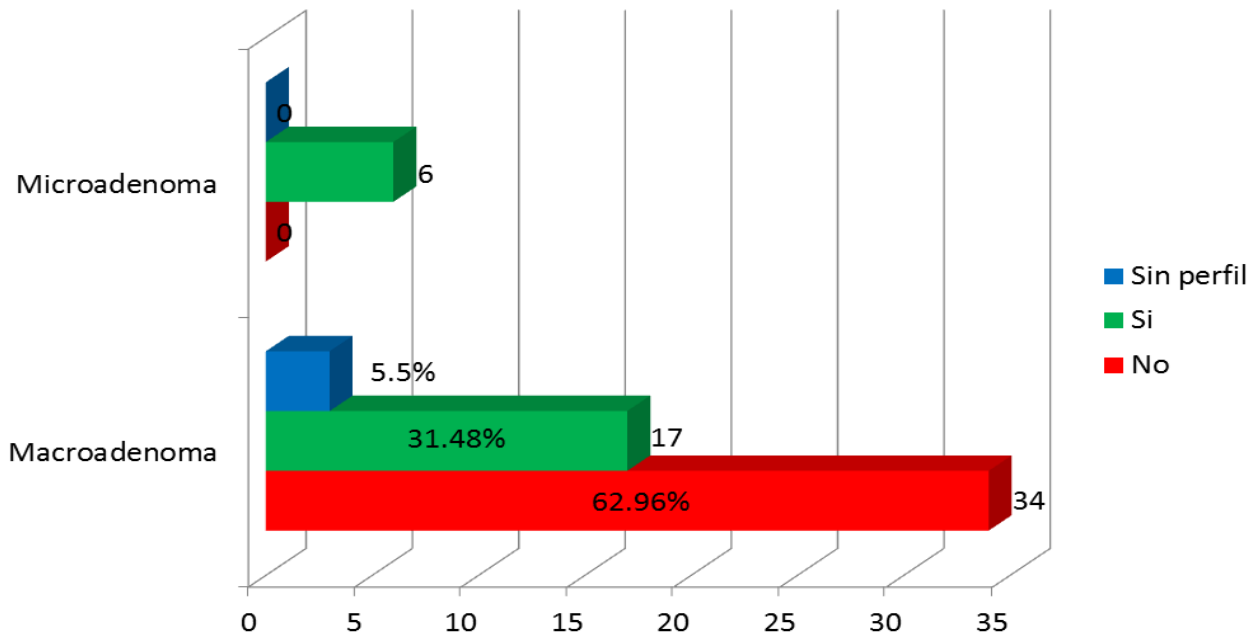
**Gráfico N° 17** Prevalencia de las complicaciones postoperatorias en los pacientes operados de adenoma de hipófisis en el servicio de neurocirugía del HEALF, Enero 2013 a Diciembre 2016



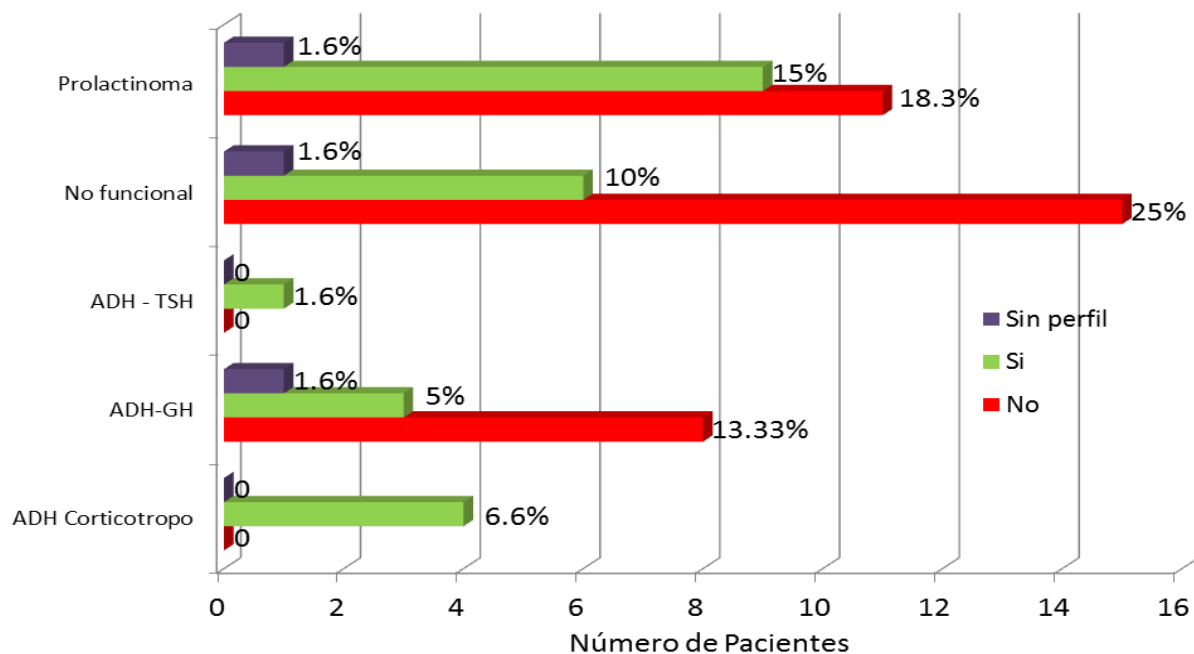
**Gráfico N° 18** Porcentaje de las complicaciones postquirúrgicas presentes de acuerdo al abordaje quirúrgico empleado en los pacientes con adenoma de hipófisis en el período de Enero 2013 a Diciembre 2016



**Gráfico N° 19-A** Remisión postquirúrgica según el tipo de adenoma de hipófisis presente en los pacientes operados en el servicio de neurocirugía del HEALF, Enero 2013 a Diciembre 2016.

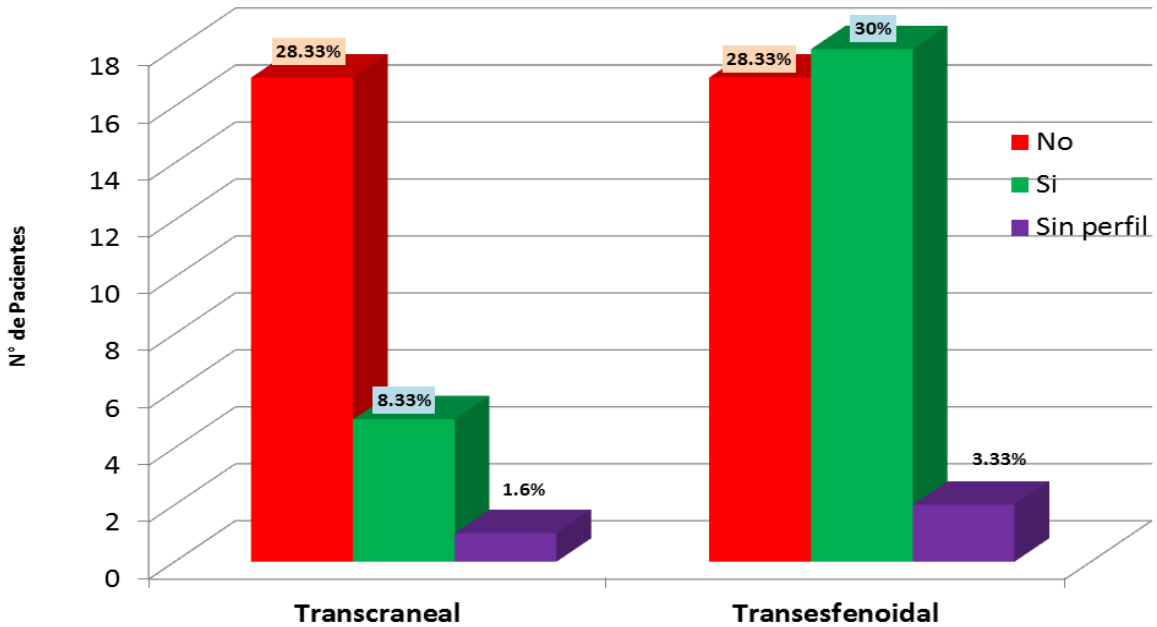


**Gráfico N° 19** Remisión postquirúrgica según el tipo de adenoma (clínico-patológica) de hipófisis presente en los pacientes operados en el servicio de neurocirugía del HEALF, Enero 2013 a Diciembre 2016.

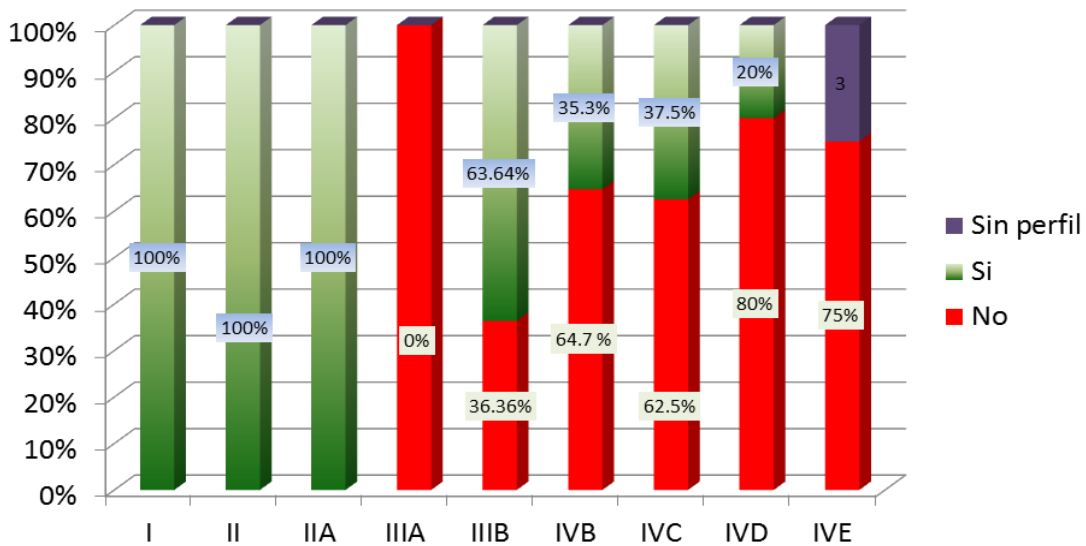




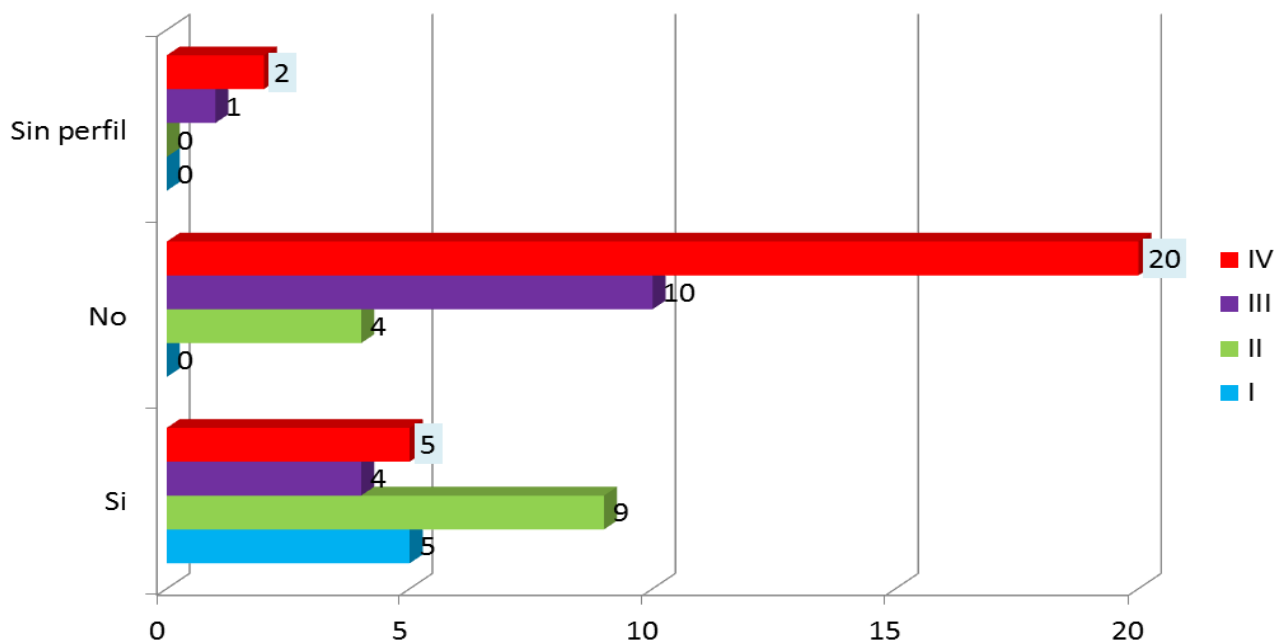
**Gráfico N° 20** Remisión quirúrgica observada en los pacientes con adenoma de hipófisis según abordaje quirúrgico empleado en el HEALF, Enero 2013 a Diciembre 2016



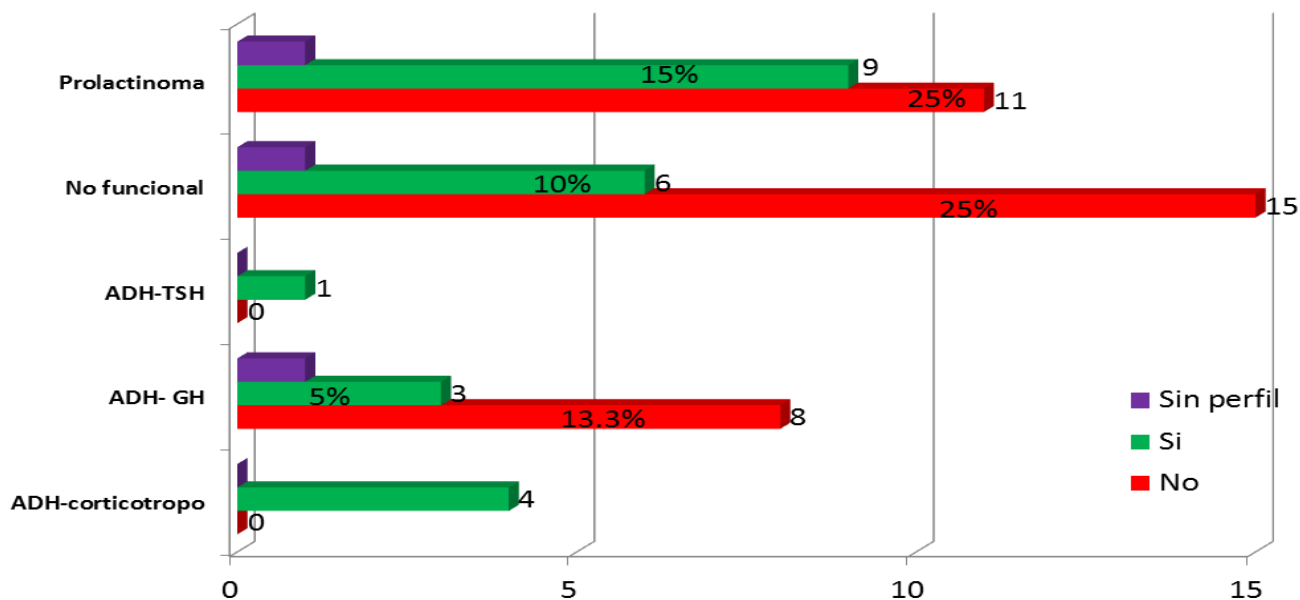
**Gráfico N° 21** Remisión postoperatoria en los pacientes con adenomas de hipófisis según la clasificación de Hardy-Wilson, intervenidos en el HEALF, Enero 2013 a Diciembre 2016, n=60



**Gráfico N° 22** Remisión postoperatoria en los pacientes con adenoma de hipófisis según el grado de invasión al seno cavernoso, servicio de neurocirugía HEALF, Enero 2013 a Diciembre 2016



**Gráfico N° 23** Remisión quirúrgica observada en los pacientes con adenoma de hipófisis según la clasificación clínico-patológica, HEALF, Enero 2013 a Diciembre 2016



**Tabla N° 3** Remisión postoperatoria en pacientes con adenoma de hipófisis con antecedente de cirugía previa, reintervenidos en el HEALF en el período de Enero 2013 a Diciembre 2016, n=57

Abordaje previo	Remisión postoperatoria					
	No		Si		Sin perfil	
	TC	TE	TC	TE	TC	TE
SAP	12	13	5	14	1	1
TC	5	4	0	3	0	1
TE	0	0	0	1	0	0

Leyenda	
SAP	Sin abordaje previo
TC	Transcraneal
TE	Transesfenoidal

**Tabla N° 4** Recurrencia tumoral según la clasificación clínica-patológica de los pacientes con adenomas de hipófisis operados en el servicio de neurocirugía del HEALF

Recurrencia	Clasificación funcional				
	Prolactinoma	Corticotropo	Productor GH	Productor TSH	No funcional
Si	1	1	1	0	0
No	6	2	3	1	4
Persistencia	11	0	8	0	14
Desconocido	3	1	0	0	4
<b>Total</b>	<b>21</b>	<b>4</b>	<b>12</b>	<b>1</b>	<b>22</b>