

Manejo Quirúrgico de las fracturas de ángulo mandibular mediante osteosíntesis con mini placas versus cerclaje con alambre. Servicio de Cirugía Oral y Maxilofacial. Hospital Escuela Dr. Roberto Calderón Gutiérrez. Marzo a Diciembre 2015.

UNIVERSIDAD NACIONAL AUTONOMA DE NICARAGUA

UNAN-MANAGUA

Facultad de Ciencias Médicas

HOSPITAL ESCUELA DR. ROBERTO CALDERÓN G.



Manejo Quirúrgico de las Fracturas de ángulo mandibular mediante osteosíntesis con mini placas versus cerclaje con alambre. Servicio de Cirugía Oral y Maxilofacial. Hospital Escuela Dr. Roberto Calderón Gutiérrez. Marzo a Diciembre 2015.

Tesis para optar al título de Especialista en Cirugía Oral y Maxilofacial

Autor: Roberto Carlos Castillo López

Residente IV año de Cirugía Oral Y Maxilofacial

Tutor: Dr. Allen Carcache Sánchez

Especialista Cirugía Oral y Maxilofacial

Asesor Metodológico: *Dr. Julio Piura López*

MsC. Salud Pública.

Managua, Febrero 2016

TEMA

Manejo Quirúrgico de las Fracturas de ángulo mandibular mediante osteosíntesis con mini placas versus cerclaje con alambre. Servicio de Cirugía Oral y Maxilofacial. Hospital Escuela Dr. Roberto Calderón Gutiérrez. Marzo a Diciembre 2015.

DEDICATORIA

A mi familia, Patricia, Roberto, Mercedes, Carlos e Isabel los que siempre han estado apoyándome en todos los caminos que me ha tocado recorrer.

AGRADECIMIENTOS

A Dios Creador, sin él esta etapa de mi vida no se realizaría.

A mis Docentes, los cuales me han llevado de la mano recorriendo cada una de las etapas que me ha tocado enfrentar a lo largo de este impase de mi vida.

A cada uno de los trabajadores de este que ha sido, mi centro de trabajo, mi hogar, mi escuela, a todos ellos gracias por brindarme una mano amiga cuando la necesite en mi formación profesional.

RESUMEN

El presente estudio fue realizado en el Hospital Escuela Dr. Roberto Calderón Gutiérrez, en el Servicio de Cirugía Oral y Maxilofacial en el período comprendido de Marzo a Diciembre 2015, en el cual fue evaluado el tratamiento quirúrgico las fracturas de ángulo mandibular mediante osteosíntesis con mini placa versus cerclaje con alambre.

En el cual se compararon dos grupos de estudio, divididos en 10 pacientes que son diagnóstico de fracturas de ángulo mandibular unilateral o bilateral con manejo quirúrgico con colocación de mini placa y el otro grupo está constituido por 10 pacientes tratados con cerclaje de alambre de acero inoxidable, lo cuales cumplieron con los criterios de inclusión establecidos.

Una vez se realizaron todos los procedimientos quirúrgicos, y se llenó la ficha de recolección de datos, se procedió a procesar la información, tomando en cuenta los objetivos, hipótesis y las variables planteadas.

Partiendo de los resultados obtenidos se observó que el grupo etario más afectado para este tipo de fractura es el de 21-29 años, el sexo que prevaleció fue el masculino, el tiempo quirúrgico se disminuyó considerablemente con el uso de miniplacas, y que la fractura más común fue la unilateral.

Continuando con el análisis la recuperación funcional de los pacientes mejoró significativamente con el uso de miniplacas en comparación con el cerclaje con alambre de acero inoxidable, el estudio revelo que no hay una significancia estadística del tercer molar en el trazo de fractura.

Dentro de las complicaciones se encontró que los pacientes a los cuales se le realizó el procedimiento de cerclaje con alambre presentaron Trismus, Mal oclusión y Neuralgias, a diferencia de los tratados con miniplacas que no presentaron ningún tipo de complicaciones.

Opinión del tutor

Las fracturas de ángulo mandibular son un diagnóstico común en el Servicio de Cirugía Oral y Maxilofacial de nuestra unidad hospitalaria presentando muchos retos para su diagnóstico y posterior correcta reducción quirúrgica debido a las limitantes en nuestro medio, por ende es de utilidad que nuestros especialistas en formación miembros de esta escuela tengan todos los conocimientos y destrezas quirúrgicas para poder utilizarlas una vez fuera de la misma.

Por lo cual considero que este estudio será de gran utilidad para realizar actualizaciones de nuestras técnicas quirúrgicas, para crear profesionales competentes para dar respuesta con calidad y eficacia a la población tanto desde el punto de vista funcional como estético.

Estoy convencido que la reducción de las fracturas de ángulo mandibular mediante osteosíntesis con el uso de miniplaca será el tratamiento de elección formando parte del protocolo de atención quirúrgica de Nuestro Servicio de Cirugía Oral y Maxilofacial, debido a las ventajas y a las pocas complicaciones presentadas en este estudio.

Dr. Allen Carcache Sánchez

Cirujano Oral y Maxilofacial

Jefe Docente y Profesor Titular

Servicio de Cirugía Oral y Maxilofacial – H.E.R.C.G

Contenido

I.	INTRODUCCIÓN	8
II.	PLANTEAMIENTO DEL PROBLEMA.....	9
III.	HIPOTESIS.....	10
IV.	ANTECEDENTES.....	11
V.	JUSTIFICACIÓN.....	12
VI.	OBJETIVOS.....	13
	6.1 Objetivo General.....	13
	6.2 Objetivos Específicos.....	13
VII.	MARCO TEORICO.....	14
VIII.	DISEÑO METODOLOGICO.....	37
	8.1 Tipo de estudio.....	37
	8.2 Área o Ubicación de estudio.....	37
	8.3 Grupo de estudio.....	37
	8.4 Operacionalización de Variables.....	38
	8.5 Obtención de información.....	39
	8.6 Procesamiento de la Información.....	39
	8.7 Aspectos Éticos.....	39
IX.	RESULTADOS.....	40
X.	DISCUSIÓN DE RESULTADOS.....	47
XI.	CONCLUSIONES.....	49
XII.	RECOMENDACIONES.....	50
XIII.	BIBLIOGRAFIA.....	51
XIV.	ANEXOS.....	53

I. INTRODUCCIÓN

El Hospital Escuela Dr. Roberto Calderón Gutiérrez es un hospital estatal de referencia nacional para el servicio de Cirugía Oral y Maxilofacial, en dicho servicio se observa con frecuencia el ingreso de pacientes que presentan trauma facial.

Uno de los problemas que con frecuencia se observan el ingreso de pacientes con fractura de ángulo mandibular tanto unilateral como bilateral que requieren el uso de manejos especializados que incluyen osteosíntesis.

Tradicionalmente se ha venido utilizando la reducción abierta con cerclaje con alambre de acero inoxidable, la cual se venía asociando a rechazo de material, infección de sitio quirúrgico, incorporación tardía del paciente a su entorno social, mayor estancia intrahospitalaria además del posterior requerimiento de citas con el propósito de valorar la evolución clínico radiográfica de la fractura.

Esto plantea la necesidad de estudiar alternativas que disminuyan los efectos negativos del manejo tradicional, planteándose la necesidad de realizar estudios que permitan evidenciar resultados a fin de orientar la toma de decisiones por parte de la Dirección del hospital.

Por lo que presente estudio se orienta analizar los resultados comparativos en el manejo de pacientes con fractura del ángulo mandibular unilateral o bilateral mediante osteosíntesis con mini placa versus cerclaje con alambre en el servicio de Cirugía Oral y Maxilofacial del Hospital Dr. Roberto Calderón Gutiérrez en el periodo Marzo a Diciembre 2015.

II. PLANTEAMIENTO DEL PROBLEMA

El presente estudio se orienta a dar respuesta a la siguiente interrogante:

¿Cuáles son los resultados comparativos en el manejo quirúrgico de pacientes con fractura del ángulo mandibular unilateral o bilateral mediante osteosíntesis con mini placa versus cerclaje con alambre en el servicio de Cirugía Oral y Maxilofacial del Hospital Dr. Roberto Calderón Gutiérrez en el periodo Marzo a Diciembre 2015?

III. HIPÓTESIS

La osteosíntesis con mini placas para el tratamiento de las fracturas de ángulo mandibular unilateral o bilateral presenta menos complicaciones que con el cerclaje con alambre en el Hospital Escuela Dr. Roberto Calderón Gutiérrez en el período de Marzo a Diciembre 2015

IV. ANTECEDENTES

En el año 2012 se realizó un estudio sobre “Manejo quirúrgico de las fracturas mandibulares utilizando mini placas con tornillos y acero inoxidable en pacientes del servicio de cirugía Maxilofacial del HEDRCG, Managua, Abril 2009 – Noviembre 2012”.

En el cual los resultados obtenidos fueron los siguientes:

El sexo masculino fue el más afectado en cuanto a ambos grupos que fueron estudiados en dicho estudio.

La fractura más común fueron las combinadas, seguidas de las fracturas de ángulo mandibular y en un tercer lugar las fracturas de parasíntesis mandibular.

El tiempo quirúrgico empleado en la cirugía en el caso de miniplacas y cerclaje con alambre fue en un promedio de 1-3 horas ambos dentro de los mismos porcentajes.

V. JUSTIFICACIÓN

El presente estudio servirá de base dar pauta de protocolización de manejo quirúrgico de fracturas de ángulo mandibular unilateral o bilateral en el Hospital Escuela Dr. Roberto Calderón Gutiérrez.

Igualmente permitirá la realización de talleres con el personal médico involucrado al fin de consensuar mecanismo de implementación de dichas pautas.

VI. OBJETIVOS

6.1. OBJETIVO GENERAL

Evaluar el manejo quirúrgico de las fracturas de ángulo mandibular mediante osteosíntesis con mini placa versus cerclaje con alambre en pacientes atendidos en el servicio de Cirugía Oral y Maxilofacial en el Hospital Escuela Dr. Roberto Calderón Gutiérrez de Marzo a Diciembre 2015.

6.2. OBJETIVOS ESPECIFICOS

1. Evaluar el desplazamiento de la fractura en los pacientes incluidos en ambos grupos de estudio.
2. Describir las características clínico – radiográficas de la cordal en función de la fractura.
3. Determinar las características Pre y Post – Quirúrgicas de los pacientes en estudio.
4. Identificar las complicaciones posteriores a cada procedimiento en los pacientes estudiados.

VII. MARCO TEÓRICO

El tratamiento de las fracturas de ángulo mandibular continúa siendo una controversia. Existen numerosos artículos publicados en la literatura con resultados dispares cuando comparan la osteosíntesis con 1 mini placa, fijada en las “líneas ideales de osteosíntesis” descritas por Champy y Michelet (en la cresta oblicua externa o en la cortical bucal superior), con la osteosíntesis con Cerclaje de alambre ya está en desuso en países desarrollados.

En la actualidad, con los continuos avances en el área de la biomedicina y con el desarrollo de materiales altamente biocompatibles como el titanio, la fijación interna rígida (FIR) por medio de placas y tornillos es el medio de elección sobre otras técnicas descritas,

Se ha demostrado que en modelos biomecánicos la osteosíntesis con mini placa ofrece mayor estabilidad, para la corrección de fracturas mandibulares ya que logran una estabilización idónea de los segmentos óseos y la rehabilitación temprana del paciente, pero los resultados de los estudios clínicos son diversos, siendo las 2 técnicas equiparables o bien demostrando mejores resultados con una determinada técnica.

La mayoría de estos estudios son retrospectivos, no randomizados e incluyen en su serie de casos fracturas de ángulo combinadas con otras fracturas mandibulares

7.1. HISTORIA DE LA OSTEOSINTESIS EN FRACTURAS MANDIBULARES

El manejo terapéutico de las fracturas mandibulares ha evolucionado de forma dinámica con el paso de los años. Su diagnóstico y tratamiento fue documentado por primera vez en 1650 AC en un papiro egipcio. El tratamiento siempre ha girado en torno al mismo concepto: la inmovilización del foco de fractura.

Durante el siglo XX, el manejo de las fracturas mandibulares estaba prácticamente limitado a la fijación máxilo-mandibular (bloqueo intermaxilar o BIM) durante 6-8 semanas, en el que la mandíbula permanecía inmovilizada. En casos selectos se realizaba un abordaje abierto y reducción con alambres, hasta que en 1968 Luhr introdujo el concepto de mini placas para reducir Fracturas mandibulares. En 1976, Spiessl avanzó en la técnica de reducción abierta y fijación interna (ORIF) y desarrolló los principios más tarde avocados por la AO/ASIF (Association for Osteosynthesis/ Association for the Study of Internal Fixation). La base de estas teorías residía en que la osteosíntesis ideal debía ser lo más rígida posible para mantener el foco de fractura inmovilizado y así dar lugar a la reparación ósea primaria. La rigidez de la osteosíntesis debía superar las fuerzas de carga mandibulares, con la idea de obtener una recuperación funcional inmediata y poder evitar los largos periodos de inmovilización necesarios con el BIM.

En 1973, Michelet introdujo técnicas de fijación mandibular usando placas de menor perfil colocadas en unas "líneas ideales de osteosíntesis", y Champy refinó y aplicó estas técnicas a la práctica clínica. Esta nueva teoría predicaba sobre la ausencia de necesidad de obtener una inmovilización absoluta, y se basaba en las líneas de tensión y compresión mandibular determinando el lugar ideal para colocar las mini placas pudiendo obtener también una recuperación funcional precoz.

7.2. FISIOLÓGÍA DEL TEJIDO ÓSEO

Proceso de consolidación:

La cicatrización ósea se puede diferenciar en indirecta (secundaria) o directa (primaria).

La cicatrización indirecta es la que ocurre de forma natural, mediante la formación de un callo óseo. En ésta se describen 4 fases.

1) *Fase inflamatoria:*

Tras un traumatismo se produce edema y la liberación de factores vasodilatadores, contribuyendo a la formación de un hematoma en el foco fracturario. Se produce la proliferación de células pluripotenciales del periostio dando lugar a osteoblastos, fibroblastos y células de potencial condrogénico. Se produce también una proliferación de capilares en el foco de fractura. Estos procesos sumados al ambiente ácido, baja tensión de oxígeno y los micro movimientos del foco, estimula la formación de cartílago hialino en el hematoma.

2) *Formación de callo blando o cartilaginoso:*

En la parte externa del callo existe cierta hipoxemia, favoreciendo la proliferación de condroblastos, que formarán condrocitos. Los condrocitos formarán cartílago hialino y los osteoblastos colágeno, creando una matriz fibrocartilaginosa que será el callo blando. En la parte más interna hay mayor aporte sanguíneo y más oxígeno, produciendo mayor proliferación de osteoblastos que formaran el callo óseo.

3) *Formación de callo óseo:*

El mayor aporte de vasos suministrará más oxígeno, favoreciendo la proliferación de osteoblastos que irán sustituyendo el fibrocartílago por osteoide, que comienza a calcificarse formando hueso fibrilar.

4) *Fase de remodelación:*

El hueso fibrilar es remodelado formando hueso laminar maduro. La cicatrización directa se lleva a cabo en huesos con gran aporte vascular y movilidad muy escasa, en la que la proliferación directa de osteoblastos produce directamente hueso fibrilar sin necesidad de formarse previamente un callo fibrocartilaginoso. El hueso fibrilar posteriormente es remodelado para dar lugar a hueso maduro. Al tratar las fracturas mediante fijación interna rígida se produce la inmovilización completa del foco de fractura, favoreciendo la cicatrización directa.

7.3. ANATOMÍA MANDIBULAR

La mandíbula tiene un cuerpo horizontalmente curvo y convexo hacia delante y dos ramas anchas que ascienden en la parte posterior.

El cuerpo mandibular tiene forma en U, presenta una superficie externa y otra interna, separadas por los bordes superior e inferior. El cuerpo contiene en la parte más anterior de su superficie externa, una tenue cresta media que indica la fusión de las mitades del hueso fetal (sínfisis mentoniana). Esta cresta se divide por abajo para delimitar la protuberancia mentoniana triangular. Entre las raíces de los premolares primero y segundo, o debajo del segundo, se encuentra el agujero mentoniano. Aquí el canal mandibular se divide en una parte mentoniana y otra incisiva. El canal mentoniano se desvía hacia arriba, hacia atrás y hacia el lado hasta el agujero mentoniano, por el que salen los nervios y vasos mentonianos, mientras que el canal incisivo continúa por debajo de los dientes incisivos. En el borde inferior del cuerpo, cerca de la línea media, existe a cada lado una fosa digástrica rugosa donde se insertan los vientres anteriores de los músculos digástricos. El borde superior, contiene 16 alveolos para las raíces de los dientes. Junto al borde alveolar, a nivel de la región molar, el buccinador presenta una inserción lineal que se extiende en dirección medial detrás del último molar hasta el rafe pterigomandibular. La superficie interna está dividida por una línea milohioidea oblicua, inserción del músculo milohioideo, que se extiende desde detrás del tercer molar, a un centímetro del borde superior, hasta la sínfisis mentoniana entre las fosas digástricas. Por encima de los extremos anteriores de las líneas milohioideas, la cara posterior de la sínfisis presenta unas pequeñas elevaciones llamadas tubérculos genianos. En los tubérculos superiores se insertan los genioglosos, y en los inferiores los genihioideos.

La rama mandibular tiene dos superficies, cuatro bordes y dos apófisis. La superficie medial presenta, un poco por encima del centro, un agujero mandibular conducente al canal mandibular por donde discurre el nervio dentario inferior en dirección hasta su salida por el agujero mentoniano, dando ramas a las raíces dentales. En la parte más anteromedial, el agujero está cubierto por una fina línula triangular o Espina de Spix. El borde inferior, que se continúa con la base mandibular, se une al borde posterior en el ángulo de la mandíbula. El borde superior fino limita la incisura mandibular, coronado en la parte anterior por la apófisis coronoides, plana y triangular, y por detrás por un fuerte cóndilo o apófisis condílea. La apófisis condílea está alargada en

sentido apical por un fibrocartilago que recubre la cabeza o cóndilo, que se proyecta para articularse con la fosa mandibular del hueso temporal a través de un disco articular intermedio. El cóndilo desciende hacia delante cuando se abre la boca. Por debajo de la cabeza de la mandíbula se encuentra el cuello, más estrecho, y en su parte medial presenta una fovea pterigoidea rugosa.

La rama y sus apófisis proporcionan inserción para los músculos de la masticación. En gran parte de la superficie lateral de la rama se inserta el masetero, y la superficie medial recibe el pterigoideo interno o medial. La inserción más baja del temporal desciende más allá de la apófisis coronoides, hasta el borde anterior de la rama. A nivel de la superficie medial del cuello condilar se inserta el pterigoideo externo o lateral.

La inervación corre a cargo del nervio mandibular o V3, rama del nervio trigémino, que es un nervio de tipo mixto. Nace del ganglio de Gasser en la fosa craneal media como un nervio sensitivo, se dirige verticalmente hacia abajo hacia el agujero oval, por el que ingresa hacia la fosa cigomática. Durante su paso por este agujero, la raíz motora del trigémino se funde a él, convirtiéndolo así en nervio mixto. El nervio forma ramas terminales (nervio dentario inferior, nervio lingual) y colaterales (entre ellos el tronco temporo- bucal, nervio temporal profundo medio, y tronco temporo-masterino) inervando así los músculos masticadores (como el temporal, el masetero, pterigoideos, tensor del tímpano, el milohioideo y el digástrico), así como el hueso mandibular, periostio y piezas dentales.

La vascularización durante los primeros años de vida depende de la arteria alveolar inferior, rama de la arteria maxilar interna, que es rama de la carótida externa. Posteriormente la vascularización perióstica va tomando protagonismo, hasta que en el adulto la vascularización depende por completo del periostio, como fue descrito por Bradley en 1975. La articulación temporomandibular está irrigada por la arteria temporal superficial (rama terminal de la carótida externa) y la arteria maxilar interna.

7.4. CLASIFICACIÓN DE LAS FRACTURAS MANDIBULARES

Las fracturas mandibulares se pueden clasificar en función del trazo de fractura, por su región anatómica o en función de la dentición.

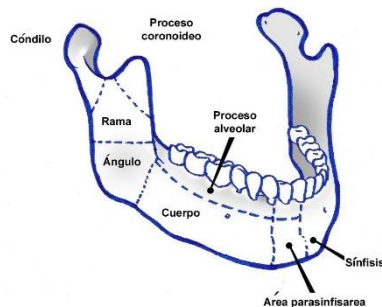
7.4.1. Clasificación en función del trazo de fractura:

- 1) Simple o cerrada: No existe comunicación con el entorno externo, ya sea a través de la piel, mucosa, o ligamento periodontal.
- 2) Abierta o compuesta: Existe solución de continuidad entre el foco de fractura y el medio externo.
- 3) Conminuta: Fractura con diversos trazos.
- 4) En tallo verde: Existe fractura de una cortical, con ausencia de fractura en la otra cortical.
- 5) Patológica: Fractura sobre hueso patológico.

- 6) Múltiple: Existe más de un trazo de fractura en el mismo hueso sin comunicación entre sí.
- 7) Impactada: Intrusión de un fragmento sobre el otro.
- 8) Indirecta: Fractura en un punto distante a la zona de impacto.
- 9) Complicada o compleja: Se asocia a lesión considerable de partes blandas.
- 10) Atrófica: Sobre hueso atrófico.

7.4.2. Clasificación en función de la región anatómica:

- a) Línea media o sínfisis: Fractura entre incisivos centrales.
- b) Parasínfisis: Fractura localizada dentro del área compuesta entre caninos
- c) Cuerpo: Desde la sínfisis hasta la línea que coincide con el borde alveolar del músculo masetero.
- d) Ángulo: Región triangular entre el borde anterior del masetero y la inserción postero-superior del masetero.
- e) Cuerpo: Entre el ángulo y la escotadura sigmoidea.
- f) Condíleas: Fracturas intracapsulares (fracturas de cabeza de cóndilo) o fracturas de cuello.
- g) Subcondíleas: Bajo el cuello anatómico del cóndilo, coronoides.
- i) Alveolares: Fragmento de hueso alveolar pudiendo contener la inserción de algún diente.



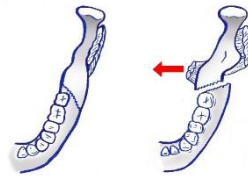
7.5. BIOMECÁNICA MANDIBULAR

La mandíbula está sometida a la acción de unos músculos masticadores (maseteros, temporales y pterigoideos) y depresores (genihioideos, genioglosos, milohioideos y digástricos), cuya acción conjunta va a determinar que los trazos de fractura sean favorables si las acciones musculares tienden a aproximarlos o desfavorables si tienden a separarlos.

Las fracturas de ángulo y cuerpo se pueden dividir en:

a) Vertical:

- 1) Favorable: Fractura de la superficie externa atrás y adentro.
- 2) Desfavorable: Fractura desde atrás adelante y adentro.



b) Horizontal:

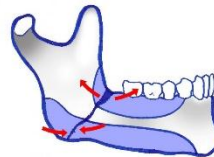
- 1) Favorable: Fractura hacia abajo y adelante.
- 2) Desfavorable: Fractura hacia abajo y atrás.



En las fracturas verticales y horizontales desfavorables, los músculos insertados en la rama mandibular (masetero, temporal y pterigoideo medial), desplazan el segmento proximal hacia arriba y hacia medial. En fracturas verticales y horizontales desfavorables, estos mismos músculos tienden a impactar los fragmentos minimizando el desplazamiento. Cuanto más distal sea la fractura en el cuerpo mandibular, mayor es la compensación de esta fuerza

hacia arriba, realizada por el músculo milohioideo, digástrico, geniioideo y geniogloso, que realizan un vector de fuerza hacia abajo. En las fracturas de cóndilo, el músculo pterigoideo lateral tiende a desplazar el cóndilo hacia medial y anterior.

Cuando existe una fractura a nivel del ángulo mandibular, se crea un gap a nivel de la superficie superior por la acción opuesta que realizan los músculos elevadores, que rotan la rama mandibular hacia arriba y adelante, y los músculos depresores que rotan el cuerpo mandibular inferiormente. Así, la superficie dentada o superior de la mandíbula sufre “tensión” o separación, mientras que la basal mandibular sufre “compresión” y los fragmentos se mantienen posicionados.



7.6. PRINCIPIOS EN OSTEOSÍNTESIS

Los principios de la osteosíntesis se basan en 2 pilares formados por el concepto de “carga soportada” (load bearing) y “carga compartida” (load sharing).

En la “carga soportada”, el objetivo del material de osteosíntesis es soportar todas las fuerzas funcionales, permaneciendo el foco totalmente inmovilizado y permitiendo así la cicatrización mediante osificación primaria. Esta corriente avoca por el uso de sistemas de osteosíntesis muy rígidos, dando lugar a una “fijación rígida”.

En el concepto de carga compartida el material de osteosíntesis comparte con los bordes de la fractura la carga mecánica funcional, existiendo una cantidad de fuerza transmitida a través del foco de fractura, dando lugar a la “fijación funcionalmente estable” o “semirrígida”. Esta fijación no es completamente rígida, pero su teoría mantiene que la inmovilización absoluta de los fragmentos óseos y la osificación primaria son innecesarias para la consolidación de la fractura.

7.6.1. Carga soportada:

Los sistemas de osteosíntesis están formados por placas gruesas y tornillos largos (bicorticales), con un mínimo de 3 tornillos a cada lado del trazo de fractura. Debido a la disposición del nervio dentario inferior y la presencia de los ápices dentales, estas placas se han de colocar en la basal mandibular para no producir lesiones. Según los estudios biomecánicos mandibulares, existe una línea de compresión situada en el borde inferior mandibular, mientras que el hueso del reborde alveolar tiende a separarse. Por ello, la colocación de una placa en el borde inferior mandibular es biomecánicamente desfavorable, y la osteosíntesis puede ser reforzada colocando una mini placa sobre la “banda de tensión”.

Indicaciones de “load bearing”:

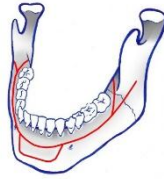- Fracturas conminutas
- Fracturas patológicas en pacientes oncológicos
- Fracturas en hueso débil o atrófico
- Área de un defecto traumático
- Fracturas abiertas y/o infectadas
- Pseudoartrosis y retraso en la consolidación

7.6.2. Carga compartida:

El perfil de las placas y longitud de los tornillos es menor (monocorticales). Se colocan las placas en función de las fuerzas de distracción y compresión. Por tanto, se colocan las placas en la región de distracción, sin necesidad de colocar placas a nivel de la basilar mandibular, que es una zona de compresión natural.

En 1973, Michelet introdujo la idea del tratamiento de las fracturas mandibulares mediante el uso de mini placas fijadas con tornillos monocorticales. Champy realizó estudios para validar esta técnica, estableciendo unas “líneas ideales de osteosíntesis” en las cuales se fijan las mini placas para producir una “fijación estable”. Estas líneas discurren desde el borde externo del triángulo retromolar para seguir la línea oblicua externa hasta el canino. Las mini placas se pueden localizar a lo largo de la línea oblicua externa como en la cortical bucal superior mandibular. Desde el canino la línea se desdobra formando un rectángulo cuyo borde superior es la continuación de la línea antes mencionada y el borde inferior una paralela a la anterior cerca del borde inferior sinfisario

Por tanto, en muchos casos de fracturas de ángulo y cuerpo sería suficiente el tratamiento con una mini placa, mientras que en la sínfisis deben utilizarse dos mini placas paralelas entre sí.



7.7. MODALIDADES DE FIJACIÓN EN FRACTURAS MANDIBULARES

El uso de placas de osteosíntesis en traumatología facial acontece en España a partir de 1985. Una placa de osteosíntesis se puede definir como un dispositivo rígido diseñado para proveer estabilidad a un área inestable cuando se fija a los fragmentos óseos fracturados. Las placas de osteosíntesis deben ser colocadas de tal forma que soporten las fuerzas aplicadas por la función masticatoria a través de la fractura tratada. Actualmente la mayoría son de titanio.

Existen diferentes modalidades de fijación en fracturas mandibulares, todas con el objetivo de conseguir la inmovilización del foco:

7.7.1. Mini placas: Son placas de bajo perfil fijadas con tornillos monocorticales (tornillos de 2.0 de diámetro y 6 u 8mm de longitud) en posición neutra para evitar la lesión de los ápices dentales y el nervio dentario inferior. Las placas deben ser modeladas de forma precisa para asegurar la correcta reducción de la fractura y su mantenimiento en una posición adecuada. Un leve sobre doblado consigue una mayor reducción en la cara lingual de la fractura.

7.7.2. Placas de compresión (Dynamic compression plating, DCP): Utiliza placas con agujeros elípticos para forzar el movimiento del tornillo con respecto a la mini placa. El primer tornillo se coloca excéntricamente en el agujero de la mini placa de tal forma que la cabeza se superpone a la porción externa del agujero de la placa con respecto a la fractura. Otro tornillo es colocado de igual manera en el otro lado de la fractura. Después se colocan tornillos adicionales de forma neutra en el resto de agujeros. Se requiere el uso de tornillos bicorticales porque la presión aplicada sobre el tornillo fija la mini placa, de modo que sólo se pueden colocar en el borde basal de la mandíbula. Por ello se requiere el control de la zona de tensión previamente a la colocación de una placa de compresión en la basal mandibular. Los beneficios de la compresión son que aumenta las fuerzas de fricción a través de la fractura, acelera el proceso de consolidación y aumenta la resistencia a la fractura en el momento más temprano de la cicatrización ósea.

7.7.3. Sistemas de tipo “locking” o bloqueados: Formados por tornillos con espiras en la cabeza que se enroscan a la placa. Esto permite que no sea necesaria una perfecta aposición de la placa al hueso, y por tanto no es necesario un perfecto modelado de la placa. Se ha demostrado que las fuerzas aplicadas sobre el hueso que rodea a la fractura, que es el que tiene una menor irrigación vascular, son menores en los sistemas “lock”.

7.7.4. Placas reabsorbibles: Formadas por polímeros de ácido glicólico y ácido láctico, ofrecen estabilidad y pueden ser degradados por el organismo sin provocar problemas que obliguen a su retirada. Generalmente aplicados en la cirugía cráneo-facial infantil pero se han empezado a utilizar en traumatología y cirugía ortognática. La ventaja de su uso en niños es que al reabsorberse no impide el crecimiento óseo. En la mandíbula su empleo no es rutinario ya que existen controversias en la literatura. Algunos defienden el hecho de que no pueden ser intercambiadas por las placas de titanio, mientras que otros afirman que, aunque las placas de titanio son más rígidas que las reabsorbibles, éstas pueden ser lo suficientemente rígidas para realizar la fijación necesaria.

7.7.5. Placas de reconstrucción AO: Placas de mayor grosor fijadas con tornillos bicorticales que aportan una fijación rígida sin compresión. Utilizadas en fracturas conminutas, defectos de mandíbula con o sin reconstrucción ósea, fracturas infectadas, fracturas en mandíbulas atroficas y fracturas en pacientes con poco cumplimiento terapéutico. Entre sus desventajas están que generalmente se colocan mediante un abordaje extraoral (aunque no siempre es necesario), produciendo una cicatriz visible, hay riesgo de lesión del nervio marginal y su adaptación es más compleja, pudiendo producir más casos de maloclusión que generalmente mejora con tracción elástica.

7.7.6. Fijación o bloqueo intermaxilar (BIM):

El objetivo es conseguir la relación dentaria previa al traumatismo. Utiliza la dentición como medio de estabilización oclusal. Se puede realizar mediante:

- Férulas de acero fijadas con alambre interdentario a dientes individuales: Férulas de Erich o de Winter.
- Técnicas de alambrado sin férulas: Asas de Ivy, ligaduras de Ernst.

- Tornillos IMF:

Se colocan transmucosos entre las raíces de los dientes mandibulares y maxilares y se conectan mediante alambres o gomas. Existe cierto

riesgo de lesión radicular y no son útiles en las fracturas dento-alveolares.

7.8. ETIOLOGÍA Y EPIDEMIOLOGÍA

Existen diferentes causas de fractura de mandíbula, siendo las más prevalentes las agresiones y los accidentes de tráfico. La primera causa varía en función de la localización geográfica y situación logística del hospital en los diferentes estudios. También pueden estar producidas por caídas accidentales, traumatismos relacionados con la práctica de deporte, exodoncia de cordales y miscelánea. Hay estudios en los que se relaciona la presencia de un tercer molar incluido con el aumento de riesgo de presentar una fractura de ángulo mandibular, aunque estos resultados se ven contradecidos por otros estudios.

Se observa que la mayoría de las fracturas mandibulares se presentan en pacientes varones en la segunda y tercera década de la vida, probablemente relacionado con el factor etiológico prevalente.

También se ha evidenciado un patrón de preferencia anatómica en cuanto a localización en las fracturas mandibulares. Los porcentajes serían los siguientes: cuerpo (29%), cóndilo (26%), ángulo (25%), sínfisis (17%), rama (4%) y coronoides (1%), aunque varía en función de las series. Otros estudios han registrado mayor porcentaje en las fracturas de cóndilo. La localización está relacionada también con el mecanismo de producción, directo o indirecto:

- Golpe a nivel de premolares: Fractura ipsilateral y condílea contralateral.
- Golpe en cara anterior: Fragmento de sínfisis que se desplaza al suelo de la boca.
- Golpe en sínfisis: Fractura de ángulos o condílea bilateral.
- Golpe inferior al arco zigomático: Fractura de coronoides.
- Fractura de sínfisis y Subcondíleas bilateral origina la “flail mandible” que produce insuficiencia respiratoria por caída de la lengua por acción del geniogloso.

7.9. EVALUACIÓN DEL PACIENTE

Se debe realizar una orientación clínica inicial mediante una buena exploración física para identificar los siguientes signos y síntomas que nos orientarían hacia la presencia de una fractura mandibular:

- 7.9.1. Alteración de la oclusión previa o maloclusión: Se puede producir por fracturas dentales, fracturas dentoalveolares, fracturas mandibulares, traumatismo de la ATM y o de la musculatura masticatoria. En las fracturas mandibulares en función del tipo de maloclusión podemos orientar la localización anatómica del foco de fractura:
- Mordida abierta anterior o retrognatia: Fracturas bilaterales condíleas o bilaterales de ángulo.
 - Mordida abierta posterior: Fracturas del proceso alveolar anterior o parasinfisárias.
 - Mordida abierta unilateral: Fractura de ángulo y parasinfisárias ipsilateral.
 - Mordida cruzada posterior: Fractura de sínfisis con fractura concomitante condilar.
 - Prognatismo: Fracturas con luxación de ATM.
- 7.9.2. Anestesia, parestesia o disestesia del nervio dentario inferior: Afecta el labio inferior y mentón. Generalmente su presencia es patognomónico de fractura distal al foramen mandibular. Dado que en muchas ocasiones de fracturas no desplazadas este signo no está presente, su ausencia no debe descartar el diagnóstico de fractura.
- 7.9.3. Movimientos mandibulares anormales: Incluyen limitación a la apertura bucal o trismus. En fracturas de cóndilo, a la apertura se produce una latero desviación hacia el lado de la fractura por fallo del pterigoideo externo ipsilateral.
- 7.9.4. Edema y/o deformidad.
- 7.9.5. Dolor a la movilidad de los fragmentos y a la palpación.
- 7.9.6. Herida, contusión o laceración mentoniana podría ser in signo indirecto que podría indicar una fractura condílea.
- 7.9.7. Movilidad, pérdida de piezas dentales o contacto prematuro.
- 7.9.8. Crepitación: al aplicar presión a veces se detecta crepitación del foco de fractura.

Tras la orientación clínica inicial, se ha de confirmar el diagnóstico mediante radiología:

- OPG: Es la técnica de elección. Es difícil determinar el desplazamiento lingual o bucal de las fracturas de cóndilo y aporta poco detalle de la región de ATM, sínfisis y dentoalveolar. Tiene la desventaja que se ha de realizar con el paciente en bipedestación, que en muchas ocasiones se ve dificultado en pacientes traumáticos.
- Desenfilada de mandíbula: Proyección lateral oblicua que informa de fracturas de rama vertical, ángulo y parte posterior del cuerpo mandibular.
- Postero anterior (Caldwell): Desplazamientos laterales de rama vertical, ángulo, cuerpo y sínfisis.
- Oclusal: Desplazamiento lateral de cuerpo y anteroposterior de sínfisis.
- Town: Desplazamiento medial de cóndilo y fracturas de cuello.
- Periapical: Fracturas de cuerpo no desplazadas.
- TAC: Limitado a casos de diagnóstico dudoso en la OPG, generalmente para descartar fracturas condíleas. También aporta información tridimensional, por lo que es de utilidad en fracturas múltiples, conminutas o con fragmentos intermedios, así como en fracturas desplazadas.

7.10. TRATAMIENTO

El objetivo principal del tratamiento de las fracturas mandibulares es la restauración de la normo-oclusión y funcionamiento mandibular, y para ello hay que:

- Reducir la fractura a posición anatómica.
- Restaurar la relación oclusal.
- Fijar la estructura hasta la curación.
- Controlar las posibles complicaciones.

El tratamiento puede dividirse en dos pilares:

Reducción cerrada: En un paciente dentado se realiza mediante bloqueo intermaxilar con férulas o con tornillos de bloqueo. En paciente desdentado se usan splints o prótesis circunmandibular o fijador externo de Joe Hall Morris.

Reducción abierta: Se puede realizar mediante placas y tornillos, lag-screw o alambres interóseos, mediante abordaje intraoral o extraoral. Antes de proceder a colocar las placas y tornillos en una reducción abierta, se realiza el bloqueo intermaxilar para reestablecer la oclusión y conseguir una buena reducción de los fragmentos. A la reducción abierta se le puede sumar o no temporalmente el bloqueo intermaxilar tras la intervención.

7.10.1. Indicaciones de reducción cerrada:

- Fracturas muy conminutas: Permite la preservación del periostio y disminuye la revascularización ósea.
- Fracturas favorables no desplazadas.
- Fracturas expuestas con pérdida de partes blandas: Las placas y tornillos produce mayor afectación de partes blandas e interrumpe el aporte vascular.
- Fracturas en mandíbulas edéntulas: Se puede considerar la reducción cerrada con una prótesis mandibular para ofrecer un tratamiento más conservador. Ya que estas fracturas ocurren en pacientes ancianos con un potencial de consolidación reducido y una mala calidad ósea y una reducción abierta requiere una desperiostización, inhibiendo la osteogénesis.
- Fracturas mandibulares en niños con gérmenes dentarios: Se realiza reducción con férulas. Una reducción abierta con placas o alambres pueden dañar los gérmenes dentarios. En fracturas condíleas se puede producir la lesión del centro de crecimiento, produciendo un retraso del crecimiento mandibular y una asimetría facial. Las fracturas intracapsulares pueden producir anquilosis de ATM, siendo muy importante la movilización precoz (7-10 días de BIM).
- Fracturas de coronoides: El tratamiento está indicado sólo si compromete la oclusión o limitación a la apertura bucal por desplazamiento craneal hacia el arco zigomático.
- Fracturas condíleas: Muchas fracturas condíleas deben ser tratadas de forma cerrada aunque no exista maloclusión, indicando movilización precoz para evitar la anquilosis de ATM.

7.10.2. Indicaciones de reducción abierta:

- Fracturas de ángulo desfavorables.
- Fracturas desfavorables parasinfisarias o de cuerpo.
- Fracturas múltiples faciales.
- Fracturas de tercio medio asociadas a fracturas bicondíleas desplazadas: Al menos una de las fracturas de cóndilo debe ser tratada de forma abierta para re-establecer la dimensión vertical facial.
- Fracturas en mandíbula edéntula muy desplazadas.
- Tratamiento diferido e interposición de partes blandas entre los fragmentos desplazados: Si el tratamiento es diferido el tejido conectivo invade el espacio entre los fragmentos inhibiendo la osteogénesis.
- Pseudoartrosis o mala unión.
- Enfermedades sistémicas que contraindiquen reducción cerrada: epilepsia mal controlada, enfermedades neurológicas o psiquiátricas, descompensación pulmonar, trastornos alimentarios o enfermedades gastrointestinales.
- Fractura abierta y/o infectada.
- Fractura mandibular con maxilar edéntulo: Se puede plantear también reducción cerrada con prótesis maxilar.

7.10.3. Tratamiento en función de localización anatómica con osteosíntesis con placas:

- Fracturas sinfisarias y parasinfisarias:

Generalmente mediante abordaje intraoral (extraoral mentoniana en casos muy conminutos).

Opciones de osteosíntesis:

- Lag screws: Dos tornillos de 2.4mm o 1 tornillo y una placa o férula como banda de tensión con tornillos monocorticales.
- 2 mini placas de 2.0mm de 4 orificios con tornillos monocorticales (líneas de Champy)

- 2 mini placas tipo locking de 2.0mm de 4 orificios con tornillos monocorticales.
- 1 placa de compresión dinámica y una banda de tensión (placa o férula).
- 1 placa de reconstrucción mandibular de 2.4mm, locking o no, de longitud suficiente para puentear el defecto en fracturas conminutas o con defecto óseo.

- **Fracturas de cuerpo mandibular:**

Se realiza abordaje intraoral respetando el nervio mentoniano, o bien abordaje extraoral submandibular en casos de fracturas con gran desplazamiento o conminución. Si la fractura es muy posterior puede ser necesario el abordaje transoral para la colocación de los tornillos más posteriores.

Opciones de osteosíntesis:

- 1 mini placa en la línea ideal de osteosíntesis.
- 2 mini placas: la primera a lo largo de línea ideal, la segunda bajo el nervio dentario inferior.
- Placa de compresión bicortical a lo largo del borde inferior mandibular con 1 mini placa en la banda de tensión.
- Placa de reconstrucción mandibular con un mínimo de 3 tornillos bicorticales a cada lado de la fractura, a lo largo del borde inferior mandibular. Se recomienda el uso de placas tipo lock.

- **Fracturas de ángulo:**

Se realiza mediante abordaje intraoral a lo largo del borde anterior de la rama mandibular hasta la zona de los molares. Se incide a 5mm del borde de la encía y se eleva un colgajo mucoperióstico a lo largo de la cresta oblicua hasta identificar el foco de fractura, intentando no prolongarse más allá del plano oclusal mandibular para no producir el prolapso de la bola adiposa de Bichat o también se puede realizar abordaje extraoral, vía submandibular, en desplazamiento, fracturas desfavorables o conminución.

Opciones de osteosíntesis:

- 1 mini placa: Colocar la placa a nivel de la línea oblicua externa mandibular o en la cortical bucal superior, en las líneas ideales de osteosíntesis descritas por Michelet y Champy.
- 2 mini placas: Generalmente se coloca una placa en la cortical externa superior y otra en la inferior, aunque también se han descrito otras localizaciones como colocar la primera placa medial a la línea oblicua externa mandibular y otra en la cortical externa superior sobre el nervio dentario inferior, o bien colocar una placa medial a la línea oblicua mandibular y otra en la cortical externa inferior.
- Placa de compresión en la basal mandibular con o sin mini placa en la banda de tensión.

- Lag screw: Un único lag screw funciona como una banda de tensión y produce un grado suficiente de compresión interfragmentaria (permitiendo la osificación primaria) y estabilidad para soportar la carga funcional mandibular precoz con una mínima morbilidad. Ofrece las ventajas de una técnica mínimamente invasiva, un tiempo quirúrgico corto, sin necesidad de modelado de placas y bajo coste. Un abordaje intraoral es posible, con un abordaje transoral mínimo para una correcta angulación. No son técnicamente fáciles de utilizar y por tanto no gozan de mucha popularidad.
- Placa de reconstrucción mandibular (más frecuente mediante abordaje externo): Ellis observó que estas placas daban la tasa más baja de complicaciones (7,5%) de todas las modalidades de osteosíntesis en las fracturas de ángulo mandibular, pero la técnica también presenta sus riesgos y dificultades.

En muchos casos de fractura de ángulo mandibular, el fragmento proximal que corresponde a la rama mandibular es el origen de la inserción de la musculatura masticatoria, produciendo una rotación de la rama mandibular hacia arriba y hacia delante, sin poder controlar este movimiento con el BIM. Así, el tratamiento cerrado para las fracturas de ángulo mandibular tiene una aplicación limitada a no ser que exista un diente erupcionado en el segmento proximal con su antagonista maxilar que sirva de “tope” para prevenir la rotación de la rama. Incluso cuando la fractura no está desplazada, se debería realizar una reducción abierta.

Existen controversias en cuanto a la necesidad de realizar BIM post-intervención tras una fijación interna. Ciertos autores describen como una ventaja de realizar ORIF el poder obviar la fijación máxilo-mandibular posterior a la vez que se adquiere una funcionalidad mandibular inmediata, y sólo utilizan BIM elástico durante un periodo de pocas semanas si es necesario acabar de ajustar la oclusión.

Otra controversia establecida es la indicación o no de la exodoncia de un cordal en el foco de fractura. Se ha descrito un aumento en la tasa de infecciones de las fracturas de ángulo mandibular cuando existe un cordal en el trazo de fractura. A pesar de esta tendencia, existe poca evidencia de que la extracción del cordal disminuya ese riesgo. Hay autores que han demostrado que este riesgo es independiente a si se realiza o no la exodoncia durante la intervención, mientras otros han sugerido que la extracción de un diente en el foco de fractura puede contribuir a la infección postquirúrgica. Spiessl explica que la exodoncia de un cordal incluido tiene efectos indeseados, ya que convierte una fractura cerrada en una abierta, se produce una disminución de la superficie ósea y se disminuye la posibilidad de insertar una placa en la banda de tensión. Spiessl también recomienda la extracción de un cordal erupcionado cuando existe contacto entre el ápice y la fractura, cuando existe fractura radicular o cuando el tercer molar está parcialmente erupcionado. La exodoncia de un cordal puede evitar la exodoncia y la retirada del material de osteosíntesis en un segundo tiempo, pero puede aumentar el riesgo de desplazamiento y aumentar la dificultad de

la reducción. Se ha de evaluar detenidamente los pros y los contras e individualizar la decisión en función de cada caso.

- **Fracturas condíleas:**

Un plan de tratamiento individualizado debe tener en cuenta la posibilidad de reparación de las fracturas, los deseos del paciente y la experiencia del cirujano:

a. *Posibilidad técnica de reparación de la fractura:*

- Una OPG no aporta detalles suficientes. El TAC determinará el patrón de fractura exacto y la gravedad y tipo de desplazamiento.
- Las fracturas intracapsulares no son abordables por endoscopio y son mejor manejadas mediante reducción cerrada y rehabilitación.
- Las fracturas con desplazamiento medial son más desafiantes.

- Las fracturas mínimamente desplazadas pueden ser tratadas mediante observación.
- Las fracturas con un importante acortamiento y luxación condilar tienen peor pronóstico.

b. *Deseos del paciente:*

Una fractura subcondílea mal consolidada puede manifestarse con una pérdida de dimensión vertical de rama ascendente mandibular, asociada a una inestética pérdida de prominencia del mentón así como una latero desviación a la apertura hacia el lado de la fractura. Muchas de estas alteraciones en casos de pacientes con mandíbulas desdentadas pueden ser de baja prioridad, comparadas con las de un paciente joven que desea una restauración funcional y estética completa.

c. *Experiencia del cirujano:*

- El tratamiento quirúrgico puede acarrear un riesgo de lesión del nervio facial.
- Requiere sustancial experiencia y juicio asegurar que los beneficios de la intervención recomendada no están superados por los riesgos.
- Una parálisis facial permanente puede ser mucho peor que una desviación residual debida a una fractura condílea poco desplazada.

Por tanto existen controversias en cuanto al tratamiento: reducción abierta vs cerrada.

Reducción cerrada:

- Raras veces resulta en una reducción anatómica de la fractura. En la mayor parte de los casos persiste el desplazamiento y se produce una consolidación defectuosa, con una altura facial posterior disminuida

ipsilateral a la fractura y una adaptación forzada a la articulación temporomandibular lesionada. Puede producir problemas de ATM y oclusales, una limitación a la apertura oral menor a 35mm, anquilosis de ATM (especialmente en niños), Pseudoartrosis, malposición de los fragmentos inestables, atrofia y denervación muscular.

- Beneficios: Simplicidad, no invasiva, ausencia de cicatrices, no lesión del nervio facial.
- Generalmente se realiza fijación máxilo-mandibular de 2 a 4 semanas (10-14 días en fracturas unilaterales o aisladas y 21 días en bilaterales o asociadas, pudiendo colocar gomas elásticas posteriormente).
- El BIM exagera la restricción de la apertura oral asociada con las fracturas condíleas.
- Es importante la rehabilitación precoz para la recuperación de la apertura oral pre mórbida. Permite evaluar la adecuación de la respuesta neuromuscular adaptativa al menoscabo biomecánico mandibular. El fracaso de la adaptación constituye una indicación relativa para la reparación quirúrgica.

Reducción abierta:

- Beneficios: Función inmediata, mejor restauración de la simetría y proyección faciales, mejor movilidad mandibular, y el objetivo es conseguir la reducción anatómica de las fracturas.
- Riesgos: Lesión del nervio facial, cicatrices faciales, reabsorción condilar
- Las fracturas Subcondíleas y del cuello condilar son accesibles mediante el abordaje cutáneo retromandibular.
- Las fracturas de la parte superior del cuello condíleo son abordables mediante el acceso preauricular.
- Las fracturas del cuello condilar y Subcondíleas son potencialmente tratables mediante abordaje endoscópico intraoral asistido con transbucal, dado que hay suficiente hueso proximal al foco de fractura para colocar al menos dos tornillos con la intención de anclar una mini placa que permita estabilizar el fragmento condilar fracturado. El endoscopio es utilizado como instrumento auxiliar útil para corregir la luxación del fragmento, verificar la reducción y colocar el material de osteosíntesis, siendo especialmente útil en las fracturas Subcondíleas desplazadas lateralmente.

7.11 Cerclaje con Alambre

La reducción abierta con alambre intraóseo de acero inoxidable, es un método definitivo de anclar los fragmentos óseos en el sitio de fractura. Se coloca el alambre a través de los orificios que están al lado de la fractura, se realiza la reducción bajo visión directa, y se obtiene inmovilización tensando los alambres. Este procedimiento por lo general se reserva para las fracturas que no pueden reducirse o inmovilizarse de forma adecuada.

Una ventaja de este método es la visión directa de las partes fracturadas, por lo que es posible una mejor reducción. El sitio más común para la reducción abierta es el ángulo mandibular.

Técnica quirúrgica:

Preparación del sitio quirúrgico, se incide en piel, tejido celular subcutáneo, músculo platisma, capa superficial de la fascia cervical profunda, cuidadosamente se retrae glándula submaxilar, vasos y venas faciales, se llega hasta tejido óseo y se expone, se observa trazo de fractura. El fragmento posterior generalmente se va a encontrar ubicado en una posición superior e interna. Deben de examinarse las corticales, con mayor cuidado la interna, ya que si esta se encuentra ausente en un espacio, los orificios deberán realizarse más posterior para que ambos atraviesen las dos láminas.

Se coloca un separador plano por debajo del lado interno del hueso desde el borde inferior para proteger las estructuras de los tejidos blandos subyacentes. El segundo ayudante sostiene el separador de tejidos blandos superior a través de la cara con la mano derecha y el separador plano de la del borde inferior de la mandíbula con la izquierda. El operador con el taladro debe de realizar el primer orificio en el fragmento anterior, cerca del borde inferior, a 0.5 cm del sitio de fractura. La rotación se inicia a baja velocidad hasta que se haya realizado el orificio se incrementa la velocidad teniendo cuidado de no quemar el hueso. El operador sentirá la penetración de la cortical externa, esponjosa e interna. Se debe de mantener irrigación sobre el sitio de tallado. Se realiza otro orificio por encima del primero en el fragmento anterior. No debe de atravesar el conducto del canal dentario, pasando ligeramente por debajo de él. Se aconseja colocar un alambre calibre 24 en este orificio, inmediatamente después de retirar el taladro, y tomar los dos extremos con una pinza hemostática fuera de la herida.

El separador plano se ubica nuevamente por debajo del fragmento posterior. Se realiza un orificio cerca del borde inferior, a 0.5 cm del borde de la fractura. Otro orificio se realiza alto como sea posible por encima del primero, y no obstante inmediatamente por debajo del conducto dentario inferior. Se coloca un alambre a través de este orificio y se pinza fuera de la herida.

La rama interna del alambre del orificio anterosuperior atraviesa la línea de fractura y se enhebra en el orificio posteroinferior desde la cortical interna hacia la externa. Generalmente es difícil ubicar el orificio desde abajo. La rama interna del alambre del orificio posterosuperior se enhebra a través del orificio anteroinferior desde adentro hacia afuera.

Los fragmentos óseos se toman con una pinza para hueso o una pinza Kocher, aunque pueden emplearse también dos pinzas dentales N° 150, y se reduce la fractura manipulando los fragmentos. Si existe tejido blando aberrante y otros residuos entre los fragmentos óseos, se los debe de reseca en este momento. Debe ser necesario, debe hacerse un mayor desbridamiento antes de que se coloquen los alambres. Estos se tensan mientras que el ayudante sostiene los extremos óseos en la posición reducida. Es importante realizar una tracción superior mientras se está retorciendo los alambres. Una vez que estos han sido

ajustados a menos de 3 mm de la superficie ósea, se coloca un pequeño periostomo sobre el lado inferior (interno) del hueso y el alambre se aplana contra el mismo. El portaaguja toma la hebra de alambre en la penúltima vuelta, se hace tracción hacia arriba, y se gira hacia abajo el alambre hasta la superficie del hueso.

Se sigue el mismo procedimiento para el otro alambre. Se examina el primero para ver si este tenso. Se retiran los instrumentos que sostienen el hueso, y se inspecciona la reducción de la fractura. Por lo general no se requerirá mayor manipulación. Se cortan los extremos de los alambres a una longitud de 0.7 cm, y se doblan con cuidado en los orificios óseos más cerca.

7.12. COMPLICACIONES

Las fracturas de ángulo son las fracturas con mayor tasa de complicaciones postquirúrgicas de todas las fracturas mandibulares registrándose complicaciones en hasta en el 33% de los casos. En general las fracturas mandibulares tienden a tener una tasa considerable de complicaciones, debido generalmente al fenotipo de paciente, estando relacionadas con violencia interpersonal, abuso de drogas o alcohol, estatus nutricional pobre, mala higiene oral y poco cumplimiento terapéutico.

Existen múltiples estudios en los que se compara la tasa de complicaciones en función del tipo de osteosíntesis. Ellis desarrolló numerosos estudios para objetivar el porcentaje de complicaciones en las fracturas de ángulo tratadas con una mini placa (16%) y con una placa de reconstrucción (7,5%) y con cerclaje de alambre (5%). El uso de la placa de reconstrucción mediante un

abordaje extraoral presentaba el menor número de complicaciones, aunque existen algunas desventajas como un tiempo quirúrgico aumentado, el riesgo de lesión del nervio facial y una cicatriz visible, por tanto esta técnica es menos deseada en las fracturas no conminutas de ángulo en una mandíbula dentada. De las técnicas intraorales estudiadas por Ellis, la osteosíntesis con una mini placa presentaba el menor número de complicaciones.

Las complicaciones que pueden surgir de los traumatismos y la osteosíntesis son:

7.12.1. Infección

Es la complicación más frecuente que aparece en el tratamiento de las fracturas mandibulares, con una incidencia de hasta el 33%.

La presencia de piezas dentales cariadas o con patología periodontal aumenta el riesgo de desarrollar una infección posterior. Ya se ha comentado previamente que parece que la presencia del cordal en el foco de fractura aumenta los riesgos de infección, y que en ciertos estudios la exodoncia del cordal también puede aumentar la tasa de infección, aunque esto no queda del todo claro.

La inmovilización inadecuada de la fractura, el abuso de alcohol y el desplazamiento severo de la fractura, también pueden aumentar el riesgo de infección.

Aunque se esperaría que la reducción abierta tuviera una tasa mayor de infecciones que la reducción cerrada, no se ha demostrado esta relación. En cambio, ciertos estudios sí han demostrado que el abordaje transoral hasta el borde inferior de la mandíbula está asociado a un mayor número de complicaciones, independientemente del tipo de fijación.

En función del tipo de osteosíntesis, se ha visto que existe mayor número de infecciones en las fracturas tratadas mediante placas de compresión, tornillos bicorticales, uso de dos mini placas y cuando las mini placas se colocaban en el borde superior mandibular y en el inferior. No obstante, existen estudios como los de Ehrenfeld et al, Niederhagen et al y Luhr y Hausmann en los que no se evidencia un aumento en la tasa de infección con el uso de placas de compresión y tornillos bicorticales.

El uso de antibióticos postoperatorios no se ha demostrado que reduzca el número de infecciones, aunque se recomienda su uso en fracturas abiertas lo antes posible, por lo menos hasta la intervención, para prevenir la infección en lo posible.

En caso de infección se ha de realizar tratamiento con antibiótico de amplio espectro. Si la infección acaba abscesificándose se realiza desbridamiento quirúrgico, mediante abordaje intraoral o extraoral si la situación clínica así lo indica. Si se desarrolla osteomielitis o secuestro óseo está indicado el legrado y retirada del material de osteosíntesis previo, nueva osteosíntesis con placa de reconstrucción y antibioticoterapia. En función de la extensión del desbridamiento necesario puede requerir un injerto óseo posteriormente.

7.12.2. Maloclusión / Mal unión:

La maloclusión y la mal unión suelen estar relacionados. La tasa de mal oclusiones post-operatorias varía del 0-7,5%. Puede ser debido a una reducción inadecuada de la mandíbula, con un alineamiento inadecuado concomitante de los dientes mandibulares, o por una subluxación dental que condicione alteraciones de la oclusión. Si la discrepancia es pequeña se puede corregir mediante tallado dental o corrección ortodóncica. En caso de grandes discrepancias se ha de re intervenir y revisar la osteosíntesis lo antes posible. Si el diagnóstico es tardío se puede realizar corrección ortodóncica en los casos factibles, o pueden ser necesarias las osteotomías correctoras.

Se ha observado un mayor número de mal oclusiones/ mal uniones en las fracturas tratadas con placas de compresión y tornillos bicorticales. Iizuka y Lindqvist, observaron que la maloclusión era más frecuente cuando se realizaban dos osteosíntesis independientes a cuando se realiza una única osteosíntesis (26,2% vs 8,5%).

7.12.3. Trismo

El termino trismo significa dificultad para abrir la boca. Consiste en la contracción de los músculos masticatorios lo que produce una oclusión forzada de la boca. Suele estar asociado a infección (pericoronaritis), por inflamación de los músculos masticatorios, por una disfunción de la articulación, o por bruxismo.

Otras causas del trismo pueden ser traumas, tumores, radioterapia, quimioterapia, artritis o disfunción del sistema nervioso central.

7.12.4. Alteraciones sensitivas del nervio dentario inferior:

Las parestesias pueden ser descritas como un “entumecimiento” u “hormigueo” a nivel del labio inferior y el mentón, o puede producir sensación de dolor sin estímulo aparente (disestesia).

Suele estar asociado con fracturas desplazadas y generalmente la función sensorial mejora con el tiempo y a lo largo de los meses recupera su función normal. En casos de fracturas muy desplazadas, defecto de partes blandas o heridas por arma de fuego, se puede producir laceraciones o pérdida de sustancia nerviosa, dando lugar a un déficit permanente.

También existe riesgo de lesión del nervio por manipulación durante la reducción abierta y la osteosíntesis, pero generalmente la sensibilidad se recupera en semanas o meses.

El riesgo de lesión nerviosa disminuye con el uso de mini placas y tornillos monocorticales.

7.12.5. Exposición del material de osteosíntesis:

El material de osteosíntesis puede exponerse a nivel intraoral o extraoral bien por dehiscencias de la herida quirúrgica en el postoperatorio (con riesgo aumentado en pacientes fumadores y/o consumidores de alcohol, o pacientes radiados), por infecciones con necesidad de drenaje quirúrgico o formación de un granuloma con eventual exposición del material. En estos casos una vez haya consolidado la fractura se retira el material de osteosíntesis.

7.12.6. Aflojamiento / Rotura del material de osteosíntesis:

Debido a una selección inadecuada o mala aplicación del material de osteosíntesis. En casos de no consolidación de ha de retirar y realizar nueva reducción abierta con el material adecuado. En caso de foco consolidado si da clínica se puede retirar el material de osteosíntesis.

VIII. DISEÑO METODOLÓGICO

8.1. Tipo de estudio:

Corresponde a una Investigación evaluativa.

8.2. Área o ubicación de estudio:

Se realizó en el Hospital Dr. Roberto Calderón Gutiérrez, servicio de Cirugía Oral y Maxilofacial en el período Marzo a Diciembre de 2015. El hospital es estatal, de referencia nacional.

8.3. Grupos de estudio:

Se comparan dos grupos de estudio. Un grupo de estudio lo constituyen 10 pacientes que son diagnóstico de fracturas de ángulo mandibular unilateral o bilateral con manejo quirúrgico con colocación de mini placa y el otro grupo está constituido por 10 pacientes tratados con cerclaje de alambre de acero inoxidable.

Criterios de inclusión:

Ambos grupos presentan las siguientes características:

- Fractura de ángulo aislada unilateral o bilateral.
- Fractura no conminuta.
- Edad mayor o igual a 16 años.
- Osteosíntesis con mini placas.
- Osteosíntesis con cerclaje con alambre.

Criterios de exclusión:

Se excluyen del estudio paciente con las siguientes características:

- fracturas faciales o mandibulares asociadas
- Edentulismo total (incapacidad para determinar buena oclusión)
- Tiempo transcurrido hasta el tratamiento mayor de 7 días
- Otro tipo de osteosíntesis / tratamiento conservador
- Foco infectado
- Patología de base que interfiera con cicatrización/consolidación (ejemplo: Virus de Inmunodeficiencia adquirida, Diabetes Mellitus, Quimioterapia, Radioterapia, osteoporosis, inmunosupresión, déficit nutricional, embolismo severo)
- No cumplimiento terapéutico (antibiótico, dieta líquida y blanda, higiene oral)
- Paciente no apto para anestesia general

8.4. Operacionalización de variables

Variable	Definición operacional	Indicador	Valor
Edad	Tiempo que ha transcurrido desde su nacimiento	Según lo define el paciente	Menor o igual 20 años 21-29 años 30-39 años Mayor o igual 40 años
Sexo	Características fenotípicas del individuo	Según lo define el paciente	Masculino Femenino
Tiempo Pre quirúrgico	Tiempo transcurrido desde la fractura hasta que se realizó la cirugía	Según dato del expediente	1-5 días 6-10 días 11-15 días
Tercer molar en el trazo de fractura	Si el tercer molar se encuentra dentro del trazo fracturario	Observación clínica – radiográfica	Si No
Tipo de osteosíntesis	Si la osteosíntesis se realizó con mini placas o con cerclaje con alambre	Según dato del expediente	Mini placa Cerclaje con alambre
Número de fracturas de ángulo mandibular	Si la fractura fue en un solo lado o en ambos	Observación clínica – radiográfica	Unilateral Bilateral
Tiempo de recuperación funcional	El tiempo que el paciente toma para su óptima recuperación y su integración a su medio social	Observación clínica	Apertura oral mayor de 30mm Apertura oral de 20-30 mm Apertura oral menor de 30mm
Tiempo Quirúrgico	Tiempo que dilato la cirugía	Según dato de expediente	1 hora a 3 horas Mayor de 3 horas
Complicaciones Post – Quirúrgicas Tardías	Todas las complicaciones que tuvieron los pacientes después de las primeras 24 horas	Observación clínica	Infección agregada Rechazo de material de osteosíntesis Trismo Maloclusión Neuralgia
Tiempo de Ferulización	Tiempo que el paciente permaneció con el amarre interdental y la fijación intermaxilar	Según dato del expediente	1-3 semanas 3-6 semanas Mayor de 6 semanas

8.5. Obtención de información

- Fuente:
 - Primaria, datos extraídos directamente del paciente y el expediente clínico.
- Técnica:
 - Entrevista
 - Revisión documental
- Instrumentos:
 - Ficha de recolección de datos. (ver anexo)

8.6. Procesamiento de la Información:

Por cada variable del estudio se realizó una tabla de distribución simple de frecuencia y gráficos correspondientes, elaborándose tablas comparativas según las diferentes técnicas utilizadas.

Se utilizó el programa epi info para el procesamiento de los datos.

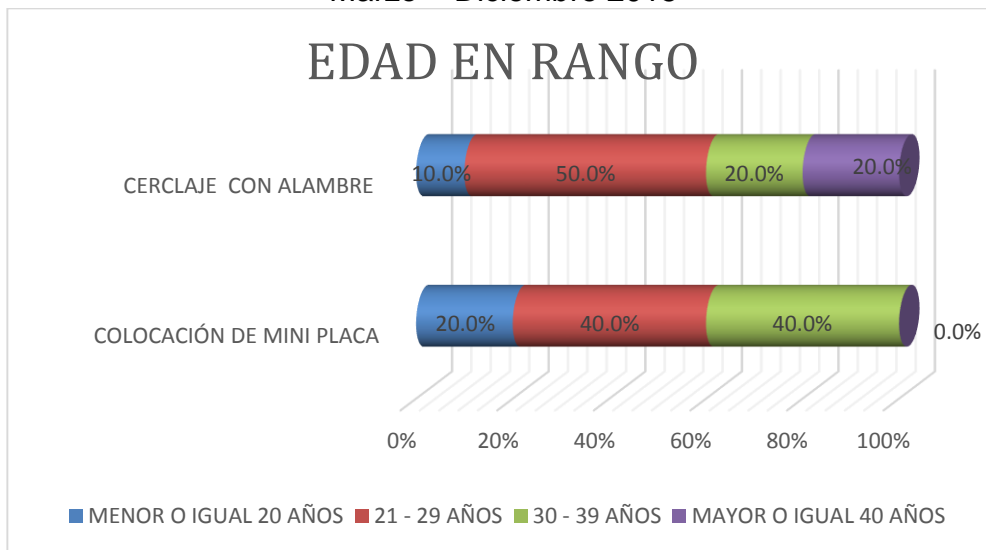
8.7. Aspectos éticos:

Se realizó el estudio con la autorización del Hospital Escuela Dr. Roberto Calderón G. los resultados son utilizados exclusivamente para los fines del mismo.

IX. RESULTADOS

En cuanto a la información obtenida se observa que el mayor porcentaje en cuanto a rango de edad de fractura de ángulo mandibular se encuentra entre las el grupo etario de 21-29 años en ambos grupos de estudio, siendo este el 50% para pacientes con cerclaje con alambre y el 40% para pacientes con mini placas (gráfico 1).

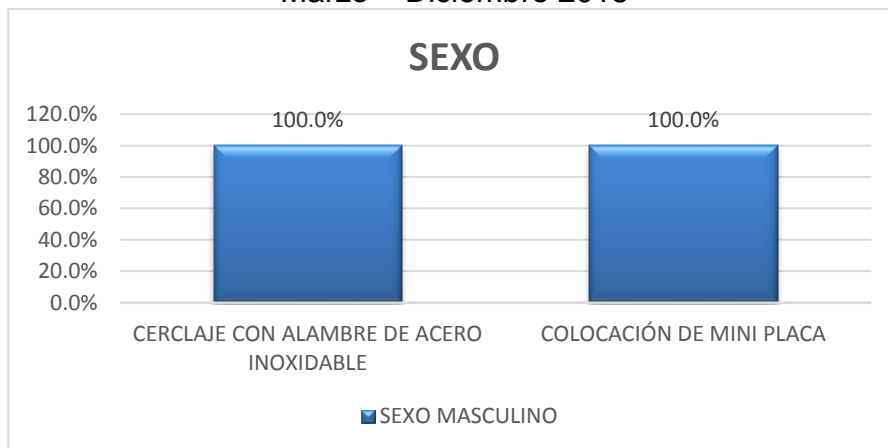
Gráfico 1
 Pacientes con alambre y Pacientes con Mini placas según Edad
 Servicio Cirugía Oral y Maxilofacial Hospital Escuela Dr. Roberto Calderón G.
 Marzo – Diciembre 2015



Fuente: tabla No. 1

En relación al sexo en ambos grupos de estudio revela en un 100% que el sexo masculino es el más afectado en este tipo de fracturas estudiadas en dicho estudio.

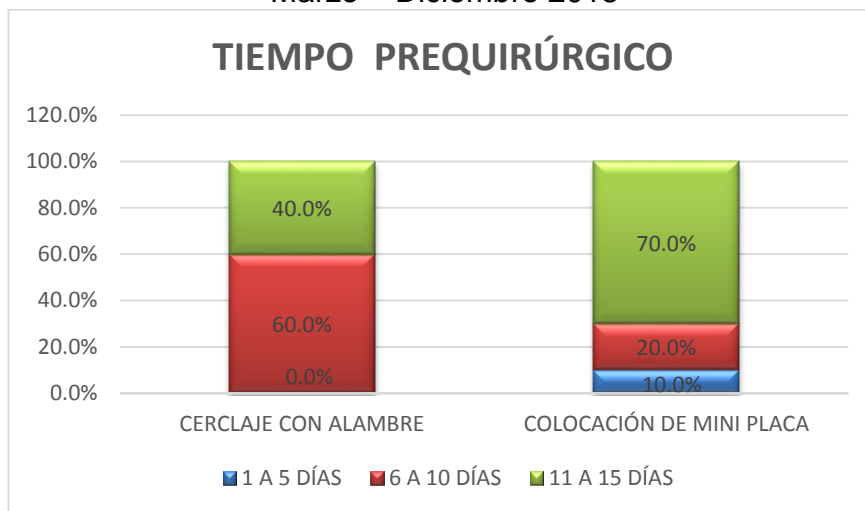
Gráfico 2
 Pacientes con alambre y Pacientes con Mini placas según Sexo
 Servicio Cirugía Oral y Maxilofacial Hospital Escuela Dr. Roberto Calderón G.
 Marzo – Diciembre 2015



Fuente: tabla No. 2

En referencia a la comparación de Tiempo Pre – quirúrgico se observa que la mayor prevalencia de programación quirúrgica de una fractura se lleva a cabo entre 6to a 10mo día para Pacientes tratados con cerclaje con alambre teniendo un 60% y entre el 11vo al 15vo día en Pacientes que fueron tratados con miniplacas presentando un 70%.

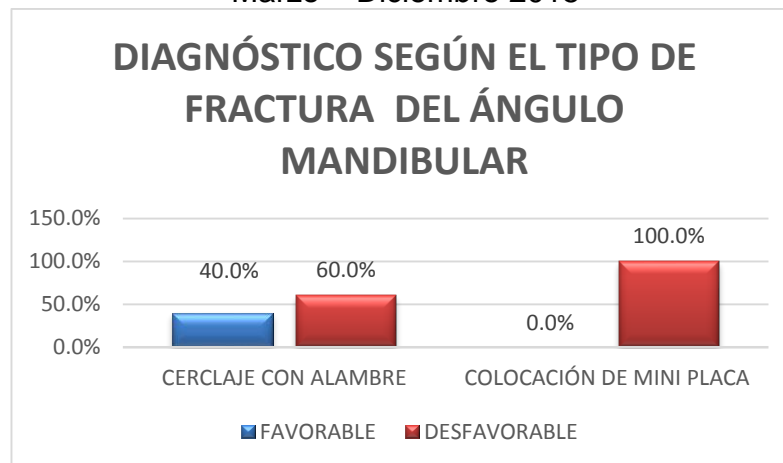
Gráfico 3
 Pacientes con alambre y Pacientes con Mini placas según Tiempo Pre - quirúrgico
 Servicio Cirugía Oral y Maxilofacial Hospital Escuela Dr. Roberto Calderón G.
 Marzo – Diciembre 2015



Fuente: tabla No. 3

En cuanto a el diagnóstico según el tipo de fractura del ángulo mandibular se observa que los Pacientes tratados con alambre fueron en un 60% fracturas desfavorables y los tratados con miniplacas fue el 100% fracturas desfavorables.

Gráfico 4
 Pacientes con alambre y Pacientes con Mini placas según Tipo de Fractura
 Servicio Cirugía Oral y Maxilofacial Hospital Escuela Dr. Roberto Calderón G.
 Marzo – Diciembre 2015

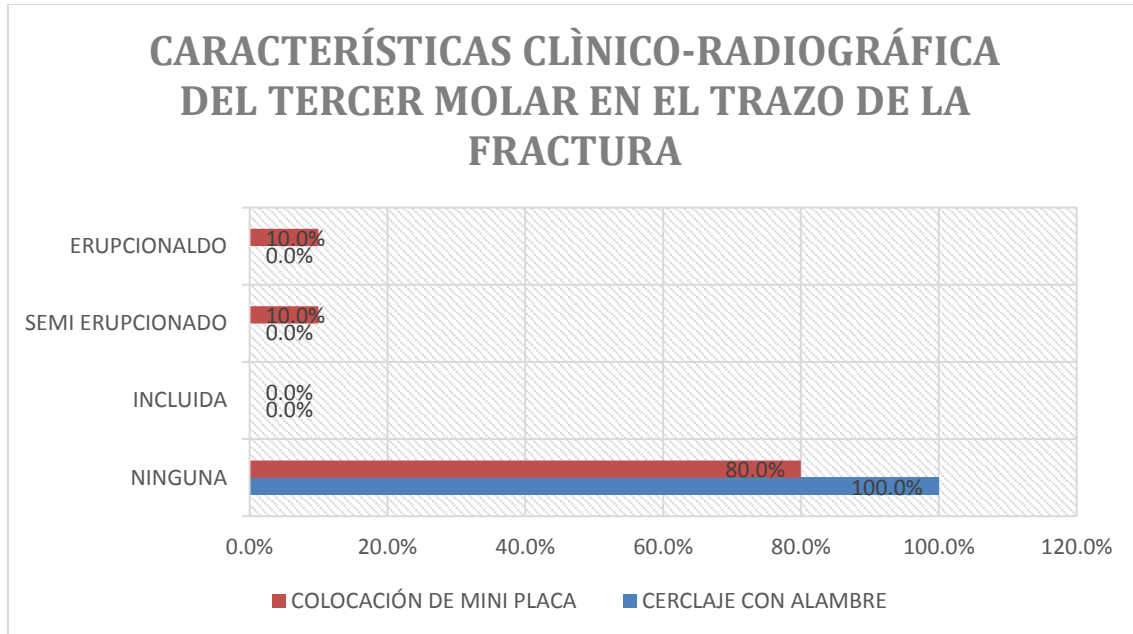


Fuente: tabla No. 4

En este estudio en cuanto a características Clínico - Radiográficas del tercer molar en el trazo de fractura para ambos grupos de estudios se observó que el tercer molar, en la mayoría de los pacientes estudiados no hubo una relación significativa entre el tercer molar y el trazo de fractura, presentado un 20% en los pacientes tratados con miniplaca.

Gráfico 5

Pacientes con alambre y Pacientes con Mini placas según Características Clínico – Radiográfica del tercer molar en el trazo de fractura. Servicio Cirugía Oral y Maxilofacial Hospital Escuela Dr. Roberto Calderón G. Marzo – Diciembre 2015

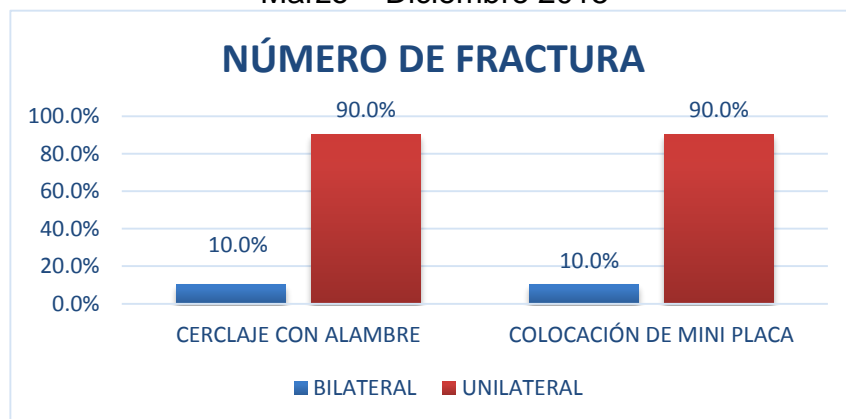


Fuente: tabla No. 5

La fractura que se presentó más comúnmente en este estudio fueron las fracturas unilaterales en ambos grupos representando un 90% y solo un 10% fueron fracturas bilaterales.

Gráfico 6

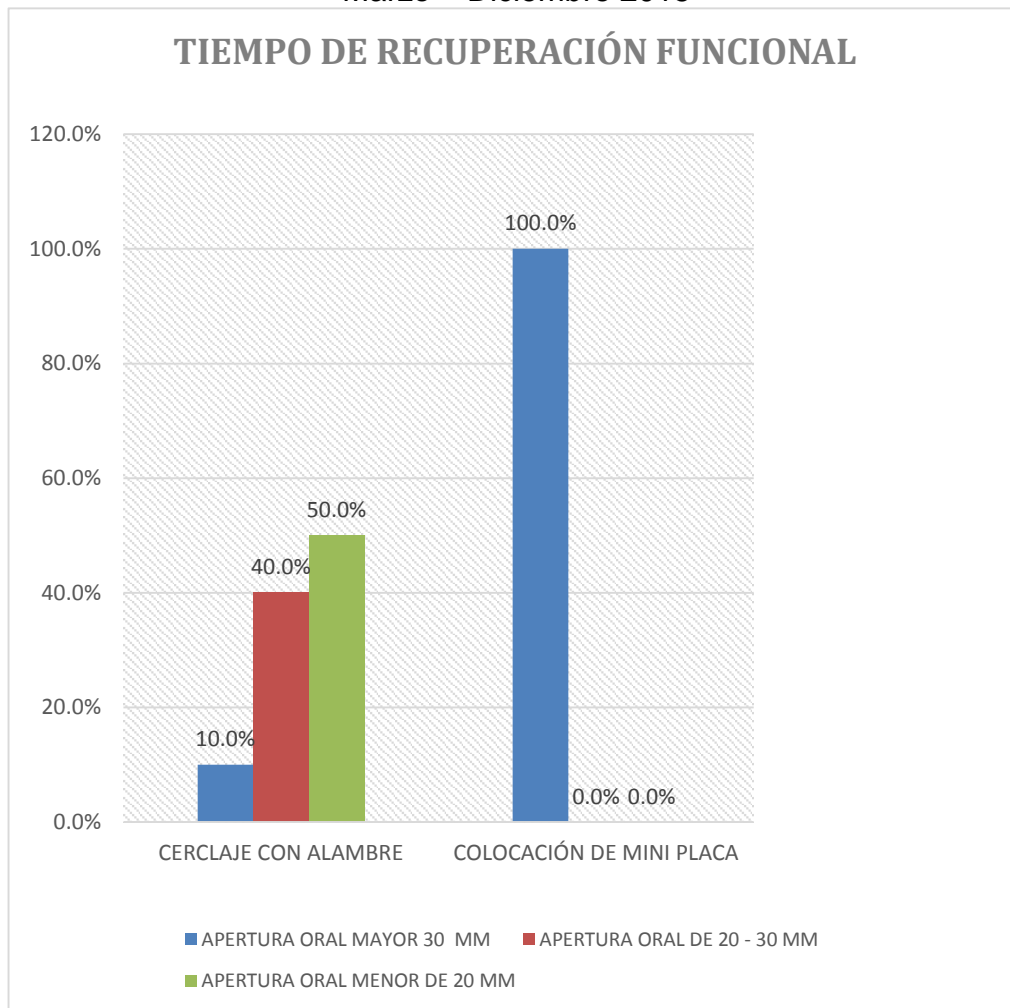
Pacientes con alambre y Pacientes con Mini placas según Número de fractura. Servicio Cirugía Oral y Maxilofacial Hospital Escuela Dr. Roberto Calderón G. Marzo – Diciembre 2015



Fuente: tabla No. 6

En este estudio en cuanto a la comparación de ambos grupos en base a la recuperación funcional del paciente, se observa un 100% de apertura mayor de 30mm en Pacientes tratados con mini placas y un 50% de apertura oral menor de 20mm en Pacientes tratados con cerclaje con alambre.

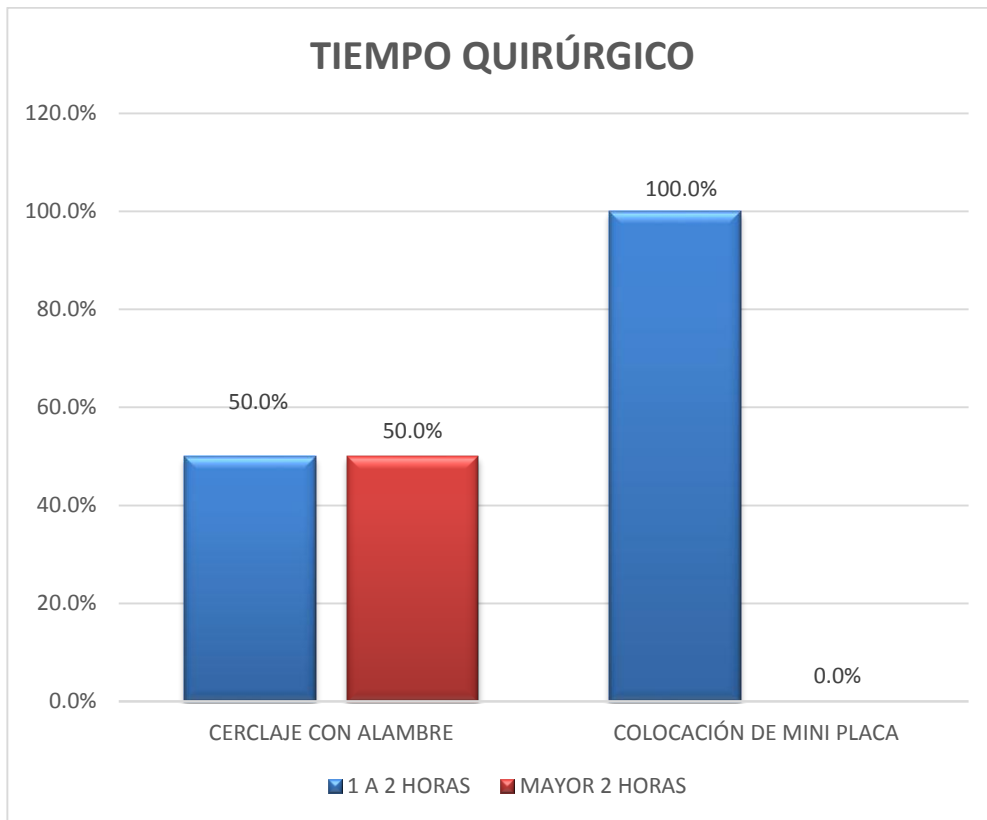
Gráfico 7
Pacientes con alambre y Pacientes con Mini placas según Tiempo de Recuperación Funcional
Servicio Cirugía Oral y Maxilofacial Hospital Escuela Dr. Roberto Calderón G.
Marzo – Diciembre 2015



Fuente: tabla No. 7

Tomando en cuenta el Tiempo quirúrgico se encontró que los pacientes manejados con mini placas el 100% de ellos estuvo en sala de operaciones en un promedio de 1-2 horas y en un 50% los Pacientes tratados con cerclaje con alambre.

Gráfico 8
Pacientes con alambre y Pacientes con Mini placas según Tiempo Quirúrgico
Servicio Cirugía Oral y Maxilofacial Hospital Escuela Dr. Roberto Calderón G.
Marzo – Diciembre 2015



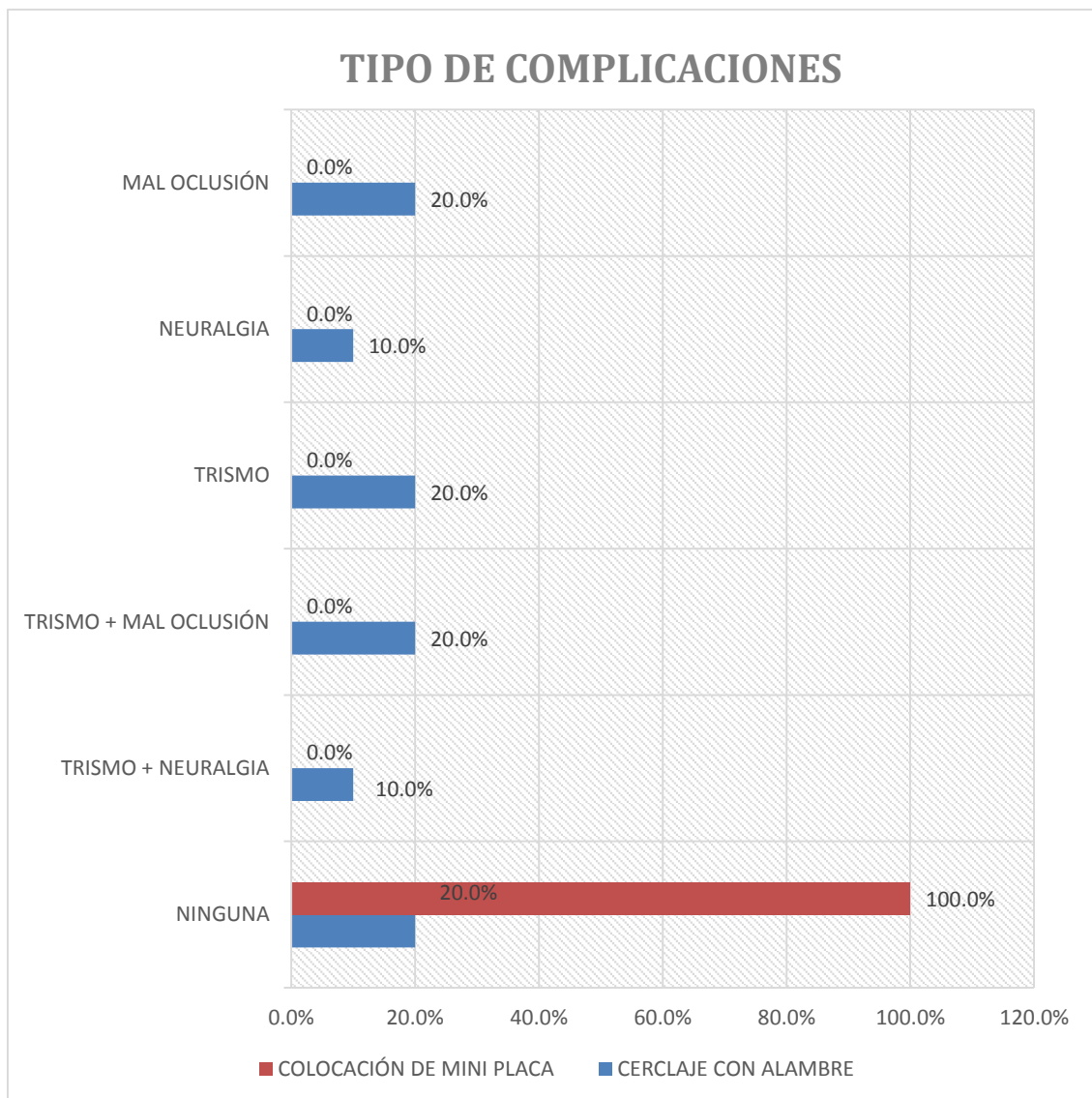
Fuente: tabla No. 8

Otro factor que se tomó en cuenta es el tipo de complicación tardía, el cual revelo que los pacientes tratados con mini placas no sufrieron complicaciones, sin embargo los tratados con cerclaje con alambre sus complicaciones mas frecuentes fueron en orden de porcentajes 20% Trismo, 20% Mal oclusión y en un 10% Neuralgia.

Gráfico 9

Pacientes con alambre y Pacientes con Mini placas según Tipo de complicación tardía.

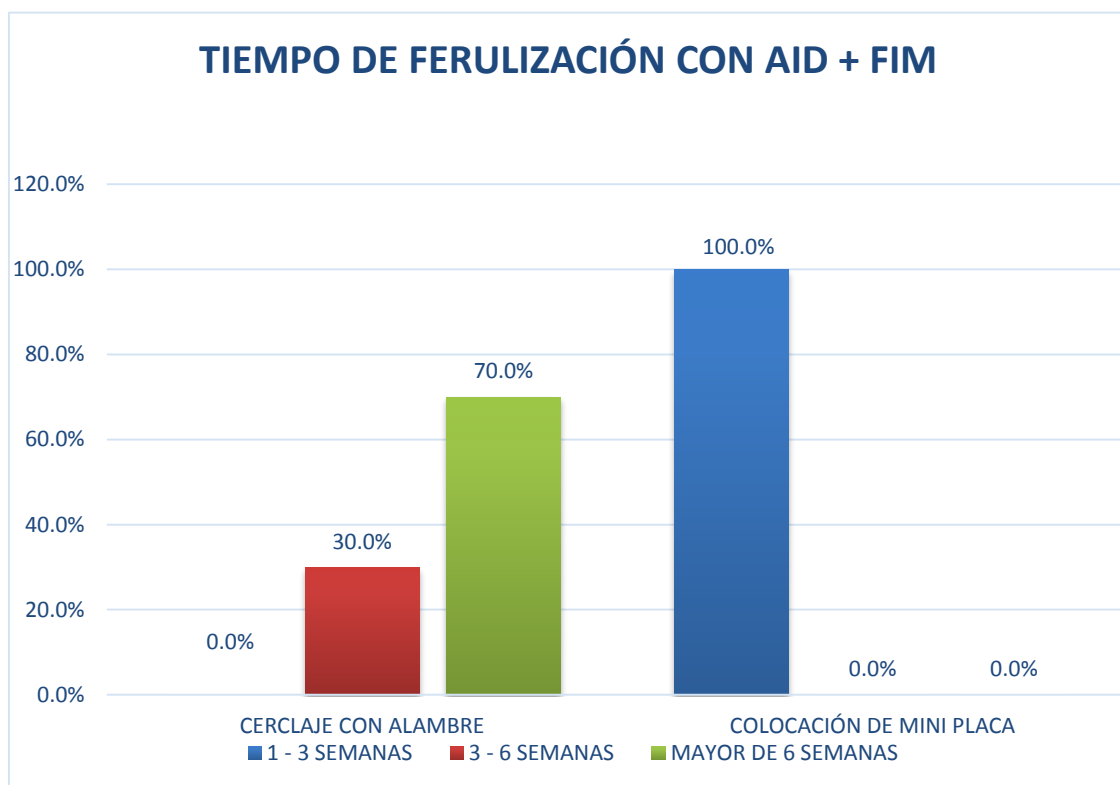
Servicio Cirugía Oral y Maxilofacial Hospital Escuela Dr. Roberto Calderón G.
Marzo – Diciembre 2015



Fuente: tabla No. 9

Fue valorado el amarre interdental más fijación intermaxilar (AID + FIM), en el cual se observó que el 100% de los pacientes tratados con mini placas el tiempo de ferulización fue un promedio de 1-3 semanas, en cambio el 70% de los pacientes tratados con cerclaje con alambre fue un promedio de mayor de 3 semanas.

Gráfico 10
Pacientes con alambre y Pacientes con Mini placas según Tiempo de ferulización (AID+FIM)
Servicio Cirugía Oral y Maxilofacial Hospital Escuela Dr. Roberto Calderón G.
Marzo – Diciembre 2015



Fuente: tabla No. 10

X. DISCUSIÓN DE RESULTADOS

Para dar respuesta a los objetivos planteados en este estudio y en consideración con los factores relevantes en cuanto al manejo de las fracturas de ángulo mandibular se encontraron los siguientes resultados:

Se observa en este estudio que el mayor porcentaje en cuanto a rango de edad de fractura de ángulo mandibular se encuentra entre las del grupo etario de 21-29 años y una clara prevalencia en cuanto al sexo en ambos grupos de estudio dando como resultado un 100% que el sexo masculino es el más afectado en este tipo de fracturas, esto coincide con los artículos publicados y en la literatura (9, 14, 15). Los cuales puntualizan que las fracturas de este tipo son prevalentes en pacientes menores de 35 años y mayores de 20 años, siendo contundente la inclinación hacia el sexo masculino lo cual podría deberse a accidentes de tránsito, agresiones por riñas y actividades deportivas.

En referencia a la comparación de Tiempo Pre – quirúrgico revela que la mayor prevalencia de programación quirúrgica de una fractura se llevo a cabo entre 6to a 10mo día para Pacientes tratados con cerclaje con alambre y entre el 11vo al 15vo día en Pacientes que fueron tratados con miniplacas, esto es debido a la dificultad que presenta nuestro medio para conseguir el material de osteosíntesis – mini placa – debido a que nuestro hospital no cuenta con dicho material. Todos los pacientes fueron abordados quirúrgicamente en un tiempo menor a 15 días para evitar la formación de cayo óseo primario lo cual dificultaría cualquiera de estos dos tipos de tratamiento.

Los resultados obtenidos revelan un alto porcentaje de fracturas desfavorables en ambos grupos de estudio, con alambre fueron en un 60% fracturas desfavorables y los tratados con miniplacas fue el 100% fracturas desfavorables, esto es algo controversial ya que en la literatura consultada la mayor tasa de incidencia en cuanto a fracturas desfavorables se asocia a otro foco de fractura y no solo incluidas fracturas aisladas de ángulo mandibular como es el caso de este estudio.

El porcentaje sobre si había o no tercer molar en el trazo de fractura para ambos grupos de estudios se observó que el tercer molar en la mayoría de los pacientes estudiados no tenía una relación significativa en cuanto el trazo de fractura, por lo que este resultado no coincide con la tendencia general a creer que los terceros molares relacionados con el trazo de fractura podría crear más complicaciones (10,11), aunque esta relación no está del todo probado, tampoco está probado si su exodoncia podría tener algún tipo de beneficio, por lo que en este estudio no se realizaron exodoncias cuando el tercer molar se relacionaba con el trazo de fractura.

La fractura más común en este estudio fueron las fracturas unilaterales en ambos grupos representando un 90% y solo un 10% fueron fracturas Bilaterales, esto se correlaciona con la literatura consultada (15), que la mayoría de fracturas de ángulo es unilateral y mayormente afectado el lado izquierdo, no hay una explicación del porque del lado izquierdo, sabiendo que ambos lados son igual de susceptibles.

Los datos encontrados en cuanto a la comparación de ambos grupos en base a la recuperación funcional del paciente, se observa un 100% de apertura mayor de 30mm en Pacientes tratados con mini placas y un 50% de apertura oral menor de 20mm en Pacientes tratados con cerclaje con alambre, esto de hecho es relevante estadísticamente ya que se observa que hay una recuperación funcional mejor con un tratamiento que con otro, lo que con lleva a una incorporación temprana del paciente a sus actividades cotidianas, según los resultados en la literatura consultada son muy similares a los resultados obtenidos en este estudio.

De acuerdo al tiempo quirúrgico revela que se optimizó en un 50% el tiempo quirúrgico de los pacientes tratados con miniplacas en relación a los tratados con alambre en un promedio de 1 – 2 horas, lo cual es satisfactorio ya que esto disminuye el tiempo que el paciente es sometido a anestésicos, tiempo quirófano, complejidad de el procedimiento, tiempo de recuperación del mismo.

Lo encontrado en cuanto al tipo de complicación tardía se observa que los pacientes tratados con mini placas no sufrieron complicaciones, sin embargo los tratados con cerclaje con alambre sus complicaciones mas frecuentes fueron en orden de porcentajes 20% Trismo, 20% Mal oclusión y en un 10% Neuralgia, esto da una pauta para discernir sobre qué tratamiento es mejor y cual no, haciendo énfasis en que es mejor para la atención de dichos pacientes, por lo que se puede observar que los pacientes tratados con miniplacas tuvieron mejor respuesta clínica que los tratados con cerclaje con alambre, estos datos son similares a los encontrados en estudios consultados. (9, 12, 13, 14, 16)

Se encontró en cuanto al amarre interdental más fijación intermaxilar (AID + FIM), que disminuyo el tiempo de Fijación intermaxilar en pacientes tratados con mini placas con respecto a los tratados con cerclaje con alambre, en alguna literatura consultada se habla de dos tendencias, una de ellas dice que la Fijación Intermaxilar no debería de utilizarse en pacientes que se les realizo fijación interna rígida con mini placa, y en la otra tendencia en la que se fija al paciente por unos 15 días o menos cuando se realiza procedimiento con miniplaca, la cual fue la tendencia utilizada en este estudio, lo que revelo menor complicaciones en cuanto a maloclusión se refiere ya que la fijación intermaxilar en pacientes tratados con miniplacas lo que se realiza es terminar de llevar el paciente a su oclusión optima sin realizar desgastes selectivos posteriores. Cabe recalcar que esto optimiza la integración más temprana del individuo a sus actividades cotidianas.

XI. CONCLUSIONES

1. El uso de mini placas en las fracturas de ángulo mandibular, presenta una mejor respuesta en cuanto a la recuperación funcional y clínica del paciente, menor tiempo con el uso de la fijación intermaxilar, mejorando la calidad de vida e incorporación temprana a sus actividades cotidianas.
2. El tiempo quirúrgico al que se somete el paciente en cuanto a reducción abierta más osteosíntesis disminuye significativamente con el uso de miniplacas con respecto al uso de cerclaje con alambre.
3. El uso de alambre de acero inoxidable se asocia a complicaciones reversibles y no severas, el cual se encuentra en desuso, a diferencia del uso de mini placas el cual no da ningún tipo de complicaciones, siendo para la reducción de fracturas de ángulo mandibular la mejor opción ya que brindan mejor recuperación funcional y menos tendencia a las complicaciones.
4. La relación del tercer molar con el trazo de fractura en ambos grupos fue irrelevante, debido a que en los casos en que se relacionaban no hubo ningún tipo de complicaciones.

XII. RECOMENDACIONES

1. Elaborar un protocolo de atención en el que se indique el uso de miniplacas en pacientes con diagnóstico de fracturas de ángulo mandibular quirúrgicas.
2. Crear un Stock de materiales de osteosíntesis miniplacas en el Servicio de Cirugía Maxilofacial, para los pacientes con diagnóstico de fracturas de ángulo mandibular quirúrgica.
3. Realizar el procedimiento quirúrgico en un lapso de tiempo no mayor a los 15 días para disminuir riesgo de complicaciones con los pacientes de fracturas de ángulo mandibular quirúrgico.

XIII. BIBLIOGRAFIA

1. Ellis III E. Management of fracture through the angle of mandible. Oral Maxillofacial Surg Clin N Am 21 2009: 163-174.
2. Edward Ellis III. Michael F. Side. Abordajes Quirúrgicos del Macizo facial. 2da Ed Amolca 2012.
3. S. Martínez – Villalobos. Osteosíntesis cráneo – maxilofacial cap. I Fracturas de Mandíbula. Edit. Ergon. 2002: 33-40.
4. Peter Ward Booth. Traumatismos maxilofaciales y reconstrucción facial estética. Principios terapéuticos de las fracturas mandibulares. Edit ELSEVIER. 2005: 263 – 265.
5. Kruger. Cirugía Buco maxilofacial. 5ta Ed Panamericana 2002: 336-338.
6. Guillermo Raspall Martín. Tratamiento de fracturas de ángulo mandibular mediante osteosíntesis. Dep. Cirugía Oral y Maxilofacial, Barcelona España. Pub 2011.
7. Hanson, Neate P. The Association of third molars with the mandibular angle, a meta – analysis. J Can Dent Assoc 2004; 70 (1): 39-43.
8. R.D. Sinelnikov. Atlas de Anatomía Humana Tomo I. 3ra Ed MIR 1981.
9. Paza. O. A: Analysis of 115 mandibular angle fractures. J Oral Maxillofac Surg 66:73-76, 2008.
10. Soriano E: Fractures de L'angle mandibulaire: Facteurs prédictifs des complications infectieuses. Rev Stomatol Chir Maxillofac, 2005: 106,3, 146-148.
11. Ellis III E: Outcomes of patients with teeth in the line of mandibular angle fractures treated with stable internal Fixation. J Oral Maxillofac Surg 60: 863, 2002.
12. Barry. C. P: Superior Border plating technique in the management of isolated mandibular angle fractures: a retrospective Study of 50 consecutive patients. J Oral Maxillofac Surg 65: 1544-1549, 2007.
13. Fox A: Mandibular angle fractures, two miniplate Fixation and complications Arch facial. Plast Surg 2003; 5: 464-469.
14. Ellis III E: A retrospective Study of 3 treatment methods for isolated fractures of mandibular angle. J Oral Maxillofac Surg 68: 2743-2754, 2010.

15. Mehra P: Internal fixation of mandibular angle fractures: a comparison of 2 techniques. J Oral Maxillofac Surg 66: 2250-2260, 2008.
16. Seeman R: Complication rates in the operative treatment of mandibular angle fractures: a 10 years retrospective. J Oral Maxillofac Surg 68: 647-650, 2010.

XIV. ANEXOS

14.1. Instrumento de Recolección de datos

UNIVERSIDAD NACIONAL AUTÓNOMA DE NICARAGUA

UNAN - MANAGUA FACULTAD DE CIENCIAS MÉDICAS

“Manejo Terapéutico en el tratamiento de las fracturas de ángulo mandibular unilateral o bilateral mediante osteosíntesis con mini placas versus cerclaje con alambre en el Hospital Escuela Dr. Roberto Calderón Gutiérrez de Marzo a Diciembre 2015.”

FICHA DE RECOLECCIÓN

1. Datos de Filiación
 - a. Edad _____
 - b. Sexo
Masculino Femenino
 - c. Fecha de la fractura: _____
 - d. Fecha de la intervención quirúrgica: _____
 - e. Tiempo pre quirúrgico
1 al 5 días 6 al 10 días 11 a los 15 días
2. Diagnóstico según según el tipo de fractura
 - a. Favorable _____
 - b. Desfavorable _____
3. Características clínico – radiográfica del tercer molar
 - a. En el trazo de fractura Sí No
 - b. Erupcionado Sí No
 - c. Semi erupcionado Sí No
 - d. Incluida Sí No
4. Tipo de osteosíntesis que se realizo
 - a. Colocación de mini placa _____
 - b. Cerclaje con alambre de acero inoxidable _____
5. Número de fractura
 - a. Unilateral _____
 - b. Bilateral _____
6. Tiempo de recuperación funcional
 - a. Apertura oral mayor de 30mm _____
 - b. Apertura oral de 20-30 mm _____
 - c. Apertura oral menor de 20mm _____

7. Tiempo quirúrgico
 - a. 1 hora a 2 horas _____
 - b. Mayor de 2 horas _____

8. Complicaciones post quirúrgicas tardías
 - a. Infección agregada _____
 - b. Rechazo de material de osteosíntesis _____
 - c. Trismo _____
 - d. Maloclusión _____
 - e. Neuralgia _____

9. Tiempo de ferulización con Amarre interdental (AID) + fijación intermaxilar (FIM)
 - a. 1-3 semanas _____
 - b. 3-6 semanas _____
 - c. Mayor de 6 semanas _____

14.2. Cuadros estadísticos comparativos de los pacientes estudiados

TABLA 1 Pacientes con alambre y Pacientes con Mini placas según Edad Servicio Cirugía Oral y Maxilofacial Hospital Escuela Dr. Roberto Calderón G. Marzo – Diciembre 2015							
Edad		Cerclaje con alambre de acero inoxidable		Colocación de mini placas		Total	
Menor o igual 20	Porcentaje	1	10%	2	20%	3	15%
21 - 29 años	Porcentaje	5	50%	4	40%	9	45%
30 - 39 años	Porcentaje	2	20%	4	40%	6	30%
Mayor o igual 40 años	Porcentaje	2	20%	0	0%	2	10%
Total	Porcentaje	10	100%	10	100%	20	100%

TABLA 2
Pacientes con alambre y Pacientes con Mini placas
según Sexo
Servicio Cirugía Oral y Maxilofacial Hospital Escuela
Dr. Roberto Calderón G.
Marzo – Diciembre 2015

Sexo		Cerclaje con alambre de acero inoxidable		Colocación de mini placas		total	
Masculino	Porcentaje	10	100%	10	100%	20	100%
Total	Porcentaje	10	100%	10	100%	20	100%

TABLA 3
Pacientes con alambre y Pacientes con Mini placas según Tiempo Pre - quirúrgico
Servicio Cirugía Oral y Maxilofacial Hospital Escuela Dr. Roberto Calderón G.
Marzo – Diciembre 2015

Tiempo prequirúrgico		Cerclaje con alambre de acero inoxidable		Colocación de mini placas		total	
1 a 5 días	Porcentaje	0	0%	1	10%	1	5%
6 a 10 días	Porcentaje	6	60%	2	20%	8	40%
11 a 15 días	Porcentaje	4	40%	7	70%	11	55%
Total	Porcentaje	10	100%	10	100%	20	100%

TABLA 4
Pacientes con alambre y Pacientes con Mini placas según Tipo de Fractura
Servicio Cirugía Oral y Maxilofacial Hospital Escuela Dr. Roberto Calderón G.
Marzo – Diciembre 2015

Diagnóstico según el tipo de fractura de ángulo mandibular		Cerclaje con alambre de acero inoxidable		Colocación de mini placas		total	
Favorable	Porcentaje	4	40%	0	0%	4	20%
Desfavorable	Porcentaje	6	60%	10	100%	16	80%
Total	Porcentaje	10	100%	10	100%	20	100%

TABLA 5
Pacientes con alambre y Pacientes con Mini placas según
Características Clínico – Radiográfica del tercer molar en el trazo de
fractura.
Servicio Cirugía Oral y Maxilofacial Hospital Escuela Dr. Roberto
Calderón G.
Marzo – Diciembre 2015

Características clínico-radiográfica del tercer molar		Cerclaje con alambre de acero inoxidable		Colocación de mini placas		total	
Erupcionado	Porcentaje	0	0%	1	10%	1	5%
Semi erupcionado	Porcentaje	0	0%	1	10%	1	5%
Ninguna	Porcentaje	10	100%	8	80%	18	90%
Total	Porcentaje	10	100%	10	100%	20	100%

TABLA 6
Pacientes con alambre y Pacientes con Mini placas según Número de
fractura.
Servicio Cirugía Oral y Maxilofacial Hospital Escuela Dr. Roberto
Calderón G.
Marzo – Diciembre 2015

Número de fractura		Cerclaje con alambre de acero inoxidable		Colocación de mini placas		total	
Bilateral	Porcentaje	1	10%	1	10%	2	10%
Unilateral	Porcentaje	9	90%	9	90%	18	90%
Total	Porcentaje	10	100%	10	100%	20	100%

TABLA 7
Pacientes con alambre y Pacientes con Mini placas según Tiempo de Recuperación Funcional
Servicio Cirugía Oral y Maxilofacial Hospital Escuela Dr. Roberto Calderón G.
Marzo – Diciembre 2015

Tiempo de recuperación funcional		Cerclaje con alambre de acero inoxidable		Colocación de mini placas		total	
Apertura oral mayor de 30 mm	Porcentaje	1	10%	10	100%	11	55%
Apertura oral de 20 a 30 mm	Porcentaje	4	40%	0	0%	4	20%
Apertura oral menor de 20 mm	Porcentaje	5	50%	0	0%	5	25%
Total	Porcentaje	10	100%	10	100%	20	100%

TABLA 8
Pacientes con alambre y Pacientes con Mini placas según Tiempo Quirúrgico
Servicio Cirugía Oral y Maxilofacial Hospital Escuela Dr. Roberto Calderón G.
Marzo – Diciembre 2015

Tiempo quirúrgico		Cerclaje con alambre de acero inoxidable		Colocación de mini placas		total	
1 a 2 horas	Porcentaje	5	50%	10	100%	15	75%
mayor de 2 horas	Porcentaje	5	50%	0	0%	5	25%
Total	Porcentaje	10	100%	10	100%	20	100%

TABLA 9
Pacientes con alambre y Pacientes con Mini placas según Tipo de complicación tardía.
Servicio Cirugía Oral y Maxilofacial Hospital Escuela Dr. Roberto Calderón G.
Marzo – Diciembre 2015

Tipo de complicación		Cerclaje con alambre de acero inoxidable		Colocación de mini placas		total	
Mal oclusión	Porcentaje	2	20%	0	0%	2	10%
Neuralgia	Porcentaje	1	10%	0	0%	1	5%
Ninguna	Porcentaje	2	20%	10	100%	12	60%
Trismo	Porcentaje	2	20%	0	0%	2	10%
Trismo + mal oclusión	Porcentaje	2	20%	0	0%	2	10%
Trismo + neuralgia	Porcentaje	1	10%	0	0%	1	5%
Total	Porcentaje	10	100%	10	100%	20	100%

TABLA 10
Pacientes con alambre y Pacientes con Mini placas según Tiempo de ferulización (AID+FIM)
Servicio Cirugía Oral y Maxilofacial Hospital Escuela Dr. Roberto Calderón G.
Marzo – Diciembre 2015

Tiempo de ferulización con amarre interdental		Cerclaje con alambre de acero inoxidable		Colocación de mini placas		total	
1 - 3 semanas	Porcentaje	0	0%	10	100%	10	50%
3 - 6 semanas	Porcentaje	3	30%	0	0%	3	15%
Mayor de 6 semanas	Porcentaje	7	70%	0	0%	7	35%
Total	Porcentaje	10	100%	10	100%	20	100%