



UNIVERSIDAD
NACIONAL
AUTÓNOMA DE
NICARAGUA,
MANAGUA
UNAN-MANAGUA

HOSPITAL ESCUELA DR. MANOLO MORALES PERALTA

Tesis para optar al título de especialista en Radiología

Utilidad de la Colangiopancreatografía por resonancia magnética realizada en el HEMMP, en la evaluación de patología obstructiva de la vía biliar y su correlación con el diagnóstico final por cirugía o CPRE, período comprendido Marzo-Octubre 2022.

Autora: Dra. Ana Isabel López Zúniga.

Residente de 3er año de Radiología.

Tutor Clínico: Dra. Karina del Rosario Nororis López.

Especialista en Radiología.

Jefe del departamento de Radiología e imagen.

21 de Febrero del 2023

Opinión del tutor científico

Por éste medio, hago constar que la Tesis Monográfica titulada “Utilidad de la Colangiopancreatografía por resonancia magnética realizada en el HEMMP, en la evaluación de patología obstructiva de la vía biliar y su correlación con el diagnóstico final por cirugía o CPRE, período comprendido Marzo-Octubre 2022”, elaborada por la Dra. Ana Isabel López Zúniga, tiene la coherencia metodológica consistente, así como la calidad estadística suficiente, cumpliendo de esta manera con los parámetros de calidad necesarios para su defensa final, como requisito parcial para optar al grado de Especialista en Radiología que otorga la Facultad de Ciencias Médicas de la UNAN-Managua.

Se extiende la presente constancia, en la ciudad de Managua a los veintiún días del mes de febrero del año dos mil veintitrés.

Atentamente,

Dra. Karina del Rosario Nororis López
Especialista en Radiología
Jefe del Departamento de Radiología
Hospital Escuela Manolo Morales Peralta

I. DEDICATORIA

A Dios, por darme la bendición de la vida y de llegar hasta éste momento tan importante.

A mis padres, por ser el pilar fundamental de todo lo que soy, por su incondicional apoyo y su infinito amor.

A mi esposo, José Alfredo Díaz, el amor de mi vida, quien creyó siempre en mí, incluso cuando ni yo misma creía.

II. AGRADECIMIENTOS

Agradezco a mi Dios todopoderoso, por darme la sabiduría, por darme vida y salud para llegar hasta aquí, porque puedo decir que éste trabajo de tesis ha sido una gran bendición en todo sentido, y no cesan mis ganas de decir que es gracias a él que ésta meta está cumplida. Gracias por estar presente no solo en esta etapa tan importante de mi vida, sino en todo momento en mi educación ofreciéndome lo mejor y buscando lo mejor para mi persona.

A mi esposo José Alfredo Díaz, por entenderme en todo, porque en todo momento fue un apoyo incondicional, por su paciencia y dedicación a mí, es la felicidad encajada en una sola persona, a la cual yo amo demasiado. Gracias por compartir sus conocimientos transmitidos que de alguna manera fueron de mucha ayuda.

Gracias a mis padres, por el amor recibido, la dedicación y la paciencia con la que cada día se preocupaban por mi avance y desarrollo de mi carrera, es simplemente único, por ser los principales promotores de mis sueños, gracias a ellos por cada día confiar y creer en mí y en mis expectativas, a mi madre por estar siempre pendiente de mí. Gracias por todo, así que puedo decir que éste logro es tanto mío como de ellos.

A las autoridades del Hospital Escuela Manolo Morales Peralta, por haberme permitido llevar a cabo este trabajo en sus instalaciones y con sus equipos.

A mis docentes, Dra. Johana del Carmen Camacho Chevez y Dra. Karina Nororis, por brindarme su apoyo incondicional que me acompañó día a día durante estos tres años. A ellas, que, junto a mis compañeros, nos acogieron y brindaron su sabiduría, y puedo decir, cariño especial.

III. RESUMEN

Introducción: Las patologías obstructivas de la vía biliar son comunes en todo el mundo y las técnicas desarrolladas de imágenes por resonancia magnética están encontrando cada vez más aplicación en la evaluación de enfermedades biliares y pancreáticas. Colangiopancreatografía por resonancia magnética (CPRM) tiene una alta resolución espacial y se utiliza para obtener imágenes rápidas, no invasivas y precisas de el árbol pancreatobiliar. El objetivo de este estudio fue determinar la capacidad de CPRM para determinar con precisión el sitio y la etiología de la obstrucción biliar.

Métodos: Este estudio transversal fue diseñado para incluir pacientes anteriores con características clínicas de patología obstructiva que posteriormente se sometieron a CPRM y cirugía definitiva o CPRE, durante un período de 8 meses. Los pacientes fueron reclutados principalmente de la base de datos de lectura de estudios en el departamento de Radiología y posteriormente búsqueda de los expedientes clínicos. Los métodos incluyeron revisión comparativa de imágenes CPRM y la lectura de los mismos realizadas por Médicos de base especialistas en Radiología, así como, comparación entre los diagnósticos basados en cirugía y CPRE. El análisis estadístico se realizó con SPSS e involucró tanto análisis descriptivo e inferencial. La prueba de chi-cuadrado se utilizó principalmente para el análisis inferencial. Comparar las tabulaciones cruzadas de los hallazgos de la CPRM con el diagnóstico definitivo de los pacientes.

Resultados: El sexo que más presentó obstrucción biliar fue femenino con un 71% (22 pacientes), el rango de edad de mayor prevalencia fue el de 61 – 70 años con un 26% (8

pacientes), la causa de obstrucción de la vía biliar más común fue la Coledocolitiasis con un 58%, seguido de la CA de vesícula biliar y de la Colecistitis litiásica sin dilatación biliar y el Colangiocarcinoma distal todos ellos con un porcentaje de 7%, es importante mencionar que, en un 12.9% de CPRM no se pudo identificar la causa obstructiva.

Conclusiones: Se pudo constatar a través de la prueba estadística de Chi – Cuadrado donde se obtuvo un resultado de 0.000, valor menor que el valor de alfa fijo de 0.05, que los hallazgos de Colangiopancreatografía son de utilidad en la evaluación de la patología obstructiva biliar relacionado estos hallazgos con los hallazgos finales de cirugía o CPRE. Así mismo, se observó un elevado porcentaje de sensibilidad, especificidad y VPP para patologías benignas, sin embargo, mostró valores bajos para patologías malignas. Así mismo, se calculó el valor P, de causa obstructiva y sexo, cuyos resultados fueron $>$ de 0.05, evidenciando que son variables independientes.

IV. ÍNDICE GENERAL

Contenido	Pág.
1. INTRODUCCIÓN.....	1
2. ANTECEDENTES	3
3. JUSTIFICACIÓN	10
4. PLANTEAMIENTO DEL PROBLEMA	11
5. OBJETIVOS DE LA INVESTIGACIÓN.....	13
6. MARCO TEÓRICO.....	14
7. HIPOTESIS DE INVESTIGACIÓN	34
8. DISEÑO METODOLÓGICO.....	35
8.1 Área de estudio	35
8.2 Tipo de Estudio.....	35
8.3 Población de Estudio	35
8.4 Muestra.....	35
8.5 Tipo de muestreo	36
8.6 Método de Muestreo.....	36
8.7 Criterios de Selección.....	36
8.8 Limitaciones del Estudio	36
8.9 Consideración Ética	37

8.10 Gestión de Datos	37
8.11 Plan de Tabulación y Análisis Estadístico	38
8.12 Plan de Análisis Estadístico	39
8.13 Matriz de Operacionalización de Variables e Indicadores (MOVI)	40
9. RESULTADOS	444
10. ANÁLISIS DE LOS RESULTADOS	566
11. CONCLUSIONES	599
12. RECOMENDACIONES	61
13. REFERENCIAS	62
14. ANEXO	66

V. ÍNDICE DE TABLAS

Tabla 1. Principales indicaciones clínicas	48
Tabla 2. Sitio de obstrucción.....	50
Tabla 3. Asociación entre la causa de la obstrucción y el Sexo.....	53
Tabla 4. Sensibilidad, Especificidad, VPP y VPN.....	54
Tabla 5. Resultados de la Prueba de chi-cuadrado	55

VI. ÍNDICE DE GRÁFICOS

Gráfico 1. Estudios que se realizaron en HEMMP.....	44
Gráfico 2. Distribución del estudio por unidad de salud que lo solicita.....	45
Gráfico 3. Distribución de sexo de los pacientes.....	466
Gráfico 4. Distribución del rango de edad	477
Gráfico 5. Estudio de CPRM y método terapéutico.....	49
Gráfico 6. Distribución de obstrucción según la colangiopancreatografía	51
Gráfico 7. Distribución de obstrucción de la vía biliar según la CPRE.....	552

VII. LISTA DE ABREVIACIONES

BA	Atresia biliar
C.B.D	Conducto biliar común
C.H.D	Conducto hepático común
CT	Tomografía computarizada
C.P.R.E	Colangiopancreatografía retrógrada endoscópica
USE	Ultrasonido endoscópico
VIH	Virus de Inmunodeficiencia Humana
I.O.C	Colangiografía intraoperatoria
I.V.C	Colangiografía Intravenosa
M.D.C.T	Tomografía Computarizada Multidetector
MIP	Proyección de máxima intensidad
CPRM	Colangiopancreatografía por Resonancia Magnética
MRI	Imágenes por resonancia magnética
NH	Hepatitis Neonatal
NPV	Valor predictivo negativo
PPV	Valor predictivo positivo
PTC	Colangiografía transhepática percutánea
SPSS	Paquete Estadístico para Científico Soci

1. INTRODUCCIÓN

Las enfermedades del árbol biliar y del páncreas son comunes en el Nicaragua y en todo el mundo. Causas de la obstrucción de las vías biliares puede ser de origen benigno (colangitis esclerosante primaria, colangiopatía por SIDA, estenosis posquirúrgica y quimioterapia de la arteria hepática) o maligno (colangiocarcinoma, carcinoma de la cabeza del páncreas, carcinoma duodenal o ampular, o enfermedad metastásica) y puede ser intraluminal (coledocolitiasis, hemobilia o parásitos), o extraluminal (pancreatitis crónica, estenosis ampular, compresión de los ganglios linfáticos o compresión vascular). Las causas congénitas incluyen atresia biliar, quiste de colédoco o enfermedad de Caroli. (Parashari UC y cols 2015). La obtención de imágenes del árbol biliar sirve para confirmar la presencia de obstrucción y localizar con precisión el sitio de la obstrucción, lo que ayuda a iniciar las medidas terapéuticas adecuadas.

Es obligatorio determinar preoperatoriamente la existencia, naturaleza y sitio de la obstrucción biliar, por que un enfoque terapéutico mal elegido puede ser peligroso para el paciente.

Las modalidades de imagen no invasivas del sistema biliar incluyen ultrasonografía (USG) y tomografía computarizada. Los métodos invasivos incluyen métodos colangiográficos directos como la colangiopancreatografía retrógrada endoscópica (CPRE), la colangiografía transhepática percutánea (PTC) y la colangiografía intraoperatoria. La colangiopancreatografía por resonancia magnética (CPRM) es un enfoque para la obtención

de imágenes de los conductos biliares y pancreáticos, que utiliza imágenes de RM para visualizar el líquido en los conductos biliares y pancreáticos como una señal de alta intensidad en secuencias fuertemente ponderadas en T2. Esta técnica es especialmente útil en enfermedades neoplásicas de las vías biliares o pancreáticas. (Romagnuolo J y cols, 2003).

Además, cuando la CPRM se realiza como parte de un examen abdominal completo, puede proporcionar una evaluación integral de la naturaleza y el sitio de la enfermedad ductal, así como, la extensión y el estadio de cualquier tumor subyacente, incluida la detección de cualquier adenopatía asociada o metástasis hepática. (Kim JH, y cols 2002). Como la CPRM es una técnica no invasiva, prometedora, libre de complicaciones y con una precisión comparable a la CPRE, es necesario evaluar su papel en diversas causas de obstrucción biliar.

La CPRM es especialmente útil cuando la CPRE es difícil, peligrosa o imposible (p. ej., paciente con impedimentos anatómicos o estructurales como una anastomosis gastroentérica previa, o gastroyeyunostomía; también es una opción importante para pacientes con CPRE fallida.

Éste estudio tuvo como objetivo, evaluar la capacidad del estudio de CPRM realizadas por primera vez en nuestra unidad hospitalaria e interpretadas por especialistas en Radiología, para determinar con precisión el sitio y la etiología de la obstrucción biliar.

2. ANTECEDENTES

Para la elaboración el presente trabajo investigativo se procedió a revisar investigaciones que tuvieran semejanza con el tema planteados por diferentes autores con el fin de poder generar una panorámica sobre el mismo, dando indicios sobre cómo se han manejado las variables en estudio, a continuación, se explica cada uno de ellos ordenados desde los que se han encontrado a nivel internacional hasta llegar a los nacionales.

Nivel Internacional

Alameen, Habab, et al, (2019). Se realizó un estudio descriptivo seccional dirigido al Estudio de las enfermedades del sistema biliar usando imágenes de resonancia magnética realizadas en el hospital King Khalid- KSA desde febrero de 2017 hasta diciembre de 2018. Se evaluaron 92 pacientes usando dos máquinas de resonancia magnética de energía 1.5 tesla y 3 tesla , todos aquellos pacientes tenían edad entre 18 a 88 años y tenían enfermedad Biliar.

El estudio mostró que había 61,3% de los casos eran mujeres y 38,7% eran hombres, también estudio mostró que el grupo de edad más afectado fue 31-45 años. El estudio dió como resultado, que la imagen por resonancia magnética fue muy precisa en el diagnóstico y diferenció entre las enfermedades del sistema biliar y las mujeres se vieron más afectadas que las enfermedades del sistema biliar masculino. También reveló que la mayoría de las enfermedades que afectaron el sistema biliar fueron cálculos y quistes, respectivamente. Recomendando que se realicen más investigaciones en éste campo con un número creciente de muestras, grupos de edad y comparaciones con otras modalidades.

Mumtaz, N et al (2011). El propósito de éste estudio es evaluar el valor diagnóstico de la CPRM en los trastornos hepatobiliares y compararlo con la CPRE. Se incluyeron 51 pacientes consecutivos, incluidos 37 hombres y 14 mujeres. De 51 pacientes, 12 tenían estenosis maligna, 5 tenían estenosis benigna, 6 tenían masa en porta hepatis, 5 tenían colelitiasis, 8 tenían coledocolitiasis, 3 tenían tanto colelitesis como coledocolitiasis, 3 tenían pancreatitis crónica, 4 tenían masa cabeza de páncreas, 1 tenía colangitis esclerosante y 4 pacientes tenían estudios normales. CPRM fue sensible y específico. Los valores predictivos positivo y negativo para coledocolitiasis fueron 100%, 95,3%, 100% y 97,9%. Para colelitiasis y estenosis benigna 80%, 100%, 100% y 97,9% respectivamente. La CPRE mostró 5 casos de colelitiasis, en comparación con la CPRM, que había perdido un caso. En la detección de estenosis malignas, la CPRM fue 91,7 % sensible y 100 % específica. En casos de crecimientos periampulares, fue difícil canular el endoscopio durante la CPRE. En estos casos, la CPRM mostró el nivel de obstrucción de forma no invasiva. La CPRM fue mejor en los casos de pancreatitis crónica para definir la anatomía del conducto pancreático que la CPRE, que tiene un factor de magnificación de 1,5.

En conclusión, los hallazgos confirmaron que la CPRM es una técnica de imagen no invasiva de mayor valor en el diagnóstico de trastornos hepatobiliares en comparación con la CPRE.

Hekimoglu K, et al (2008), en un estudio compararon el potencial diagnóstico de CPRM y CPRE con revisión de la literatura actual. De 295 pacientes reclutados, 11 fueron excluidos

debido a calidad de imagen de CPRM inadecuada y 15 excluidos debido a una canulación fallida durante la CPRE. Los pacientes participantes se clasificaron en cuatro grupos principales; I Grupo normal, II Cálculos, III Grupo de tumores y IV Otros. El grupo I consistió en 228 pacientes que tenían un normal árbol biliar pancreático en los exámenes de CPRM y CPRE. 18 pacientes del grupo II tuvieron una sensibilidad de CPRM del 88,9 % y especificidad del 100 % para diagnosticar la enfermedad de cálculos biliares. Su VPP y VPN y las tasas de precisión fueron 100% y 99,2% respectivamente.

CPRM tuvo una sensibilidad del 100% y una especificidad del 100% para 20 pacientes en el grupo III. también tenía 100% VPP, 100% VPN y 100% tasas de precisión total en este grupo. En tres pacientes del grupo IV, la CPRM tuvo una sensibilidad y especificidad del 100%. Su VPP, VAN y precisión fueron del 100%, 100% y 100% respectivamente. Los autores concluyeron que la CPRM se está utilizando cada vez más frecuencia como alternativa no invasiva a la CPRE y los resultados diagnósticos de CPRM y CPRE son comparables con exactitud en diversas patologías hepatobiliares.

Takaya J, et al (2007), estudiaron la utilidad de la CPRM para excluir la atresia biliar como causa de colestasis neonatal. La CPRM se realizó en cuatro recién nacidos y lactantes con ictericia a partir de los 38 días a 106 días. El diagnóstico de Atresia Biliar BA (n=2) fue confirmado con cirugía, neonatal la hepatitis (n=2) se confirmó con cirugía, biopsia hepática y colangiografía quirúrgica. El diagnóstico de hepatitis neonatal (n=2) se confirmó en el seguimiento clínico. Uno fue diagnosticado con colangiografía quirúrgica. El CBD y el CHD no eran visibles en CPRM en dos pacientes con BA. Otros dos pacientes con NH tenían su

CHD y CBD claramente representados usando CPRM excluyó con precisión BA como la causa de la colestasis neonatal. Los autores llegaron a la conclusión de que CPRM se puede utilizar para representar las principales estructuras biliares de los recién nacidos para excluir BA como la causa de la colestasis neonatal al permitir la visualización de la vías biliares.

Shan Mugam, et al (2005) evaluaron el valor predictivo de CPRM en el diagnóstico de patología biliar. Se evaluaron datos clínicos, de laboratorio y de investigación de 351 pacientes sometidos a CPRM en dos sitios hospitalarios durante un período de cinco años.

Se compararon los hallazgos de CPRM a la CPRE o a los hallazgos operatorios y a los criterios de valoración clínicos apropiados. La presentación predominante fue dolor abdominal (n-190). Había características de pancreatitis en 59, colangitis en 26 y ictericia en 109 pacientes. La ecografía fue la investigación inicial en 312 (89%) (176 fueron cálculos biliares positivos) la dilatación del conducto común fue evidente en 114 pacientes y los cálculos ductales en 31.

La CPRE tuvo éxito en 212 de 283 (75%) pacientes. Pancreatitis significativa inducida por CPRE ocurrió en 12 (5,6%). La comparación entre CPRM y CPRE no fue posible en 85 debido a fracaso de cualquiera de las dos técnicas. Nueve pacientes se sometieron a otras investigaciones, como colangiografía intraoperatoria (IOC) y colangiografía transhepática percutánea (PTC). De los 221 pacientes con datos comparativos completos disponibles, la CPRM mostró una sensibilidad del 97,98 % y especificidad del 84,4%. Los autores afirmaron que CPRM es altamente sensible y específico para coledocolitiasis y evita la necesidad de imágenes invasivas en la mayoría de los pacientes con sospecha coledocolitiasis.

Ferrari E, et al (2005), compararon la confiabilidad de US, CPRM y otras técnicas de imagen en el diagnóstico de enfermedad obstructiva biliar intrínseca, 60 hombres y 71 mujeres de 37 a 79 años con características clínicas de enfermedad biliar obstructiva. Se realizaron estudios de imagen en cada paciente utilizando varias técnicas. Descubrieron que la ecografía es generalmente precisa en el diagnóstico por imágenes de la enfermedad obstructiva biliar. CPRM y TC son significativamente más precisos solo para completar la estadificación de estenosis maligna. Así fue la conclusión; si la sospecha planteada por los hallazgos clínicos y de laboratorio no se confirma en la ecografía, el diagnóstico debe lograrse con la ayuda de CPRM o cuando CPRM no proporciona un diagnóstico, TC, para seleccionar candidatos para CPRE terapéutica, P T C o cirugía.

Vaishali et al (2004), evaluaron a 30 pacientes con obstrucción biliar examinados con CPRM. Los hallazgos de la CPRM se confirmaron en la exploración quirúrgica o en el seguimiento clínico. CPRM tenía una sensibilidad del 94,44%, especificidad del 81,81%, valor predictivo positivo del 89,47% y negativo valor predictivo del 90% para la detección de causas malignas. La precisión diagnóstica general para detección de nivel y causa de obstrucción fue, 96,3% y 89,65% respectivamente. Los autores concluyeron que, la alta precisión diagnóstica de la CPRM en la evaluación de pacientes con ictericia obstructiva indica que tiene el potencial de convertirse en la modalidad diagnóstica de elección en tales pacientes.

Taylor AC, et al (2002), llevaron a cabo un estudio prospectivo para evaluar la precisión de CPRM como una herramienta de imagen no invasiva en un gran número de pacientes. Pacientes derivados para CPRE fueron elegibles para el estudio. La CPRM se realizó 24 horas antes de la CPRE. Los hallazgos de la CPRM fueron en comparación con los hallazgos de la CPRE o cuando la CPRE inicial no tuvo éxito, con resultados de repetición CPRE, P T C o cirugía. La sensibilidad, la especificidad, los valores predictivos positivo y negativo de la CPRM en el diagnóstico de 46 pacientes con coledocolitiasis fueron 97,9%, 89,0%, 83,6%, 98,6% respectivamente. 12 estenosis los casos fueron diagnosticados por CPRM (sensibilidad 100%, especificidad 99,1%). Los investigadores concluyeron que CPRM es exacta; una alternativa no invasiva a la CPRE para obtener imágenes de la vía biliar. La coledocolitiasis y las estenosis biliares se pueden diagnosticar o excluir de forma fiable mediante CPRM. Por lo tanto, la CPRM debe usarse cada vez más en pacientes con sospecha de obstrucción biliar para seleccionar aquellos que requieren un procedimiento terapéutico.

Hans SJ et al (2002), realizaron un estudio para evaluar la utilidad de CPRM para el diagnóstico de atresia biliar en la ictericia colestásica infantil. Se incluyeron en el estudio un total de 47 lactantes consecutivos con ictericia colestásica. Ellos descubrieron que; conductos biliares extrahepáticos incluyendo la vesícula biliar, conducto cístico, CBD, CHD fueron visualizado en 23 de los 24 lactantes del grupo de atresia no biliar. Vías biliares extrahepáticas, excepto la vesícula biliar, no se representaron en ningún lactante del grupo BA. CPRM tuvo una precisión del 98%, sensibilidad del 100% y especificidad del 96%, para el diagnóstico de atresia biliar como causa de ictericia colestásica infantil. Así concluyeron que; CPRM es una modalidad de imagen no invasiva muy confiable para el diagnóstico de

atresia biliar. Por lo tanto, en lactantes con ictericia colestática y debido a exploración laparotomía, se recomienda CPRM para evitar cirugías innecesarias.

A Nivel Nacional

García L. (2016), estudio realizado en el Hospital Escuela Manolo Morales Peralta, correlacionando la ecografía, hallazgos transquirúrgicos y Colangiografía por resonancia magnética, resultando que el 45% de los pacientes fueron diagnosticados por medio de la Colangiopancreatografía por resonancia magnética con colelitiasis, el 86% con coledocolitiasis y dilatación de la vía biliar extrahepática, 7 % de dilatación de la vía intrahepática, todos estos datos fueron observados al momento de la cirugía, excepto que el 95 % de los pacientes tenían colelitiasis en el transquirúrgico. Así mismo, se encontró que la sensibilidad fue de 47% en la colelitiasis y la especificidad del 100%.

Alfaro R. (2012), se realizó un estudio analítico de correlación en el Hospital Escuela “Antonio Lenin Fonseca Martínez” en Managua, Nicaragua, entre agosto 2011 y diciembre 2012. La muestra fueron 27 pacientes que se realizaron colangiopancreatografía por resonancia magnética (CPRM) y que fueron intervenidos quirúrgicamente, por presentar alteraciones de la vía biliar. Los hallazgos más frecuentes en CPRM y postquirúrgicos fueron: dilatación de la vía biliar extrahepática, coledocoectasia y coledocolitiasis. Hubo buena asociación y correlación entre la CPRM y cirugía. La sensibilidad, especificidad y valores predictivos positivo y negativo fueron altos, lo cual, comprueba la validez y seguridad de la CPRM.

3. JUSTIFICACIÓN

Las enfermedades de vías biliares y las condiciones asociadas con la obstrucción biliar son una causa importante de morbilidad y mortalidad. El espectro de expansión de opciones terapéuticas, hace necesario que el Radiólogo haga más que discriminar entre ictericia obstructiva y no obstructiva. La elección correcta entre las opciones terapéuticas, se basan una evaluación precisa de la etiología, ubicación, nivel y extensión de la enfermedad.

Siendo importante la identificación de escenarios para los cuales, la CPRM sea beneficiosa para el diagnóstico del paciente, o tenga limitaciones, para lo cual, se deba indicar otro estudio y no retrasar el manejo.

Para ello, se debe contar con registros acerca del rendimiento diagnóstico en las diferentes patologías obstructivas de vía biliar, por lo tanto, es necesario se realicen investigaciones que aporten valor clínico y científico, obtener estandarización y poder establecer comparabilidad a nivel nacional e nivel internacional.

4. PLANTEAMIENTO DEL PROBLEMA

Caracterización del Problema

La colangiopancreatografía por resonancia magnética (CPRM) es una técnica que ha evolucionado en las últimas décadas, éste es una técnica de imagen que se realiza recientemente en el HEMMP, el cual, es una unidad de referencia Nacional, con especialista en Cirugía y subespecialista en Cirugía Hepato-biliar, siendo la sospecha clínica de patología obstructiva de la vía biliar, la mayor causa de consulta. Por lo tanto, se debe contar con un estudio de calidad, que ayude al adecuado diagnóstico y manejo de estos pacientes.

Delimitación del Problema

En el Hospital Manolo Morales, se atiende un promedio de 950 pacientes anual con patología de vía biliar, desde la inauguración del equipo de Resonancia magnética, en el departamento de Radiología e imagen, se han realizado 84 Colangiopancreatografía por resonancia magnética (CPRM), en el período de estudio, la mayoría con sospecha clínica de patología obstructiva de vía biliar.

Formulación del Problema

No obstante, a nivel nacional no se cuenta con el número idóneo de estudios que correlacionen el diagnóstico por CPRM con el diagnóstico final, según las diferentes opciones terapéuticas, por lo que surge la siguiente interrogante:

Utilidad de la Colangiopancreatografía por resonancia magnética realizada en el HEMMP, en la evaluación de patología obstructiva de la vía biliar y su correlación con el diagnóstico final por cirugía o CPRE, período comprendido Marzo-Octubre 2022.

¿Cuál es el rendimiento de la Colangiopancreatografía por resonancia magnética que se ha realizado en el HEMMP, en la evaluación de las diferentes causas de obstrucción biliar en el período Marzo-Octubre 2022?

5. OBJETIVOS DE LA INVESTIGACIÓN

Objetivo General

- Evaluar la capacidad del estudio Colangiopancreatografía por resonancia magnética para determinar el sitio y la etiología de la obstrucción biliar.

Objetivo Específico

- Describir las características sociodemográficas principales (edad y sexo) de la población de estudio.
- Analizar las principales indicaciones del estudio de Colangiopancreatografía por resonancia magnética que se solicitaron en el HEMMP durante el período de estudio.
- Describir la frecuencia de las causas de obstrucción de la vía biliar según los hallazgos en Colangiopancreatografía por resonancia magnética y en cirugía o CPRE.
- Determinar la correlación de los hallazgos en la Colangiopancreatografía por resonancia magnética con los obtenidos en la cirugía o CPRE.

6. MARCO TEÓRICO

La colangiopancreatografía por resonancia magnética (CPRM) se introdujo en 1991 como un método no invasivo para obtener imágenes del árbol biliar. Es el examen de elección en un entorno en el que la CPRE es difícil o imposible. (Al-Dhuhli H, 2009).

La técnica de CPRM se basa en imágenes fuertemente ponderadas en T2 que resultan en un aumento dramático en el contraste entre los fluidos estacionarios (bilis) y el fondo (parénquima hepático y pancreático, grasa abdominal). Como resultado, la bilis presenta una intensidad de señal muy alta en comparación con un fondo de baja intensidad de señal. Además, ninguna señal proviene de la sangre que fluye. (Al-Dhuhli H, 2009).

El examen no requiere un agente de contraste intravenoso. Se recomienda que los pacientes ayunen durante 3 a 4 horas antes de someterse a una CPRM para reducir el contenido de líquido dentro del estómago, disminuir el peristaltismo duodenal y promover el llenado de la vesícula biliar. La CPRM se realiza utilizando secuencias de apnea y sin apnea. (Al-Dhuhli H, 2009).

Anatomía Normal por CPRM

En la CPRM normalmente solo se ven los conductos biliares intrahepáticos centrales (fig. 1), que suele medir hasta 3 mm de diámetro, mientras que las vías biliares extrahepáticas no deben superar los 7 mm. En pacientes con una colecistectomía previa, se produce una leve dilatación biliar, con un colédoco de hasta 10 mm de diámetro. El sistema

de drenaje biliar intrahepático es paralelo al suministro venoso portal. El conducto hepático derecho tiene dos ramas principales: el conducto posterior derecho, que tiene un curso casi horizontal (drena los segmentos posteriores VI y VII), y el conducto anterior derecho, que tiene un curso más vertical (drena los segmentos anteriores V y VIII). El conducto posterior derecho por lo general discurre por detrás del conducto anterior derecho y se fusiona con él en su lado izquierdo (medial). El conducto hepático izquierdo drena los segmentos II-IV y se une al conducto hepático derecho para formar el conducto hepático común. (Griffin N, et al 2012).

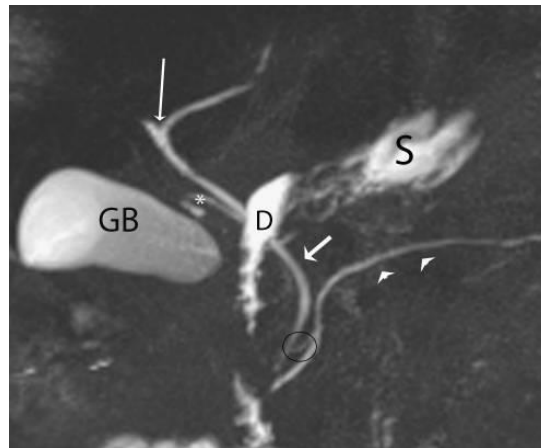


Figura 1

Anatomía normal en CPRM. Se observa la confluencia de los conductos intrahepáticos derecho e izquierdo para formar el conducto hepático común (flecha larga y delgada). El conducto cístico (*) generalmente se une al lado derecho del conducto hepático común para formar el conducto biliar común (CBD) (flecha corta). El conducto pancreático principal (puntas de flecha) drena junto con el colédoco en la papila duodenal mayor. Está presente un conducto pancreático accesorio (círculo negro), que drena en la papila duodenal menor.

Las estructuras que contienen líquido, como la vesícula biliar (GB), el duodeno (D) y el estómago (S), se ven bien en esta secuencia potenciada en T2 con el duodeno oscureciendo parte del árbol biliar.

Aplicaciones Clínicas

Examen como estudio de rastreo en pacientes de baja a intermedia probabilidad de coledocolitiasis

CPRM es útil para determinar la presencia o ausencia de litos en conductos biliares comunes, así como también el número, tamaño y localización cuando el ultrasonido (US) es fallido. Con el uso de CPRM se tiene una especificidad del 95-100%. Ésta es particularmente útil en la evaluación de pacientes con sospecha de litos, pancreatitis y en pacientes con dolor abdominal no específico, si este estudio no muestra evidencia del conducto biliar común se puede evitar una CPRE innecesaria.

CPRE Fallida o Incompleta

CPRM provee los medios para demostrar los conductos biliares y pancreáticos después de una CPRE fallida o incompleta. Las alteraciones anatómicas como Billroth II, divertículos periampulares, estenosis duodenal y masas periampulares, pueden contribuir a intentos fallidos de CPRE. La CPRM permite la evaluación de las vías biliares en pacientes quienes no son candidatos a CPRE por fracturas cervicales espinales, tumores de la cabeza y cuello u otras entidades que contraindiquen la endoscopia.

Variantes en la Anatomía Ductal

Variantes en la anatomía ductal: La CPRM es útil para demostrar las anomalías anatómicas y congénitas de la vía biliar y conductos pancreáticos como páncreas divisum, quistes de colédoco, páncreas anular, uniones pancreatobiliares anormales y conductos biliares aberrantes. Se puede utilizar previo a colecistectomía laparoscópica para identificar éstas.

Anatomía Postquirúrgica

Ha sido útil para demostrar las vías biliares modificadas por éstas como anastomosis bilioentéricas y trasplantes hepáticos.

Colangitis Esclerosante Primaria

Provee un método no invasivo con una sensibilidad del 88% y especificidad del 97%. Complicaciones de pancreatitis crónica: Demuestra dilatación ductal, estenosis, cálculos intraductales, fístulas y pseudoquistes presentes en esta entidad. Una de las principales indicaciones es definir la anatomía ductal y extensión de la enfermedad previo al drenaje quirúrgico.

Obstrucción del Conducto Biliar Común

La CPRM tiene una enorme ventaja en esta entidad, gracias a que permite visualizar los conductos biliares proximales.

Entidades patológicas

Enfermedades Quísticas de los Conductos Biliares

Las enfermedades congénitas de tipo quístico se pueden clasificar de acuerdo a la clasificación de Todani: tipo I, quiste de colédoco; tipo II, divertículo de los conductos extrahepáticos; tipo III coledococoele; tipo IV, quistes segmentarios múltiples; y tipo V, enfermedad de Caroli. La CPRM es efectiva y comparable para la evaluación de estas lesiones. También la combinación de CPRM y la aplicación de gadolinio en imágenes potenciadas en T1 son útiles para diagnosticar hallazgos asociados como litiasis o cáncer. La CPRM ha demostrado ser efectiva para evaluar los quistes de colédoco, el coledococoele y la enfermedad de Caroli. (Adamek HE, et al 2000).

Variantes Congénitas de la Vía Biliar

Las variantes anatómicas del conducto cístico son de gran importancia debido a las complicaciones durante la colecistectomía. En estudios que evalúan las variantes anatómicas del árbol biliar, la CPRM ha demostrado adecuadamente variantes como inserción baja del cístico, cístico paralelo a los conductos hepáticos y un conducto hepático derecho aberrante. (Taourel P, et al 1996).

Páncreas Divisum

Es la variante anatómica más común que resulta de una alteración de la fusión del conducto dorsal y ventral del páncreas. Como resultado el páncreas tiene dos sistemas ductales separados. La incidencia de esta anomalía se ha reportado entre 1.3 y 6.7% de la población general. En pacientes con páncreas divisum la papila menor puede propiciar

alteración en el drenaje y en consecuencia pancreatitis crónica. Es importante mencionar que en la CPRE sólo el conducto ventral es el que se puede canular a través de la papila mayor.

En CPRM se puede diagnosticar adecuadamente ambos e identificar el sitio de drenaje. (Bret PM, et al 1996).

Colecistolitiasis

La principal modalidad de imagen para ésta es el US. La CPRM es altamente sensible para el diagnóstico de litiasis mejor que la tomografía computada (TC) y el US.

Coledocolitiasis

El diagnóstico certero es crucial porque la detección de litos en este sitio durante la colecistectomía es difícil. El US y la TC muestran relativamente baja sensibilidad para el diagnóstico de litos en las vías biliares. CPRE es considerado el procedimiento de elección como estándar de oro. La CPRM ha demostrado ser un excelente método para detectar litos.

En cortes finos aparecen como imágenes de defecto de ausencia de señal, éstos pueden ser detectados desde 2 mm. En conductos dilatados o no dilatados. En imágenes gruesas sólo se detectan litos mayores a 4 mm porque los menores se rodean de líquido biliar y no es posible evaluarlos por el efecto parcial de volumen. Existen múltiples imágenes que pueden semejar litos en CPRM como son burbujas de aire intraductales. Los coágulos sanguíneos pueden ser indistinguibles de los litos. Otras fallas en el diagnóstico incluyen

tortuosidad del conducto biliar, clips metálicos o compresión extraductal de la arteria hepática o gastroduodenal. (Al-Dhuhli H, 2009). Para un diagnóstico más certero se deben analizar las imágenes crudas axiales en conjunto con las imágenes obtenidas con la técnica de colangiopancreatografía de disparo único reconstruidas con MIP.

Colangitis Primaria Esclerosante

Se caracteriza por fibrosis crónica e inflamación de las vías biliares de etiología desconocida. El diagnóstico se hace mediante los hallazgos CPRE e histología. Su apariencia se caracteriza por dilataciones múltiples irregulares y saculares de las vías biliares. La modalidad de imagen convencional es la CPRE aunque ésta puede dar colestasis. Se ha demostrado que la especificidad y sensibilidad y especificidad es de 85 al 88% y 92 al 97% respectivamente. La dificultad en el diagnóstico diferencial directamente reside cuando los cambios son sutiles y con presencia de cirrosis puede distorsionar la señal de los conductos biliares intrahepáticos. (Vitellas KM, et al 2000), (Al-Dhuhli H, 2009).

Complicaciones Postquirúrgicas

La complicación biliar más común es la estenosis benigna. CPRM puede demostrar los conductos biliares proximales a la estenosis. También se puede detectar fuga biliar, fístula biliar y litos retenidos con una efectividad muy alta. En pacientes con anastomosis bilio-entéricas puede ser difícil realizar CPRE. Ésta es efectiva para la evaluación de las estructuras anatómicas, estenosis de los conductos biliares y anastomosis en cerca del 100%

de los pacientes. Se deben evaluar las imágenes con cortes finos que pueden no ser observadas con las imágenes gruesas. Se debe tener en consideración que la presencia de neumobilia o hematomobilia pueden aparentar falsas estenosis. (Al-Dhuhli H, 2009).

Pancreatitis Aguda

La TC es considerada en la actualidad el estándar de oro para el diagnóstico de esta entidad, ésta permite detectar y valorar el grado de necrosis, así como de colecciones abdominales. En reportes recientes se ha cuestionado el uso de medio de contraste en las etapas agudas de pancreatitis. Se ha reportado que la colangiopancreatografía ha tenido resultados similares en el diagnóstico de colecciones abdominales y necrosis pancreática. Existe una adecuada correlación entre la TC con medio de contraste y la CPRM, hay que tener en cuenta que con el medio de contraste utilizado en TC se debe considerar a pacientes con insuficiencia renal. (Ichikawa T, et al 2001).

Pancreatitis Crónica

En CPRM los hallazgos típicos son: dilatación, estenosis o estrechez del conducto e irregularidad del conducto pancreático y dilatación prominente de las ramas laterales. Se ha reportado especificidad del 91% y sensibilidad del 92% respectivamente. Se reportó una excelente correlación entre CPRM y CPRE.

Enfermedades Neoplásicas

Cáncer de Vesícula Biliar y Adenomiomatosis

La adenomiomatosis de la vesícula biliar es una enfermedad que se encuentra del 2 al 5% de las piezas patológicas obtenidas en colecistectomía. Patológicamente se define como proliferación epitelial e hipertrofia de la muscularis de la vesícula biliar, éste se puede clasificar en difuso, segmentario y fúndico. Estas imágenes pueden semejar carcinoma de vesícula biliar. El US es el método diagnóstico más utilizado para evaluar ésta entidad aunque éste se limita a un campo de visión pequeño y la penetración de las ondas sonoras por gas y obesidad. Por CPRM se refiere el signo de collar de perlas que son múltiples imágenes hiperintensas, redondeadas en la pared de la vesícula biliar, diferentes a los defectos causados por litiasis, las cuales son bien identificadas por este método. (Al-Dhuhli H, 2009), (Haradome H, et al 2003).

Colangiocarcinoma

Éste se puede clasificar en tres tipos, de acuerdo a la localización anatómica: 1 proximal orientado de los conductos biliares proximales; 2 tipo hiliar o tumor de Klastkin, se origina de la confluencia de los conductos hepáticos derecho e izquierdo; 3 extrahepático, localizado en los conductos hepáticos comunes, hepático común, conducto biliar común. Se observa obstrucción ductal en todos los casos de tumor de Klatskin y colangiocarcinoma extrapancreático. La evaluación del nivel de la obstrucción es importante para la planeación del tratamiento. (Park MS, et al 2004). Se ha reportado que la CPRM y la CPRE tienen especificidad y sensibilidad iguales.

La desventaja de la CPRE es que puede haber sepsis posterior a ésta causada por sobredistensión del conducto biliar. A estas imágenes, se les debe adicionar imágenes en T1 con contraste porque este tejido tumoral realza moderadamente.

Cáncer Pancreático

Dentro de las características de esta entidad se observa estrechez u obstrucción del conducto pancreático común y dilatación proximal a la lesión. Los tumores de la cabeza del páncreas pueden ocasionar también obstrucción del conducto biliar común. La CPRM evalúa el conducto proximal a la lesión que puede no ser demostrable por CPRE. En estudios para la evaluación del cáncer de páncreas tuvo una sensibilidad de 84% y una especificidad del 97%. En esta entidad se deben agregar imágenes en T1 eco de gradiente y T1 con administración de contraste. (Ichikawa T, et al 2001).

Comparación de la CPRM con CPRE

Desde su introducción la CPRE ha sido el estándar de oro para el diagnóstico de obstrucción de las vías biliares. Aunque la CPRE se asocia con tasas de complicaciones significativas del 1 al 7 %, como hemorragia, sepsis, pancreatitis y fuga biliar, así como una mortalidad reconocida de hasta el 1 %. CPRE es un procedimiento muy seguro, aunque en éste se reporta hasta el 10% de fallas técnicas debidas a canulación del conducto biliar común o pancreático. La CPRM es no invasiva, por lo que es segura y no requiere de anestesia o inyección de medio de contraste intraductal o intravenoso. En equipos actuales se pueden obtener imágenes de gran calidad consistentemente. En pacientes a los que se les ha realizado cirugía con anastomosis bilioentérica o Billroth II, puede no ser

posible realizar CPRE, así que la CPRM es la modalidad de elección para evaluar estos pacientes.

La CPRM es el estudio de elección para evaluar los conductos en su estado natural porque no distiende los conductos con el medio de contraste. La CPRE no puede evaluar los tejidos adyacentes mientras que la CPRM da información sobre estas estructuras y patología de la misma, como tumores.

La CPRE tiene ventajas sobre la RM, las cuales incluyen a la intervención terapéutica conjunto con la imagen diagnóstica, esto es un punto en contra de la CPRM porque algunos pacientes también necesitarán CPRE para estudios diagnósticos invasivos (toma de muestras, muestras biliares o exámenes citológicos) o terapéuticos (esfinterotomía, remoción de litos o colocación de Stents). (Hurter D, et al 2008).

Limitaciones

Las principales limitaciones son que el procedimiento puede causar claustrofobia. Las dificultades relacionadas a artefactos metálicos, movimientos respiratorios, el tiempo del procedimiento y la falta de información al paciente son las limitaciones que se pudieran presentar durante el procedimiento. (Al-Dhuhli H, 2009).

Fallas Diagnósticas en la Interpretación

Las proyecciones en MIP pueden oscurecer defectos de llenado pequeños. Las imágenes en T2 pueden variar con diferentes equipos y secuencias e influenciar la imagen. Las imágenes incompletas pueden crear confusión con respecto a la anatomía ductal. En casos de resolución espacial limitada es difícil diferenciar entre estructuras benignas de malignas. Las estructuras metálicas pueden causar artefactos de susceptibilidad, así como también gas duodenal o gástrico. Se puede malinterpretar neumobilia como litos en las vías biliares. Las compresiones vasculares pueden causar pseudoobstrucción de los conductos biliares. Para evitar fallas diagnósticas se deben utilizar las imágenes crudas y las imágenes reconstruidas con MIP. El hecho de repetir el estudio ayuda a evitar muchas fallas diagnósticas. (Irie H, et al 2001).

Examen de colangiopancreatografía por resonancia magnética

Se basan en secuencias muy ponderadas en T2 que eliminan eficazmente señal de todos los tejidos excepto los protones de agua libre estacionarios. Por lo tanto, las imágenes muestran fluido que contienen estructuras tan brillantes (señal alta).

Ventajas de la CPRM

No utiliza radiación ionizante; hasta ahora no se ha encontrado que el campo electromagnético cause un daño significativo. Tiene capacidad multiplanar. Alta resolución de contraste entre tejidos blandos y entre tejido normal y patológico. (Octavio V, et al 2014).

Desventajas de las CPRM

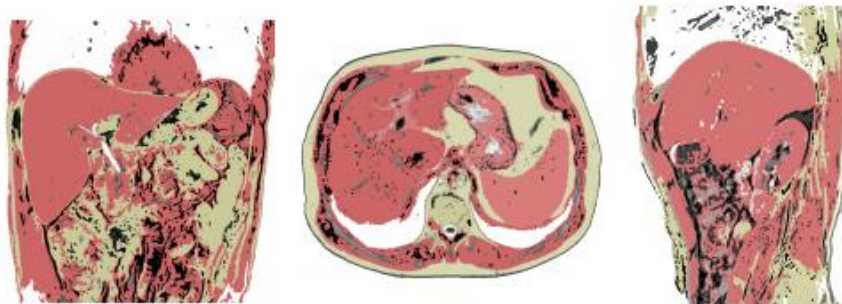
Los pacientes con sustancias ferromagnéticas no son elegibles para el examen. El tiempo de adquisición largo conduce a artefactos de movimiento. Es menos adecuada para pacientes con enfermedades agudas o críticas que necesitan monitoreo de signos vitales.

Protocolo utilizado en HEMMP

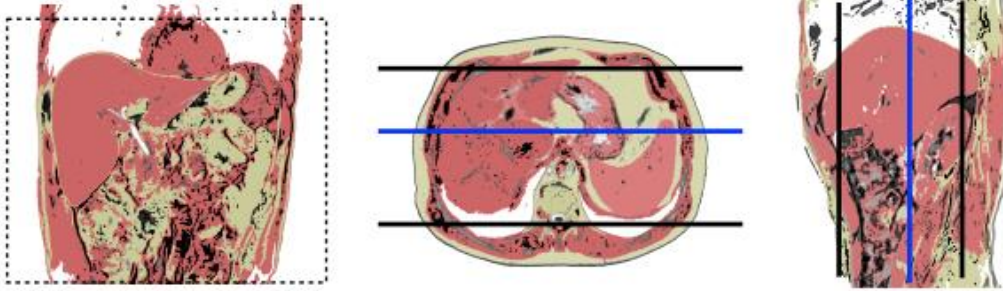
Antenas	Antenas acopladas en fase (phase-array)
Posición del paciente	Decúbito supino. Cabeza Primero
Centro	Xifoides
Monitorización	Respiratoria
Vía venosa	Vía con conexión en Y
Contraste	Quelatos de gadolino (Gd)
Volumen	0,1 mmol/Kg
Flujo	2 ml /s
Suero fisiológico	El doble que el contraste administrado

Planos

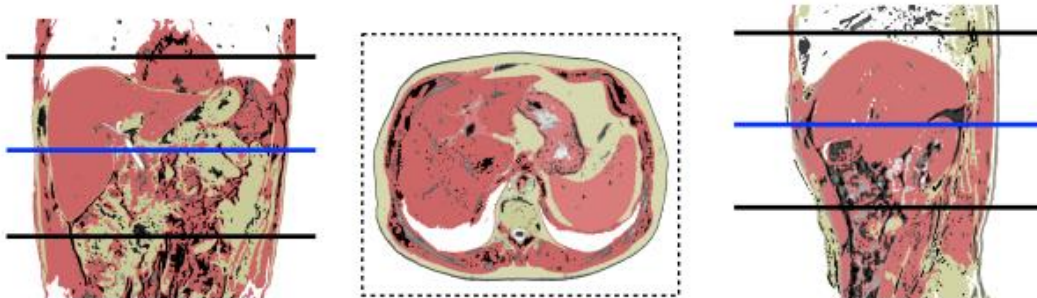
Localizador Múltiple: coronal, transversal y sagital.



Coronal.

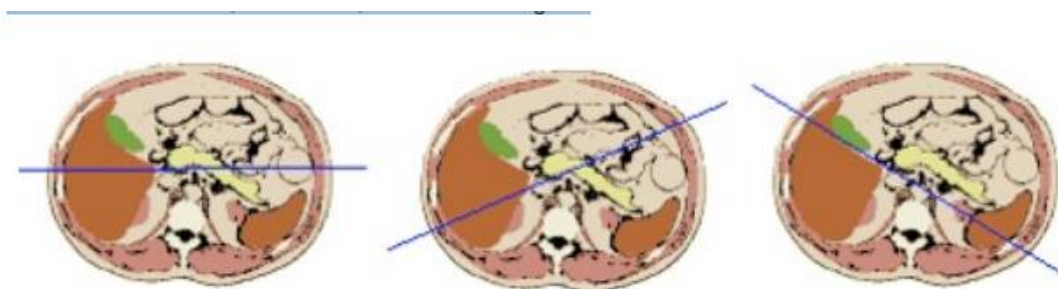


Transversal.



Protocolo de CPRM

- Centrar sobre el plano axial en el que se vea el colédoco
- Realizar varios cortes, al menos 6, con distintos ángulos



Vía biliar (litiasis, colangiocarcinoma ...)

1. Localizador múltiple: transversal, sagital y coronal

2. T2-TSE-SSh. Plano coronal

- En apnea espiratoria o respiración libre con sincronismo respiratorio

3. T2-TSE-SSh. Plano transversal

- En apnea espiratoria o respiración libre con sincronismo respiratorio
- Incluir desde cúpula hepática hasta por debajo de 3^a porción de duodeno.

4. T2-TSE-SSh con supresión grasa. Plano transversal.

- En apnea espiratoria o respiración libre con sincronismo respiratorio.
- Incluir desde cúpula hepática hasta por debajo de 3^a porción de duodeno.

5. T1-TEG en fase y fase opuesta. Plano transversal.

- En apnea espiratoria.
- Incluir desde cúpula hepática hasta por debajo de 3^a porción de duodeno.

6. Colangio-RM.

- *Opción A:* CPRM radial. Plano coronal.
- Centrado sobre colédoco, al menos, 6 proyecciones.
- *Opción B:* colangio-RM 3D. Plano coronal.
- Respiración libre.

- Postprocesado proyección de máxima intensidad (MIP).

7. Secuencia potenciada en DIFUSIÓN. Plano transversal.

- Cuatro factores b 0-100-600-1000.
- Respiración libre.
- Incluir desde cúpula hepática hasta por debajo de 3ª porción de duodeno.

8. T1-TEG 3D con supresión grasa dinámico pre y post-contraste de gadolinio extracelular.

Plano transversal.

- Cuatro fases: sin contraste, arterial (25''), portal (60''), parenquimatosa (90''), equilibrio (4').
- Incluir desde cúpula hepática hasta por debajo de 3ª porción de duodeno.

SURVEY o Localizador de 3 planos

Es la primera o primeras secuencias que se realizan en una RM, cuya finalidad es orientar adecuadamente los planos de las secuencias del estudio. Tiene una duración de escasos segundos (10-20 segundos). (Romero R, et al 2021).

Pulsos rápidos potenciada en T1

Esta secuencia proporciona imágenes de baja resolución espacial que muestran la anatomía con fines de orientación. Por lo tanto, estas imágenes se utilizan para identificar las estructuras anatómicas iniciales requeridas para la planificación o prescripción posterior de las secuencias de pulso adecuadas para el diagnóstico. Debe adquirirse con el paciente

en espiración suspendida para que estas imágenes de baja resolución no se degraden aún más debido a los artefactos del movimiento respiratorio. (Oleaga L, et al 2006).

Turbo spin eco TSE

Se basa en la secuencia SE Multieco convencional adquiriéndose más de dos ecos tras cada pulso de excitación. El ciclo de pulsos de esta secuencia está formado por un primer pulso de excitación de 90 grados, como en una secuencia SE, seguidos de varios pulsos de refase de 180 grados.

Las aplicaciones clínicas son variadas, se utiliza para la obtención de imágenes potenciadas en T2 de casi todos los órganos y estructuras. La aplicación clínica es la demostración de estructuras con un T2 muy largo, como líquidos. Su principal aplicación clínica en CPRM y urografía. (Oleaga L, et al 2006).

SPAIR (Spectral Attenuated Inversión Recovery)

Es una secuencia de pulsos de radiofrecuencia, que se utiliza para neutralizar la señal de la grasa en las imágenes de IRM. Es una técnica híbrida que combina características de CHESS y STIR. Como se muestra en el diagrama de la derecha, la secuencia comienza con un pulso de inversión de 180° sintonizado con la resonancia grasa. Los protones de agua no se ven afectados. Un gradiente de spoiler destruye cualquier magnetización transversal inadvertida creada por el pulso. (Oleaga L, et al 2006).

Ultra fast (SSH-TSE)

Estas secuencias están bien adaptadas para obtener imágenes de estructuras líquidas no circulantes que aparecen como una hiperseñal ponderada en T2 (colangio-RMN y uro-RMN).

Por su rapidez tienen baja sensibilidad al movimiento y son compatibles con apnea (estructuras móviles: hígado, abdomen, corazón).

El impacto negativo de los trenes de ecos muy largos es una disminución de la relación señal/ruido (señal débil de ecos tardíos y TE efectivo muy alto) con baja resolución espacial y borrosidad en la dirección de codificación de fase. (Oleaga L, et al 2006).

Eco de gradiente (FFE)

Este tipo de secuencias son más rápidas que las SE ya que utiliza ángulos de inclinación de los vectores de magnetización menores de 90°, provocando una reducción visible del tiempo de adquisición (TA). Con ello se consigue la recuperación de la magnetización longitudinal más rápido. Como ventajas de este tipo de secuencias tenemos su rapidez, que además nos permite la adquisición de imágenes en apnea, adquisición dinámica con contraste en fases cortas. Son imágenes con más resolución. Como desventajas tenemos una peor calidad de imágenes y la potenciación de imágenes en T2. Son imágenes menos anatómicas. (Oleaga L, et al 2006).

Single-shot turbo spin-echo (SShTSE) de disparo único.

SShMRCP rad:

Las imágenes 2D son radiales, corte por corte, con un campo de visión (FOV) de 300 x 300, grosor de corte 40 mm, matriz de reconstrucción de 512, tiempo de eco (TE) y tiempo de repetición (TR) (920/5000), respectivamente; con supresión grasa (spair) y matriz nominal 320 x 256, con un tiempo de realización de 4 milisegundos por corte; aproximadamente son 12 cortes con un tiempo total de 54 segundos. (Octavio V, et al 2014).

Colangio 3D TRIGGER

Las imágenes 3D (SShTSE) constan de un bloque que abarca la vía biliar con un FOV de 300 x 225, 80 cortes coronales, matriz nominal de 265 x 153, TE/TR (740/3000), matriz de reconstrucción de 512. Se utiliza un factor de reducción sense para reducir el turbo spin-echo; eso minimiza el aspecto borroso y –al reducir el TR– hace más corto el tiempo de adquisición. Se utiliza el navigator trigger (control respiratorio) para reducir los artefactos por movilidad. Las imágenes pueden ser reconstruidas en cualquier plano, lo cual permite una completa visualización de todo el sistema. (Octavio V, et al 2014).

Simple SENSE

El principio de SENSE se basa en utilizar las diferencias en sensibilidad de las diferentes bobinas como método de codificación espacial en lugar de la codificación por los gradientes, por poseer una base matemática similar. La ventaja clave de este método, sobre la codificación por gradientes, es que el mecanismo de sensibilidad permite la codificación simultánea de los distintos segmentos que forman las bobinas multi elemento. Ahorrando así tiempo de adquisición, por reemplazar codificaciones secuenciales de gradientes por las

codificaciones en sensibilidad. la técnica SENSE no interfiere con el contraste y puede ser aplicado a todas las técnicas de I.R.M. conocidas. (Han R, et al 2000).

7. HIPOTESIS DE INVESTIGACIÓN

Las patologías obstructivas de la vía biliar son unas de las principales causas de atención por el servicio de Cirugía del Hospital Escuela Manolo Morales Peralta y la principal indicación para realización de Colangiopancreatografía por resonancia magnética, el cual es un estudio que se realiza recientemente en nuestro Departamento de Imagenología.

El estudio de Colangiopancreatografía por resonancia magnética probablemente tenga una gran utilidad y capacidad para determinar el sitio y etiología de la obstrucción biliar asociándolo con los hallazgos postquirúrgicos y CPRE.

8. DISEÑO METODOLÓGICO

8.1 Área de estudio

El estudio se realizó en los departamentos de radiología y cirugía del Hospital Escuela Manolo Morales Peralta, ubicado en el barrio Granada 2c al Sur, 1c Abajo, 1c y media al Sur en la ciudad de Managua.

8.2 Tipo de Estudio

De acuerdo al método de investigación el presente estudio es observacional y según el nivel inicial de profundidad del conocimiento es descriptivo (Piura, 2012). De acuerdo a la clasificación de Hernández, Fernández y Baptista (2014), el tipo de estudio es correlacional. De acuerdo, al tiempo de ocurrencia de los hechos y registro de la información, el estudio es retrospectivo, por el período y secuencia del estudio es transversal y según el análisis y alcance de los resultados el estudio es analítico (Canales, Alvarado y Pineda, 1996).

8.3 Población de Estudio

El estudio fue diseñado para incluir pacientes anteriores con características clínicas de ictericia obstructiva que posteriormente se sometieron a CPRM y cirugía definitiva o CPRE.

Los pacientes fueron reclutados principalmente de la base de datos de lecturas de estudios del departamento de Radiología y posterior búsqueda de los expedientes clínicos.

8.4 Muestra

El tamaño de la muestra en el presente estudio, se corresponde con el criterio de censo de todos los pacientes disponibles para la población de estudio que cumplieran los criterios de inclusión y exclusión. El total de pacientes seleccionados fue de 31.

8.5 Tipo de muestreo

Será de tipo no probabilístico, por conveniencia.

8.6 Método de Muestreo

CPRM y resultados definitivos de la cirugía de pacientes con características clínicas de ictericia obstructiva se obtuvieron por un período de 8 meses.

8.7 Criterios de Selección

Criterios de inclusión

- Pacientes con ictericia obstructiva a los cuales se les realizó CPRM y posterior solicitud de lectura de dicho estudio por el departamento de Radiología e imagen.
- Pacientes a los cuales se les realizó cirugía o CPRE en el Departamento de cirugía del Hospital Escuela Manolo Morales Peralta en el período Marzo-Octubre del 2022.

Criterios de Exclusión

- Pacientes con ictericia obstructiva pero que no se sometieron a cirugía o CPRE para confirmar los hallazgos de la CPRM.
- Pacientes que no les hayan solicitado lectura de Colangiografía por resonancia Magnética.
- Pacientes con patología no obstructiva.

8.8 Limitaciones del Estudio

La recopilación y recuperación de datos se vio obstaculizada por la falta de información en los expedientes clínicos, algunos no tenían seguimiento.

Algunos pacientes optaron por operarse en otras instituciones de salud de su elección, por lo que dificultando el seguimiento.

Algunos pacientes con ictericia obstructiva diagnosticada en CPRM no se sometió a cirugía.

Los resultados no estaban disponibles para confirmar CPRM.

Lapso de tiempo entre el momento del examen CPRM y la fecha de la cirugía definitiva condujo a progresión de la patología que crea discrepancias en la CPRM y los hallazgos quirúrgicos.

8.9 Consideración Ética

Puesto que no se intentó cambiar una conducta médica, sino, tomar los datos del expediente clínico del paciente; se consideró como una investigación sin riesgo, por tanto, el consentimiento informado se obtuvo sin formularse por escrito, por lo que se tomó como base el consentimiento informado firmado por el paciente antes de iniciar el tratamiento. Como toda investigación médica, prevaleció el criterio del respeto a la dignidad y la protección de los derechos y bienestar de los pacientes de acuerdo a la Ley General de Salud.

8.10 Gestión de Datos

Análisis de los Datos

Se utilizó el Paquete Estadístico para Científicos Sociales (SPSS) para el análisis de datos.

Posteriormente, se utilizaron tablas y gráficos para presentar los datos.

Equipo de Resonancia Magnética utilizado en Phillips 3T.

Este tipo de máquina ofrece; 28 Imágenes de alta calidad, reconstrucción rápida, automatización de tareas y formas evolucionadas de minimizar dosis de radiación.

Técnica

Asegurarse de que no hubo contraindicaciones para la CPRM en un paciente individual.

Procedimientos para la Recolección de Datos e Información

La fuente de información fue secundaria, constituida por base de datos de lectura de estudios del servicio de Radiología e imagen y los expedientes clínicos de los pacientes. La información de los expedientes clínicos, estaba disponible en medio físico.

8.11 Plan de Tabulación y Análisis Estadístico

Plan de Tabulación

Es una fase posterior a la recolección de datos, sin embargo, debe ser planeado con anticipación, incluyendo la manera de realizarlo. Consiste en determinar ¿Qué Resultados se esperan de las variables que se presentaran y “que relaciones se establecerán entre esas variables, bien sean relaciones de asociación”, tales relaciones son necesarias para responder al problema y objetivos específicos planteados? En términos profesionales, consiste en una serie de cuadros de salida, que, de acuerdo a los objetivos específicos del estudio, se organizarán a partir del análisis de los datos en forma concreta y sistemática para presentar en forma clara y resumida la información que surja de los resultados del análisis estadístico descriptivo e inferenciales que se realizarán a los datos como fuente de información primaria del estudio.

Para el diseño del plan de tabulación que responde a los objetivos específicos de ***tipo descriptivo***, se limitará solamente describir sobre las características sociodemográficas de

los pacientes. Para este plan de tabulación se determinarán primero aquellas variables que ameritan ser analizadas individualmente o presentadas en cuadros y gráficos.

Para el diseño del plan de tabulación que responde a los objetivos específicos de **tipo correlacional**, se realizarán los *Análisis de Contingencia* que corresponde, según la naturaleza y calidad de las variables a que serán incluidas. Por tanto, los cuadros de salida se limitarán a especificar la Tabla de Contingencia con porcentajes de totales y la Tabla de Probabilidad de las *Pruebas de Correlación y Medidas de Asociación que sean necesarias realizar*. Para este plan de tabulación se determinarán aquellas variables que van a relacionarse por medio del Análisis de Contingencia, para esto se definirán los cuadros de salida, según el tipo de variable y las escalas de clasificación.

8.12 Plan de Análisis Estadístico

A partir de los datos que sean recolectados, se diseñará la base datos correspondientes, utilizando el software estadístico SPSS, v. 24 para Windows. Una vez que se realice el control de calidad de los datos registrados, serán realizados los análisis estadísticos pertinentes.

De acuerdo a la naturaleza de cada una de las variables (cuantitativas o cualitativas) y guiados por el compromiso definido en cada uno de los objetivos específicos. Serán realizados los análisis descriptivos correspondientes a: (a) para las variables nominales transformadas en categorías: El análisis de frecuencia, (b) para las variables numéricas se realizarán las estadísticas descriptivas, enfatizando en el Intervalo de Confianza para variables numéricas. Además, se realizarán gráficos del tipo: (a) pastel o barras de manera univariadas para variables de categorías en un mismo plano cartesiano, (b) barras de manera

univariadas para variables dicotómicas, que permitan describir la respuesta de múltiples factores en un mismo plano cartesiano, (c) gráfico de cajas y bigotes, que describan en forma clara y sintética, la respuesta de variables numéricas, discretas o continuas.

Se realizarán los Análisis de Contingencia para estudios correlacionales, definidos por aquellas variables de categorías que sean pertinentes, a la que se le podrá aplicar la Prueba de Independencia de χ^2 (Chi Cuadrado).

8.13 Matriz de Operacionalización de Variables e Indicadores (MOVI)

Objetivo general: Evaluar la capacidad del estudio Colangiopancreatografía por resonancia magnética para determinar el sitio y la etiología de la obstrucción biliar.

Objetivo	Variable conceptual	Variable operativa o indicador	Tipo de variable estadística	Categoría estadística
Describir las características sociodemográficas principales (edad y sexo) de la población de estudio.	Características sociodemográficas	Edad: Años vividos de los pacientes desde su nacimiento	Cuantitativa discreta	1) 15-20 2) 21-30 3) 31-40 4) 41-50 5) 51-60 6) 61-70 7) Mayor de 70

		Sexo: Condición orgánica que distingue hombres de mujeres	Cualitativa binaria	1) Masculino 2) Femenino
Analizar las principales indicaciones del estudio de Colangiopancreatografía por resonancia magnética que se solicitaron en el HEMMP durante el período de estudio.	Indicación para realizar CPRM		Cualitativa nominal	DC Coledocolitiasis
				DC Colangiocarcinoma
				DC Colangitis
				DC Lesión de vía biliar
				DC Neoplasia del colédoco
				DC Pseudoquistes pancreáticos
				Estenosis
				Hepatitis
Describir la frecuencia de las causas de obstrucción de la vía biliar los hallazgos en Colangiopancreatografía	Tipo de patología obstructiva	Hallazgos por CPRM	Cuantitativa discreta	1) Coledocolitiasis 2) Sin identificar causa obstructiva 3) Estenosis del colédoco

fía por resonancia magnética y cirugía o CPRE en la población de estudio.				<p>4) Colangiocarcinoma periductal</p> <p>5) Colangiocarcinoma hilar</p> <p>6) Colangiocarcinoma intraductal</p> <p>7) Bilioma</p> <p>8) Estenosis de Derivación biliodigestiva</p> <p>9) Hepatolitiasis</p> <p>10) Pseudoquiste pancreático</p>
	Hallazgos por Cirugía o CPRE	Cuantitativa discreta		<p>1) Coledocolitiasis</p> <p>2) CA de vesiculabiliar</p> <p>3) Colecistitis litiásica</p> <p>4) Colangiocarcinoma distal</p> <p>5) Colangiocarcinoma hilar</p>

				6) Bilioma 7) Estenosis del colédoco 8) Estenosis de derivación biliodigestiva 9) Pseudoquiste pancreático 10) Masa hepática 11) Lesión del conducto hepático común
Determinar la correlación de los hallazgos en la Colangiopancreatografía por resonancia magnética con los resultados obtenidos en la cirugía o CPRE.	Correlación de los hallazgos por CPRM con diagnóstico final por cirugía o CPRE	IDEM		

9. RESULTADOS

El gráfico 1 y 2, evidencian la importancia del estudio de CPRM, en el Hospital escuela Dr. Manolo Morales Peralta, observando que es el tercer estudio de mayor frecuencia que se realiza en ésta unidad.

El gráfico 1, muestra los estudios que se realizaron durante el período de investigación en el departamento de Radiología del Hospital Manolo Morales Peralta.

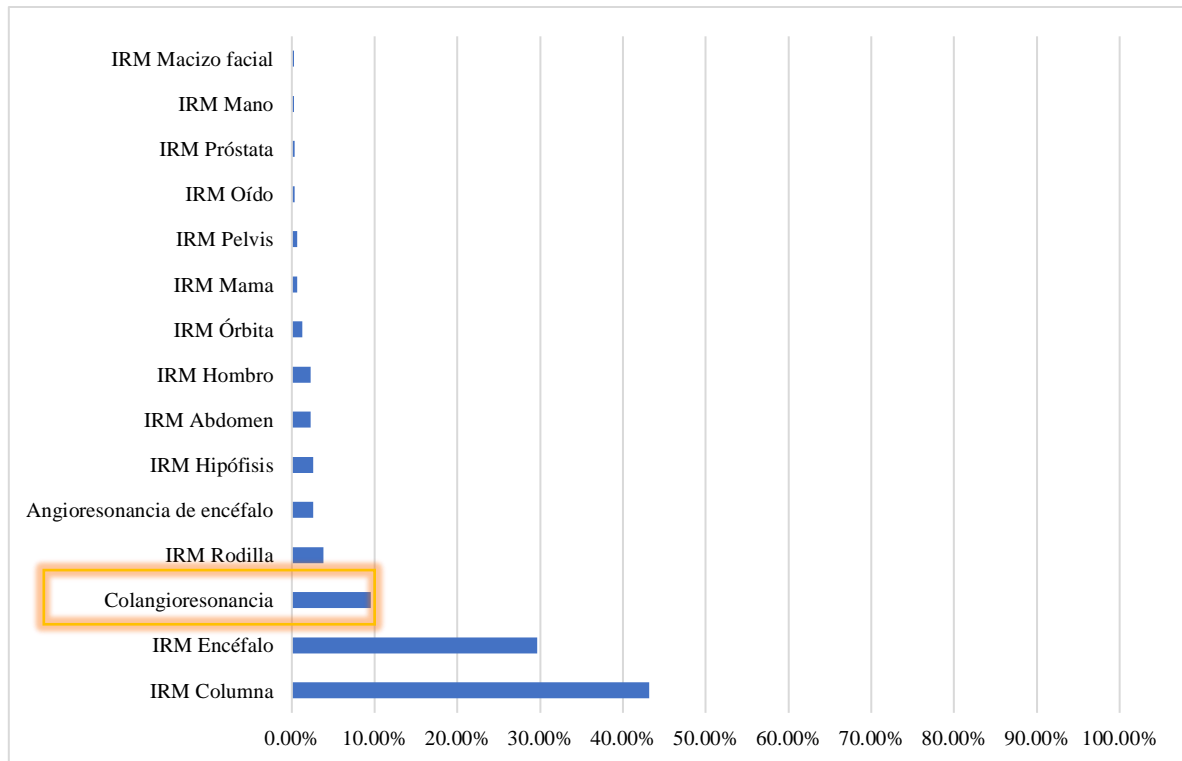


Gráfico 1. Distribución de los tipos de estudios que se realizan en HEMMP.

El gráfico 2, muestra el porcentaje de solicitud del estudio (CPRM), por el Hospital Manolo Morales Peralta y otras unidades de salud.

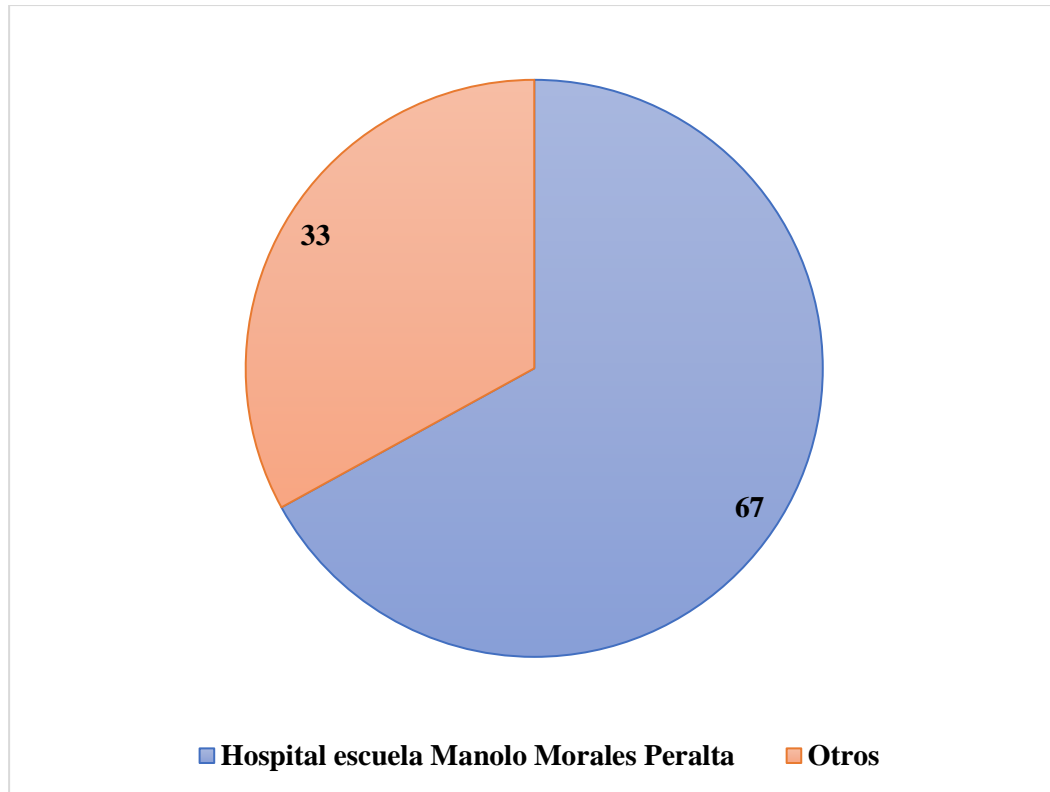


Gráfico 2. Distribución del estudio por unidad de salud que lo solicita.

Para el presente trabajo investigativo se captaron 31 pacientes que se presentaron al Hospital Escuela Manolo Morales Peralta que utilizaron la Colangiopancreatografía por resonancia magnética para evaluación de patologías obstructiva de la vía biliar en un periodo de Marzo – Octubre 2022.

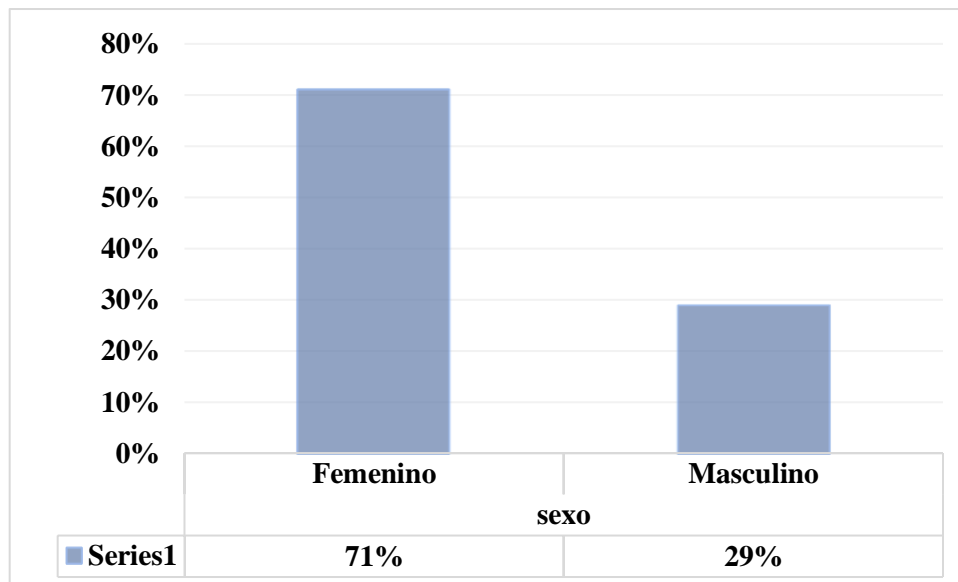


Gráfico 3. Distribución de sexo de los pacientes

El gráfico 3, se observa que en el estudio predominaron los pacientes de sexo femenino con un 71% (22 pacientes), respecto al sexo masculino que representó el 29% (9 pacientes).

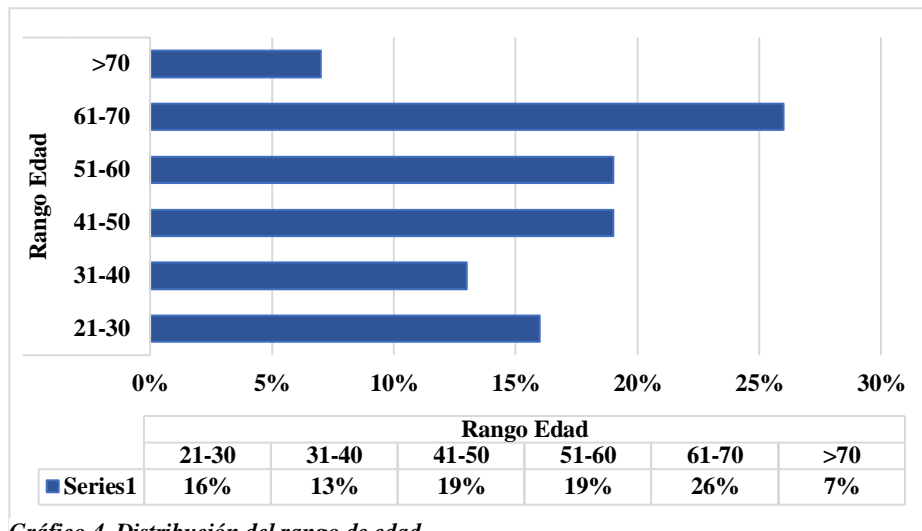


Gráfico 4. Distribución del rango de edad

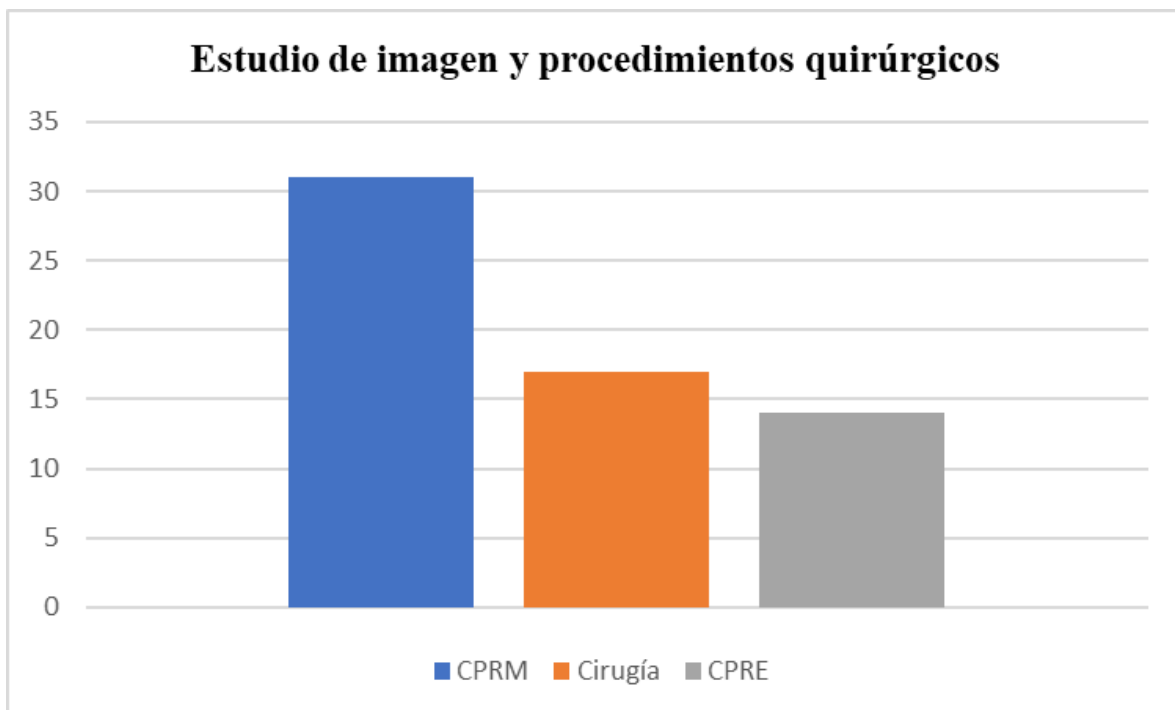
El gráfico 4, hace referencia a los rangos de edad de los pacientes, muestra que el 26% de los pacientes presenta un rango de edad de 61 – 70 años (8 pacientes), un 19% un rango de 51 – 60 años (6 pacientes), 19% un rango de 41 – 50 años (6 pacientes), un 16% un rango de 21 – 30 años (5 pacientes), un 13% un rango de 31 – 40 años (4 pacientes) y por último un 7% un rango de mayor de 70 años (2 pacientes).

Tabla 1, principales indicaciones clínicas en 31 pacientes con ictericia obstructiva, para la realización del estudio de CPRM.

Indicaciones	Número	Porcentaje %
DC Coledocolitiasis	16	51.6
DC Colangiocarcinoma	7	22.5
DC CA de vesícula biliar	2	6.4
DC Colangitis	1	3.2
DC Lesión de vía biliar	1	3.2
DC Neoplasia del colédoco	1	3.2
DC Pseudoquiste pancreático	1	3.2
Estenosis	1	3.2
Hepatitis	1	3.2
TOTAL	31	100

Tabla 1, indicaciones para CPRM.

Grafico 5, se realizaron un total de 31 estudios de imagen (CPRM), correlacionando el diagnóstico con los hallazgos quirúrgicos o por CPRE, de los cuales el diagnóstico definitivo se hizo mediante cirugía (17 pacientes) y CPRE (14 pacientes), que corresponden a 54.8% y 45.1%, respectivamente.



Los sitios de obstrucción, visualizados utilizando CPRM, en el sistema hepatobiliar de 31 pacientes con ictericia obstructiva se presentan en la Tabla 1. No se visualizó obstrucción en CPRM en 4 pacientes (12.9%) de los 31 pacientes con ictericia obstructiva.

Tabla 2. Sitio de obstrucción en pacientes con ictericia obstructiva investigados utilizando CPRM.

Sitio de obstrucción	Número (n)	Porcentaje %
CBC Distal	18	58
Hiliar	2	6.4
Sin obstrucción	4	12.9
Conductos intrahepáticos	3	9.6
CBC	2	6.4
CBC Proximal	1	3.2
Porta hepatis	1	3.2
Total	31	100

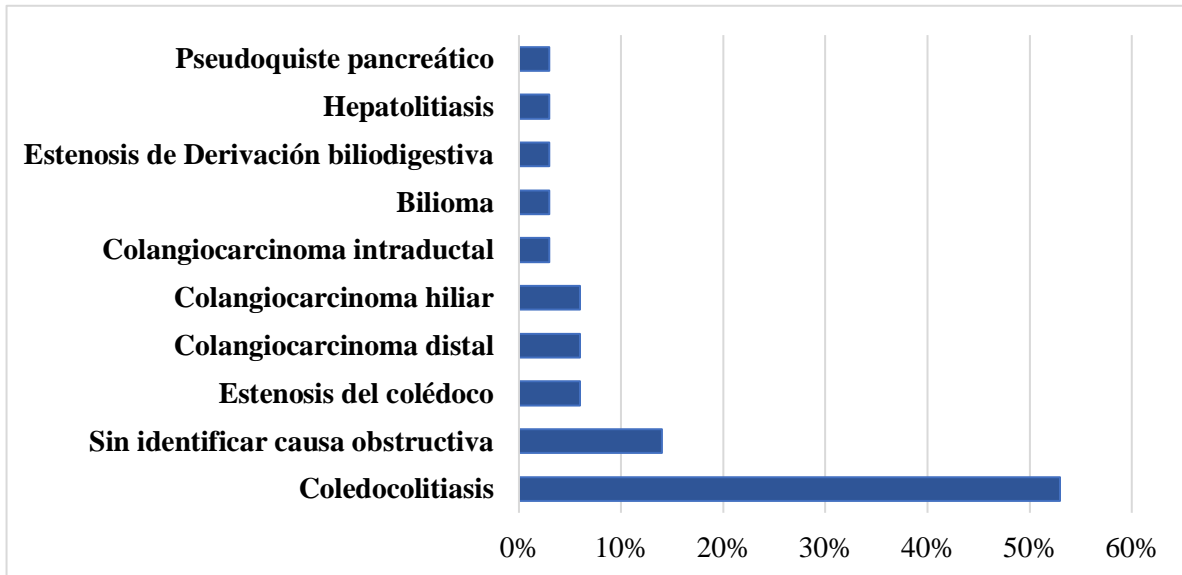


Gráfico 6. Distribución de obstrucción según la colangiopancreatografía

El gráfico 6, hace referencia a la distribución de las causas de obstrucción de la vía biliar, según los hallazgos de la colangiopancreatografía por resonancia magnética, donde se observa que un 53% (16 pacientes) de los pacientes presentó DC Colodecolitiasis, un 14% (4 pacientes) no se identificó la causa obstructiva, un 6% (2 pacientes) responde estenosis del colédoco, un 6% (2 paciente) presentó Colangiocarcinoma distal, otro 6% presentó (2 pacientes) Colangiocarcinoma hiliar, Colangiocarcinoma intraductal, Bilioma, Estenosis de Derivación biliodigestiva, Hepatitis y Pseudoquiste pancreático un 3% de los pacientes (equivalente a 1 paciente) presentaron las patologías mencionadas.

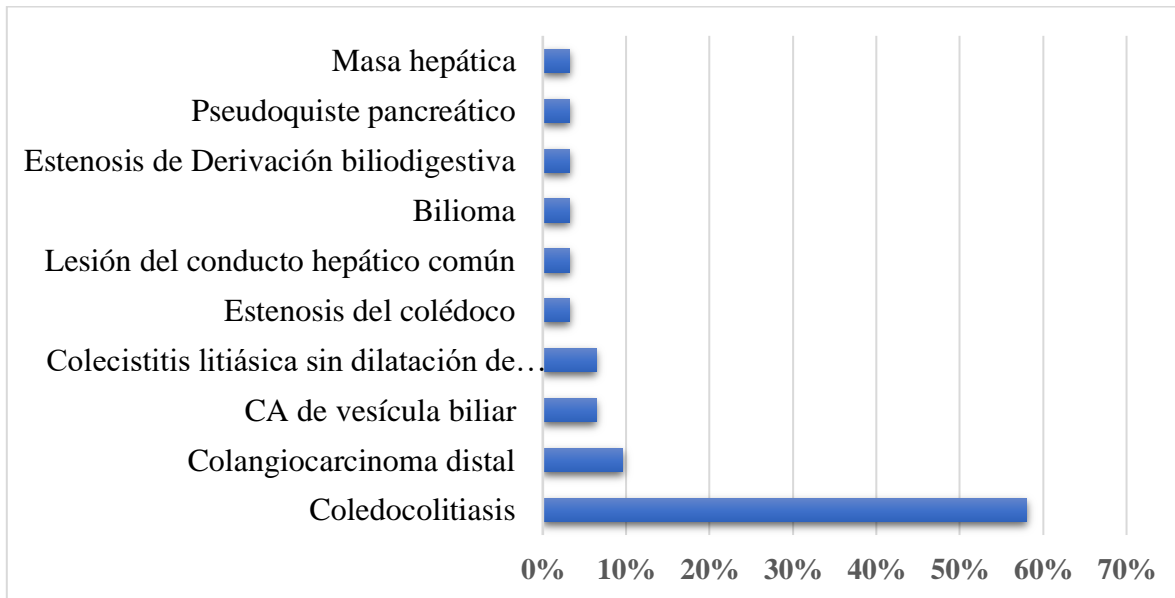


Gráfico 7. Distribución de obstrucción de la vía biliar según la CPRE y/o Cirugía

El gráfico 7, muestra la distribución de las causas de obstrucción de la vía biliar, según los hallazgos de CPRE y/o cirugía, donde se observa que un 58% (18 pacientes) presentó Colodecolitiasis, un 7% (2 pacientes) presentó la CA de vesícula biliar, un 7% (2 pacientes) presento Colecistitis litiásica sin dilatación de vía biliar, un 7% (2 paciente) presentó Colangiocarcinoma distal y las siguientes causas de obstrucción se presenta un 3% (1 paciente) por igual Estenosis del colédoco, Colangiocarcinoma hiliar, Lesión del conducto hepático común, Bilioma, Estenosis de Derivación biliodigestiva, Pseudoquiste pancreático y Masa hepática.

Resumen de procesamiento de casos

	Casos Válido N	Porcentaje	Perdido N	Porcentaje	Total N	Porcentaje
CPRM * Cirugía o CPRE	31	100.0%	0	0.0%	31	100.0%

Tabla 1. Resumen de Casos Procesados

Tabla 3, asociación entre la causa de la obstrucción y el sexo de los pacientes con ictericia obstructiva.

Patología	Sexo femenino	Sexo masculino	Total	Valor P
Coledocolitiasis	12	6	18	0.69
Colangiocarcinoma distal	3	0	3	0.53
CA de vesícula biliar	2	0	2	1
Colecistitis litiasica sin dilatación de vía biliar	1	1	2	0.5
Estenosis del colédoco	1	0	1	1
Lesión del conducto hepático común	1	0	1	1
Bilioma	1	0	1	1
Estenosis de Derivación biliodigestiva	1	0	1	1
Pseudoquiste pancreático	0	1	1	1
Masa hepática	0	1	1	1
Total	22	9	31	

Tabla 4, Sensibilidad, Especificidad, Valor predictivo positivo (VPP) y Valor predictivo negativo (VPN), de la Colangiopancreatografía por resonancia magnética en la detección de las diferentes causas de obstrucción de la vía biliar.

Patologías	CPRM			
	Sensibilidad	Especificidad	VPP	VPN
Coledocolitiasis	100%	100%	1 (100%)	1(100%)
Bilioma	100%	100%	1 (100%)	1(100%)
Estenosis de DBD	100%	100%	1 (100%)	1(100%)
Pseudoquiste pancreático	100%	100%	1 (100%)	1(100%)
Estenosis del colédoco	100%	96.6%	0.5 (50%)	1 (100%)
Sin causa obstructiva	100%	93%	0.5 (50%)	1 (93%)
Colangiocarcinoma distal	66.6%	100%	1 (100%)	0.96 (96%)
Lesión del CHC	0%	100%	0	0.96 (96.7%)
CA de vesícula biliar	0%	100%	0	0.93 (93%)

Prueba de chi-cuadrado

	Valor	df	Significación asintótica (bilateral)
Chi-cuadrado de Pearson	246.278 ^a	90	0.000
Razón de verosimilitud	89.446	90	0.497
Asociación lineal por lineal	25.620	1	0.000
N de casos válidos	31		

a. 109 casillas (99.1%) han esperado un recuento menor que 5. El recuento mínimo esperado es .03.

Tabla 2. Resultados de la Prueba de chi-cuadrado

La **tabla 5.** Muestra los resultados de la prueba Chi - Cuadrado, que se realizó para comparar los **Hallazgos de Colangiopancreatografía por resonancia magnética** y los **Hallazgos del Diagnóstico Final por Cirugía o CPRE**, según la significancia el resultado es de (0.000), éste valor es menor que el valor de alfa fijo de 0.05.

10. ANÁLISIS DE LOS RESULTADOS

El presente estudio muestra que el sexo que presentó obstrucción biliar fue femenino con un 71% (22 pacientes), que es similar con el estudio de Alameen Habab, et al (2019), donde el sexo que predominó fue femenino, no obstante, se contraponen a los estudios de Mumtaz N et al (2011) y Ferrari Es, et al (2005), donde el sexo predominante en esta patología es masculino que presenta una relación con el comportamiento de la patología en la población de estudio.

Según los teóricos la prevalencia de la obstrucción biliar se da en el adulto mayor, un diagnóstico no adecuado y un tratamiento demorado puede aumentar la morbilidad este comportamiento esto se observa en el estudio, debido a que, el rango de edad que más prevalece es el de 61 – 70 años en un 26% (8 pacientes) de los pacientes e igual los rangos que más se acercan a este porcentaje es el de 51 – 60 años con un 19% (6 pacientes), aproximándose a los resultados obtenidos por Ferrari E, et al (2005), donde la patología afectó a pacientes entre las edades de 37 – 79 años, corroborando el comportamiento de esta patología con lo escrito por los teóricos del tema.

Los hallazgos de la técnica de CPRM, en este estudio, demuestra que un 53% de los pacientes presenta Coledocolitiasis (16 pacientes) como obstrucción de la vía biliar, resultados que se asemejan a la investigación realizada por García L. (2016), donde los pacientes diagnosticados por medio de la Colangiopancreatografía por resonancia magnética, donde el 86% se determinó que presentaban obstrucción por coledocolitiasis y

dilatación de la vía biliar extrahepática. Es importante mencionar que en un 14% de los pacientes (4 pacientes), no se logró determinar la causa de obstrucción.

En los resultados de la CPRM la mayor causa de obstrucción fue la Coledocolitiasis con una 53% (16 pacientes) en comparación con los hallazgos de Cirugía o CPRE fue de 58% (18 pacientes), seguido de los siguientes resultados que son similares obstrucción de Colangiocarcinoma distal en CPRM 6% (2 pacientes) en comparación con cirugía y CPRE 7% (3 pacientes), seguido de Estenosis del Colédoco en CPRM 6% (2 pacientes), cirugía/CPRE 3% (1 paciente), otro resultado similar fue, Bilioma CPRM 3% (1 paciente) cirugía/CPRE 3% (1 paciente), seguido, para Estenosis de Derivación Biliodigestiva CPRM 3% (1 paciente), cirugía/CPRE 3% (1 paciente) y para Pseudoquiste Pancreático CPRM 3% (1 paciente) versus en CPRE 3% (1 paciente). Sin embargo, en CPRM no se observaron CA de vesícula biliar y masa hepática, que se detectaron por cirugía/CPRE, esto probablemente debido a la técnica, la cual no es demostrable en las lecturas de CPRM.

Se pudo constatar que la prueba Chi - Cuadrado, que se realizó para comparar los Hallazgos de Colangiopancreatografía y los Hallazgos del Diagnóstico Final por Cirugía o CPRE, según la significancia el resultado es de (0.000) este valor es menor que el valor de alfa fijo de 0.05, donde se demuestra que hay una asociación significativa entre los hallazgos de CPRM y los de cirugía o CPRE. Así mismo, presenta alta sensibilidad, especificidad, VPP y VPN, para patologías benignas, por lo cual se procede a aceptar la hipótesis del presente estudio donde se asegura que la Colangiopancreatografía por resonancia magnética tiene una gran utilidad y capacidad para determinar el sitio y

etiología de la obstrucción biliar quedando asociado con los hallazgos postquirúrgicos y CPRE.

La Colangiopancreatografía en esta investigación demuestra ser una técnica que gracias a la evaluación de los años indica tener un alto potencial para convertirse una elección de primera mano al momento de la detección de obstrucción biliar, se demuestra que, en el Hospital Escuela Manolo Morales Peralta, la calidad de la imagen es consistente y permite que el personal médico evalúe los conductos en su estado natural.

11.CONCLUSIONES

Al terminar la realización del presente estudio que tiene como tema la Utilidad de la Colangiopancreatografía por resonancia magnética en la evaluación de patología obstructiva y su relación con el diagnóstico final por cirugía o CPRE, se puede concluir que:

- Los pacientes que se presentaron en el Hospital Manolo Morales Peralta por patología obstructiva biliar, fueron en un 71% (22 pacientes) de sexo femenino. El grupo etario con más frecuencia fue el de 61 – 70 años en un 26% (8 pacientes), datos que son similares a la teoría del estudio.
- En los hallazgos por Colangiopancreatografía por resonancia magnética las causas obstructivas identificadas fueron: coledocolitiasis, estenosis del colédoco, Colangiocarcinoma distal, Colangiocarcinoma hiliar, Colangiocarcinoma intraductal, bilioma, estenosis de derivación biliodigestiva, Hepatolitiasis, pseudoquiste pancreático, siendo el más común Coledocolitiasis, es importante mencionar que en cuatro casos no se identificó la causa obstructiva.
- En cuanto los hallazgos por cirugía o CPRE las causas de obstrucción de la vía biliar fue la más común la Coledocolitiasis, Colangiocarcinoma dista CA de vesícula biliar, Colecistitis litiásica sin dilatación de la vía biliar, Estenosis del colédoco, lesión del conducto hepático común, bilioma, estenosis de derivación biliodigestiva, Pseudoquiste pancreático y masa hepática.
- Se pudo constatar a través de la prueba estadística de Chi – Cuadrado que los hallazgos de CPRM y Cirugía o CPRE tiene una relación significativa, debido a que el valor de p fue de 0.000, que es menor al valor de alfa fijo 0.05. Así mismo, se

observó una elevado porcentaje de sensibilidad, especificidad y VPP para patologías benignas, con bajo valores para detección de patologías malignas.

12. RECOMENDACIONES

Al personal médico tratante:

Mejorar la calidad de los expedientes clínicos, claridad y mayor detalle en las notas de evolución y notas operatorias, con los cual se brinde información más detallada para futuros estudios.

Al radiólogo y autoridades del departamento de Radiología:

Mejorar las descripciones en los informes de lectura, así como, detallar en los mismos, las fallas y limitaciones del estudio, para brindar mayor información que sea de utilidad en futuras investigaciones. Promover nuevas investigaciones que le den el seguimiento a éste tema, con mayor rango de tiempo y población, para valorar si los bajos valores de sensibilidad y VPP, en patologías malignas, sean por la técnica o si persiste éste hallazgo en otros estudios.

A las autoridades:

Promover los conocimientos acerca del protocolo e indicaciones para la realización de CPRM, así como, de las variaciones del protocolo, según la condición del paciente.

13. REFERENCIAS

- Adamek HE, et al. Choledochoceles imaged with magnetic resonance cholangiography. *Am J Gastroenterol.* 2000 Apr;95(4):1082-3. doi: 10.1111/j.1572-0241.2000.01867.x. PMID: 10763966.
- Alameen H, et al. Study of Biliary System Diseases using Magnetic Resonance Imaging. Sudan University of Science and Technology College of Medical Radiologic Science, 2018.- 88 p. :ill;28cm.- M.Sc.<http://repository.sustech.edu/handle/123456789/23980>.
- Al-Dhuhli H. Role of magnetic resonance cholangiopancreatography in the evaluation of biliary disease. *Sultan Qaboos Univ Med J.* 2009 Dec;9(3):341-52. Epub 2009 Dec 19. PMID: 21509322; PMCID: PMC3074788.
- Bret PM, et al. Pancreas divisum: evaluation with MR cholangiopancreatography. *Radiology.* 1996 Apr;199(1):99-103. doi: 10.1148/radiology.199.1.8633179. PMID: 8633179.
- Ferrari FS, et al. US, MRCP, CCT and ERCP: a comparative study in 131 patients with suspected biliary obstruction. *Med Sci Monit.* 2005 Mar;11(3):MT8-18. PMID: 15735576.
- Glockner JF. Resonancia magnética hepatobiliar: conceptos actuales y controversias. *Imágenes de resonancia de J Magn* 2007; 25(4):681-95.
- Gómez San Martín, et al, Caracterización de las lesiones de la vía biliar mediante Colangiorensonancia. *Seram* (2018).
- Griffin N, et al. Magnetic resonance cholangiopancreatography: the ABC of MRCP. *Insights Imaging.* 2012 Feb;3(1):11-21. doi: 10.1007/s13244-011-0129-9. Epub 2011 Sep 28. PMID: 22695995; PMCID: PMC3292642.
- Han R., et al. Rompiendo la barrera de velocidad en I.R.M., utilizando la codificación por sensibilidad "SENSE" Philips Medica mundi, Vol 44/2 Nov 2000, pag.10-16 K.P. Pruessmann, M.Weiger and P.Boesiger.

- Han S., et al. Magnetic resonance cholangiography for the diagnosis of biliary atresia. *Journal of Pediatric Surgery*. Volume 37, Issue 4, 2002. Pages 599-604. ISSN 0022-3468. <https://doi.org/10.1053/jpsu.2002.31617>.
- Haradome H, et al. The pearl necklace sign: an imaging sign of adenomyomatosis of the gallbladder at MR cholangiopancreatography. *Radiology*. 2003 Apr;227(1):80-8. doi: 10.1148/radiol.2271011378. Epub 2003 Feb 11. PMID: 12601186.
- Hekimoglu K, et al. MRCP vs. ERCP in the evaluation of biliary pathologies: review of current literature. *J Dig Dis*. 2008 Aug;9(3):162-9. doi: 10.1111/j.1751-2980.2008.00339.x. PMID: 18956595.
- Hurter D, et al. Accuracy of MRCP compared with ERCP in the diagnosis of bile duct disorders. *SA JOURNAL OF RADIOLOGY*. April 2008 Departments of Radiology, Surgery and Biostatistics, Faculty of Health Sciences, University of the Free State, Bloemfontein.
- Ichikawa T, et al. Duct-penetrating sign at MRCP: usefulness for differentiating inflammatory pancreatic mass from pancreatic carcinomas. *Radiology*. 2001 Oct;221(1):107-16. doi: 10.1148/radiol.2211001157. PMID: 11568327.
- Irie H, et al. Pitfalls in MR cholangiopancreatographic interpretation. *Radiographics*. 2001 Jan-Feb;21(1):23-37. doi: 10.1148/radiographics.21.1.g01ja0523. PMID: 11158641.
- Itani, M., et al. Colangiopancreatografía por resonancia magnética: trampas en la interpretación. *Abdom Radiol* (2021). <https://doi.org/10.1007/s00261-021-03323-1>.
- Kim JH, et al. Colangiografía por RM en cálculos biliares sintomáticos: Precisión diagnóstica según grupo de riesgo clínico. *Radiología* 2002; 224:410-6.
- Liu TH, et al. The efficacy of magnetic resonance cholangiography for the evaluation of patients with suspected choledocholithiasis before laparoscopic cholecystectomy. *Am J Surg* 1999; 178: 480-484.

- Mandarano G, et al. The diagnostic MRCP examination: overcoming technical challenges to ensure clinical success. *Biomed Imaging Interv J.* 2008 Oct;4(4): e28. doi: 10.2349/biij.4.4.e28. Epub 2008 Oct 1. PMID: 21611015; PMCID: PMC3097748.
- Mumtaz, N., et al. Comparison of magnetic resonance cholangiopancreatography and endoscopic retrograde cholangiopancreatography in hepatobiliary disorders. *Pakistan Armed Forces Medical Journal*, (2011). (2), 62.
- Oleaga L, et al. (2007). *Secuencias de resonancia magnética*. Oleaga L., Lafuente J. *Aprendiendo los Fundamentos de Resonancia Magnética* (pp. 33-42). Buenos Aires; Madrid: Médica Panamericana XII, 124 p. Monografía SERAM.
- Parashari UC, et al. Diagnostic role of magnetic resonance cholangiopancreatography in evaluation of obstructive biliopathies and correlating it with final diagnosis and clinical profile of patients. *J Nat Sci Biol Med.* 2015 Jan-Jun;6(1):131-8. doi: 10.4103/0976-9668.149110. PMID: 25810650; PMCID: PMC4367024.
- Park MS, et al. Differentiation of extrahepatic bile duct cholangiocarcinoma from benign stricture: findings at MRCP versus ERCP. *Radiology.* 2004 Oct;233(1):234-40. doi: 10.1148/radiol.2331031446. Epub 2004 Aug 27. PMID: 15333766.
- Pavone P, et al. Diagnóstico de enfermedades de los conductos biliares y pancreáticos con colangiopancreatografía por resonancia magnética (CPRM). *Arabia J Gastroenterol* 1998;4:67-75
- Reinhold C, et al. Choledocholithiasis: evaluation of MR cholangiography for diagnosis. *Radiology.* 1998 Nov; 209(2):435-42. doi: 10.1148/radiology.209.2.9807570. PMID: 9807570.
- Rivera R., et al. La importancia de los localizadores como clave diagnostica en un estudio deRM.Seram,(2021)1(1).<https://piper.espacioseram.com/index.php/seram/article/view/3790>.

- Romagnuolo J, et al. Colangiopancreatografía por resonancia magnética: un metaanálisis del rendimiento de la prueba en la sospecha de enfermedad biliar. *Ann Intern Med* 2003;139:547-57.
- Shanmugam V, et al. Is magnetic resonance cholangiopancreatography the new gold standard in biliary imaging? *Br J Radiol.* 2005 Oct;78(934):888-93. doi: 10.1259/bjr/51075444. PMID: 16177010.
- Takaya J, et al. Usefulness of magnetic resonance cholangiopancreatography in biliary structures in infants: a four-case report. *Eur J Pediatr.* 2007 Mar;166(3):211-4. doi: 10.1007/s00431-006-0230-0. Epub 2006 Sep 8. PMID: 16960695.
- Taourel P, et al. Anatomic variants of the biliary tree: diagnosis with MR cholangiopancreatography. *Radiology.* 1996 May;199(2):521-7. doi: 10.1148/radiology.199.2.8668805. PMID: 8668805.
- Taylor AC, et al. Prospective assessment of magnetic resonance cholangiopancreatography for noninvasive imaging of the biliary tree. *Gastrointest Endosc.* 2002 Jan;55(1):17-22. doi: 10.1067/mge.2002.120324. PMID: 11756908.
- Vaishali M., et al. Magnetic Resonance Cholangiopancreatography in Obstructive Jaundice. *Journal of Clinical Gastroenterology.* November 200438(10):p 887-890.
- Valencia O., et al. Diagnóstico más frecuente en colangiopancreatografía por resonancia magnética. *ACTA MÉDICA GRUPO ÁNGELES.* Julio-Septiembre 2014. Volumen 12, No. 3.
- Vitellas KM, et al. MR cholangiopancreatography of bile and pancreatic duct abnormalities with emphasis on the single-shot fast spin-echo technique. *Radiographics.* 2000 Jul-Aug;20(4):939-57; quiz 1107-8, 1112. doi: 10.1148/radiographics.20.4.g00jl23939. Erratum in: *Radiographics* 2000 Sep-Oct;20(5):1494. PMID: 10903685.
- Vitellas KM, et al. Radiologic manifestations of sclerosing cholangitis with emphasis on MR cholangiopancreatography. *Radiographics.* 2000 Jul-Aug;20(4):959-75; quiz 1108-9, 1112. doi: 10.1148/radiographics.20.4.g00jl04959. PMID: 10903686.

14. ANEXO

Ficha de Recolección de Datos

Utilidad de la Colangiopancreatografía por resonancia magnética realizada en el HEMMP, en la evaluación de patología obstructiva de la vía biliar y su correlación con el diagnóstico final por cirugía o CPRE, período comprendido Marzo-Octubre 2022.

No de ficha _____

1.- Edad _____ 2.- Sexo: _____

Colangiopancreatografía por resonancia magnética (CPRM)

Vía biliar: Intrahepática dilatada: Si ___ No ___

Vía biliar: Extrahepática dilatada: Si ___ No ___

Presencia de cálculos en el colédoco: Si _____ No _____

Causa obstructiva intraductal/ intraluminal (excepto cálculo en colédoco), especificar:

Causa obstructiva extraductal/ extraluminal, especificar:

Presencia de bilioma: Si _____ No _____

Presencia de Pseudoquiste pancreático: Si _____ No _____

Otro diagnóstico radiológico u observación _____

Nota quirúrgica (Cirugía o CPRE)

Diagnóstico prequirúrgico: _____

Vía biliar: Intrahepática dilatada: Si ___ No ___

Vía biliar: Extrahepática dilatada: Si ___ No ___

Presencia de cálculos en el colédoco: Si _____ No _____

Causa obstructiva intraductal/ intraluminal (excepto cálculo en colédoco), especificar:

Causa obstructiva extraductal/ extraluminal, especificar:

Presencia de bilioma: Si _____ No _____

Presencia de Pseudoquiste pancreático: Si _____ No _____

Otro diagnóstico u observación _____