

UNIVERSIDAD NACIONAL AUTÓNOMA DE NICARAGUA

UNAN-MANAGUA

Recinto Universitario “Rubén Darío”

Facultad de Ciencias Medicas

Hospital Bertha Calderón Roque



TESIS PARA OPTAR AL TÍTULO DE MEDICO

ESPECIALISTA EN GINECOLOGÍA Y OBSTETRICIA

Correlación entre el diagnóstico prenatal de malformaciones del sistema nervioso central y el diagnóstico posnatal en pacientes atendidas en el hospital Escuela Bertha Calderón Roque de enero 2020 a diciembre 2021

AUTOR: Dra. Fernanda Guissella Ramos Fuentes

Médico Residente Ginecología y Obstetricia IV año

Hospital Bertha Calderón Roque

TUTOR: Dra. Karen Isabel Gonzalez Montenegro

Médico Ginecólogo y Obstetra

Sub Especialista en Medicina Materno Fetal - INPER México

Máster en investigaciones biomédica

Nicaragua, Managua 2022 febrero

INDICE

INDICE	2
Dedicatoria	6
Agradecimiento	7
Opinión del tutor.....	8
Resumen.....	9
I. Introducción	1
II. Antecedente.....	3
III. Justificación.....	6
IV. Planteamiento del problema	7
V. Objetivos.....	8
VI. Marco teórico.....	9
1- Malformación del sistema nervioso central	9
2- Embriología	10
3- Epidemiología.....	11
4- Factores de riesgo para malformaciones.....	11
5- Clasificación de anomalías del sistema nervioso central	14
5.1. Defectos del tubo neural:.....	14
5.2. Desordenes de la regionalización:	14
5.3. Desordenes del desarrollo cortical:.....	14
5.4. Desordenes de la proliferación y diferenciación:	15
5.5. Desorden de la organización cortical:	15
5.6. Malformaciones cerebrales combinadas:.....	15

5.7.	Malformación de las estructuras de la fosa posterior:	15
6.	Métodos diagnósticos prenatales para la detección de malformaciones del sistema nervioso.....	15
7.	Diagnostico neonatal de malformación del sistema nervioso central	20
8.	Hallazgos patológicos en los estudios de imagen del recién nacido	23
VII.	<i>Hipótesis</i>	26
VIII.	<i>Material y método</i>	27
IX.	<i>Resultados</i>	43
9.1.	Describir las características sociodemográficas y obstétricas de las pacientes	43
9.2.	Determinar los hallazgos ecográficos encontrados en las pacientes con diagnóstico prenatal de malformaciones del sistema nervioso central.....	49
9.3.	Identificar los hallazgos clínicos y de imagen encontrados en los neonatos con diagnóstico prenatal de malformaciones del sistema nervioso central.....	52
9.4.	Correlacionar los hallazgos ecográficos prenatales con los hallazgos de imagen encontrados posnatalmente	60
X.	<i>Discusión de Resultados</i>	66
10.1.	Principales hallazgos a partir de los resultados Obtenidos.....	66
10.2.	Limitaciones del estudio.....	68
10.3.	Relación de resultados obtenidos con las conclusiones de otras investigaciones.	68
10.4.	Aplicaciones e implicaciones del estudio	70
XI.	<i>Conclusiones</i>	71
XII.	<i>Recomendaciones</i>	72
XIII.	<i>Anexos</i>	77

Índice de ilustraciones

Ilustración 1 Grafico caja y bigotes de edad de las pacientes en estudio.....	43
Ilustración 2. Escolaridad de las pacientes en estudio.	44
Ilustración 3. Procedencia de las pacientes diagnosticadas con fetos con malformación del sistema nervioso central.	45
Ilustración 4. Estado civil de las pacientes en estudio.	46
Ilustración 5. Estado nutricional de la paciente en estudio según índice de masa corporal.	47
Ilustración 6. Patologías que presentan las pacientes con diagnóstico prenatal de malformación del sistema nervioso central.	48
Ilustración 7. Hallazgos ecográficos encontrados en las pacientes con diagnóstico prenatal de malformaciones del sistema nervioso central.	49
Ilustración 8. Edad gestacional en la que se realizo el diagnostico prenatal de malformación del sistema nervioso central.	51
Ilustración 9. Edad gestacional en la que se dio el nacimiento de los neonatos con diagnóstico prenatal de malformación del sistema nervioso central.	53
Ilustración 10. Vía de nacimiento	54
Ilustración 11. Sexo del neonato	55
Ilustración 12. Estudio de imagen realizado en el neonato como estudio complementario por malformación del sistema nervioso central.	56
Ilustración 13. Hallazgos clínicos encontrados en los neonatos con diagnóstico prenatal de anomalías del sistema nervioso central.	57
Ilustración 14. Hallazgos en el ultrasonido transfontanelar realizados en los neonatos con diagnóstico prenatal de malformacion del sistema nervioso central.....	58
Ilustración 15. Hallazgos en las tomografías de cráneo realizada en los neonatos con diagnóstico prenatal de anomalías del sistema nervioso central.....	59
Ilustración 16. Concordancia entre el diagnóstico prenatal de malformación del sistema nervioso central y los hallazgos en el ultrasonido transfontanelar en el neonato. ...	60
Ilustración 17. Concordancia del diagnóstico prenatal de malformación del sistema nervioso central con la tomografía de cráneo en el neonato.	61

Índice de tablas

Tabla 1. Edad de las pacientes en estudio.....	43
Tabla 2. Edad gestacional en trimestre que tenían las pacientes al momento del diagnóstico prenatal de malformación del sistema nervioso central	50
Tabla 3. Edad Gestacional en categorías en el que se dio el nacimiento de los neonatos con diagnóstico prenatal de malformación del sistema nervioso central.....	52
Tabla 4. Edad gestacional al nacimiento.....	52
Tabla 5. Prueba de concordancia entre el estado nutricional y la concordancia del diagnóstico con el ultrasonido transfontanelar.	62
Tabla 6. Correlación entre estado nutricional y concordancia entre el diagnóstico prenatal y la tomografía de cráneo en el neonato.	63
Tabla 7. Correlación de edad gestacional por trimestre al momento del diagnóstico prenatal y concordancia en el diagnóstico prenatal con el ultrasonido transfontanelar.....	64
Tabla 8. Correlación de edad gestacional por trimestre al momento del diagnóstico prenatal y concordancia en el diagnóstico prenatal con la tomografía.	65

Dedicatoria

A Dios

Porque me ha brindado la fortaleza y las herramientas para vencer día a día con todos los obstáculos que se han presentado en el transcurso de la vida.

Por permitirme contar con el apoyo de mis padres y brindarnos más tiempo juntos en este trayecto de la vida.

A mi familia

Le dedico este estudio a los pilares de toda mi formación académica, mis padres y hermanos que me han brindado su apoyo incondicional.

Mi mama Silvia Josefa Fuentes, un ejemplo como madre y profesional que me ha enseñado a siempre buscar la superación encontrando un equilibrio entre la vida personal y profesional.

Mi padre Dr. Juan Jose Ramos Pavón, que de forma amorosa me ha acompañado de cerca toda mi carrera de médico, dándome consejos y siendo un ejemplo de rectitud y disciplina la cual ha instruido para mi formación personal,

Mi hermano Joseph Ramos Fuentes quien siempre me ha apoyado en mis gestiones laborales y brindado su tiempo y cariño.

Agradecimiento

Agradezco a Dios por todas las bendiciones que me ha dado como son la capacidad de cumplir todas las metas propuestas, la familia que me ha brindado que no la cambiaria por nada en el mundo.

A mis docentes y tutora que me han apoyado durante toda la transcendencia de la carrera compartiendo sus conocimientos y vivencias que nos sirven para el desarrollo profesional.

A mi amigo incondicional Elías Mendoza por su comprensión, paciencia, estímulo y apoyo para el desarrollo de mi trayecto profesional en los últimos años.

A los amigos de la residencia que vuelven la experiencia y el trabajo más afable.

A mi tutora Dra. Karen Isabel Gonzalez Montenegro por acompañarme de cerca y brindar su conocimiento y apoyo en todo momento.

Opinión del tutor

Considero el trabajo de la doctora Fernanda Guissella Ramos Fuentes del cuarto año de la residencia de Ginecología y obstetricia con el título **Correlación entre el diagnóstico prenatal de malformaciones del sistema nervioso central y el diagnóstico posnatal en pacientes atendidas en el hospital Escuela Bertha Calderón Roque de enero 2020 a diciembre 2021**, se trata de un estudio original con alto valor metodológico que debido a los recientes abordajes en los fetos con malformaciones es de vital importancia la detección de las alteraciones con una adecuada valoración por el servicio de medicina materno fetal por lo que al correlacionar los hallazgos ecográficos prenatales con los reportados neonatalmente sirve como retroalimentación para nuestra área en el servicio de aro.

La detección temprana actualmente permite intervenir en el desarrollo de la gestación con el empleo de las nuevas técnicas quirúrgicas intrauterino y la programación del nacimiento con las cirugías con natales, por lo que el diagnóstico prenatal se vuelve una herramienta de vital importancia para el neurodesarrollo del recién nacido con un impacto en la vida posnatal que cambia vida, familias y sociedad.

Dra. Karen Isabel Gonzalez Montenegro

Médico Ginecólogo y Obstetra

Sub Especialista en Medicina Materno Fetal - INPER México

Máster en investigaciones biomédica

Resumen

Con el objetivo de analizar la relación entre el diagnóstico prenatal de malformaciones del sistema nervioso central y el diagnóstico posnatal en pacientes atendidas en el hospital Escuela Bertha Calderón Roque de enero de 2020 a diciembre 2021, se realizó un estudio descriptivo, correlacional y analítico. Se analizaron las características sociodemográficas y obstétricas, se determinaron los hallazgos ecográficos prenatalmente, clínicos y de imagen encontrados en los neonatos con diagnóstico prenatal de malformaciones del sistema nervioso central y se estableció la concordancia entre los diagnósticos. El estudio fue descriptivo con un alcance de los resultados analíticos donde se realizaron pruebas estadísticas de correlación. Del análisis y discusión de los resultados obtenidos, se alcanzaron las siguientes conclusiones: las gestantes diagnosticadas con fetos con malformación del sistema nervioso central eran jóvenes en edad reproductiva de 24 años como edad media, con primaria completa, con un estado nutricional con normo peso y sin comorbilidades. Predominando la ventriculomegalia como hallazgo prenatal y coincidiendo con la hidrocefalia como hallazgo posnatal resultando una concordancia total del 92% en los estudios de ultrasonidos y del 88% para los estudios tomográficos de cráneo. La prueba estadística e gamma realizada para estado nutricional y concordancia del diagnóstico prenatal con el ultrasonido transfontanelar ($p = 0.4$) y para la tomografía ($p: 0.07$) obteniendo una respuesta estadística no significativa. Por lo tanto, la prueba no demostró una correlación entre el estado nutrición y coincidencia del ultrasonido transfontanelar con el diagnóstico prenatal evidenciando que la no concordancia en el diagnóstico no se correlación a factores como obesidad y/o edad gestacional de la evaluación.

Palabras clave: malformación del sistema nervioso, concordancia, evaluación estructural, ultrasonidos y tomografía.



Correlación entre el diagnóstico prenatal de malformaciones del sistema nervioso central y el diagnóstico posnatal en pacientes atendidas en el Hospital Escuela Bertha Calderón Roque de enero 2020 a diciembre 2021

I. Introducción

La introducción del ecógrafo desde 1959, se convirtió en una herramienta imprescindible en la evaluación de la anatomía fetal y en la actualidad cerca del 85% de las malformaciones pueden reconocerse antes del parto mediante ecografía. Las malformaciones del sistema nervioso central son la segunda causa de discapacidad en la infancia por lo que su impacto no solo interfiere a nivel personal, sino que afecta a nivel social y familiar. (Sociedad Española de Ginecología y Obstetricia, 2020)

La Organización Mundial de la Salud ha referido que entre 4 y 6 % de los recién nacidos presentan alguna afección de causa total o parcialmente genética.

Los defectos del tubo neural son las principales malformaciones del sistema nervioso central, los defectos del tubo neural representan 0.5-2 por 1000 embarazos en todo el mundo, con variaciones en la prevalencia que oscilan entre 0,2 y 10 por 1000 en ubicaciones geográficas específicas.

No es posible asignar una causa específica a cerca de un 50% de las anomalías congénitas. Por lo que se menciona como multifactorial donde predominan factores nutricionales, socioeconómicos, ambientales, infecciosos y genéticos.

Las malformaciones congénitas del sistema nervioso son de evolución crónica y dejan secuelas que representan una desventaja social, con un alto costo, son de difícil prevención y de alta mortalidad, por lo que su conocimiento ha constituido un hecho de interés durante años

Cuando se realiza una detección temprana de la malformación y cumpliendo los criterios necesarios se puede realizar intervenciones desde la vida intrauterina o al nacimiento inmediato que condicionarían el desarrollo del neonato con el objetivo de mejorar su neurodesarrollo.

En estudios previos en el Hospital Bertha Calderón Roque como el realizado por Paguaga Lorios, 2017 denominado Estudio clínico epidemiológico de malformaciones fetales detectadas por ecografía destacó a las malformaciones cerebrales y defectos del tubo neural como el principal sistema afectado en el neonato en nuestra unidad de salud.

Teniendo en cuenta el Hospital Escuela Bertha Calderón como unidad de referencia nacional para la detección, valoración y manejo de los fetos con malformaciones en el



Correlación entre el diagnóstico prenatal de malformaciones del sistema nervioso central y el diagnóstico posnatal en pacientes atendidas en el hospital Escuela Bertha

Calderón Roque de enero 2020 a diciembre 2021

servicio del alto riesgo obstétrico y con seguimiento por el área de materno fetal se vuelve necesario el analizar la relación del diagnóstico prenatal de malformación del sistema nervioso con los hallazgos posnatales permitiendo la retroalimentación y evaluación como servicios.

Se plantea la hipótesis que la concordancia del diagnóstico prenatal con el postnatal podría tener un porcentaje mayor al 80% siempre y cuando, la valoración sea realizada en la edad gestacional adecuada y que no se encuentre elementos limitantes como la obesidad.

Para lograrlo se realizó un estudio descriptivo, correlacional y analítico de manera retrospectiva con los expedientes que cumplieron los criterios de inclusión.



Correlación entre el diagnóstico prenatal de malformaciones del sistema nervioso central y el diagnóstico posnatal en pacientes atendidas en el hospital Escuela Bertha Calderón Roque de enero 2020 a diciembre 2021

II. Antecedente

Internacional:

En el 2014 se realizó un estudio de Evaluación de anomalías del sistema nervioso central por ultrasonido y su correlación anatómica, donde se evaluaron 24 fetos con malformaciones encontrando un 85% de coincidencia con los hallazgos de ultrasonido y la autopsia, la edad de prevalencia fue de 19 a 32 años y la edad media del diagnóstico fue de 23%, ningún paciente tenía antecedente de bebés con malformación. (Onkar, Onkar, & Mitra, 2014)

El estudio de coincidencia anatomopatológica de los defectos fetales diagnosticados por ultrasonido de segundo nivel en el instituto nacional de perinatología realizado en el 2016 refleja un porcentaje de coincidencia de los hallazgos de ultrasonido de segundo nivel y el estudio post mortem fue del 86% de los cuales la mitad presentaron un acuerdo completo, con principales aparatos y sistemas afectados al cardiovascular y genitourinario, recomendando continuar con los estudios posmortem para retroalimentación de los diagnósticos y poder dar a la madre un mejor asesoramiento genético. (Gutiérrez Gutiérrez, 2016)

En España se realiza un estudio para definir la correlación entre la ecografía prenatal y el diagnóstico postnatal de las malformaciones congénitas entre los años 2004 al 2013 con un total de 140 pacientes encontrando a las alteraciones del sistema nervioso o defectos del tubo neural en un 13.2 %, logrando tener un 95.6% del total de los defectos congénitos detectados; y aquellos no detectados prenatalmente pero que posteriormente presentaron algún tipo de malformación fueron de un 5,4% entre las más frecuentes por anomalías cardíacas. (Murcia Pascual, y otros, 2017)

El estudio Evaluación ultrasonográfica de anomalías del sistema nervioso central y su correlación con el diagnóstico posnatal, un estudio prospectivo, observacional donde evaluaron a 5761 pacientes de las cuales 42 casos de anomalías del sistema nervioso central fueron incluidas, encontrando 2 casos con antecedente de pérdidas fetales previas, un caso de anomalía del sistema nervioso central previa; los defectos del tubo neural fueron la malformación más prevalente como fueron la anencefalia y deformidad espinal. Se concluye



Correlación entre el diagnóstico prenatal de malformaciones del sistema nervioso central y el diagnóstico posnatal en pacientes atendidas en el hospital Escuela Bertha Calderón Roque de enero 2020 a diciembre 2021

una alta correlación con una coincidencia del 90% entre el ultrasonido prenatal y los hallazgos posnatal y por autopsia. (Kaur, y otros, 2017)

En un estudio analítico, observacional publicado en el 2019 con el título Valor de la ultrasonografía diagnóstica fetal en la detección de malformaciones congénitas, estudiaron 90 fetos en el periodo de un año a los cuales se le interrumpió la gestación predominó el grupo etario de 21 a 30 años, detectando en el segundo trimestre las malformaciones en un 95% (86) y realizando necropsias posteriores concluyendo tener una sensibilidad de diagnóstico con el ultrasonido de 93% y una especificidad del 57%. (Góngora Gómez, Sanz Pupo, Gómez Vásquez, & Bauta Milord, 2019)

(Persson, y otros, 2017)

La Organización Panamericana de la Salud y Banco Mundial (2020) encuentran como tercera causa de muerte neonatal la asociada a malformaciones del sistema nervioso central en la región de las Américas la mayor prevalencia se observó en Guatemala (27,9 por cada 10.000 nacimientos). La mediana de prevalencia fue de 11,5 por 10.000 nacimientos para el resto de los países latinoamericanos. (Organización Panamericana de la Salud, 2020)

Nacional:

El estudio realizado por la Dra. Gema Ortiz donde describe la frecuencia de malformaciones congénitas del sistema nervioso detectadas por Resonancia Magnética (RM) en pacientes atendidos en el Hospital Escuela Antonio Lenin Fonseca del 2014 al 2016 encuentran que la edad detectable fue al mes de nacido de 29% y de 13% entre 1 a 12 meses encontrando los tipos más frecuentes de malformaciones fueron la hidrocefalia seguido por anomalías de la columna vertebral, anomalías de la migración neuronal y anomalías de la fosa posterior. (Ortiz Solís, 2016)

En el estudio clínico epidemiológico de malformaciones fetales detectadas por ecografía de pacientes que ingresaron al Hospital Bertha Calderón Roque realizado por la Dra. Yaoska Paguaga en el 2017 reporta un total de 668 pacientes en un periodo de 3 años en el cual la obesidad se encontró como principal patología asociada en un 24.2% (162), seguido de la diabetes pregestacional que la padecieron el 13% (87) y la diabetes gestacional en un 6.5% (44). Al describir los hallazgos con malformaciones cerebrales y defectos del tubo neural, se evidencia que los que los más frecuentes fueron la anencefalia con el 6.2%



Correlación entre el diagnóstico prenatal de malformaciones del sistema nervioso central y el diagnóstico posnatal en pacientes atendidas en el hospital Escuela Bertha

Calderón Roque de enero 2020 a diciembre 2021

(75) y la holoprosencefalia con el 4.3% (56) respectivamente, en este grupo fueron detectados principalmente entre las 29 y 36 semanas de gestación. Igualmente la sobrevivencia de los recién nacidos con malformaciones fetales la mayoría presentaron muerte perinatal con un 76% (512) encabezado por las anomalías múltiples seguido por las malformaciones cerebrales en un 20%(106). Cabe mencionar que el 58% (389) presentaron un APGAR mayor de 7. (Paguaga Lorios, 2017)

En el 2018 en el estudio incidencia de malformaciones congénitas en el hospital alemán nicaragüense con una muestra 92 pacientes reporta que el 76 %(70) de los nacimientos se dan con edad gestacional a término, y que el primer sistema afectado es el cardiovascular con 21%(20) seguido del sistema nervioso en un 19%(18). Observándose una incidencia de 13.5 por 1000 nacimientos. (Gudiel Jarquín, 2017)

En el 2019 el Dr. Andrés Rivera en su estudio de Correlación del diagnóstico prenatal y diagnóstico posnatal de malformaciones congénitas fetales en pacientes embarazadas del Hospital Militar Escuela Dr. Alejandro Dávila Bolaños menciona de los 30 casos un 20% (5) se asociaban a comorbilidad materna como era la diabetes , a pesar que el 100 % no tenía antecedentes de malformaciones describiendo la eficacia del ultrasonido obstétrico para la detección de malformaciones en un 57 % y la especificidad del 100 %. (Rivera Torres, 2019)



**Correlación entre el diagnóstico prenatal de malformaciones del sistema nervioso central y el diagnóstico posnatal en pacientes atendidas en el hospital Escuela Bertha
Calderón Roque de enero 2020 a diciembre 2021**

III. Justificación

Originalidad: Basado en la una búsqueda de estudios similares, para lo cual se consultaron diferentes Bases de Datos en la bibliografía científica especializada, se encontró que en el país se carece de un estudio similar debido a que no se profundiza en las patologías del sistema nervioso, lo que motivo a profundizar en esta temática y realizar la presente investigación.

Relevancia social: Después de la epidemia de defectos congénitos causados por la talidomida a fines de la década de 1950 y principios de 1960, América y Europa comparten y evalúan conjuntamente los datos de defectos congénitos reportados para prevenir epidemias similares. Por lo cual la importancia del seguimiento a las anomalías del sistema nervioso central ya que las repercusiones que estas presentan a corto y largo plazo limitan el desarrollo del neonato y afectan a nivel social y familiar.

Conveniencia institucional: El realizar la captación prenatal apoyada de la historia clínica perinatal, diagnóstico ecográfico y evaluarlo al nacimiento permite llevar un control de los casos de malformaciones congénitas y mejorar la calidad del diagnóstico.

Valor teórico: Las malformaciones del sistema nervioso central condicionan una mortalidad importante en niños y discapacidad para la infancia y vida adulta teniendo una repercusión para la sociedad, gastos en el sistema de salud y el desarrollo social, la cual con los adecuados diagnóstico prenatales y la realización de medidas terapéuticas desde la vida fetal como las inmediatas al nacimiento podrían verse reducida de manera significativa.

Relevancia Metodológica: Como hospital de referencia nacional complementará datos necesarios para evaluar a nivel de las malformaciones de sistema nervioso y conocer la relación que existe entre los diagnósticos prenatales dado por los hallazgos ecográficos encontrados y lo detectado al nacimiento permitirá retroalimentar la evaluación que se les está realizando a los neonatos.



Correlación entre el diagnóstico prenatal de malformaciones del sistema nervioso central y el diagnóstico posnatal en pacientes atendidas en el hospital Escuela Bertha Calderón Roque de enero 2020 a diciembre 2021

IV. Planteamiento del problema

1. Caracterización del problema

Las malformaciones del sistema nervioso central son de las malformaciones congénitas más frecuente, encontrando que su importancia radica en que es una de la principal causa de mortalidad y discapacidad en la infancia.

2. Delimitación del problema

En el Hospital Bertha Calderón Roque es una patología que se da seguimiento en el servicio de alto riesgo obstétrico por el área de medicina materno fetal donde se realizan las valoraciones necesarias para su detección oportuna y el poder realizar las intervenciones necesarias con el propósito de mejorar las secuelas neurológicas y propias del desarrollo.

3. Formulación del problema

A partir de la caracterización y delimitación del problema antes expuesta, se plantea la siguiente pregunta principal del presente estudio: ¿Cómo es la relación entre el diagnóstico prenatal de malformaciones del sistema nervioso y el diagnóstico posnatal en pacientes atendidas en el hospital Escuela Bertha Calderón Roque de enero 2020 a diciembre 2021?

4. Sistematización del problema

Orientado por la formulación del problema, se plantean las siguientes preguntas de sistematización para resolver el problema objeto de investigación:

- ¿Cuáles son las características sociodemográficas y obstétricas de las pacientes con diagnóstico prenatal de malformaciones del sistema nervioso central en pacientes atendidas en el hospital Escuela Bertha Calderón Roque del año 2020 al 2021?
- ¿Qué hallazgos ecográficos se encontraron en las pacientes con diagnóstico prenatal de malformaciones del sistema nervioso central?
- ¿Cuáles fueron los hallazgos clínicos y los estudios de imagen encontrados en los neonatos con diagnóstico prenatal de malformaciones del sistema nervioso central?
- ¿Cuál es la correlación que existe entre los hallazgos ecográficos prenatales con los hallazgos de imagen encontrados posnatalmente en pacientes atendidas en el hospital Escuela Bertha Calderón Roque del año 2020 al 2021?



Correlación entre el diagnóstico prenatal de malformaciones del sistema nervioso central y el diagnóstico posnatal en pacientes atendidas en el hospital Escuela Bertha Calderón Roque de enero 2020 a diciembre 2021

V. Objetivos

Objetivo general

Analizar la relación entre el diagnóstico prenatal de malformaciones del sistema nervioso central y el diagnóstico posnatal en pacientes atendidas en el hospital Escuela Bertha Calderón Roque de enero de 2020 a diciembre 2021.

Objetivo específico

- 1- Describir las características sociodemográficas y obstétricas de las pacientes con diagnóstico prenatal de malformaciones del sistema nervioso central en pacientes atendidas en el hospital Escuela Bertha Calderón Roque del año 2020 al 2021
- 2- Determinar los hallazgos ecográficos encontrados en las pacientes con diagnóstico prenatal de malformaciones del sistema nervioso central.
- 3- Identificar los hallazgos clínicos y de imagen encontrados en los neonatos con diagnóstico prenatal de malformaciones del sistema nervioso central.
- 4- Correlacionar los hallazgos ecográficos prenatales con los hallazgos de imagen encontrados posnatalmente en pacientes atendidas en el hospital Escuela Bertha Calderón Roque del año 2020 al 2021



Correlación entre el diagnóstico prenatal de malformaciones del sistema nervioso central y el diagnóstico posnatal en pacientes atendidas en el hospital Escuela Bertha Calderón Roque de enero 2020 a diciembre 2021

VI. Marco teórico

1- Malformación del sistema nervioso central

Las anomalías congénitas se denominan también defectos de nacimiento, trastornos o malformaciones congénitas. Se trata de anomalías estructurales o funcionales, como los trastornos metabólicos, que ocurren durante la vida intrauterina y se detectan durante el embarazo, en el parto o en un momento posterior de la vida. (OMS, 2010)

De acuerdo con Hawes, Bernardo, & Wilson, 2020; cuando se valora un recién nacido con un defecto estructural se debe distinguir:

- Malformación (morfogénesis anormal intrínseca)
- Displasia (organización anormal de las células en los tejidos)
- Deformación (fuerzas inusuales en tejidos normales, por ejemplo: deformaciones posicionales o por oligohidramnios)
- Desorganizaciones o mutilaciones (ruptura de los tejidos normales (por ejemplo: síndrome de bandas amnióticas)

Son la segunda causa de discapacidad en la infancia y el origen de lesiones severas y permanentes sin posibilidad de plantear opciones terapéuticas en la mayor parte de los casos. El desarrollo del sistema nervioso central a diferencia del resto de sistemas se encuentra en continuo desarrollo de su sistema es continuo aun después de la gestación. (Clinic Barcelona Hospital Universitario, 2015)

La apariencia del cerebro y de la columna vertebral cambia durante la gestación. Algunas anomalías pueden ser visibles en el primer trimestre e inicio del segundo trimestre. Los exámenes básicos se realizan generalmente alrededor de las 20 semanas de gestación. Al final de la gestación, la visualización de las estructuras intracraneales es frecuentemente obstaculizada por la osificación de la bóveda craneana. (ISUOG, 2007)

Acorde a lo referido por OPS/OMS, 2014 hay que tener en cuenta que "El defecto congénito puede ser provocado por muchos factores. Por lo general, los factores son tanto



Correlación entre el diagnóstico prenatal de malformaciones del sistema nervioso central y el diagnóstico posnatal en pacientes atendidas en el hospital Escuela Bertha

Calderón Roque de enero 2020 a diciembre 2021

genéticos como ambientales” e igualmente “Algunas anomalías son heredadas de uno de los padres de forma autosómica dominante”.

Obesidad y su relación con malformaciones fetales

Acorde al estudio de Persson, y otros, 2017, los odd ratios de cualquier malformación congénita aumenta en relación al sobrepeso materno y la severidad de la obesidad. Encontrando un 1.05 (95% de intervalo de confianza para 1.02 a 1.07) en madres con sobrepeso y de 1.12 en madres con obesidad grado i, 1.23 en madres con obesidad grado ii y de 1.37 en madres con obesidad grado III.

2- Embriología

El sistema nervioso se origina del tejido embrionario de manera temprana teniendo su origen de tres estructuras de origen ectodérmico: La placa neural junto con las crestas neurales que derivan de un neuroectodermo primitivo presomático, correspondiente a la zona del epiblasto denominada neuroectoblasto y las placodas que se forman a partir del ectodermo definitivo durante el periodo somático. Los primeros eventos que conducen a la formación del sistema nervioso son: la inducción primaria, la neurulación primaria y la neurulación secundaria. (Rodríguez, Domínguez, Cantín, & Rojas, 2015)

Según Flores Sandi, 2019 refiere “neurulación o formación del tubo neural desde el cual se desarrollan el cerebro y la médula espinal comienza en el embrión humano aproximadamente a los 21 días de gestación (y generalmente se completa antes de los 28 días de gestación) tercera y cuarta semana”.

La neurulación primaria incluye la formación del cerebro y la médula espinal, exclusivamente de los segmentos caudales de la región lumbar y en la neurulación secundaria se refiere a la formación posterior de los segmentos sacros inferiores de la médula espinal; inicia entre los 28-32 días de la gestación y se prolonga a las siguientes siete semanas. (Islas Domínguez, Solís Herrera, Galicia Flores, & Monzoy Ventre, 2005)

Según Hawes, Bernardo, & Wilson, 2020, hacia el final de la octava semana de gestación, se establecen las estructuras básicas de los sistemas nervioso central y periférico



Correlación entre el diagnóstico prenatal de malformaciones del sistema nervioso central y el diagnóstico posnatal en pacientes atendidas en el hospital Escuela Bertha

Calderón Roque de enero 2020 a diciembre 2021

y es a partir del día 42 de gestación, se produce el desarrollo neuronal, la migración neuronal y la mielinización.

La mielinización comienza en el tronco encefálico aproximadamente a las 29 semanas de gestación y progresa cefálicamente hacia los hemisferios cerebrales hasta el término del embarazo

3- Epidemiología

De acuerdo con la literatura internacional los defectos del tubo neural son los más frecuentes dentro de las malformaciones del sistema nervioso y afectan 0,1-0,2% de los recién nacido. (Clinic Barcelona Hospital Universitario, 2015)

Investigaciones recientes a partir de 21 estudios en 15 países de Latinoamérica muestra que la Región presenta la menor variabilidad en las estimaciones de prevalencia de defectos del tubo neural informadas. Entre los análisis que incluyeron espina bífida y al menos otros defectos de tubo neural, la prevalencia más baja fue de 3,3 por cada 10.000 nacimientos. Un estudio de Brasil que solo consideró la espina bífida mostró una prevalencia de 1,4 por cada 10.000 nacimientos. A nivel regional, la mayor prevalencia se observó en Guatemala (27,9 por cada 10.000 nacimientos). La mediana de prevalencia fue de 11,5 por 10.000 nacimientos. (Organización Panamericana de la Salud, 2020)

Estudios nacionales encuentran como patologías predominantes del sistema nervioso central fueron la hidrocefalia seguido por anomalías de la columna vertebral, anomalías de la migración neuronal y anomalías de la fosa posterior. (Ortiz Solís, 2016)

Flores Sandi, 2019. Hace mención que, los defectos del tubo neural han predominado en fetos femeninos, pero las razones siguen sin estar claras, se ha observado una preponderancia del feto femenino de hasta 3:1 para la anencefalia y 2:1 para la espina bífida.

4- Factores de riesgo para malformaciones

En la mayor parte de los casos se desconocen los mecanismos etiopatogénicos. Se reconoce que en su origen multifactorial interaccionan factores individuales, genéticos y ambientales, así como complicaciones de la gestación por patología fetal en gestación única



Correlación entre el diagnóstico prenatal de malformaciones del sistema nervioso central y el diagnóstico posnatal en pacientes atendidas en el hospital Escuela Bertha

Calderón Roque de enero 2020 a diciembre 2021

o múltiple, patología placentaria o materna, infecciones, tóxicos y otros factores aun desconocidos. (Sociedad Española de Ginecología y Obstetricia, 2020)

Factores socioeconómicos y demográficos

Aunque los ingresos bajos pueden ser un determinante indirecto, las anomalías congénitas son más frecuentes en las familias y países de ingresos bajos. Se calcula que aproximadamente un 94% de las anomalías congénitas graves se producen en países de ingresos bajos y medios, en los que las mujeres a menudo carecen de acceso suficiente a alimentos nutritivos y pueden tener mayor exposición a agentes o factores que inducen o aumentan la incidencia de un desarrollo prenatal anormal, en especial el alcohol y las infecciones. La edad materna avanzada también incrementa el riesgo de algunas alteraciones cromosómicas, como el síndrome de Down, mientras que el riesgo de determinadas anomalías congénitas del feto aumenta en las madres jóvenes.

Factores genéticos

La consanguineidad aumenta la prevalencia de anomalías congénitas genéticas raras y multiplica casi por dos el riesgo de muerte neonatal e infantil, discapacidad intelectual y otras anomalías congénitas en los matrimonios entre primos hermanos. Algunas comunidades étnicas, como los judíos asquenazíes o los finlandeses, tienen una mayor prevalencia de mutaciones genéticas raras que condicionan un mayor riesgo de anomalías congénitas.

Infecciones

Las infecciones maternas, como la sífilis o la rubéola, son una causa importante de anomalías congénitas en los países de ingresos bajos y medios.

Estado nutricional de la madre

Las carencias de yodo y folato, el sobrepeso y enfermedades como la diabetes mellitus están relacionadas con algunas anomalías congénitas. La obesidad y la diabetes han demostrado anormalidades metabólicas similares, incluyendo resistencia a la insulina y la hiperinsulinemia. Su asociación a la elevación del riesgo de anomalías congénitas se basa en



Correlación entre el diagnóstico prenatal de malformaciones del sistema nervioso central y el diagnóstico posnatal en pacientes atendidas en el hospital Escuela Bertha

Calderón Roque de enero 2020 a diciembre 2021

desordenes metabólicos en el feto que limitan su desarrollo adecuado. La presencia de obesidad y diabetes aumenta 3 veces más el riesgo para defectos congénitos. (Anderson, y otros, 2004)

Factores ambientales

La exposición materna a determinados plaguicidas y otros productos químicos, así como a ciertos medicamentos, al alcohol, el tabaco, los medicamentos psicoactivos y la



Correlación entre el diagnóstico prenatal de malformaciones del sistema nervioso central y el diagnóstico posnatal en pacientes atendidas en el hospital Escuela Bertha

Calderón Roque de enero 2020 a diciembre 2021

radiación durante el embarazo, pueden aumentar el riesgo de que el feto o el neonato sufra anomalías congénitas. (OMS, 2010)

5- Clasificación de anomalías del sistema nervioso central

5.1. Defectos del tubo neural: Craneal:

- Anencefalia: Fracaso de la fusión de la porción cefálica de los pliegues neuronales; ausencia de todos o parte del cerebro, cráneo y piel.
- Exencefalia: Fracaso de la formación del cuero cabelludo y el cráneo; exteriorización del cerebro formado anormalmente.
- Encefalocele: Fallo de la formación completa del cráneo; extrusión de tejido cerebral en saco membranoso
- Incefalia: Defecto de las vértebras cervicales y torácicas superiores; tejido cerebral anormalmente formado y retroflexión extrema de la espina dorsal superior

5.1.2. Disrafismo espinal

- Cerrado: Espina bífida (Cística, oculta y siringomelia).
- Abierta: Meningocele: Fallo de fusión de la porción caudal del tubo neural; meninges expuestas.
- Mielomeningocele: Fallo de fusión de la porción caudal del tubo neural; meninges y tejido neural expuesto.
- Mielosquisis: Fracaso de la fusión de la porción caudal del tubo neural; masa aplanada de tejido neural expuesto
- Holoraquisquisis: Fallo de fusión de los arcos vertebrales; toda la médula espinal expuesta.
- Cranioraquisquisis: Coexistencia de anencefalia y defecto del tubo neural abierto, a menudo en la región cervicotorácica. (The American College of Obstetrician and Gynecologists (ACOG), 2017)

5.2. Desórdenes de la regionalización:

- Holoprocencefalia.

5.3. Desórdenes del desarrollo cortical:

- Microcefalia



Correlación entre el diagnóstico prenatal de malformaciones del sistema nervioso central y el diagnóstico posnatal en pacientes atendidas en el hospital Escuela Bertha

Calderón Roque de enero 2020 a diciembre 2021

- Megaloencefalia.

5.4. Desórdenes de la proliferación y diferenciación:

- Lisencefalia
- Nódulo y bandas heterotópicas:
- Microgiria

5.5. Desorden de la organización cortical:

- Microdisgenesia cortical:

5.6. Malformaciones cerebrales combinadas:

- Agenesia del cuerpo caloso:
- Porencefalia
- Esquisencefalia

5.7. Malformación de las estructuras de la fosa posterior:

- Aplasia o hipoplasia del hemisferio cerebral:
- Malformación de Dandy-Walker
- Síndrome de Joubert

6. Métodos diagnósticos prenatales para la detección de malformaciones del sistema nervioso

Según ISUOG 2007; en estudios de pacientes de bajo riesgo sometidos a exámenes básicos han reportado sensibilidades mayores al 80% pero sus limitaciones están documentadas y se justifican en que el cerebro es un órgano en continuo desarrollo en la segunda mitad del embarazo y en el periodo neonatal limitando así la detección de anomalías de proliferación neuronal (tales como la microcefalia, los tumores y las malformaciones corticales).

6.1. Ecografía básica: El objetivo es confirmar la normalidad y la ausencia de imágenes con sospecha de anomalías independiente la edad gestacional. Se realiza por vía ecografía transabdominal. Comprende la evaluación de los planos axiales de la cabeza fetal y la evaluación de la columna vertebral en los 3 planos axial, transversal y coronal. Barrido de la cabeza fetal en sentido cráneo-caudal para evaluar la morfología e integridad del



Correlación entre el diagnóstico prenatal de malformaciones del sistema nervioso central y el diagnóstico posnatal en pacientes atendidas en el hospital Escuela Bertha

Calderón Roque de enero 2020 a diciembre 2021

cráneo, el grado de osificación y la posible deformación por efecto de la mínima presión del transductor.

- 6.1.1. Corte transventricular: Es el corte más alto e incluye la visualización de las astas frontales, el cávum del septum pellucidum y las astas posteriores del ventrículo con los plexos coroideos en su interior. Valorable desde las 18 a las 37 semanas de gestación. La morfología en gota de agua de los ventrículos laterales, dilatados a nivel de las astas posteriores y puntiagudas y separadas las anteriores, junto a la ausencia del cavum son signos indirectos de agenesia del cuerpo calloso. Es importante conocer el valor de las medidas de ambos ventrículos. Su valor se mantiene estable a lo largo del segundo y tercer trimestre de la gestación (6-8 mm) y se considera patológico cuando es ≥ 10 mm
- 6.1.2. Corte transtalámico: Es ligeramente inferior y paralelo al transventricular. Se deben identificar las astas frontales de los ventrículo lateral el cavum del septum pellucidum, el tálamo y el giro hipocampal. En este corte se realiza las medidas del diámetro biparietal, perímetro e índice cefálicos.
- 6.1.3. Corte transcerebelar: obtenido por una leve oblicuación del transductor hacia la parte posterior de la cabeza en relación con los cortes transventricular y transtalámico. Se considera que el corte es correcto si incluye el cavum del septum pellucidum, las astas anteriores de los ventrículos laterales, los tálamos, el cerebelo y la cisterna magna con una correcta visualización del hueso occipital
- 6.1.4. Se realiza medición del diámetro transverso del cerebelo y diámetro anteroposterior de la fosa posterior, en este último es importante tener en cuenta el valor normal se mantiene estable entre 2 y 10 mm durante toda la gestación. El desarrollo del vermis no se completa antes de las 20 - 22 semanas. Por esta razón no se debe establecer el diagnóstico de anomalía del vermis hasta pasadas las 24 semanas.
- 6.1.5. Evaluación de la columna vertebral: Se evalúa la disposición, osificación e integridad de los cuerpos y de los procesos laterales de todas las vértebras en los tres planos, axial, coronal y sagital y confirmar la integridad de la piel. En condiciones normales, un corte longitudinal de la columna vertebral, desde aproximadamente las 14 semanas de gestación demuestra los tres centros de osificación de las vértebras (uno dentro del



Correlación entre el diagnóstico prenatal de malformaciones del sistema nervioso central y el diagnóstico posnatal en pacientes atendidas en el hospital Escuela Bertha

Calderón Roque de enero 2020 a diciembre 2021

cuerpo, y uno en la unión entre la lámina y el pedículo de cada lado) que rodean el canal neural, y que aparece como 3 líneas paralelas.



Correlación entre el diagnóstico prenatal de malformaciones del sistema nervioso central y el diagnóstico posnatal en pacientes atendidas en el hospital Escuela Bertha

Calderón Roque de enero 2020 a diciembre 2021

6.2. Neurosonografía: centrada en el diagnóstico y caracterización de las anomalías.

6.2.1. Indicaciones de neurosonografía detallada

1. Antecedente de anomalía del desarrollo del SNC (familiar o gestación previa afectada).
2. Anomalía o sospecha de anomalía del SNC detectada en la ecografía de screening:
 - Atrio \geq 10mm
 - Cisterna magna \geq 10 mm
 - Cisterna magna $<$ 2 mm
 - Alteraciones morfológicas o de ecogenicidad en el cávum del septum pellucidum
 - Ausencia cávum septum pellucidum
 - Alteraciones morfología craneal
 - Alteración biometrías cefálicas (por debajo o por encima 2 desviaciones estándar)
 - Estructuras quísticas intracraneales
 - Alteración morfológica de las astas anteriores ventrículos laterales
 - Alteración morfológica o biométrica de cerebelo
 - Alteración ecogenicidad parénquima cerebral
 - Alteración circunvoluciones
3. Sospecha infección fetal por Citomegalovirus, Toxoplasma, Rubéola o Varicela por seroconversión o presencia de signos ecográficos
4. Restricción del crecimiento fetal

6.2.2. Planos axiales:

1. Corte transventricular
2. Corte transtalámico: Se incorpora la evaluación del tercer ventrículo.
 - Tercer ventrículo: Medición de su diámetro máximo colocando los cálipers en el borde interno de las paredes ventriculares.
3. Corte transcerebelar: Evaluación adicional del cuarto ventrículo y su relación con la fosa posterior

6.2.3. Planos coronales:



Correlación entre el diagnóstico prenatal de malformaciones del sistema nervioso central y el diagnóstico posnatal en pacientes atendidas en el hospital Escuela Bertha

Calderón Roque de enero 2020 a diciembre 2021

1. Corte transfrontal: Evaluación de la cisura interhemisférica y la porción más anterior las astas anteriores de los ventrículos laterales por delante de la rodilla del cuerpo caloso.
2. Corte transcaudal: A nivel de la rodilla del cuerpo y del núcleo caudado. Se identifica el cavum del septum pellucidum, las astas anteriores de los ventrículos laterales y la cisura de Silvio. En este plano podemos evaluar la zona periventricular de las astas anteriores, así como estimar el tamaño de las astas frontales de ambos ventrículos laterales y el espacio subaracnoideo.
3. Astas anteriores: Medición del diámetro cráneo-caudal colocando los calípers en el borde interno de las paredes ventriculares. Su tamaño se mantiene estable a lo largo de la gestación.
4. Espacio subaracnoideo: Medición de las distancias cráneo-cortical y seno-cortical. El valor de este último se mantiene estable durante toda la gestación (3.0 ± 0.9 mm).
5. Corte transtalámico: A nivel de los talamos. Se identifican las astas anteriores de los ventrículos laterales, el cavum del septum pellucidum y, en ocasiones el III ventrículo en la línea media entre ambos tálamos.
6. Corte transcerebelar: Se obtiene orientando el transductor hacia la fontanela posterior lo que facilita la visualización de las astas occipitales de los ventrículos laterales, la cisura interhemisférica, los hemisferios cerebelosos, el vermis y la situación del tentorio.
 - 6.2.4. Planos sagitales: a. Corte sagital medio: Facilita la visualización directa y el análisis de las características morfométricas las estructuras que se encuentran en la línea media. En este plano se confirma la presencia de la cisura cingulada y la disposición de las circunvoluciones de la cara medial, así como la estimación del tamaño del cuerpo caloso y el vermis del cerebelo. (Longitud del cuerpo caloso, Altura del vermis. La aplicación del Doppler color facilita el estudio de la vascularización arterial y venosa. En ocasiones puede ser importante la



Correlación entre el diagnóstico prenatal de malformaciones del sistema nervioso central y el diagnóstico posnatal en pacientes atendidas en el hospital Escuela Bertha

Calderón Roque de enero 2020 a diciembre 2021

identificación del trayecto de las arterias cerebral anterior, pericallosa y de la vena de Galeno.

- 6.2.5. Planos parasagítales: Permiten evaluar la morfología y contenido de los ventrículos laterales en el corte de los 3 cuernos los plexos coroideos y las áreas periventriculares
- 6.2.6. Evaluación del desarrollo cortical: La evaluación de las circunvoluciones debe realizarse a lo largo de toda la exploración neurosonográfica en los diferentes planos.

Resonancia magnética

La ecografía fetal detallada, la ecocardiografía y los estudios genéticos, metabólicos y serológicos, forman parte de la sistemática de estudio. En algunos casos la resonancia magnética es la técnica complementaria imprescindible que puede advertir de la asociación con otras alteraciones encefálicas. También la ecografía 3D puede ampliar la orientación de estos defectos. (Sociedad Española de Ginecología y Obstetricia, 2020)

7. Diagnóstico neonatal de malformación del sistema nervioso central

La historia clínica también debe incluir la edad gestacional del recién nacido, la estabilidad clínica y la exposición reciente a medicamentos. La evaluación de la estabilidad incluye la evaluación de la necesidad de asistencia respiratoria, la capacidad para alimentarse y, si corresponde, el historial de convulsiones. (Hawes, Bernardo, & Wilson, 2020)

Determinando al examen clínico aquellas anomalías mayores definidas por las que tienen implicación médica, quirúrgica o cosmética y las anomalías menores pueden ser únicamente una variación normal menor. (OPS/OMS, 2014)

Es obligatorio la realización de la búsqueda de malformaciones asociadas, número y tipo de defectos, tamaño del defecto, presencia de movimientos espontáneos o bien, respuesta ante estímulos nociceptivos y correcta ubicación de los niveles motor y sensitivo; presencia de signos sugestivos de hidrocefalia, como son amplitud de fontanelas, macrocefalia, fontanelas tensas, suturas abiertas, signos de MacEwen y del sol poniente, Parinaud y



Correlación entre el diagnóstico prenatal de malformaciones del sistema nervioso central y el diagnóstico posnatal en pacientes atendidas en el hospital Escuela Bertha

Calderón Roque de enero 2020 a diciembre 2021

parálisis de oculomotores; signos de malformación de Chiari sintomática, como estridor laríngeo o dificultad respiratoria, entre otros. (Gutiérrez Padilla, et al., 2019).

7.1 Estudio de imagen en el neonato (Barañano & Burd, 2022)

El estudio ideal al sospechar malformación del sistema nervioso central es la resonancia magnética en el periodo neonatal.

Haciendo referencia a Tawfik, Tohamy Ahmed, El-Shafei, & Habba, 2020 un estudio comparativo prospectivo el estudio tenía 45 neonatos con sospecha de anomalía de la medula espinal por un periodo de dos años de octubre 2017 a septiembre 2019 en el que se comparó los resultados del ultrasonido espinal con los de resonancia magnética en el cual se acepta el ultrasonido espinal como screening de primera línea en los neonatos con disrafismo espinal a pesar de tener menos sensibilidad para los defectos de medula espinal cerrado, encontrando como la anomalía más común a la hidrocefalia y de localización a la región lumbosacra en 71%.

Existen anomalías como la hipoplasia del vermis que pueden no evidenciarse ya en la etapa final. (Barañano & Burd, 2022)

Ultrasonido transfontanelar: en el recién nacido las fontanelas son una excelente ventana de imagen craneal. Teniendo ventajas sobre la tomografía y la resonancia magnética como son tecnología portátil, segura (no radiación ionizante) y es fácilmente repetible la imagen sin requerir preparación especial.



Correlación entre el diagnóstico prenatal de malformaciones del sistema nervioso central y el diagnóstico posnatal en pacientes atendidas en el hospital Escuela Bertha Calderón Roque de enero 2020 a diciembre 2021

No radiaciones

Repetible sin efectos adversos, lo que permite evolución de las lesiones.

Vistas a través de la fontanela anterior o fontanela posterior si está abierta. Vistas a través de la región auricular posterior para la fosa posterior.

Confiable para la hemorragia de la matriz germinal, hemorragia interventricular y posthemorrágica dilatación ventricular.

Ecogenicidad aumentada periventricular es un hallazgo menos específico y que puede representar edema, isquemia, cerebritis y hemorragia.

Limitaciones: limitado la vista de la fosa posterior

Limitado por el tamaño de la fontanela.

Tomografía computarizada: (Sorokan, Jefferies, & Miller, 2018) combina una serie de rayos x usando una computadora para crear imágenes transversales. Usándose en casos de hemorragia, injuria cerebral y edema secundario a injuria hipóxica isquémica, trombosis del seno venoso, masas y estructuras anormales.

La tomografía computarizada requiere radiaciones ionizantes, las cuales deben ser evitadas en los niños lo más posible. Aunque es factible su uso en casos donde una resonancia magnética signifique un estudio muy prolongado para un neonato inestable.

Usos:

Útil en traumas

Demuestra bien las hemorragias agudas, colecciones extra axiales y ventriculomegalias.

Limitaciones:

Carga de radiación con estudios repetidos.

Movilización del paciente

La evaluación de los tamaños ventricular es comparable a los del ultrasonido.

Resonancia magnética: Produce imágenes usando las propiedades magnéticas del cuerpo. No expone al neonato a radiación ionizante. Las secuencias de la resonancia que se



Correlación entre el diagnóstico prenatal de malformaciones del sistema nervioso central y el diagnóstico posnatal en pacientes atendidas en el hospital Escuela Bertha

Calderón Roque de enero 2020 a diciembre 2021

usan en el adulto se adaptan en el neonato debido a que su cerebro tiene un mayor contenido de agua y un menor contenido de proteínas y lípidos. (Sorokan, Jefferies, & Miller, 2018)

Utilidad (Mehta, Epelman, Miller, & Boyle, 2011)

No radiaciones ionizantes

Usado para complementar el ultrasonido al valorar la materia blanca.

Es muy sensible a los daños isquémicos

Aporta detalles anatómicos de anomalías del desarrollo.

Limitaciones:

Dificultad para movilización

No se puede usar en bebés en condiciones críticas ya que no es posible introducir monitor.

La sedación puede ser necesaria por ser susceptible a los artefactos del movimiento.

Electroencefalograma: de presentar convulsiones debe considerarse.

Ecocardiograma: indicado en base de los parámetros hemodinámicos o en el caso de los síndromes conocidos con enfermedades cardíacas o al presentar anomalías congénitas múltiples. La prevalencia de anomalías estructurales del cerebro en pacientes con enfermedad cardíaca congénita es del 28% predominando la ventriculomegalia, agenesia del cuerpo calloso, sangrado ventricular hipoplasia del vermis y retraso del desarrollo cerebral.

Ultrasonido abdominal: indicado en los casos de síndrome asociados a anomalías hepáticas y renales o cuando existen anomalías múltiples congénitas.

Hallazgos patológicos en los estudios de imagen del recién nacido

Hallazgos patológicos en ultrasonido:

Ventrículos: en un corte coronal una imagen a través de los cuernos anteriores de los ventrículos laterales puede darse la apariencia de un septo a través de ambos cuernos, dando la impresión de una leucomalacia periventricular o de un quiste germinal de la matriz, o una coartación del ventrículo todo en dependencia del lugar de aparición.

Plexos coroides: quistes en cuernos posteriores de los ventrículos laterales.

Aneurisma de la vena de Galeno: Muestra una estructura anecoica en la línea media situada posterior al tercer ventrículo, continuo con el seno recto o un seno falcino persistente.



Correlación entre el diagnóstico prenatal de malformaciones del sistema nervioso central y el diagnóstico posnatal en pacientes atendidas en el hospital Escuela Bertha

Calderón Roque de enero 2020 a diciembre 2021

El Doppler de flujo en color ayuda a diferenciar esta lesión vascular de otros como el quiste aracnoideo. Útil para evaluar cualquier daño parenquimatoso por la fístula.

Agenesia del cuerpo calloso: Tercer ventrículo elevado debido a la pérdida del cruce de fibras del cuerpo calloso, colpocefalia (dilatación de los cuernos occipitales de los laterales ventrículos) y posicionamiento paralelo de los ventrículos laterales.

Holoprosencefalia: La holoprosencefalia alobar es la forma más grave.

Hay fusión de los tálamos, no hoz, corpus calloso, o tercer ventrículo, y una masa en “panqueque” de tejido cerebral anteriormente con un ventrículo único que comunica con un quiste dorsal. La holoprosencefalia semilobar muestra fallas en la

Hendidura anterior pero falx parcialmente formado posteriormente El esplenio del cuerpo calloso está presente. Sólo hay una fusión parcial del tálamo, y un pequeño tercer ventrículo es por lo tanto presente. La holoprosencefalia lobular es la menos grave. Ahí es un tercer ventrículo completamente formado, formación del asta frontal, y formación de la mitad posterior del cuerpo calloso además del esplenio.

Defectos del tubo neural: Como los elementos posteriores están incompletamente osificados en esta etapa, crean una ventana acústica. Una sonda lineal de alta frecuencia debe usarse con el bebé acostado boca abajo; se requieren planos axiales y sagital del canal espinal. La médula espinal se puede visualizar y el nivel del cono determinado contando el número de cuerpos vertebrales

Hallazgos en la resonancia magnética

En la Hidrocefalia la causa más común es la estenosis del acueducto donde el tercer y ventrículo lateral sobre la obstrucción están dilatado, pero el cuarto ventrículo esta



Correlación entre el diagnóstico prenatal de malformaciones del sistema nervioso central y el diagnóstico posnatal en pacientes atendidas en el hospital Escuela Bertha

Calderón Roque de enero 2020 a diciembre 2021

Resonancia magnética puede dar información del nivel de la obstrucción donde el acueducto y la unión craneocervical pueden ser evaluadas con volumen de secuencia t2.

Anormalidades de la migración: se encuentra una lisencefalia caracterizado por una falta de circunvoluciones y son adecuadamente evaluadas en una resonancia magnética ya que es un hallazgo que puede pesarse en el ultrasonido.

Aneurisma de la vena de galeno: Muestra hipointensidad en T2 en la várice, y vasos de alimentación hipointensos adicionales.

Defectos del tubo neural: se requiere la determinación de un tracto del seno dérmico, la resonancia es la modalidad de imagen de elección. Ambos la ecografía y la resonancia magnética se pueden usar para obtener imágenes del cerebro y unión craneocervical para evaluar cualquier malformación de Chiari o hidrocefalia.

Para la evaluación del mielomeningocele es el estudio de elección. Identifica casos de disrafismo espinal oculto como el lipoma espinal encontrando un adelgazamiento del filum terminale a un lipoma intradural o un lipomyelomeningocele.



Correlación entre el diagnóstico prenatal de malformaciones del sistema nervioso central y el diagnóstico posnatal en pacientes atendidas en el hospital Escuela Bertha Calderón Roque de enero 2020 a diciembre 2021

VII. Hipótesis

La concordancia del diagnóstico prenatal con el posnatal podría tener un porcentaje mayor al 80% siempre y cuando, la valoración sea realizada en la edad gestacional adecuada y que no se encuentre elementos limitantes como la obesidad.



Correlación entre el diagnóstico prenatal de malformaciones del sistema nervioso central y el diagnóstico posnatal en pacientes atendidas en el hospital Escuela Bertha Calderón Roque de enero 2020 a diciembre 2021

VIII. Material y método

1. Tipo de estudio

De acuerdo con el método de investigación el presente estudio es observacional y según el nivel inicial de profundidad del conocimiento es descriptivo (Piura, 2012). De acuerdo con la clasificación de Hernández, Fernández y Baptista 2014, el tipo de estudio es correlacional. De acuerdo, al tiempo de ocurrencia de los hechos y registro de la información, el estudio es retrospectivo, por el período y secuencia del estudio es longitudinal y según el análisis y alcance de los resultados el estudio es analítico (Canales, Alvarado y Pineda, 1996).

2. Área de estudio:

Hospital Escuela Bertha Calderón Roque, ubicado en el departamento de Managua, Distrito III, Del Zúmen, 1 cuadra al oeste; con un área de terreno de 47,058 m. 2: área construida 8537 mts 2. Cuenta con agua potable y drenaje de aguas negras saturadas.

El Hospital Escuela Bertha Calderón es el Hospital de referencia nacional que brinda atención a la mujer en patologías médicas quirúrgicas, ginecológica, obstetricia, oncología y neonatología.

El área de estudio es la unidad de medicina materno fetal, punto de referencia para evaluación de alteraciones estructurales del sistema nervioso central en el periodo comprendido de enero 2020 a diciembre 2021 con seguimiento en el servicio de alto riesgo obstétrico

3. Universo

Para el desarrollo de la investigación y por sus características particulares, la población objeto de estudio fue definida por 84 pacientes con embarazo que se le realizo



Correlación entre el diagnóstico prenatal de malformaciones del sistema nervioso central y el diagnóstico posnatal en pacientes atendidas en el hospital Escuela Bertha

Calderón Roque de enero 2020 a diciembre 2021

diagnóstico prenatal malformación del sistema nervioso en el periodo comprendido entre el año 2020 al 2021

4. Muestra.

El tamaño de la muestra en el presente estudio se corresponde con el muestreo probabilístico de 32 pacientes, que incluye correspondiente a la población que cumplieron criterios de inclusión y exclusión de acuerdo con el criterio de censo

5. Criterios de Inclusión:

- Valoración estructural realizada por medicina materno fetal donde se mencionen los hallazgos de malformación del sistema nervioso
- Paciente cuya finalización de la gestación se dio en el hospital Bertha Calderón Roque.
- Pacientes con embarazos únicos.
- Paciente con al menos un estudio de imagen neonatal ya sea ultrasonido y /o tomografía axial computarizada.

6. Criterios de exclusión

- Paciente que no finalizó gestación en el Hospital Bertha Calderón Roque.
- Pacientes que no presenten la valoración prenatal por el servicio de medicina materno fetal.
- Pacientes con embarazos múltiples.
- Neonatos sin estudios de imagen.

8. Consideraciones éticas

En este estudio se respetan los principios éticos para la investigación biomédica y no se describen conflictos de interés del autor, será solo con fines docentes e investigativos, además no se darán a conocer los nombres de las pacientes. No se realizó ninguna intervención.

9. Matriz de operacionalización de variables.



Correlación entre el diagnóstico prenatal de malformaciones del sistema nervioso central y el diagnóstico posnatal en pacientes atendidas en el hospital Escuela Bertha Calderón Roque de enero 2020 a diciembre 2021

Objetivos Específicos	Variable Conceptual	Subvariables, o Dimensiones	Variable operativa o indicador	Técnicas de Recolección de Datos e Información	Tipo de Variable	Categoría estadística
1. Describir las características sociodemográficas y obstétricas de las pacientes con diagnóstico prenatal de malformaciones del sistema nervioso central	Características sociales y demográficas	Edad	Tiempo transcurrido en años desde el nacimiento hasta el momento de la encuesta.	Ficha de Recolección De datos	Cuantitativa discreta	años
		Escolaridad	Nivel académico alcanzado al momento de la evaluación	Ficha de Recolección De datos	Cualitativa ordinal	Analfabeta Primaria Secundaria Universitaria Profesional
		Procedencia	Lugar geográfico donde reside la paciente, departamento de origen	Ficha de Recolección De datos	Cualitativa nominal	Managua, Carazo, Matagalpa, RAACN, RAACS, Chinandega, León, Chontales, Masaya, Rivas, Río San Juan, Boaco, Jinotega,



Correlación entre el diagnóstico prenatal de malformaciones del sistema nervioso central y el diagnóstico posnatal en pacientes atendidas en el hospital Escuela Bertha Calderón Roque de enero 2020 a diciembre 2021

						Nueva Segovia, Granada , Estelí
		Índice de masa corporal	Peso/talla Desnutrición <18.5 Normal 18.5 a 24.9 Sobrepeso 25 a 29.9 Obesidad grado I 30 a 34.9 Obesidad grado II 35 a 39.9 Obesidad grado III >40	Ficha de Recolección De datos	Cualitativa ordinal	Desnutrición Normal Sobrepeso Obesidad I Obesidad II Obesidad
		Estado civil	Condición según registro civil en función de tener o no pareja	Ficha de Recolección De datos	Cualitativa nominal	Soltera Casada Acompañada Viuda
		Patologías asociadas en el embarazo	Patología que presenta la paciente durante su gestación	Ficha de Recolección De datos	Cualitativa nominal	Hipertensión gestacional Hipertensión crónica preeclampsia Diabetes pregestacional Diabetes gestacional



Correlación entre el diagnóstico prenatal de malformaciones del sistema nervioso central y el diagnóstico posnatal en pacientes atendidas en el hospital Escuela Bertha Calderón Roque de enero 2020 a diciembre 2021

						Enfermedad inmunológica
2. Determinar los hallazgos ecográficos encontrados en las pacientes con diagnóstico prenatal de malformaciones del sistema nervioso central.	Hallazgos ultrasonográficos encontrados en la valoración prenatal	Marcadores ecográficos	• Atrio \geq 10mm	Ficha de Recolección De datos	dicotómicas	Si No
			• Cisterna magna \geq 10 mm	Ficha de Recolección De datos	dicotómicas	Si No
			• Cisterna magna $<$ 2 mm	Ficha de Recolección De datos	dicotómicas	Si No
			• Alteraciones morfológicas o de ecogenicidad en el cávum del septum pellucidum	Ficha de Recolección De datos	dicotómicas	Si No
			• Ausencia cávum septum pellucidum	Ficha de Recolección De datos	dicotómicas	Si No



Correlación entre el diagnóstico prenatal de malformaciones del sistema nervioso central y el diagnóstico posnatal en pacientes atendidas en el hospital Escuela Bertha Calderón Roque de enero 2020 a diciembre 2021

			• Alteraciones morfológica craneal	Ficha de Recolección De datos	dicotómicas	Si No
			• Alteración biometrías cefálicas (por debajo o por encima 2 desviaciones estándar)	Ficha de Recolección De datos	dicotómicas	Si No
			• Estructuras quísticas intracraneales	Ficha de Recolección De datos	dicotómicas	Si No
			• Alteración morfológica de las astas anteriores ventrículos laterales	Ficha de Recolección De datos	dicotómicas	Si No
			• Alteración morfológica o biométrica de cerebelo	Ficha de Recolección De datos	dicotómicas	Si No



Correlación entre el diagnóstico prenatal de malformaciones del sistema nervioso central y el diagnóstico posnatal en pacientes atendidas en el hospital Escuela Bertha Calderón Roque de enero 2020 a diciembre 2021

			• Alteración ecogenicidad parénquima cerebral	Ficha de Recolección De datos	dicotómicas	Si No
			• Alteración circunvoluciones	Ficha de Recolección De datos	Dicotómicas	Si No
			• Malformación de Arnold Chiari	Ficha de Recolección De datos	Dicotómicas	Si No



Correlación entre el diagnóstico prenatal de malformaciones del sistema nervioso central y el diagnóstico posnatal en pacientes atendidas en el hospital Escuela Bertha Calderón Roque de enero 2020 a diciembre 2021

	Semana de gestación a la que se realizó la detección de malformación del sistema nervioso central	Semana de gestación al momento de la primera identificación de malformación del sistema nervioso central	Semanas de gestación	Ficha de Recolección De datos	Cuantitativa discreta	Semanas de gestación
3. Identificar los hallazgos clínicos y de imagen encontrados en los neonatos con diagnóstico	Edad gestacional al nacimiento	Semanas de gestación que tenía la paciente al momento de darse el nacimiento		Ficha de Recolección De datos	Cuantitativa discreta	Semanas de gestación



Correlación entre el diagnóstico prenatal de malformaciones del sistema nervioso central y el diagnóstico posnatal en pacientes atendidas en el Hospital Escuela Bertha Calderón Roque de enero 2020 a diciembre 2021

prenatal de malformaciones del sistema nervioso central	Vía de nacimiento	Vía por la cual se produce el parto		Ficha de Recolección De datos	dicotómica	1.Vaginal 2.Cesarea
	Sexo	Condición fenotípica de neonato		Ficha de Recolección De datos	Cualitativa nominal	Femenino Masculino indeterminado
	Hallazgos clínicos	Valorable al examen físico general considerado como malformación	Malformación visible	Ficha de Recolección De datos	Cualitativa nominal	Turricefalia Macrocráneo Mielomeningocele microcefalia Encefalocele Hidrocefalia teratoma sacrococcigeo Raquisquisis Mielosquisis Otras malformaciones fuera del sistema nervioso



Correlación entre el diagnóstico prenatal de malformaciones del sistema nervioso central y el diagnóstico posnatal en pacientes atendidas en el hospital Escuela Bertha Calderón Roque de enero 2020 a diciembre 2021

	<p>Estudio de imagen realizado en el neonato</p>	<p>ultrasonido</p>	<p>técnica de exploración de los órganos internos del cuerpo que consiste en registrar el eco de ondas electromagnéticas o acústicas enviadas hacia el lugar que se examina.</p>	<p>Ficha de recolección de datos</p>	<p>Cualitativa nominal</p>	<p>Ventriculomegalia moderada Ventriculomegalia severa Ausencia del cuerpo caloso Hipoplasia de los hemisferios cerebelares Ausencia del septum pellucidum Disgenesia del cuerpo caloso Paquigiria Hidrocefalia severa Sin alteraciones encefalocele</p>
--	--	--------------------	--	--------------------------------------	----------------------------	---



Correlación entre el diagnóstico prenatal de malformaciones del sistema nervioso central y el diagnóstico posnatal en pacientes atendidas en el hospital Escuela Bertha Calderón Roque de enero 2020 a diciembre 2021

		Tomografía axial de cráneo	Combina una serie de rayos x usando una computadora para crear imágenes transversales	Ficha de Recolección	Cualitativa nominal	Hidrocefalia Megacisterna magna Ventriculomegalia Agenesia del cuerpo caloso Disgenesia del cuerpo caloso Agenesia de septum pellucidum Hipoplasia cerebelosa Paquigiria encefalocele
4. Correlacionar los hallazgos ecográficos prenatales con los hallazgos de imagen encontrados posnatalmente.	Correlación entre estado nutricional y hallazgos en estudios de imagen	Índice de masa corporal	Peso (Kg)/talla(m) ² Desnutrición <18.5 Normal 18.5 a 24.9 Sobrepeso 25 a 29.9 Obesidad grado I 30 a 34.9 Obesidad grado II 35 a 39.9 Obesidad grado III >40		Cualitativa ordinal	Desnutrición Normal Sobrepeso Obesidad I Obesidad II Obesidad



Correlación entre el diagnóstico prenatal de malformaciones del sistema nervioso central y el diagnóstico posnatal en pacientes atendidas en el hospital Escuela Bertha Calderón Roque de enero 2020 a diciembre 2021

	Concordancia entre hallazgo prenatal y diagnóstico por ultrasonido transfontanelar neonatal	En qué medida hubo coincidencia en la clasificación entre los observadores en relación a las alteraciones estructurales encontradas en ultrasonido prenatales y estudio de imagen (ultrasonido transfontanelar)	Concordancia total: completa concordancia entre los diagnóstico prenatal y posnatal Concordancia parcial: confirma todos los hallazgos ultrasonográficos pero proporciona información adicional de las anomalías, No concordancia: no coincide los diagnóstico prenatal y el posnatal	Ficha de recolección de datos	Cualitativa nominal	Concordancia total Concordancia parcial No concordancia
	Concordancia entre Hallazgo prenatal y diagnóstico	En qué medida hubo coincidencia en la	Concordancia total: completa concordancia entre el diagnóstico	Ficha de recolección de datos	Cualitativa nominal	Concordancia total Concordancia parcial No concordancia



Correlación entre el diagnóstico prenatal de malformaciones del sistema nervioso central y el diagnóstico posnatal en pacientes atendidas en el hospital Escuela Bertha Calderón Roque de enero 2020 a diciembre 2021

	posnatal por tomografía	clasificación entre los observadores en relación a las alteraciones estructurales encontradas en ultrasonido prenatales y estudio de imagen (tomografía)	<p>prenatal y estudio de imagen posnatal</p> <p>Concordancia parcial: confirma todos los hallazgos ultrasonográficos pero proporciona información adicional de las anomalías,</p> <p>No concordancia: no coincide los diagnóstico prenatal y el posnatal</p>			
	Correlación entre edad gestacional del diagnóstico y concordancia de estudios	Semana de gestación a la que se realizó la detección de malformación del sistema nervioso central	Semana de gestación al momento de la primera identificación de malformación del sistema nervioso central	Ficha de recolección de datos	Cuantitativa discreta	Edad gestacional



Correlación entre el diagnóstico prenatal de malformaciones del sistema nervioso central y el diagnóstico posnatal en pacientes atendidas en el hospital Escuela Bertha

Calderón Roque de enero 2020 a diciembre 2021

10. Métodos, Técnicas e Instrumentos para la Recolección de Datos e Información

La presente investigación se adhiere al paradigma socio-crítico, de acuerdo con esta postura, todo conocimiento depende de las prácticas de la época y de la experiencia.

En cuanto al enfoque de la presente investigación, por el uso de datos cuantitativos y análisis de la información cualitativa, así como por su integración y discusión holística-sistémica de diversos métodos y técnicas cuali-cuantitativas de investigación, esta investigación se realiza mediante la aplicación del enfoque filosófico mixto de investigación. (Hernández, Fernández y Baptista 2014).

A. Procedimientos para la Recolección de Datos e Información

Se solicitó la base de datos de malformaciones fetales manejada por el servicio de alto riesgo obstétrico.

Se solicitó y utilizó la base de datos de malformaciones neonatales que se administra en el servicio de neonato.

Se realizó un filtro con las malformaciones delimitadas exclusivamente al sistema nervioso central.

Se solicitan con lista de números de expediente y nombres a estadística del hospital Bertha Calderón Roque.

Para el análisis de la relación entre el diagnóstico prenatal y posnatal de las malformaciones del sistema nervioso se utilizó la técnica de revisión documental de los expedientes clínicos tanto de la madre como del neonato, utilizando como instrumento el formulario destinado para ese fin. (ver anexo)

Posteriormente se llenó la ficha de recolección de datos.

La información se obtuvo de una ficha que contiene las diferentes variables, permitiendo el cumplimiento a los objetivos específicos. La fuente de información se recolectará a través de la revisión de expedientes clínicos de las pacientes con diagnóstico



Correlación entre el diagnóstico prenatal de malformaciones del sistema nervioso central y el diagnóstico posnatal en pacientes atendidas en el hospital Escuela Bertha

Calderón Roque de enero 2020 a diciembre 2021

prenatal de malformación del sistema nervioso central y que cumplen los criterios de inclusión.

Los casos se dividieron en 3 categorías siguiendo la definición de Concordancia total: completa concordancia entre el ultrasonido y diagnóstico posnatal

Concordancia parcial: confirma todos los hallazgos ultrasonográficos, pero proporciona información adicional de las anomalías.

No concordancia: completa discordancia entre los hallazgos ecográficos prenatales y diagnóstico posnatal.

B. Plan de tabulación y análisis estadístico.

Plan de tabulación

Para el diseño del plan de tabulación que responde a los objetivos específicos de tipo descriptivo, se limitó solamente a especificar los cuadros de salida que se presentaran según el análisis de frecuencia y descriptivas de las variables a destacarse. Para este plan de tabulación se determinó primero aquellas variables que ameritan ser analizadas individualmente o presentadas en cuadros y gráficos.

Para el diseño del plan de tabulación que responde a los objetivos específicos de tipo correlacional, se realizó análisis de contingencia que corresponde, según la naturaleza y calidad de las variables a que serán incluidas. Por tanto, los cuadros de salida se limitaron a especificar la tabla de contingencia con porcentajes de totales y la tabla de probabilidad de las Pruebas de Correlación.

Plan de análisis estadístico

A partir de los datos que se recolectaron, se diseñó la base de datos correspondiente, utilizando el software estadístico SPSS, v. 20 para Windows

De acuerdo a la naturaleza de cada una de las variables (cuantitativas o cualitativas) y guiados por el compromiso definido en cada uno de los objetivos específicos, se realizó los análisis descriptivos correspondientes a las variables nominales y numéricas, entre ellos: (a) El análisis de frecuencia para variables de categorías con gráficos tipo pastel o barras y porcentajes. Las estadísticas descriptivas según cada caso. Además, se realizaron gráficos del



Correlación entre el diagnóstico prenatal de malformaciones del sistema nervioso central y el diagnóstico posnatal en pacientes atendidas en el hospital Escuela Bertha

Calderón Roque de enero 2020 a diciembre 2021

tipo: (a) pastel o barras de manera uní-variadas para variables de categorías en un mismo plano cartesiano, que describan en forma clara y sintética, la respuesta de variables numéricas, discretas o continuas, e incluye gráfico de cajas y bigotes, que describan en forma clara y sintética, la respuesta de variables numéricas, discretas o continuas.

Se realizó los Análisis de Contingencia para estudios correlacionales, definidos por aquellas variables de categorías que sean pertinentes, a las que se les podrá aplicar las pruebas de gamma y el nivel de significancia preestablecido para la prueba entre ambos factores, de manera que cuando $p \leq 0.05$ se estará rechazando la hipótesis nula planteada de $\rho = 0$. Los análisis estadísticos antes referidos, se realizaron de acuerdo a los procedimientos descritos en Pedroza y Dicoskiy, 2006.



Correlación entre el diagnóstico prenatal de malformaciones del sistema nervioso central y el diagnóstico posnatal en pacientes atendidas en el hospital Escuela Bertha

Calderón Roque de enero 2020 a diciembre 2021

IX. Resultados

9.1. Describir las características sociodemográficas y obstétricas de las pacientes

Las pacientes en estudio se caracterizaron por una edad media de 23 años, edad mínima de 16 años; y una edad máxima de 40 años.

Tabla 1. Edad de las pacientes en estudio.

Edad de las pacientes en estudio		Estadístico	Error estándar
Edad de la paciente en estudio	Media	23.91	.923
	95% de intervalo de confianza para la media	Límite inferior	22.02
		Límite superior	25.79

En la figura 1, el gráfico de caja y bigotes permite interpretar un rango intercuartílico (Q3 – Q1) que acumula el 50% centrado en la edad de las pacientes entre 23.5 y 28 años. En el Q1 se acumula el 25% de los más jóvenes por debajo de 23.5 años de edad; y en el Q4 se acumula el 25% de las pacientes de mayor edad por encima de los 28 años.

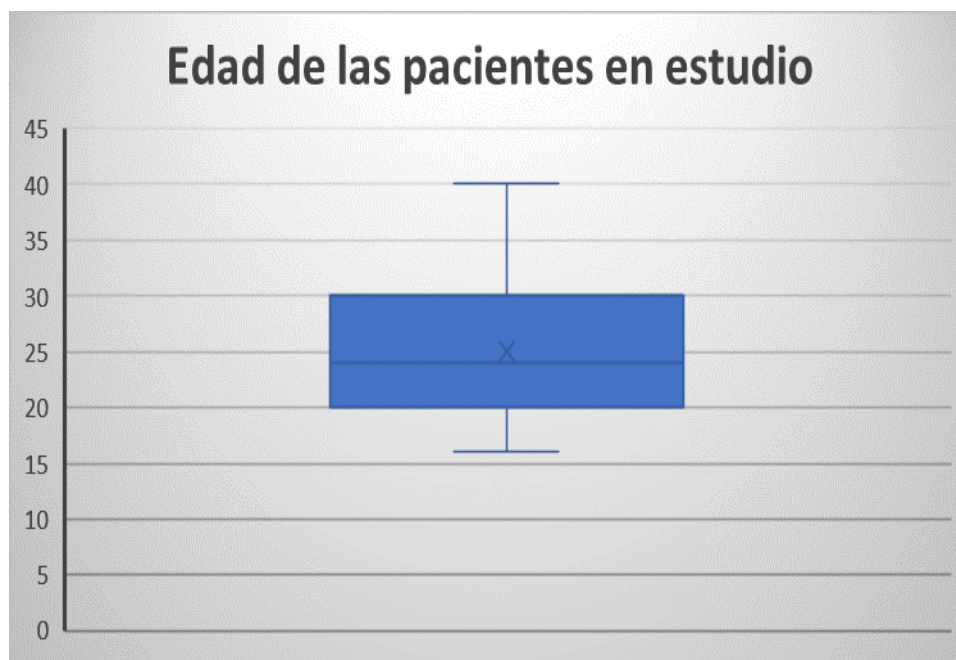


Ilustración 1 Gráfico caja y bigotes de edad de las pacientes en estudio



Correlación entre el diagnóstico prenatal de malformaciones del sistema nervioso central y el diagnóstico posnatal en pacientes atendidas en el hospital Escuela Bertha

Calderón Roque de enero 2020 a diciembre 2021

Escolaridad de las pacientes en estudio: EL 56.3% (18) de las pacientes en estudio presentaron una escolaridad de primaria, el 34.4% (11) cumplieron la secundaria; un 6.3% (2) eran universitarias y 3.1%(1) eran analfabeta.

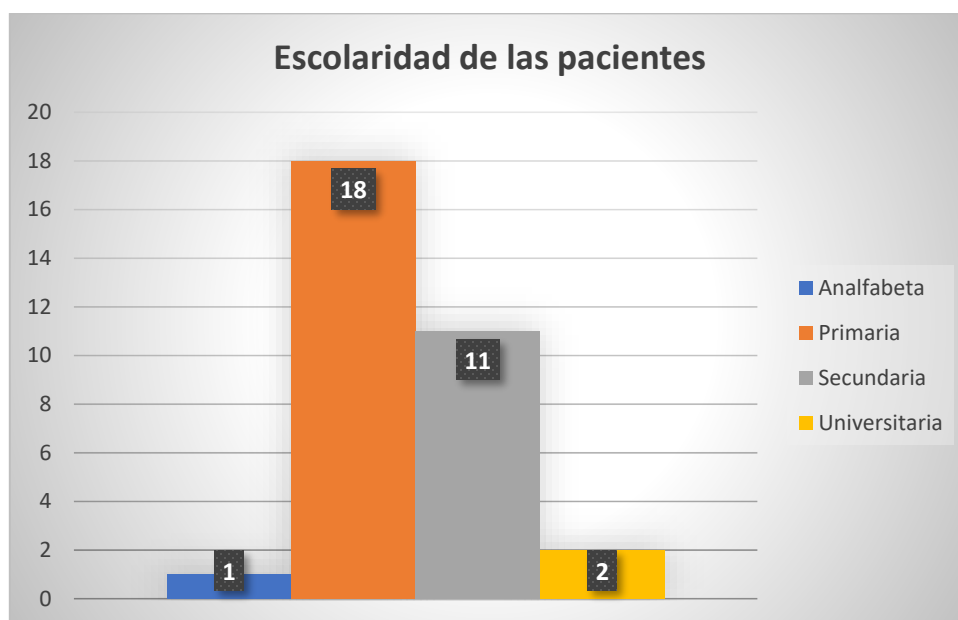


Ilustración 2. Escolaridad de las pacientes en estudio.



Correlación entre el diagnóstico prenatal de malformaciones del sistema nervioso central y el diagnóstico posnatal en pacientes atendidas en el hospital Escuela Bertha

Calderón Roque de enero 2020 a diciembre 2021

Procedencia de las pacientes en estudio: Un 56.3% (18) de las pacientes eran procedentes del departamento de managua, en igual porcentaje en un 9.4% (3) se encontró procedente de los departamentos de Masaya, Chontales y Matagalpa, seguido de Carazo en un 9%(3), un 6%(2) pacientes procedentes de Carazo y en un 3 %(1) pacientes de León, Estelí y Rio San Juan.

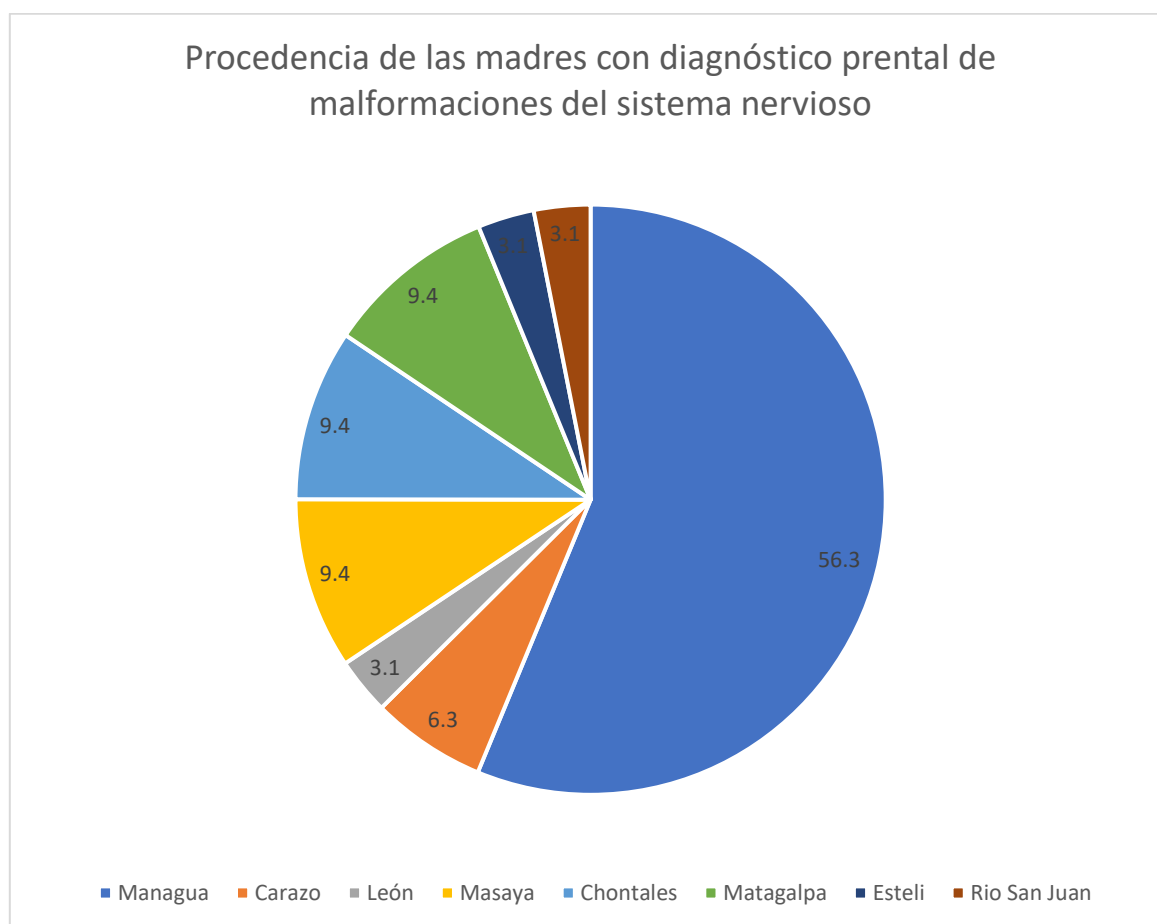


Ilustración 3. Procedencia de las pacientes diagnosticadas con fetos con malformación del sistema nervioso central.



Correlación entre el diagnóstico prenatal de malformaciones del sistema nervioso central y el diagnóstico posnatal en pacientes atendidas en el hospital Escuela Bertha

Calderón Roque de enero 2020 a diciembre 2021

Estado civil de la paciente en estudio: El 59.4% (19) de las pacientes se encontraban acompañadas, un 31.3% (10) eran solteras y un 9.4% (3) eran casadas.

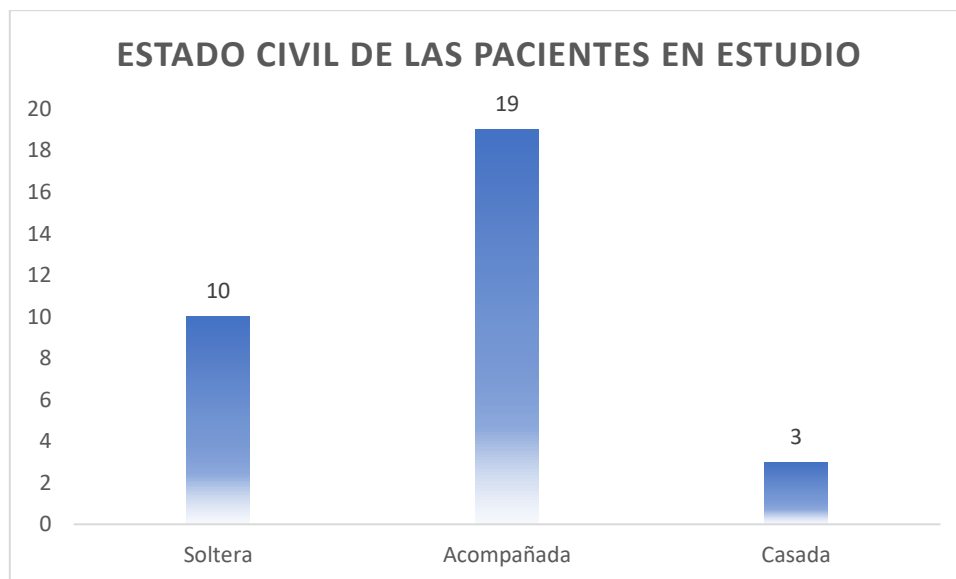


Ilustración 4. Estado civil de las pacientes en estudio.



Correlación entre el diagnóstico prenatal de malformaciones del sistema nervioso central y el diagnóstico posnatal en pacientes atendidas en el hospital Escuela Bertha

Calderón Roque de enero 2020 a diciembre 2021

Estado nutricional de las pacientes en estudio: Un 40.6% (13) de las pacientes en estudio presentaban normopeso, seguido de 18.8% (6) en obesidad grado I, 21.9% (7) estaban en sobrepeso, 9.4%(3) estaban en desnutrición, un 6.3%(2) en obesidad grado II; y 3.1%(1) en obesidad grado III.

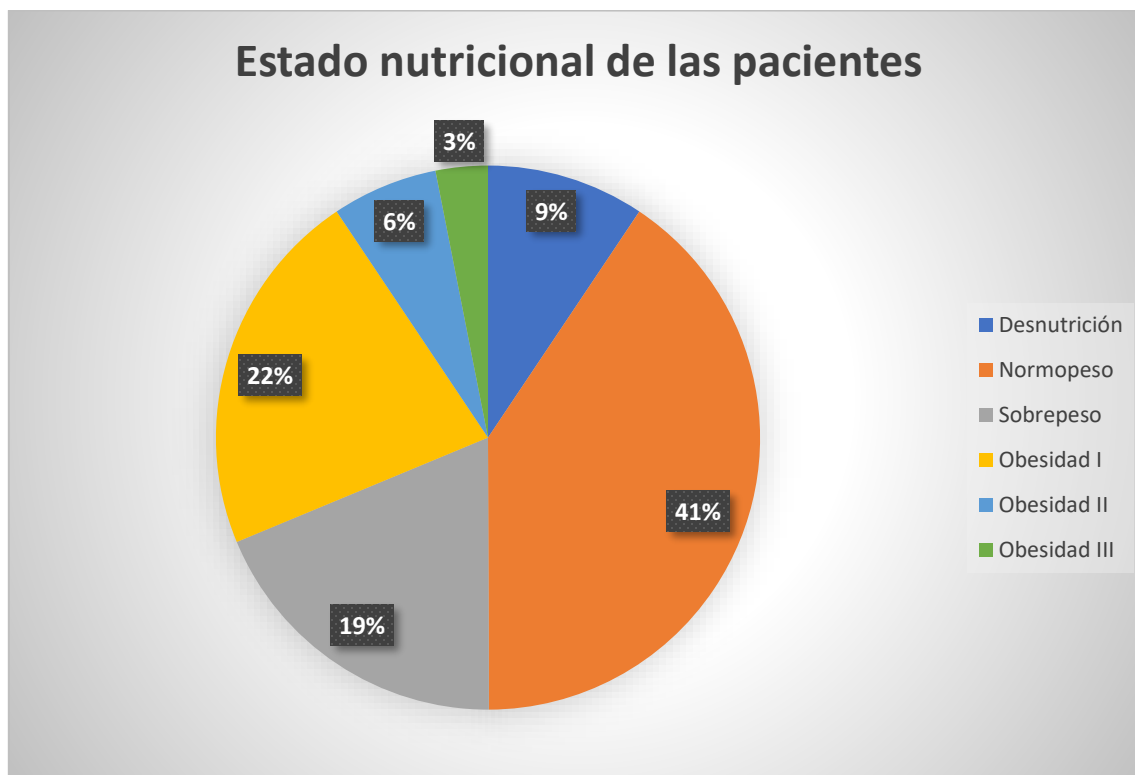


Ilustración 5. Estado nutricional de la paciente en estudio según índice de masa corporal.



Correlación entre el diagnóstico prenatal de malformaciones del sistema nervioso central y el diagnóstico posnatal en pacientes atendidas en el hospital Escuela Bertha

Calderón Roque de enero 2020 a diciembre 2021

Patologías maternas: Dentro de las patologías que presentaban las pacientes predominó en un 9.3% (3) la Diabetes Mellitus pregestacional, seguido del síndrome hipertensivo en un 6.3% (2) y una enfermedad inmunológica en un 3.1% (1). Dando un 81 % de pacientes sin comorbilidades.

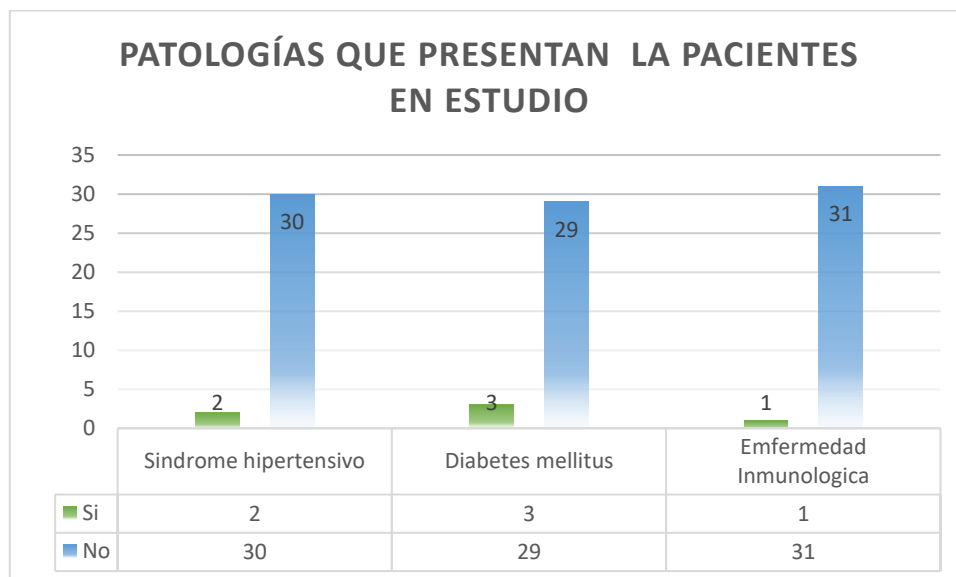


Ilustración 6. Patologías que presentan las pacientes con diagnóstico prenatal de malformación del sistema nervioso central.



Correlación entre el diagnóstico prenatal de malformaciones del sistema nervioso central y el diagnóstico posnatal en pacientes atendidas en el hospital Escuela Bertha

Calderón Roque de enero 2020 a diciembre 2021

9.2. Determinar los hallazgos ecográficos encontrados en las pacientes con diagnóstico prenatal de malformaciones del sistema nervioso central.

Hallazgos ecográficos encontrados prenatalmente: El hallazgo con mayor prevalencia fue el atrio mayor a 10 mm en un 75% (24), seguido de la presencia de mielomeningocele y cisterna magna mayor en igual valor en un 34% (11), la presencia de malformación Arnold Chiari en un 28.1% (9), alteración en el cerebelo un 21%(7), macro cráneo en un 18%(6), presencia de Mielosquisis lumbosacra en un 15%(5), en un 12%(4) se encontró una cisterna magna menor, la agenesia del cuerpo caloso y la lisencefalia. La ausencia del cávum y esquicencefalia en un 6% (2) y la raquisquisis al igual que la disgenesia de cuerpo caloso en un 3% (3.1)

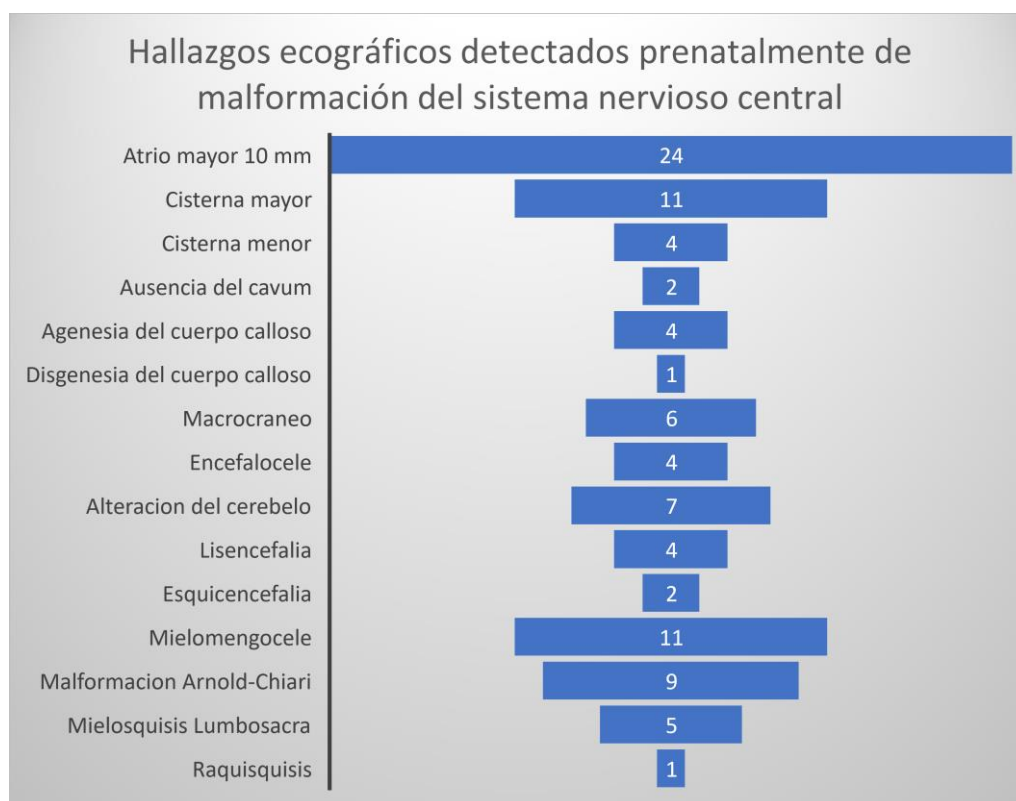


Ilustración 7. Hallazgos ecográficos encontrados en las pacientes con diagnóstico prenatal de malformaciones del sistema nervioso central.



Correlación entre el diagnóstico prenatal de malformaciones del sistema nervioso central y el diagnóstico posnatal en pacientes atendidas en el hospital Escuela Bertha

Calderón Roque de enero 2020 a diciembre 2021

Edad gestacional del diagnóstico: Las pacientes en las que se les detectó prenatalmente bebés con malformación del sistema nervioso central fue en el tercer trimestre predominando en un 18% (6) a las 33 semanas, seguido en las edades de 38, 34 y 33 semanas de gestación de un 15.6% (5), un 9% (3) a las 30 y 36 semanas, y un 3% (1) a las semanas 14, 19, 24, 25, 28 y 29. Representado en la ilustración 8.

Tabla 2. Edad gestacional en trimestre que tenían las pacientes al momento del diagnóstico prenatal de malformación del sistema nervioso central

Edad gestacional en que se realizó el diagnóstico	Frecuencia	Porcentaje
I trimestre	0	0
II trimestre	9	28.1
III trimestre	23	71.9
Total	32	100



Correlación entre el diagnóstico prenatal de malformaciones del sistema nervioso central y el diagnóstico posnatal en pacientes atendidas en el hospital Escuela Bertha

Calderón Roque de enero 2020 a diciembre 2021

En la tabla 2. Se encontró un 71.9% (23) de pacientes en la que se realizó el diagnóstico en el tercer trimestre y un 28.1 %(9) en el segundo trimestre. No se encontraron pacientes con diagnóstico previo a las 14 semanas.

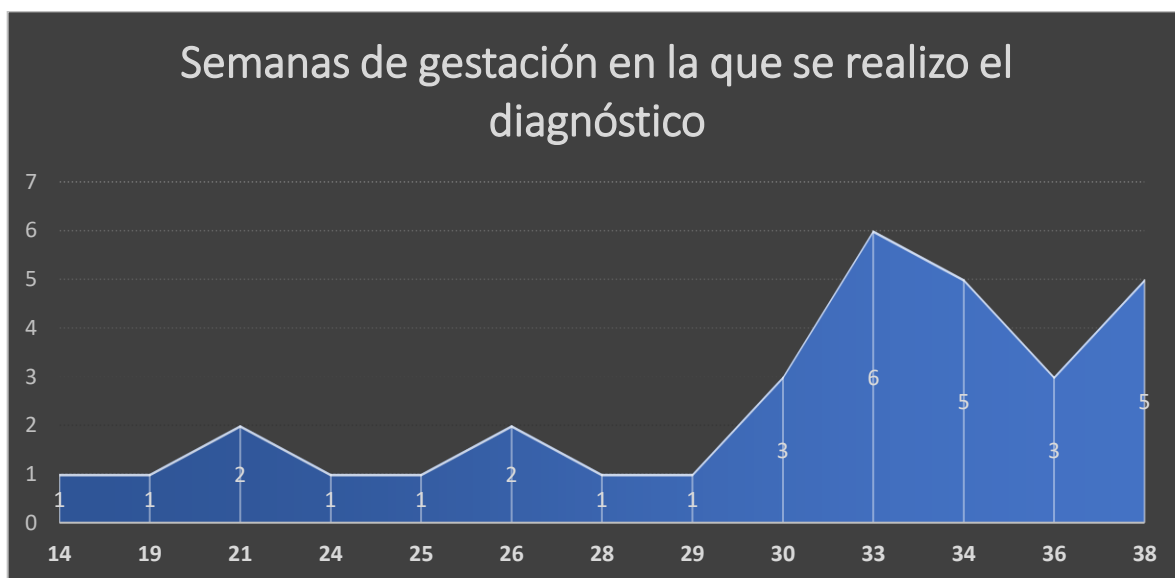

Ilustración 8. Edad gestacional en la que se realizó el diagnóstico prenatal de malformación del sistema nervioso central.



Correlación entre el diagnóstico prenatal de malformaciones del sistema nervioso central y el diagnóstico posnatal en pacientes atendidas en el hospital Escuela Bertha

Calderón Roque de enero 2020 a diciembre 2021

9.3. Identificar los hallazgos clínicos y de imagen encontrados en los neonatos con diagnóstico prenatal de malformaciones del sistema nervioso central.

Edad Gestacional al nacimiento: Las pacientes del estudio culminaron su gestación en un 50% (16) con embarazo mayor a las 37 semanas y el otro 50% menor a las 37 semanas, siendo la edad inferior de nacimiento las 29 semanas.

Tabla 3. Edad Gestacional en categorías en el que se dio el nacimiento de los neonatos con diagnóstico prenatal de malformación del sistema nervioso central

Edad gestacional al momento del parto	Frecuencia	Porcentaje	Porcentaje válido
A término	16	50	50
Pretérmino	16	50	50
Total	32	100	100

En la figura 9, el gráfico de caja y bigotes permite interpretar un rango intercuartílico (Q3 – 1) que acumula el 50% centrado en entre 36 – 37 semanas. En el Q1 se acumula el 25% por debajo de las 36 semanas; y en el Q4 se acumula el 25% de las pacientes de mayor de 37 semanas de gestación.

Tabla 4. Edad gestacional al nacimiento.

Edad gestacional del nacimiento de los neonatos.			Estadístico	Error estándar
Edad Gestacional al nacimiento	Media		36.269	.4498
	95% de intervalo de confianza para la media	Límite inferior	35.351	
		Límite superior	37.186	



Correlación entre el diagnóstico prenatal de malformaciones del sistema nervioso central y el diagnóstico posnatal en pacientes atendidas en el hospital Escuela Bertha Calderón Roque de enero 2020 a diciembre 2021

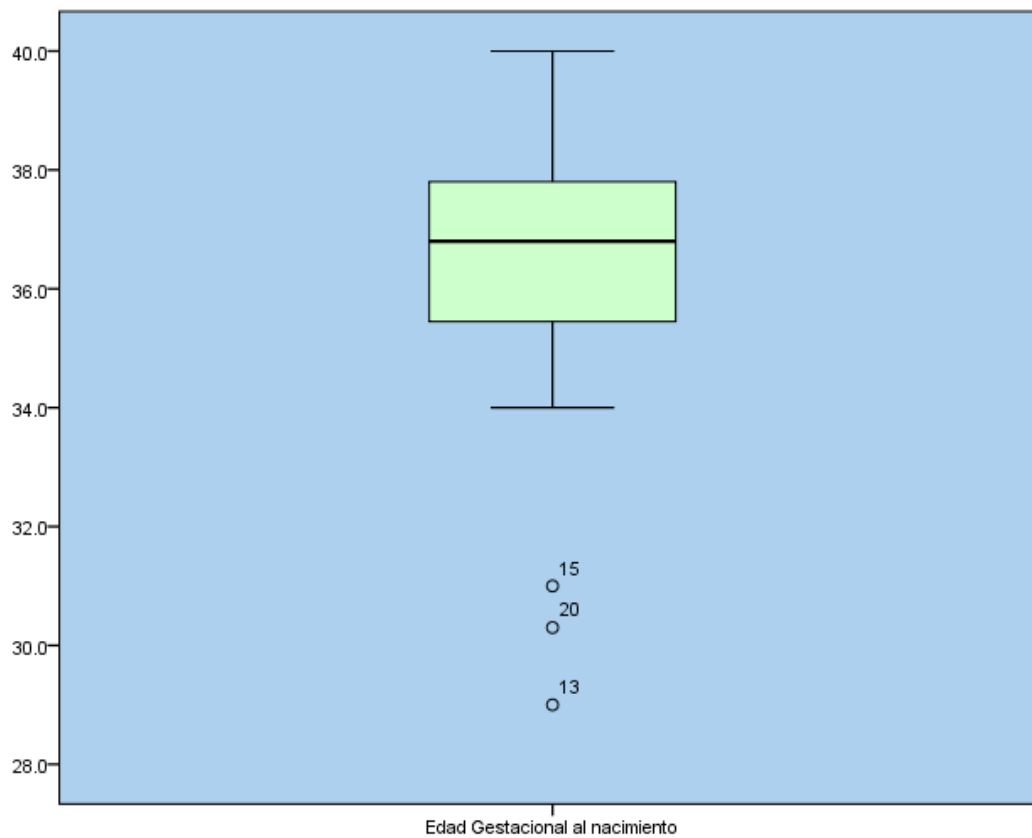


Ilustración 9. Edad gestacional en la que se dio el nacimiento de los neonatos con diagnóstico prenatal de malformación del sistema nervioso central.



Correlación entre el diagnóstico prenatal de malformaciones del sistema nervioso central y el diagnóstico posnatal en pacientes atendidas en el hospital Escuela Bertha

Calderón Roque de enero 2020 a diciembre 2021

Vía de nacimiento: La vía de nacimiento por cesárea se presentó en un 87.5%(28) y la vía vaginal en un 12.5%(4).

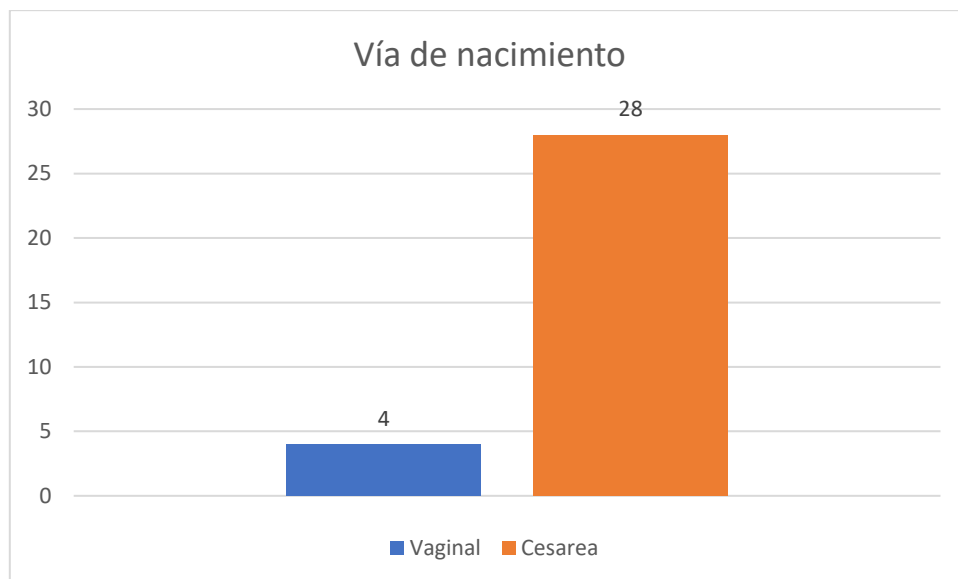


Ilustración 10. Vía de nacimiento



Correlación entre el diagnóstico prenatal de malformaciones del sistema nervioso central y el diagnóstico posnatal en pacientes atendidas en el hospital Escuela Bertha

Calderón Roque de enero 2020 a diciembre 2021

Sexo del neonato: El 71.9% (23) de los neonatos eran de sexo femenino, con un 25% (8) de sexo masculino y un 3.1% (1) de sexo indeterminado.

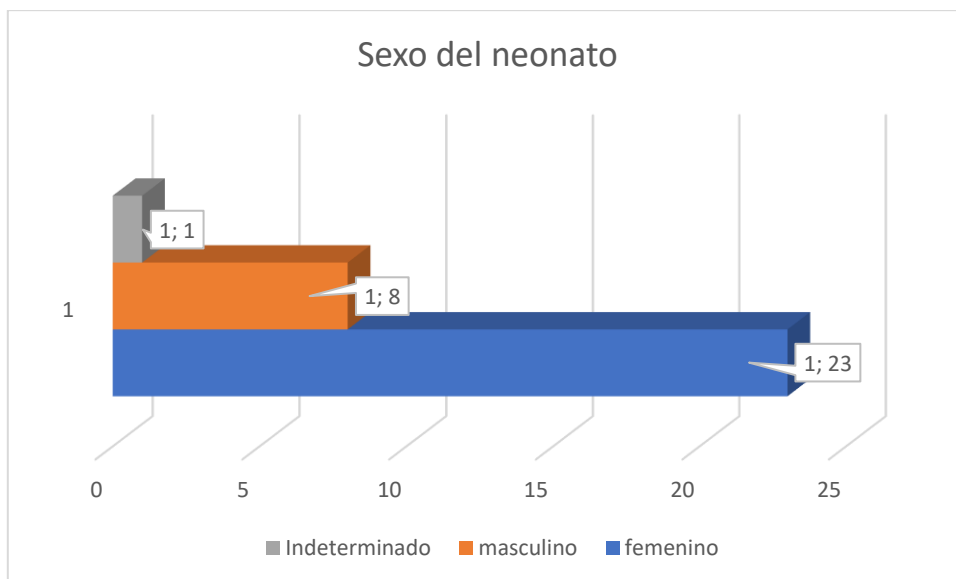


Ilustración 11. Sexo del neonato



Correlación entre el diagnóstico prenatal de malformaciones del sistema nervioso central y el diagnóstico posnatal en pacientes atendidas en el hospital Escuela Bertha

Calderón Roque de enero 2020 a diciembre 2021

Estudios de imagen realizado en el neonato: Se realizaron en un 96.7%(31) ultrasonidos transfontanelar en los neonatos y en un 81% (26) de los neonatos se realizaron tomografías de cráneo. Ningún neonato contaba con estudio de resonancia magnética realizado.

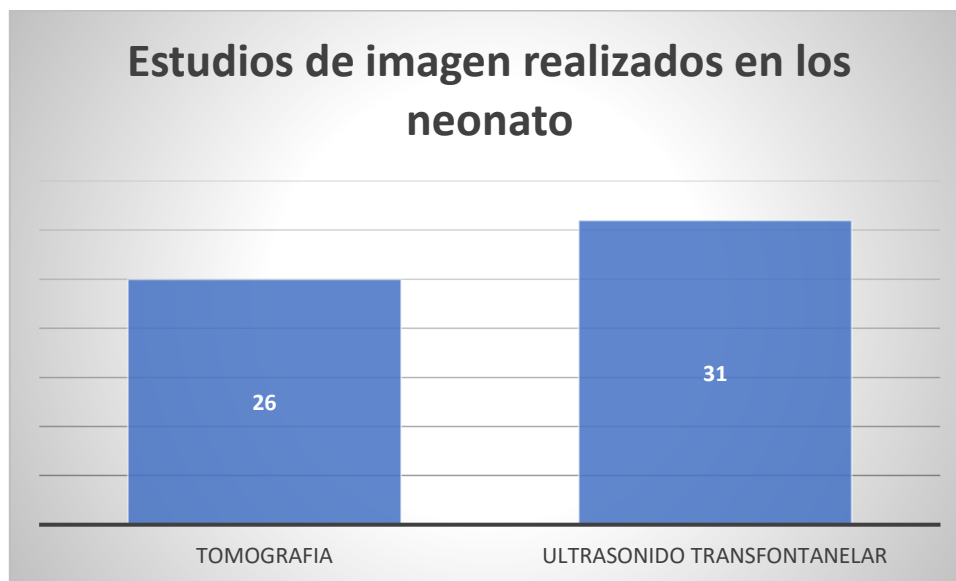


Ilustración 12. Estudio de imagen realizado en el neonato como estudio complementario por malformación del sistema nervioso central.



Correlación entre el diagnóstico prenatal de malformaciones del sistema nervioso central y el diagnóstico posnatal en pacientes atendidas en el hospital Escuela Bertha

Calderón Roque de enero 2020 a diciembre 2021

Hallazgos clínicos encontrados en los neonatos con diagnóstico prenatal de anomalías del sistema nervioso central predominó el mielomeningocele en un 37% (12) seguido de un 18% (6) por la presencia de hidrocefalia y mielosquisis en un mismo porcentaje, un 12% (4) presentaron encefalocele, un 9.4% (3) presentaron macrocráneo, un 6% (2) microcefalia, un 3% (1) presentaban teratoma sacro coccígeo, raquisquisis y turricefalia. En un 21.9% (7) los neonatos estudiados presentaron otras anomalías fuera del sistema nervioso central.

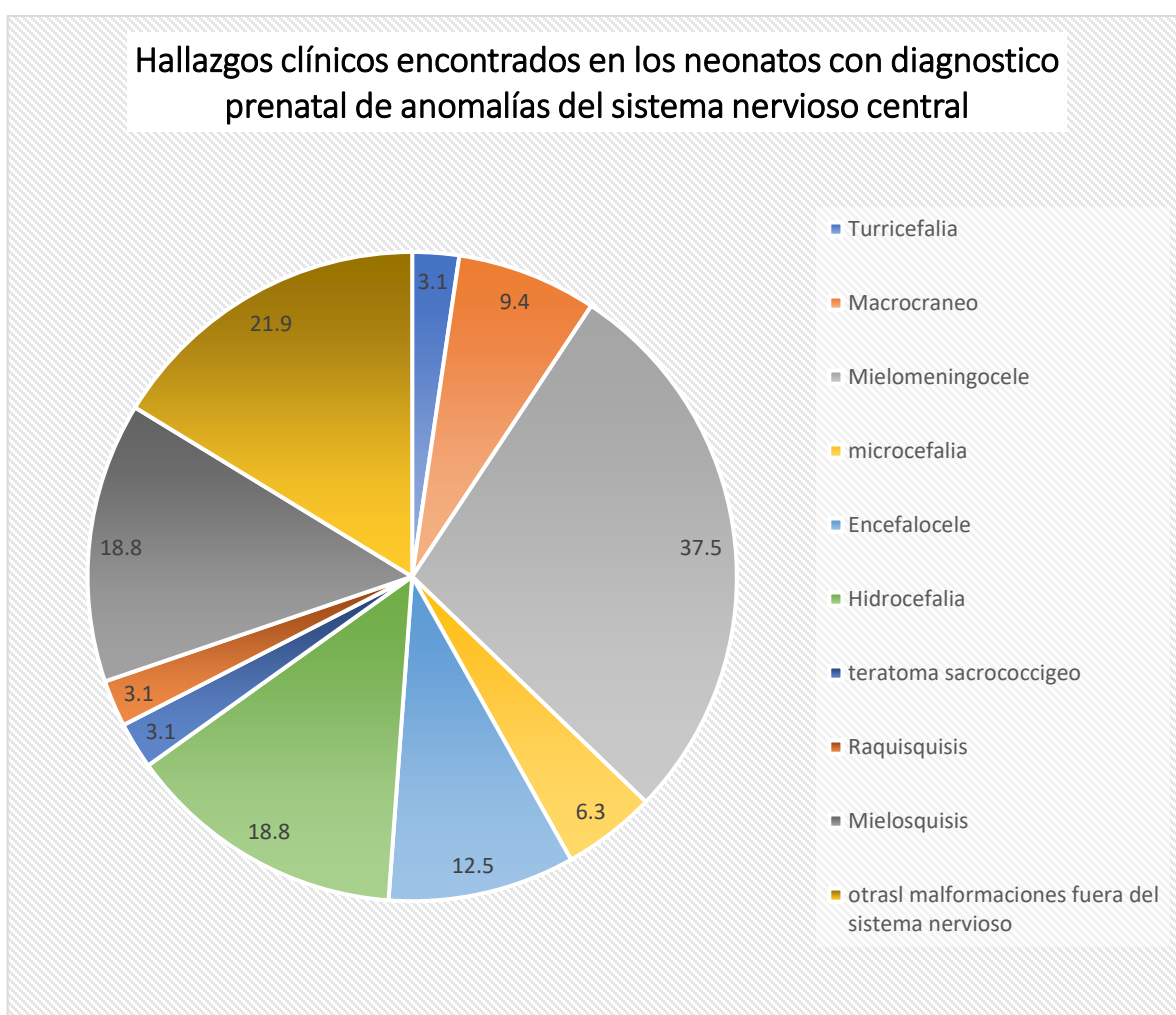


Ilustración 13. Hallazgos clínicos encontrados en los neonatos con diagnóstico prenatal de anomalías del sistema nervioso central.



Correlación entre el diagnóstico prenatal de malformaciones del sistema nervioso central y el diagnóstico posnatal en pacientes atendidas en el hospital Escuela Bertha

Calderón Roque de enero 2020 a diciembre 2021

Hallazgos en el ultrasonido transfontanelar realizados en los neonatos con diagnóstico prenatal de malformación del sistema nervioso central: se encontró que la hidrocefalia severa predominó en un 19% (6), seguido de 16.1% (5) la ausencia del septum pellucidum, un 12.9% (4) la presencia de ventriculomegalia y disgenesia del cuerpo caloso. Se obtuvo un 9.7% (3) que presentaron un ultrasonido transfontanelar normal; y en un 3% (1) se reportó presencia de hipoplasia cerebelosa y paquigiria

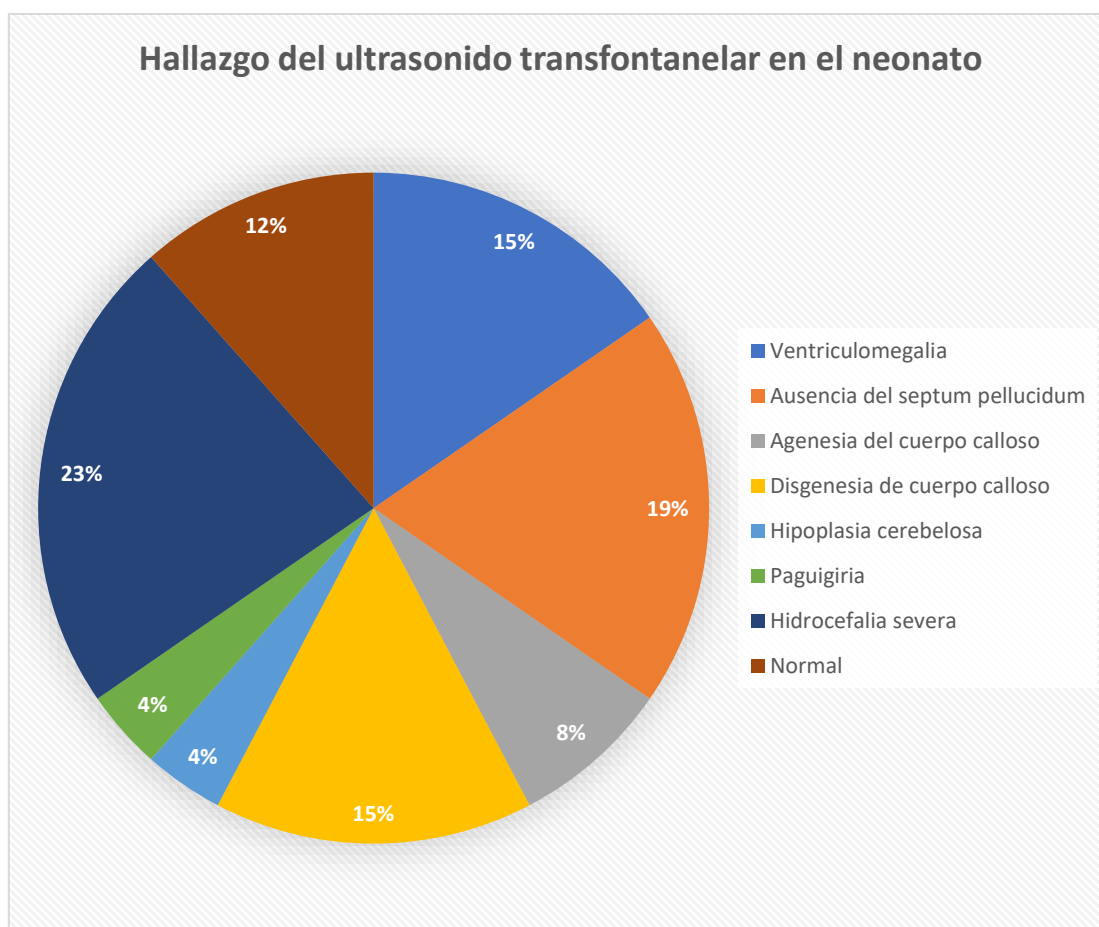


Ilustración 14. Hallazgos en el ultrasonido transfontanelar realizados en los neonatos con diagnóstico prenatal de malformación del sistema nervioso central.



Correlación entre el diagnóstico prenatal de malformaciones del sistema nervioso central y el diagnóstico posnatal en pacientes atendidas en el hospital Escuela Bertha

Calderón Roque de enero 2020 a diciembre 2021

Hallazgos en las tomografías de cráneo realizado en los neonatos con diagnóstico prenatal de anomalías del sistema nervioso central: se encontró en un 31%(8) la hidrocefalia, seguido de la presencia de ventriculomegalia en un 23%(6), y un igual porcentaje de 8% se presentó la encefalocele, la disgenesia del cuerpo caloso y la megacisterna magna. La malformación de Dandy Walker, la esquizencefalia, la paquigiria, la agenesia del septum pellucidum, la hipoplasia cerebelosa y la agenesia del septum pellucidum se reportaron en un 4%(1)

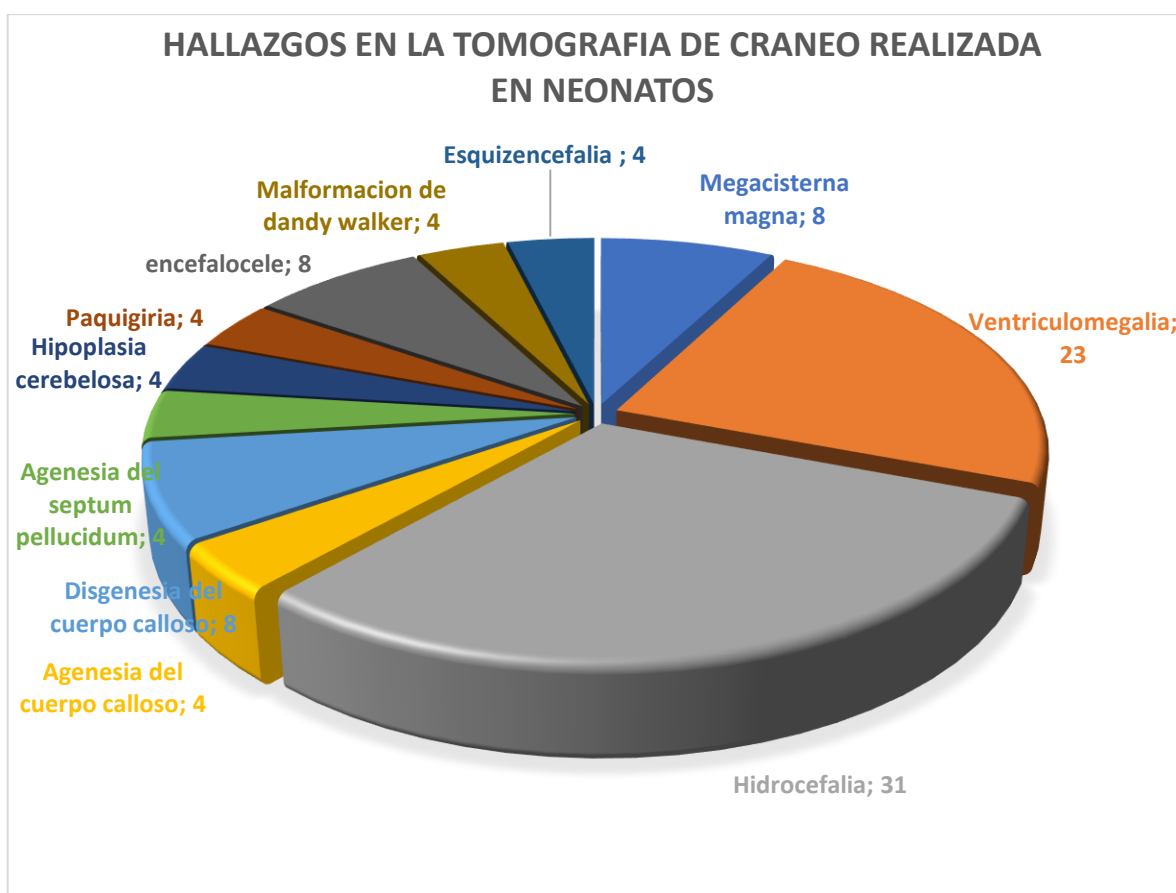


Ilustración 15. Hallazgos en las tomografías de cráneo realizada en los neonatos con diagnóstico prenatal de anomalías del sistema nervioso central.



Correlación entre el diagnóstico prenatal de malformaciones del sistema nervioso central y el diagnóstico posnatal en pacientes atendidas en el hospital Escuela Bertha

Calderón Roque de enero 2020 a diciembre 2021

9.4. Correlacionar los hallazgos ecográficos prenatales con los hallazgos de imagen encontrados posnatalmente

Concordancia entre hallazgos prenatales y ultrasonido transfontanelar: Se encontró una coincidencia total de 55% entre el diagnóstico dado prenatalmente y lo encontrado en el neonato en el ultrasonido transfontanelar, una coincidencia parcial de 42 % y un 3 % que no presentaron concordancia.

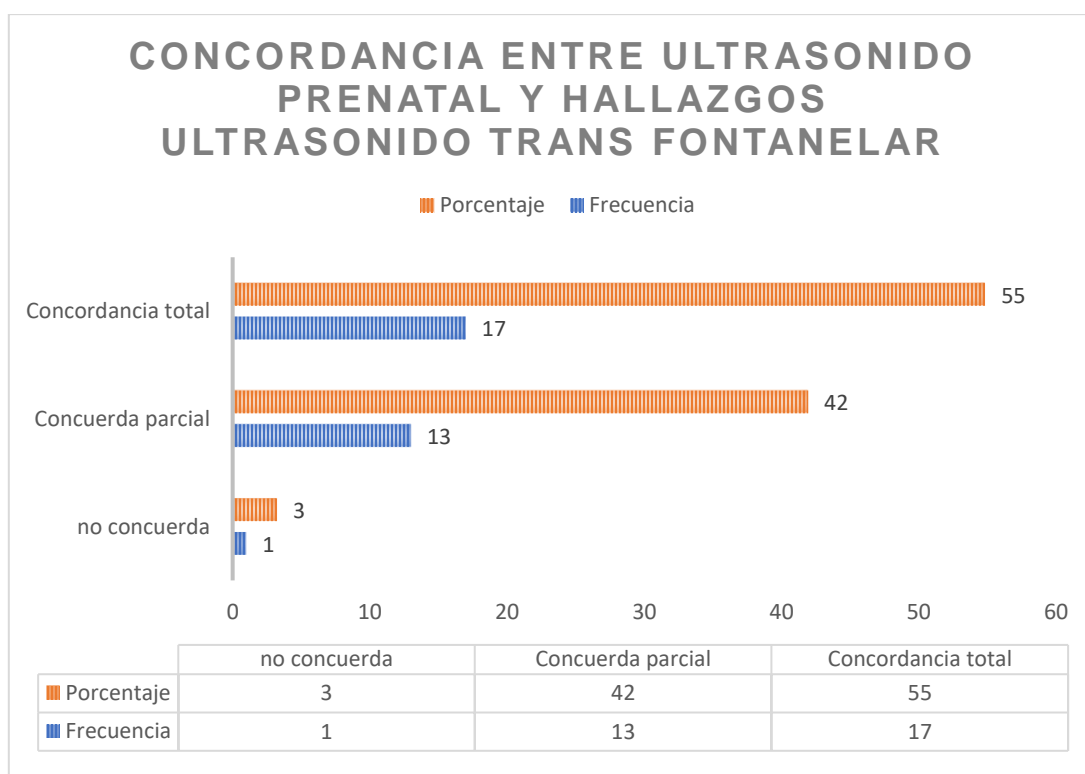


Ilustración 16. Concordancia entre el diagnóstico prenatal de malformación del sistema nervioso central y los hallazgos en el ultrasonido transfontanelar en el neonato.



Correlación entre el diagnóstico prenatal de malformaciones del sistema nervioso central y el diagnóstico posnatal en pacientes atendidas en el hospital Escuela Bertha

Calderón Roque de enero 2020 a diciembre 2021

Concordancia entre hallazgos prenatales de malformación del sistema nervioso central y la tomografía de cráneo en neonatos: se encontró que el 69.2% presentaron una coincidencia total, un 19.2% presentaron coincidencia parcial y un 11.5 % no presentaron coincidencia.

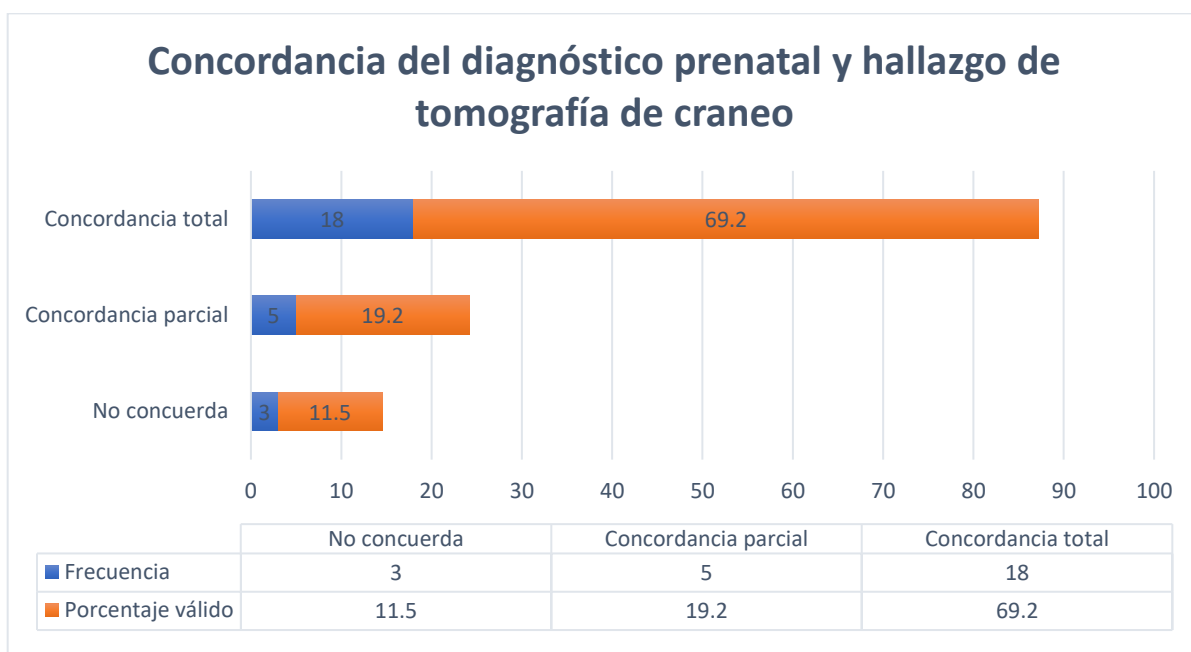


Ilustración 17. Concordancia del diagnóstico prenatal de malformación del sistema nervioso central con la tomografía de cráneo en el neonato.



Correlación entre el diagnóstico prenatal de malformaciones del sistema nervioso central y el diagnóstico posnatal en pacientes atendidas en el hospital Escuela Bertha

Calderón Roque de enero 2020 a diciembre 2021

Correlación entre el estado nutricional de la paciente y la concordancia en el diagnóstico prenatal con los ultrasonidos transfontanelar. La prueba de correlación de Gamma aportó las evidencias estadísticas de un valor de 0.4 con una $p = 0.09$

Tabla 5. Prueba de concordancia entre el estado nutricional y la concordancia del diagnóstico con el ultrasonido transfontanelar.

		Correlación ultrasonido transfontanelar			Total
		No concuerda	Concordancia parcial	Concordancia total	
Estado nutricional de la paciente en estudio	Desnutrición	0	0	3	3
	Normopeso	1	5	7	13
	Sobrepeso	0	2	4	6
	Obesidad I	0	3	3	6
	Obesidad II	0	2	0	2
	Obesidad III	0	1	0	1
Total		1	13	17	31

Prueba Gamma 0.4 $p = 0.09$



Correlación entre el diagnóstico prenatal de malformaciones del sistema nervioso central y el diagnóstico posnatal en pacientes atendidas en el hospital Escuela Bertha

Calderón Roque de enero 2020 a diciembre 2021

Correlación entre estado nutricional y concordancia entre el diagnóstico prenatal y la tomografía de cráneo en el neonato. La prueba de correlación de Gamma aportó la evidencia estadística de un valor de 0.05 con una $p = 0.85$

Tabla 6. Correlación entre estado nutricional y concordancia entre el diagnóstico prenatal y la tomografía de cráneo en el neonato.

		Correlación tomográfica			Total
		No concuerda	Concordancia parcial	Concordancia total	
Estado nutricional de la paciente en estudio	Desnutrición	0	0	2	2
	Normopeso	2	2	6	10
	Sobrepeso	0	1	4	5
	Obesidad I	1	2	3	6
	Obesidad II	0	0	2	2
	Obesidad III	0	0	1	1
Total		3	5	18	26

Prueba de Gamma 0.05 $p = 0.85$



Correlación entre el diagnóstico prenatal de malformaciones del sistema nervioso central y el diagnóstico posnatal en pacientes atendidas en el hospital Escuela Bertha

Calderón Roque de enero 2020 a diciembre 2021

Correlación de edad gestacional por trimestre al momento del diagnóstico prenatal y concordancia en el diagnóstico prenatal con el ultrasonido transfontanelar. La prueba de correlación de Gamma aportó las evidencias estadísticas de un valor de 0.18 con una $p = 0.61$.

Tabla 7. Correlación de edad gestacional por trimestre al momento del diagnóstico prenatal y concordancia en el diagnóstico prenatal con el ultrasonido transfontanelar.

		Correlación ultrasonido			Total
		No concordancia	Concordancia parcial	Concordancia total	
Edad gestacional por trimestre.	II Trimestre	0	4	6	10
	III Trimestre	1	9	11	21
Total		1	13	17	31

Correlación de Gamma 0.18 $p = 0.61$



Correlación entre el diagnóstico prenatal de malformaciones del sistema nervioso central y el diagnóstico posnatal en pacientes atendidas en el hospital Escuela Bertha

Calderón Roque de enero 2020 a diciembre 2021

Correlación de edad gestacional por trimestre al momento del diagnóstico prenatal y coincidencia en el diagnóstico prenatal con la tomografía de cráneo en el neonato. La prueba de correlación de Gamma aportó las evidencias estadísticas de un valor de 0.7 con una $p = 0.42$

Tabla 8. Correlación de edad gestacional por trimestre al momento del diagnóstico prenatal y concordancia en el diagnóstico prenatal con la tomografía.

		Correlación tomográfica			Total
		No concuerda	Concuerda parcial	Concordancia total	
Edad gestacional por trimestre.	II Trimestre	0	1	8	9
	III Trimestre	3	4	10	17
Total		3	5	18	26

Prueba de Gamma 0.7 $p = 0.42$



Correlación entre el diagnóstico prenatal de malformaciones del sistema nervioso central y el diagnóstico posnatal en pacientes atendidas en el hospital Escuela Bertha Calderón Roque de enero 2020 a diciembre 2021

X. Discusión de Resultados

10.1. Principales hallazgos a partir de los resultados Obtenidos

Las características sociodemográficas y obstétricas de las pacientes con diagnóstico prenatal de malformaciones del sistema nervioso central. Las pacientes dentro del estudio se caracterizan en su mayoría por ser jóvenes en edad reproductiva, con una primaria completa, acompañadas como estado civil que predominó y con procedencia de Managua.

El estado nutricional que predominó fue el peso normal seguido del sobrepeso. Sin comorbilidades asociadas en un 81 %.

Hallazgos ecográficos encontrados en las pacientes con diagnóstico prenatal de malformaciones del sistema nervioso central. El diagnóstico prenatal se realizó con un gran porcentaje en el tercer trimestre predominando la semana 33 de gestación donde el principal hallazgo ecográfico encontrado fue la medición de los atrios mayor de 10 mm seguidos por defectos de tubo neural predominando el mielomeningocele y en tercer lugar alteraciones de la fosa posterior.

Hallazgos clínicos y de imagen encontrados en los neonatos con diagnóstico prenatal de malformaciones del sistema nervioso central. Los neonatos dentro del estudio con diagnóstico prenatal de malformación del sistema nervioso central nacieron vía cesárea, siendo el 50 % de término y la otra mitad pretérmino; y predominando el sexo femenino.

De lo valorable por clínica se encontró a los defectos del tubo neural principalmente con mayor número de casos al mielomeningocele, seguido de la hidrocefalia. Es de relevancia conocer que las malformaciones del sistema nervioso central se encontraron asociadas a otras anomalías fuera de este sistema en un 21%.

Al momento de evaluar los estudios de imagen predominó la realización del ultrasonido transfontanelar encontrando como hallazgo principal la ventriculomegalia



Correlación entre el diagnóstico prenatal de malformaciones del sistema nervioso central y el diagnóstico posnatal en pacientes atendidas en el hospital Escuela Bertha

Calderón Roque de enero 2020 a diciembre 2021

seguido de la ausencia del septum pellucidum. Un 9% de los ultrasonidos se encontraron normal. Y un paciente no conto con dicho estudio dentro de los valorables en el estudio.

La tomografía de cráneo se realizó en menor frecuencia que el ultrasonido transfontanelar, sobresaliendo el reporte de hidrocefalia con mayor porcentaje.

Correlacionar los hallazgos ecográficos prenatales con los hallazgos clínicos y de imagen encontrados posnatalmente. Evaluando la concordancia entre el diagnóstico prenatal y lo reportado por cada estudio de imagen, se contrarresta el hallazgo ecográfico encontrado prenatalmente y se compara con lo reportado en el estudio neonatal de ultrasonido transfontanelar encontrando una concordancia total del 55% y una concordancia parcial del 42%; dando una suma de concordancia del 97% para el diagnóstico prenatal.

Comparando el diagnóstico prenatal con la tomografía de cráneo se encuentra una concordancia del 88% de los cuales un 19% se consideró concordancia parcial por tener otras alteraciones que no se observaron en la valoración prenatal. Así mismo, únicamente se encontraron 3 casos lo que corresponde al 12% de no coincidencia.

Se realizó una correlación entre las concordancias encontradas tanto en tomografía como con ultrasonido con el estado nutricional.

La prueba de correlación de Gamma aportó la evidencias estadísticas de un valor de $p = 0.09$, el cual es mayor que el nivel crítico de comparación $\alpha = 0.05$, esto indica que se obtuvo una respuesta estadística no significativa. Por lo tanto, la prueba no demostró una correlación entre el estado nutrición y coincidencia del ultrasonido transfontanelar.

La correlación entre estado nutricional y concordancia entre el diagnóstico prenatal y la tomografía de cráneo en el neonato la prueba de correlación de Gamma aportó la evidencias estadísticas de un valor de 0.05 con una $p = 0.85$.

Igualmente se realiza pruebas estadística de correlación entre edad gestacional del diagnóstico y las concordancias entre el diagnóstico prenatal y estudio de imagen y se encontró que las pacientes que no coincidieron fueron diagnosticadas en el tercer trimestre a pesar de no ser estadísticamente significativo que puede ser dado por los valores de cero en la tabla. Siendo para la prueba de correlación de Gamma el valor de 0.18 con una $p = 0.61$



Correlación entre el diagnóstico prenatal de malformaciones del sistema nervioso central y el diagnóstico posnatal en pacientes atendidas en el hospital Escuela Bertha

Calderón Roque de enero 2020 a diciembre 2021

para el ultrasonido transfontanelar y el valor de 0.7 con una $p = 0.42$ para la tomografía de cráneo en el neonato.

10.2.Limitaciones del estudio

- a) A pesar de contar con el registro de malformaciones congénitas en seguimiento tanto por el servicio de alto riesgo obstétrico como por el servicio de neonato , no se logró conseguir por archivo con los expedientes clínicos simultaneo tanto de madre como de bebe lo cual redujo significativamente la cantidad de la muestra.
- b) Los expedientes clínicos de neonato no contaban con algunas variables del estudio como eran los estudios de imagen por tratarse de bebes con malformación del sistema nervioso que ameritaron su traslado en sus primeras 24 horas de nacido para manejo por neurocirugía pediátrica en el Hospital Manuel de Jesús Rivera.

C. La falta de homogenización en los reportes radiológicos como son describir hidrocefalia y en otros ventriculomegalias reducen la posibilidad de valorarlo como una misma variable pudiendo crear sesgo al momento de realizar los cruces de variable.

10.3.Relación de resultados obtenidos con las conclusiones de otras investigaciones.

Los resultados obtenidos en la presente investigación que encuentra a las pacientes en edad reproductiva con una promedio de 24 años con una escolaridad primaria de 56.3% y estado civil “acompañada” en un porcentaje igual es comparable a los resultados encontrados por Rivera Torres, 2019 en el cual sus pacientes se encuentran en un 77% entre los 18 y 34 años y coinciden en un 81% de las pacientes que no presentan comorbilidades asociadas y de presentarla el pequeño porcentaje es por diabetes.Lo que traduce que las pacientes con



Correlación entre el diagnóstico prenatal de malformaciones del sistema nervioso central y el diagnóstico posnatal en pacientes atendidas en el hospital Escuela Bertha

Calderón Roque de enero 2020 a diciembre 2021

malformación del sistema nervioso central no presentan relación con presentar alguna patología lo que concuerda con la literatura internacional.

El estado nutricional que predominó en el presente estudio fue el normopeso en un 41% difiriendo del estudio de Paguaga Lorios, 2017 en el cual hace referencia a que la obesidad se presentó en el 24% de sus pacientes y como esta descrita en la literatura internacional tiene relación con la incidencia de malformaciones fetales. En el estudio de Persson, y otros, 2017 donde se revisaron 1243957 infantes entre los archivos médicos desde 2001 al 2014 encontraron un aumento en el *odd ratio* para presentar cualquier malformación mayor que aumento con el sobrepeso materno y según el grado de obesidad.

Acorde a Ramírez, 2016 el estudio difiere en el momento de la detección de la anomalía del sistema nervioso con sus resultados ya que en nuestro estudio la mayor tasa de detección fue en el tercer trimestre a las 33 semanas de gestación como promedio y en el estudio internacional de Ramírez se detectó a las 24 semanas, mencionando que las pacientes diagnosticadas hasta el tercer trimestre igualmente presentaron un alto grado de coincidencia.

A la evaluación en el periodo neonatal prevaleció dentro de las anomalías del sistema nervioso los reportes de hidrocefalia y ventriculomegalia con un total del 54% seguido de alteraciones espinales en un 58% lo que se relaciona a lo descrito en el estudio de Ortiz Solís, 2016 que describen la frecuencia de 27% de hidrocefalia detectadas por resonancia magnética en el neonato seguido por anomalías de la columna vertebral en un 21% coincidiendo con el estudio.

Se realizó una comparación entre los hallazgos prenatal y los hallazgos reportados en los estudios de imagen neonatal (ultrasonido transfontanelar y la tomografía de cráneo) en el que se determina la coincidencia (parcial y total) encontrándose con 97% por ciento para el ultrasonido y del 88% para la tomografía de cráneo que concuerda con el estudio de 2012, Vimercati et al en el cual reporta una coincidencia en el 71% de los casos y una completa discordancia en el 4%. Traduciendo como la valoración adecuada de manera prenatal con



Correlación entre el diagnóstico prenatal de malformaciones del sistema nervioso central y el diagnóstico posnatal en pacientes atendidas en el hospital Escuela Bertha

Calderón Roque de enero 2020 a diciembre 2021

una neurosonografía completa permitirá la detección de malformaciones del sistema nervioso central independiente de la edad gestacional.

10.4. Aplicaciones e implicaciones del estudio

1. Aplicaciones del estudio

- La presencia de malformaciones fetales del sistema nervioso esta pobremente relacionada a comorbilidades maternas.
- La detección temprana, idealmente en el segundo trimestre del embarazo, permite un mayor número de opciones terapéuticas como son la posibilidad de cirugía intrauterina hasta cirugías con natales.

2. Implicaciones del estudio

- El realizar el diagnóstico prenatal de malformación del sistema nervioso central permite planificar la finalización de la gestación con el objetivo de disminuir los eventos perinatales adversos.
 - La realización de estudios de imagen en el neonato permite detectar y/o descartar las alteraciones reportadas durante el embarazo; complementar así el diagnóstico posnatal.



Correlación entre el diagnóstico prenatal de malformaciones del sistema nervioso central y el diagnóstico posnatal en pacientes atendidas en el hospital Escuela Bertha

Calderón Roque de enero 2020 a diciembre 2021

XI. Conclusiones

1. Las pacientes dentro del estudio se caracterizan por ser jóvenes en edad reproductiva de 24 años como edad media, con primaria completa, acompañadas con un estado nutricional con normo peso, procedente de managua y sin comorbilidades asociadas.

2. El diagnóstico prenatal se realizó con un gran porcentaje en el tercer trimestre donde el principal hallazgo ecográfico encontrado fue la medición de los atrios mayor de 10 mm seguidos por defectos de tubo neural predominando el mielomeningocele.

3. De lo valorable por clínica se encontró a los defectos del tubo neural como el mielomeningocele con mayor porcentaje, seguido de la hidrocefalia. La ventriculomegalia fue el hallazgo que predominó en los estudios de imagen tanto en ultrasonido transfontanelar como en la tomografía axial computadorizada de cráneo.

4. Los hallazgos prenatal y los reportes de imagen en el neonato tienen una concordancia (total y parcial) del 97% para el ultrasonido transfontanelar y del 88% para la tomografía de craneal, al realizar la prueba estadística de correlación gamma comparando los factores que pueden ser asociados a la no coincidencia que se presentó como son la edad gestacional del diagnóstico y estado nutricional; no demostró ser estadísticamente significativo.



Correlación entre el diagnóstico prenatal de malformaciones del sistema nervioso central y el diagnóstico posnatal en pacientes atendidas en el hospital Escuela Bertha

Calderón Roque de enero 2020 a diciembre 2021

XII. Recomendaciones

Al Hospital Bertha Calderón Roque:

Fortalecer la educación continua dirigida a las mujeres embarazadas para la realización de evaluación ecográfica desde el primer trimestre con el apoyo de atención primaria.

Continuar con la formidable evaluación estructural en pacientes que a pesar de no tener factores de riesgo asociados; debido a la alta sensibilidad y especificidad del ultrasonido permitirá detectar o descartar la presencia de malformaciones fetales.

Continuar el abordaje terapéuticos multidisciplinario en madres con detección temprana de malformaciones del sistema nervioso central fetal como son la cirugía intrauterina y con natal con el objetivo de mejorar el neurodesarrollo.

Realizar un seguimiento de los bebés con malformaciones del sistema nervioso central hasta su vida posnatal con los estudios imagenológicos pertinentes para evaluar de manera más integral su evolución clínica.



Correlación entre el diagnóstico prenatal de malformaciones del sistema nervioso central y el diagnóstico posnatal en pacientes atendidas en el hospital Escuela Bertha Calderón Roque de enero 2020 a diciembre 2021

Bibliografía

- Anderon, J., Waller, K., Canfield, M., Shaw, G., Watkins, M., & Werler, M. (2004). Maternal obesity, Gestacional diabetes and central nervous system birth defects. Texas, Houston.
- Barañano, K., & Burd, I. (2022). CNS Malformations in the newo. *Maternal Health, Neonatology, and Perinatology*, 8(1), 1-7. doi:<https://doi.org/10.1186/s40748-021-00136-4>
- Cater, S. W., Boyd, B. K., & Ghate, S. V. (July de 2020). Abnormalities of the Fetal Central Nervous System: Prenatal US Diagnosis with Postnatal Correlation. *RadioGraphics*, 40(5), 1-14. doi:10.1148/rg.2020200034
- Clinic Barcelona Hospital Universitario. (2015). Neurosonografía fetal. Barcelona.
- Flores Sandi, G. (2019). Defectos del Tubo Neural: Factores de Riesgo Etiológico. *Revista Clínica HSID*, 9(1), 65-71.
- Góngora Gómez, O., Sanz Pupo, N. J., Gómez Vásquez, Y. E., & Bauta Milord, R. (2019). Valor de la ultrasonografía diagnóstica fetal en la detección de malformaciones congénitas. *íRevista científica estudiantil*, 58(274), 113-118. Obtenido de http://www.rev16deabril.sld.cu/index.php/16_4/article/view/847/pdf_225
- Gudiel Jarquín, J. J. (2017). Incidencia De Malformaciones Congénitas En El Hospital Alemán Nicaragüense En El Periodo De Enero A Diciembre Del 2017. Managua.
- Gutiérrez Gutiérrez, J. C. (2016). Coincidencia anatomopatológicas de los defectos fetales diagnosticados en el segundo nivel en el Instituto Nacional de Perinatología. 38, Universidad Nacional Autónoma de México, Medicina Materno Fetal, México.
- Gutiérrez Padilla, J. A., Castellanos, E. A., García Hernández, H. A., García Morales, E., Padilla Muñoz, H., Rulfo Ibarra, D. P., . . . Zepeda Romero, L. C. (2019). Manual de Neonatología (2da ed.). Guadalajara, México.
- Hawes, J., Bernardo, S., & Wilson, D. (mayo-junio de 2020). The Neonatal Neurological Examination: Improving Understanding and Performance. *Neonatal Network*, 39(3), 116-128. doi:10.1891/0730-0832.39.3.116



Correlación entre el diagnóstico prenatal de malformaciones del sistema nervioso central y el diagnóstico posnatal en pacientes atendidas en el hospital Escuela Bertha

Calderón Roque de enero 2020 a diciembre 2021

- Islas Domínguez, L. P., Solís Herrera, H., Galicia Flores, L., & Monzoy Ventre, M. A. (Julio-Septiembre de 2005). Frecuencia de malformaciones congénitas del sistema nervioso central en el recién nacido. Experiencia de cinco años en el Hospital General de México. *Revista Médica del Hospital General de México*, 63(3), 131-135.
- ISUOG. (2007). Evaluación Ultrasonográfica del Sistema Nervioso Central Fetal: Guías para realizar el “examen básico” y el “neurosonograma fetal”. *Ultrasound Obstet Gynecol*(29), 109-116. doi:10.1002/uog.3909
- Kaur, N., Kaur, A., Gupta, S., Kaur, P., Kaur, J., & Singh, M. (marzo de 2017). Ultrasound evaluation of fetal central nervous system anomalies and its correlation with postnatal outcome. *International Journal of Medical Research and Review*, 5(3), 266-272. doi:10.17511/ijmrr.2017.i03.09.
- Mehta, H., Epelman, M., Miller, C., & Boyle, E. M. (2011). The Central Nervous System. *Imaging of the Newborn*, 106-138. doi:/10.1017/CBO9780511978074.011
- Ministerio de Salud. (2008). *Manual Operativo Para El Registro Nicaragüense De Malformaciones Congénitas*. Ministerio de Salud, Dirección General de Servicios de Salud. Managua: Dirección General de Servicios de Salud.
- Murcia Pascual, F. J., Delgado Cotán, L., Jiménez Crespo, V., Vásquez Rueda, F., Rodríguez Cano, E., Miño Mora, M., & Paredes Esteban, R. M. (2017). Correlación entre la ecografía prenatal y el diagnóstico posnatal de las malformaciones congénitas. *Cirugía PEdiátrica*, 30(3), 126-130.
- OMS. (01 de Abril de 2010). Defectos congénitos. *Asamblea mundial de la salud*(63), 07.
- Onkar, D., Onkar, P., & Mitra, K. (2014). Evaluation of Fetal Central Nervous System anomalies by ultrasound and its anatomical co-relation. *Journal of Clinical and Diagnostic Research*, 8(6), 5-7.
- OPS/OMS. (2014). *Guía para el manejo integral del recién nacido grave*. Representación Guatemala OPS/OMS, Guatemala.
- Organización Panamericana de la Salud. (2020). *Presente y futuro de la vigilancia de defectos congénitos en las américas*. Uruguay: OPS.



Correlación entre el diagnóstico prenatal de malformaciones del sistema nervioso central y el diagnóstico posnatal en pacientes atendidas en el hospital Escuela Bertha

Calderón Roque de enero 2020 a diciembre 2021

- Ortiz Solís, G. A. (2016). Frecuencia de malformaciones congénitas del sistema nervioso detectadas por Resonancia Magnética (RM) en pacientes atendidos en el Hospital Escuela Antonio Lenin Fonseca, de enero del 2014 a enero del 2016. Tesis monográfica, Departamento de Radiología, Managua.
- Paguaga Lorios, Y. (2017). Estudio clínico epidemiológico de malformaciones fetales detectadas por ecografía de pacientes que ingresaron al Hospital Bertha Calderón Roque, Abril. Tesis Monográfica, Managua.
- Persson, M., Cnattingius, S., Villamor, E., Söderling, J., Pasternak, B., Stephasson, O., & Neovius, M. (May de 2017). Risk of major congenital malformations in relation to maternal overweight obesity severity: Cohort study of 1,2 millions singletons. *The British Medical Journal*, 357, 1-8. doi:10.1136/bmj.j2563
- Rivera Torres, A. R. (2019). Correlación del diagnóstico pre natal y diagnóstico posnatal de malformaciones congénitas fetales en pacientes embarazadas del Hospital Militar Escuela Dr. Alejandro Dávila Bolaños en un periodo de 1 de enero 2017 a 31 de octubre de 2018. Tesis Monográfica, Universidad Nacional Autónoma de Nicaragua, Gineco obstetricia, Managua.
- Rodríguez, A., Domínguez, S., Cantín, M., & Rojas, M. (2015). Embriología del sistema nervioso. *International journal of medical and surgical sciences*, 2(1), 385-400.
- Sociedad Española de Ginecología y Obstetricia. (Febrero de 2020). Guía de la sistemática de la Neurosonografía fetal. *GapSego*, 1-41.
- Sorokan, S. T., Jefferies, A. L., & Miller, S. P. (2018). Imagine the term neonatal brain. *Pediatrics and child Health*, 23(5), 322-328. doi:10.1093/pch/pxx161
- Tawfik, N. A., Tohamy Ahmed, A., El-Shafei, T. E., & Habba, M. R. (2020). Diagnostic value of spinal ultrasound compared to MRI for diagnosis of spinal anomalies in pediatrics. *Egyptian Journal of Radiology and Nuclear Medicine*, 51(18), 1-11. doi:https://doi.org/10.1186/s43055-020-0131-7
- The American College of Obstetrician and Gynecologists (ACOG). (Diciembre de 2017). Neural Tube defects. Practice Bulletin No. 187. Clinical Management Guidelines for



Correlación entre el diagnóstico prenatal de malformaciones del sistema nervioso central y el diagnóstico posnatal en pacientes atendidas en el hospital Escuela Bertha

Calderón Roque de enero 2020 a diciembre 2021

Obstetrician–Gynecologists,

130(6),

279-290.

doi:10.1097/AOG.0000000000002412



Correlación entre el diagnóstico prenatal de malformaciones del sistema nervioso central y el diagnóstico posnatal en pacientes atendidas en el hospital Escuela Bertha Calderón Roque de enero 2020 a diciembre 2021

XIII. Anexos

1. Ficha de recolección de datos

Tema: Correlación entre el diagnóstico prenatal de malformaciones del sistema nervioso central y el diagnóstico posnatal en pacientes atendidas en el hospital Escuela Bertha Calderón Roque de enero 2020 a diciembre 2021

Expediente madre: ____

Expediente bebe: ____

1. Características sociodemográficas y obstétricas de las pacientes con diagnóstico prenatal de malformaciones del sistema nervioso central en pacientes atendidas en el hospital Escuela Bertha Calderón Roque del año 2020 al 2021

1.1 Edad: ____

1.2 Escolaridad (marcar con una X):

Analfabeta ____

Primaria ____

Secundaria ____

Universitaria ____

Profesional ____

1.3 Procedencia: _____

1.4 Índice de masa corporal: ____

1.5 Estado nutricional según índice de masa corporal (marque con una X):

Desnutrición ____

Normal ____

Sobrepeso ____

Obesidad I ____

Obesidad II ____



Correlación entre el diagnóstico prenatal de malformaciones del sistema nervioso central y el diagnóstico posnatal en pacientes atendidas en el hospital Escuela Bertha Calderón Roque de enero 2020 a diciembre 2021

Obesidad ____

2. Hallazgos ecográficos encontrados en las pacientes con diagnóstico prenatal de malformaciones del sistema nervioso central.

2.1 Valoración ecográfica por medicina materno fetal:

- Atrio \geq 10mm ____
- Cisterna magna \geq 10 mm ____
- Cisterna magna $<$ 2 mm ____
- Alteraciones morfológicas o de ecogenicidad en el cávum del septum pellucidum ____
- Ausencia cávum septum pellucidum ____
- Alteraciones morfología craneal ____
 - Describe:
- Alteración biometrías cefálicas (por debajo o por encima 2 desviaciones estándar) ____
 - macrocefalia
 - microcefalia
- Estructuras quísticas intracraneales ____
- Alteración morfológica de las astas anteriores ventrículos laterales ____
- Alteración morfológica o biométrica de cerebelo ____
 - Describe:
 - Alteración ecogenicidad ____
 - Alteración circunvoluciones ____
- Alteración del parénquima cerebral ____
 - Describe:

2.2 Edad gestacional del diagnóstico prenatal: ____



Correlación entre el diagnóstico prenatal de malformaciones del sistema nervioso central y el diagnóstico posnatal en pacientes atendidas en el hospital Escuela Bertha

Calderón Roque de enero 2020 a diciembre 2021

3. Identificar los hallazgos clínicos y de imagen encontrados en los neonatos con diagnóstico prenatal de malformaciones del sistema nervioso central.

3.1 Edad gestacional al nacimiento:

3.2 Vía de nacimiento: ____ Vaginal ____ Cesárea

3.3 sexo del neonato: ____ Femenino ____ Masculino ____ Indeterminado

3.4 Mencione los estudios de imagen realizados en el neonato para valoración de malformación del sistema nervioso central:

3.5 Describa hallazgos clínicos reportados en el neonato:

3.6 Describa hallazgos en el ultrasonido transfontanelar:

3.7 Describa hallazgos en la tomografía de cráneo: