



UNIVERSIDAD  
NACIONAL  
AUTÓNOMA DE  
NICARAGUA,  
MANAGUA  
UNAN-MANAGUA

UNIVERSIDAD NACIONAL AUTONOMA DE NICARAGUA, MANAGUA

TESIS PARA OPTAR AL TÍTULO DE ESPECIALISTA EN  
ORTOPEDIA Y TRAUMATOLOGÍA.

“Resultados funcionales en pacientes operados con técnica MIS con  
Discopatía lumbar en el Hospital Militar Escuela Dr. Alejandro Dávila  
Bolaños periodo comprendido del 1ero de noviembre 2016 al 1ero  
de Julio 2019”

**Autor:** Dr. Farex Eliezer Sánchez Olivares

Médico y cirujano general

**Tutor:** Capitán - Dr. Rolando José Fletes López

Ortopedista y Traumatólogo

Sub Especialista en Cirugía de Columna.

**Asesor metodológico:** Capitán -Dr. Saúl Aviezar Blandón L.

Ortopedia y traumatología

Sub-especialista en miembro superior

Managua, Nicaragua 27 de marzo del 2020

### **Dedicatoria:**

A mi Madre **Edy Olivares Morazán**; por su apoyo moral y acompañamiento durante toda mi vida.

A mi padre y resto de familiar por ser de ayuda idónea en todos los aspectos de mi vida.

A mis colegas y maestros por apoyarme y siempre creer en que podía hacer más en el camino.

## **Agradecimiento:**

A **Dios**, el ser que nos dio la vida y me ofreció la oportunidad de aventurarnos en el fascinante mundo de la ortopedia y traumatología, además de permitirme culminar esta etapa maravillosa, colmada de experiencias agradables.

A mis **Familiares**, que siempre me mostraron su apoyo incondicional, y siempre estaba a mi lado.

A mis **Maestros y Mentores**, que en estos años de formación fueron ejemplo a seguir en la enseñanza y desarrollo de habilidades de la formación profesional ortopédica, además de ser considerados como mis amigos.

## **Opinión del tutor**

En mi carácter de tutor de trabajo presentado por el Dr. Farex Eliezer Sánchez Olivares, considero que es un trabajo pertinente y de mucha utilidad. Es el primer estudio, que se hace para evaluar técnica mínima invasiva en pacientes con patología de disco mononivel lumbar en nuestra unidad hospitalaria en el servicio de cirugía de columna.

Los resultado me parecen satisfactorios y muy apegados a la realidad, la información recopilada puede ser de utilidad para futuras investigaciones, ya que el campo de mínima invasiva está en auge, y es la tendencia de muchas especialidades quirúrgicas. Las ventajas que ofrecen la cirugía mínima invasiva, son superiores a las cirugía estándar, las complicaciones postquirúrgicas son menores, el tiempo de estancia intrahospitalarias se reducen paulatinamente y la recuperación de los paciente son mejores.

Aprovecho para felicitar al autor de este estudio, ya que cumplió con los requisitos requeridos para optar al título de ortopedista y traumatología, y que realizo dicho estudio con mucha dedicación.

Dr. Rolando José Fletes López  
Ortopedista y Traumatólogo  
Especialista cirugía de columna  
Medico de base Hospital Militar

## Contenido

I. INTRODUCCION.....	1
II. ANTECEDENTES .....	3
III. JUSTIFICACIÓN .....	5
IV. PLANTEAMIENTO DEL PROBLEMA.....	6
V. OBJETIVOS.....	7
Objetivo general:.....	7
Objetivos específicos:.....	7
VI. MARCO TEÓRICO: .....	8
VII. DISEÑO METODOLÓGICO .....	27
Tipo de estudio.....	27
Área de estudio .....	27
Universo .....	27
Muestra.....	27
Unidad de estudio .....	27
Criterios de inclusión.....	27
Criterios de exclusión.....	28
Instrumento .....	28
Recolección de la información .....	28
Procesamiento de la información .....	28
Aspectos éticos .....	28
VIII. OPERACIONALIZACION DE LAS VARIABLES.....	29
IX. RESULTADOS .....	31
X. DISCUSION.....	32
XI. CONCLUSIONES.....	34
XII. RECOMENDACIONES.....	35
XIII. BIBLIOGRAFIA.....	36
XIV. ANEXOS.....	38

## I.INTRODUCCION

El dolor lumbar representa una de las principales causas de consulta para el servicio de ortopedia cerca del 80%. La lumbalgia es una patología muy frecuente en nuestro medio, con una enorme repercusión sanitaria y sociolaboral, el dolor se puede originar en varias estructuras anatómicas del interior de la columna, pero con frecuencia no es posible localizar su origen. Estudios experimentales y clínico indican que el disco intervertebral (DIV) es uno de los orígenes más importantes de dolor de espalda según estimación, casi el 40% de los casos de dolor crónico de la parte baja de la espalda se origina en el disco intervertebral. (Amin, 2017)

Con la edad, se inicia una cascada degenerativa en la columna lumbar, que comienza en el disco intervertebral, continuando por las facetas articulares y demás elementos vertebrales. Esta degeneración del raquis forma parte del envejecimiento normal del individuo, aunque en ocasiones puede causar dolor y/o alteraciones neurológicas con mínimas manifestaciones imagenológicas. (Manniche, 2007)

Cuando el raquis en su conjunto es sometido a una sobrecarga mecánica, puede, una vez sobrepasados su rango de "seguridad", sufrir una lesión de sus estructuras que impliquen la rotura del disco y la posterior herniación del mismo.

La **fusión espinal lumbar** ha sido usada por mucho tiempo en el tratamiento de una amplia variedad de patologías espinales que causan inestabilidad, dolor e incapacidad funcional, incluido la Discopatía lumbares. Varias técnicas de fusión espinal son objetos de continuas investigaciones clínicas, con el objeto de mejorar técnica quirúrgica, biomateriales de injerto y diseño de implantes. El abordaje paraespinal abierto estándar involucra un extenso denudamiento de la

musculatura paraespinal, que posteriormente conduce a una denervación y atrofia, y un largo tiempo de recuperación.

Con el afán de desarrollar técnicas quirúrgicas de fusión espinal lumbar más seguras que disminuya la injuria quirúrgica, los costos hospitalarios, que disminuya el tiempo de recuperación y el tiempo quirúrgico, la pérdida sanguínea, el denudamiento de la musculatura paraespinal, y todo el abanico de morbilidades que se presenta con los abordajes estándar a cielo abierto, podemos contar hoy en día con técnicas quirúrgicas menos invasivas como es el MIS (cirugía espinal mínima invasiva).

El MIS (cirugía espinal mínima invasiva) es un campo en rápida evolución que está respaldado por una serie de innovaciones tecnológicas, y en nuestro hospital militar escuela Dr. Alejandro Dávila Bolaños, hemos tenido el privilegio de contar con los recursos humanos calificados y el instrumental quirúrgico para poder realizar este procedimiento, por lo tanto dicho estudio recoge la experiencia a través de los resultados clínicos y funcionales de paciente operados en un periodo de tiempo de dos años, y que se les dio seguimiento a través de la consulta externa del servicio de cirugía de columna de nuestro hospital.

## II. ANTECEDENTES

En base a la revisión realizada a nivel nacional no se encontraron estudios similares, por lo que se realizó revisión de estudios a nivel internacional, encontrando un estudio realizado en el 2017 en Alemania acerca de Fusión intersomática lumbar transformacional mínimamente invasiva con fijación unilateral del tornillo pedicular (UNILIF): morbilidad clínica y resultados radiológicos a 2 años de una serie prospectiva de 66 pacientes, se incluyeron un total de 66 pacientes con una media de 55,9 años y un IMC de 25,3 el seguimiento medio fue de 29,7 meses, la relación hombre/mujer fue de 2 (44 hombres a 22 mujeres ), el tiempo quirúrgico medio fue de 74,6 minutos, la pérdida de sangre intraperatoria media fue de 130,8 ml y la radiación media la dosis fue de 137,4 mGy / cm<sup>2</sup>. La tasa de complicaciones postoperatoria es fue del 6,1 %.

El 23 de agosto del 2016, en la clínica Bergman en Holanda se realizó un estudio titulado fusión intersomática lumbosacra transaxial con mínima invasión, en un total de 164 pacientes con historia de dolor de espalda baja de mayor de 6 meses y radiográficamente confirmado una discopatía degenerativa mononivel, se sometieron a fusión intersomática lumbosacra utilizando técnica transaxial. Se encontraron los siguientes resultados; No hubo complicaciones intraoperatorias, incluidas vasculares, lesiones neuronales, urológicas o intestinales. En algunos casos, se observó íleo paralítico transitorio ligero, y en las primeras radiografías postoperatorias, no fue infrecuente cierta distensión intestinal. Los síntomas no calificaron como complicaciones en ninguno de nuestros pacientes. En el período de seguimiento, 24 (14,6%) pacientes fueron sometidos a cirugía adicional, 15 (9,5%) en el nivel tratado. El éxito clínico se logró en el 73.8% de los pacientes por dolor de espalda y en el 53.7% por dolor en las piernas.

En el 2017 se realiza un estudio en el hospital italiano de buenos aires, argentina en el departamento de Neurocirugía, el cual habla sobre la fusión intersomática lumbar extraforaminal mínimamente invasivas (MIS-ELIF). Estudio retrospectivo de 40 pacientes operados consecutivamente entre el



2013 y 2015, cuyos resultados fueron los siguientes: 25 mujeres/15 varones con edad promedio de 57 años. El 47.5% fueron tratados por espondilolistesis, el 25% por estenosis receso-foraminal. Se colocaron 54 cajas intersomáticas y 188 tornillos pediculares percutáneos. La duración quirúrgica promedio fue de 245 minutos. El tiempo de internación promedio fue 3.5 días, se presentaron 9 complicaciones Grado 1 y una complicación grado 2. La EVA mejoro de 8.81 a 2.12. En conclusión, el ELIF es una alternativa de tratamiento quirúrgico seguro y eficaz comparable con las técnicas tradicionales. (Federico Landriel, 2017)

Un ensayo prospectivo, multicéntrico, pragmático, observacional, controlado por datos, de fusión mínimamente invasiva para tratar los trastornos lumbares degenerativos, con un año de seguimiento, cuyos resultados del estudio se publicaron en el 2016. Mostro lo siguiente: un total de 252 pacientes se sometieron a un procedimiento MIS de los cuales 233 (92%) pacientes permanecieron en el seguimiento durante un año después de la cirugía. El 53% son de sexo femenino, la edad media fue de  $53.8 \pm 11.8$  años. Usando el test de oswestry para seguir la evolución post quirúrgico, se informaron reducciones estadísticamente significativas en el test a partir de las cuatro semanas y continuaron durante un año, alcanzando una mejora en el puntaje de  $22.4\% \pm 18.6$ . El estudio concluye: los pacientes lograron movilidad temprana, disminuyeron el dolor en las piernas y la espalda, disminuyeron la discapacidad, alta satisfacción del paciente y pudieron regresar a trabajar en un periodo de tiempo más corto. Este estudio muestra que las mejoras que se observaron cuatro semanas después de la cirugía se mantuvieron o mejoraron hasta un año y sin complicaciones. (Jörg Franke, 2016)

### **III. JUSTIFICACIÓN**

El presente estudio tiene el objetivo de determinar la efectividad de la fusión vertebral lumbar a través de la técnica MIS en los pacientes que presentan Discopatía lumbar mononivel.

A través de este estudio se sentarán las bases para futuras investigaciones para poder comparar esta técnica quirúrgica frente a la fusión vertebral posterior estándar ante el auge de esta en los últimos años de las técnicas menos invasivas y destacar que técnica ofrece mejores beneficios en los pacientes a largo plazo en términos de resultados funcionales post quirúrgicos, así como en términos de complicaciones posquirúrgicas observadas.

Es destacado mencionar que la técnica MISS es una de las técnicas quirúrgicas más innovadoras que se están realizando en nuestra institución en el campo de cirugía de columna, y que hasta la fecha no contamos con estudios previos que recojan los resultados clínicos y funcionales de pacientes sometidos a dicho procedimiento.

#### **IV. PLANTEAMIENTO DEL PROBLEMA**

¿Cuáles fueron los Resultados funcionales en pacientes operados con técnica MIS con Discopatía lumbar en el Hospital Escuela Dr. Alejandro Dávila Bolaños periodo comprendido del 1ero de noviembre 2016 al 1ero de Julio 2019?

## **V. OBJETIVOS**

### **Objetivo general:**

Describir los Resultados funcionales en pacientes operados con técnica MIS con Discopatía lumbar en el Hospital Escuela Dr. Alejandro Dávila Bolaños periodo comprendido del 1ero de noviembre 2016 al 1ero de Julio 2019.

.

### **Objetivos específicos:**

1. Caracterizar socio demográficamente a la población en estudio.
2. Determinar el segmento lumbar más afectado y el tipo de lesión de la población a estudio.
3. Describir evolución de los pacientes en estudios usando el test de Oswestry, post instrumentación vía MIS, durante el seguimiento en consulta externas, a los 3 meses, 6 meses y al año.
4. Identificar las principales complicaciones post quirúrgicas observadas en la población de estudio.
5. Determinar la satisfacción post quirúrgica de los pacientes en estudio

## VI. MARCO TEÓRICO:

### CIRUGÍA MÍNIMA INVASIVA (MIS)

Una definición de MIS, basada en la identificación de los objetivos y principios comunes, es *“un procedimiento MIS es uno que en virtud de la extensión y de los medios de la técnica quirúrgica, da como resultado una menor extensión de los daños tisulares colaterales, lo que representa una disminución de la morbilidad y una mayor recuperación funcional, sin diferenciación en el objetivo quirúrgico previsto”*. (McAfee, 2010).

La justificación de un procedimiento como "MIS" incluye (1) reducción del daño tisular inducido quirúrgicamente; (2) beneficios clínicos medibles, tales como pérdida de sangre más baja, reducción morbilidad quirúrgica, reducción de los requisitos de analgésicos postoperatorios, reducción de la duración de la hospitalización y una precoz reanudación a las actividades; (3) efectividad clínica; y (4) un efecto socioeconómico favorable. (Dagmar Lühmann, Minimally invasive surgical procedures for the treatment of lumbar disc herniation, 2005)

Es difícil identificar una técnica comparable y consistente contra la cual las exposiciones de MIS puedan medirse como "menor que". ¿Qué se considera una exposición "tradicional"? En realidad, no hay un solo procedimiento de MIS, sino que la categoría abarca varias gradaciones de exposiciones quirúrgicas, incluyendo lo que comúnmente se conoce como enfoques "miniabierto", "tubular", "percutáneo" o incluso combinado. Todos estos enfoques representan un intento de minimizar el daño tisular inducido quirúrgicamente.

Los procedimientos lumbares de abordaje posterior son un buen ejemplo de esto, donde las técnicas percutáneas, literalmente "a través de la piel" o incisión por punción, son comunes para la colocación del tornillo de la articulación. Los procedimientos de descompresión y de fusión intersomática se pueden realizar por corredores quirúrgicos estrechos utilizando tubos fijos o retractores expandibles con visualización endoscópica o directa, todos definidos como mínimamente invasivo debido a la limitación del grado de

exposición y, lo que es más importante, a la preservación de estructuras específicas, como la inserción del músculo multifido en los procesos espinosos.

### **Anatomía de los músculos paraespinal posterior**

Los músculos paraespinales lumbares posteriores son parte de un largo sistema biomecánico que incluye los músculos abdominales y sus inserciones fibrosas en la columna vertebral a través de la fascia lumbar. Esta red de músculos es responsable para generar los movimientos de la columna vertebral mientras mantiene la estabilidad. Además de mantener la postura espinal en su posición neutra, el musculo paraespinal protege la columna vertebral de la excesiva flexión, que de otra manera podría peligrar la integridad de los discos y ligamento intervertebrales. Este sistema de estabilizador dinámico es controlado por una cadena interconectada de mecanorreceptores incrustado en la musculatura, fascia, anillos discales y ligamentos espinales.

La estabilidad espinal es lograda gracias a la contracción simultánea de varios músculos agonistas y antagonistas. Los músculos paraespinales individuales pueden tener roles primarios diferentes, ya sea mover o estabilizar la columna espinal.

La musculatura paraespinal posterior está compuesta por 2 grupos musculares: el grupo muscular transversoespinal paramediano profundo, que incluye; el musculo multifido, interespinales, intertransversal y rotador corto. El otro grupo es más superficial y lateral llamado erecto espinal que incluye el longísimo y el iliocostal. Estos músculos recorren la columna toracolumbar y se insertan caudalmente en el sacro, articulación sacroilíacas, y ala iliaca.

### **Músculo multifido**

Es el musculo más medial de los músculos paraespinales posteriores mayores, se extiende a la unión lumbosacra, se cree que es el mayor estabilizador posterior de los músculos de la columna. Comparado con otros músculos paraespinales, el multifido es corto y robusto.

Tiene un área transversal fisiológica grande, pero con longitudes cortas de fibra. Esta anatomía única está diseñada para crear mayores fuerzas sobre distancias relativamente cortas. Cuando nuestra postura cambia de estar de pie

erecto a inclinarnos hacia adelante, el multifido es capaz de producir más fuerza con la columna flexionada hacia adelante. Esto sirve para proteger la columna vertebral en su más vulnerable posición.

### **Músculo Erecto Espinal**

Compuesto por el musculo longísimo y el iliocostal. El longísimo está posicionado medialmente y surge de la punta de los procesos transverso y la capa media adyacente de la fascia toracolumbar, se inserta en el borde ventral de la cresta iliaca caudalmente. Posicionado lateralmente el musculo iliocostal surge de la punta de los procesos transverso y adyacente a la capa media de la fascia toracolumbar; se inserta dentro del borde ventral de la cresta iliaca caudalmente. Estos músculos sirven moviendo el tronco en extensión, flexión lateral y rotación tienen menos probabilidades de actuar como estabilizadores primarios de la columna vertebral.

### **Músculos interespinales, intertransversales y rotador corto**

Son músculos cortos y planos que yacen debajo del ligamento transverso. Los músculos interespinales e intertransversales recorren a lo largo del ligamento interespinoso e intertransversal en cada segmento. El rotador corto se origina del borde posterosuperior de la vértebra inferior y se inserta en el lado lateral de la lámina de la vertebral superior. Debido a su tamaño estos musculo no participan en los procesos de movimiento y estabilización de la columna, pero si actúan como sensores propioceptivos.

### **Inervación de la musculatura paraespinal posterior**

La inervación de la musculatura posterior es derivada de la rama dorsal. Los iliocostales están inervados por la rama lateral, mientras las fibras lumbares del longísimo reciben inervación de la rama intermedia. El multifido es inervado por la rama medial de la rama dorsal.

### **Conceptos clave del sistema de retracción en MIS**

Una clave avanzada en la MIS viene de Perez-Cruet y colegas con el desarrollo de un retractor tubular. Un retractor cilíndrico permite abrir el pasillo quirúrgico

mediante dilatación en serie utilizando tubos concéntricos secuencialmente más grandes. Esto disminuye la necesidad de retirar el músculo durante la exposición quirúrgica, además, un retractor tubular maximiza el área de contacto superficial, que, a su vez, minimiza la presión por unidad de área. Otro concepto clave en MIS es el uso de un soporte retractor montado en la mesa en lugar de usar un mecanismo de auto retención.

Los principios rectores de la cirugía lumbar posterior son evitar la lesión del tendón multifido en el proceso espinoso y mantener la integridad de la fascia dorsolumbar. Esto se logra utilizando abordajes paramedianos en lugar de abordajes de la línea media. Descompresión, microdiscectomía, fusión intercorporal, fusión posterolateral, e instrumentación con tornillo pediculares puede ser logrados a través del pasillo quirúrgico.

## **Abordaje lumbar posterior**

### **Microdiscectomía tubular**

El tratamiento del disco herniados vía MIS con microdiscectomía tubular es la técnica más común actualmente usada en Estados Unidos. Esta técnica desarrollada por Foley y Smith, consiste en una serie de dilatadores concéntricos y retractores tubulares de pared delgada de longitud variable. El uso del retractor tubular en lugar de cuchillas permite que el retractor sea de paredes delgadas. El tubo circunferencialmente define un corredor quirúrgico a través de músculo erector espinal. La profundidad adecuada del retractor evita que el músculo se entrometa en el campo de visión. El retractor permite el canal de trabajo de tamaño apropiado para permitir la descompresión espinal, la típica talla del retractor es aproximadamente 18mm para la microdiscectomía. La cirugía generalmente se realiza con un microscopio quirúrgico.

Se ha hecho varios estudios en donde se compara la microdiscectomía tradicional abierta con microdiscectomía tubular mínimamente invasiva, encontrando una seguridad y eficacia de esta última. Los resultados clínicos



son comparativos entre ambas técnicas, pero hubo mayores riesgos de durotomías incidentales y reoperaciones por hernias de disco recurrentes.

### **Descompresión lumbar**

Un importante objetivo de cirugía posterior mínimamente invasiva es mantener las inserciones tendinosas de los multifidos de los procesos espinales. Durante una laminectomía tradicional, los procesos espinales son removidos y los músculos multifido son retraídos lateralmente, al cerrar la herida, el origen multifido ya no puede repararse en el proceso espinoso. Un abordaje de la línea media favorece una vista simétrica de los elementos posteriores, que permite una resección segura de la lámina, ligamento amarillo y facetas mediales. Sin embargo, una descompresión completa puede ser lograda sin necesidad de remover los procesos espinales. En una técnica originalmente descrita por Weiner y colegas, el canal espinal puede ser abordado a través de un portal unilateral usando la técnica de hemilaminectomía. (Herkowitz's, 2018)

La descompresión del canal central y del receso contralateral puede lograrse inclinando el retractor tubular dorsalmente para ver la superficie inferior del proceso espinoso y la lámina contralateral. El tubo dural se puede empujar suavemente hacia abajo, y se puede resecar el ligamento amarillo y el proceso articular superior contralateral para lograr una descompresión bilateral.

Es importante considerar la variante anatómica de la columna lumbar baja con columna lumbar alta. En L3 y encima, la lámina entre los procesos espinosos y facetas articulares puede ser estrecho. Con abordaje unilateral, puede ser difícil alcanzar el receso ipsilateral sin eliminar excesivamente el proceso articular inferior ipsilateral. Una opción es usar técnica de cruce bilateral, para alcanzar el receso lateral derecho de una hemilaminectomía del lado izquierdo y viceversa.

### **Fusión lumbar intersomática posterior**

Una extensión de la técnica de hemilaminectomía mínimamente invasiva es la fusión intersomática transforaminal. El abordaje unilateral es usado para realizar la descompresión y es combinado con una facetectomía. El pasillo quirúrgico es en un plano intermuscular entre el musculo multifido y longísimo.

Una facetectomía completa permite una descompresión del canal espinal del lado ipsilateral y contralateral. El acceso al espacio discal es a través de una ventana bordeada medialmente por el tubo dural, proximalmente por la emergencia de la raíz nerviosa, y distalmente por el pedículo y platillo terminal de la vértebra caudal, formando así dentro del triángulo de Kambin.

La fusión es realizada usando espaciadores intersomáticos, que pueden ser colocados anteriormente para una máxima corrección de la lordosis. Los beneficios a largo plazo de la técnica de fusión mínima invasiva, aun no se ha dilucidado. Es interesante considerar que la preservación del complejo oseomusculotendinoso podría proveer estabilidad dinámica a los segmentos adyacentes y proporcionar algún grado de protección de la enfermedad del segmento adyacente.

### **Instrumentación percutánea con tornillos pediculares**

La inserción de tornillos pediculares a través de un abordaje en la línea media requiere masiva retracción de los músculos multifidos, sometiendo al musculo a alta presiones de retracción y disrupción de sus inserciones oseotendinosa y suministro neurovascular. La razón de la inserción de los tornillos pediculares vía MIS, es la preservación de la función del musculo multifido. La inserción puede realizarse ya sea vía percutánea o vía técnica mini-open paramedial (Herkowitz's, 2018)

Con la técnica percutánea, el pedículo se ingresa con una aguja de trocar tipo Jamshidi, bajo control fluroscopico. Una vez la aguja está dentro del pedículo, el estilete es removido y se inserta el alambre guía. Dilatadores secuenciales de tejidos blandos son usados para crear pasillo quirúrgico para el tornillo pedicular, el dilatador más externo puede ser usado como manga protectora durante la colocación del tornillo. Un tornillo pedicular canulado es entonces colocado en el alambre guía.

En la técnica de mini-open, una incisión longitudinal, paramedial es realizada ligeramente lateral al borde externo del pedículo. La disección es realizada a través del plano intermuscular entre los músculos multifido y longísimo. Un

sistema tubular retractor es subsecuentemente desplegado, después de dilatar el tejido blando. La pars articular y los procesos mamilares de los niveles cefálicos y caudal son expuesto usando gentilmente el electrocauterio. Una fresa de alta velocidad es usada para crear un punto de inicio, y sondas pediculares son usadas para entrar al pedículo. Tornillos pediculares canulados o no canulados pueden ser usado con esta técnica. La exposición permite la decorticación de la pars, faceta articular, y procesos transversos para luego usar como injerto óseo y fusión.

La técnica mini-open ofrece varias ventajas sobre el método percutáneo. Permite la visualización directa de anatomía, y la elección de usar, ya sea un sistema de tornillo pediculares canulados o no canulados. La técnica mini abierta también permite un mayor acceso para el injerto óseo posterior. Por otro lado, la técnica de mini apertura amenaza la rama medial de la rama dorsal, que se extiende hacia abajo hasta el proceso transversal del nivel caudal, donde pasa entre los procesos mamilar y accesorio. En general la seguridad y exactitud de la inserción de tornillos transpediculares por vía mínima invasiva se ha observado en varios estudios.

### **Limitaciones e inconvenientes**

Existen varias técnicas para la inserción mínimamente invasiva del tornillo posterior, pero la técnica del tornillo pedicular percutáneo es la menos perjudicial para el tejido y actualmente está adaptada para fusiones de uno o varios niveles. Su uso, sin embargo, depende de la fluoroscopia intraoperatoria, las técnicas de fluroscopia multiplanar son necesarias para la instrumentación espinal mínima invasiva. Obteniendo múltiples vistas en varios planos, incrementa la exactitud, pero aumenta los tiempos quirúrgicos.

Los estudios han demostrado, que la colocación de tornillo pediculares guiados fluroscopicamente, expone a los cirujanos de 10 a 12 veces dosis de radiación requerida comparada con procedimientos musculoesqueleticos no espinales.

Las barreras a la adopción generalizada de las técnicas mínima invasivas, aparentan estar relacionada con dificultad de la técnica del procedimiento, y la falta de oportunidades de entrenamiento. Es importante notar, que un mejor

entendimiento de la curva del aprendizaje puede disminuir las tasas de complicaciones asociadas con la adopción de técnica MIS.

## **INSTRUMENTACIÓN LUMBAR POSTERIOR MÍNIMA INVASIVA**

El más básico principio de cirugía mínimamente invasiva es realizar la misma cirugía como se ha hecho tradicionalmente abierto, pero con menos morbilidades relacionadas al abordaje, y equiparar o mejorar los resultados. La técnica MIS ha demostrado menor pérdida de sangrado, disminución de la demanda de narcóticos para el dolor postquirúrgico, acortamiento de la estadía hospitalaria, movilización y retorno al trabajo tempranamente, menor incapacidad y menor tasas de infección comparada con las técnicas quirúrgicas abierta. Sin embargo, la adopción de las técnicas quirúrgicas mínimas invasivas se asocia con curva de aprendizaje prolongada, inicialmente mayores tiempos quirúrgicos al igual que complicaciones.

El concepto de fijación percutánea espinal fue introducido por primera vez en 1982 por Margel, para el manejo de trauma toracolumbar. Hoy en día una gran variedad de diferentes sistemas de instrumentación puede ser usada en cirugía lumbar mínima invasiva, estos primeramente incluían tornillos pediculares, tornillos pediculares transcutáneo, tornillos facetarios, y tornillos corticales.

### **Indicaciones y contraindicaciones**

Las indicaciones de instrumentación posterior mínimamente invasivas son similares a la cirugía abierta tradicional. La fusión espinal posterior mínimamente invasiva con instrumentación ha sido usada segura y eficazmente para tratar la inestabilidad asociada, con espondilolistesis, enfermedad discal degenerativa, herniación del disco grande y recurrente, inestabilidad postlaminectomía, escoliosis degenerativa, y trauma.

Aunque no hay contraindicaciones absolutas para MIS, las contraindicaciones relativas incluyen espondilolistesis de alto grado (grado 3 o 4), y fijación posterior previa que requiere un enfoque abierto para la extracción de material de osteosíntesis. La obesidad plantea un interesante caso para la MIS. La obesidad (IMC mayor de 30), es una epidemia actual, con prevalencia en USA

de 35.7%. Las tasas de complicación tan altas como 36% a 50%, han sido reportadas para pacientes obesos sometidos a fusión lumbar. Aunque la obesidad ciertamente hace que la cirugía mínimamente invasiva sea más desafiante, se puede hacer de manera segura y efectiva en esta población.

El cirujano debe considerar el desafío técnico de realizar el procedimiento MIS, que se vuelve progresivamente exigente a medida que aumenta la profundidad de trabajo. O' Toole y colaboradores revisaron infección del sitio quirúrgico en descompresión, discectomía y fusión vía MIS, un total de 1338 casos fueron incluidos en la revisión. Se identificaron 3 paciente con infección de sitio quirúrgico. Dos pacientes desarrollaron celulitis superficial y uno desarrollo discitis.

### **Tornillos pediculares tradicionales ("MINI - OPEN")**

La fusión mínima invasiva usando los pasillos quirúrgicos como describe Wiltse entre los músculos paraespinales multifido y longísimo, es ideal además para la descompresión y preparación del espacio discal, requerida para la fusión. La localización anatómica puede ser hecha usando el fluoroscopio estándar y marcador radiográfico en la piel.

Después la trayectoria apropiada es localizada con el fluoroscopio, dilatadores secuenciales son pasados a través de la fascia, y atracado en la articulación facetaria. Un retractor tubular (típicamente de 20 a 22 mm) es entonces atracado y asegurado sobre los dilatadores. El uso de un retractor expandible permite que las cuchillas se expandan cefálicamente o caudalmente, creando un corredor para colocar tornillos pediculares. El tejido blando se despeja para exponer los puntos de entrada del tornillo pedicular estándar. Los tornillos pueden ser colocados usando varias técnicas, incluyendo manos libres, guiados con arco en C, o usando navegador, dependiendo de la preferencia del cirujano.

La preferencia del cirujano dicta la secuencia de los pasos cuando se planea la fusión mínima invasiva. Al principio de la experiencia del cirujano, puede ser más fácil colocar primero los tractos de tornillo pedicular, antes de la descompresión o la facetectomía, esto puede preservar la anatomía "normal" para ayudar a orientar al cirujano a los puntos de partida anatómicos.

## **Tornillos pediculares percutáneos**

Los tornillos pediculares pueden ser segura y eficazmente colocados percutáneamente para evitar la disección adicional requerida para colocación de tornillos pediculares tradicionales. La colocación de los tornillos pediculares percutáneos, tiene la ventaja de lesionar menos la musculatura y menor potencial de lesión a la rama medial (innervación del musculo multífido). La colocación de tornillos pediculares percutáneos puede requerir más tiempo quirúrgico y más exposición a la radiación.

## **Técnica de colocación de tornillo pediculares percutáneos**

La orientación del haz del arco en C es de critica importancia, la imagen anteroposterior (AP) debe ser una verdadera AP de cada pedículo para el cual el cirujano está planeando colocar el tornillo. Los procesos espinosos deben estar en la línea media del cuerpo vertebral, igualmente espaciado entre ambos pedículos. Las placas terminales superior e inferior deben ser paralelas, y los pedículos deben ubicarse adecuadamente en el extremo caudal del proceso articular ascendente. En la vista lateral, las placas terminales deben aparecer como una línea y los pedículos deben superponerse y aparecer como uno.

Los pedículos de interés son localizados usando la imagen AP del fluoroscopio. La piel es incide lateral al borde externo del pedículo, la fascia dorsal toracolumbar y la fascia muscular son incididas paralelo a la incisión de la piel. Se utiliza un trocar Jamshidi para canular el pedículo. El punto de inicio ideal es en la posición de las 10 y 2 en punto, en los pedículos derecho e izquierdo respectivamente, el trocar Jamshidi avanza lentamente unos pocos milímetros hasta alcanzar el hueso. Una imagen lateral del fluoroscopio es obtenida y puede confirmar que el trocar es colocado dentro del centro del pedículo, bajo una imagen AP del fluoroscopio, el trocar se avanza aproximadamente 20mm. La punta debe permanecer lateral al borde medial del pedículo. Una imagen lateral es obtenida y debe observar la punta del trocar en o más allá de la unión neurocentral. Si es así, el trocar se puede aprovechar con seguridad hasta la profundidad deseada. Si la punta del trocar se encuentra en el borde medial del pedículo o en su parte medial en la vista ap y aún no ha pasado la unión

neurocentral en el lateral, el tracto del tornillo pedicular ha roto el borde medial del pedículo.

Después de una adecuada colocación del trocar Jamshidi, una aguja guía es colocada. Este paso se repite en cada pedículo, luego se coloca un tornillo pedicular canulado sobre cada alambre kischner del tamaño apropiado. Es fundamental continuar con la visualización lateral del brazo en C para garantizar que el cable k no avance por delante durante este proceso. Con experiencia, la exposición radiográfica y el tiempo operatorio disminuirán.

### **Monitorización electrofisiológica intraoperatoria**

Calcancie y colaboradores primeros en describir monitorización electromiografía intraoperatoria como una modalidad sin imagen, para evaluar la colocación de los tornillos pediculares. Se colocan electrodos de aguja dérmica o subdérmica en un músculo dado de las extremidades inferiores y el cirujano utiliza una sonda monopolar para tocar la cabeza del tornillo del pedículo expuesto, proporcionando intensidades de corriente progresivamente incrementadas. El registro de electrodos distales identifica la función motora de las raíces nerviosas individuales. La pared del pedículo proporciona una barrera anatómica sin romper la pared ósea. Un umbral de estimulación de 10 a 20 mA sugiere fuertemente que el tornillo no rompe la pared medial del pedículo. Un potencial de acción provocado con una intensidad de corriente de 8 mA o menos debe impulsar la inspección y el reposicionamiento del tornillo. Un umbral de estimulación por encima de 15 mA se asocia con una probabilidad del 98% de una colocación precisa del tornillo cuando se obtuvo la exploración por TC postoperatoria.

### **Principios de la cirugía espinal mínima invasiva (MIS)**

Ya sea usando el abordaje espinal abierto o técnicas MIS, el objetivo es tratar y corregir la patología de base subyacente. La MIS tiene el objetivo adicional de hacer esto, mientras minimiza el daño de la musculatura paraespinal. La localización fluoroscópica es usada para localizar el nivel patológico y planear la incisión cutánea, para ofrecer el acceso directo a las estructuras necesarias.

Es importante notar que la musculatura paraespinal no debe ser cortada o reseca, pero puede ser dividida en línea con las fibras musculares usando una serie de dilatadores. La exposición debe ser limitada solo a aquellas áreas de la espina que son necesarias para el procedimiento, y el electrocauterio debe ser limitado. (Herkowitz's, 2018)

Hay dos distintos compartimientos musculares que necesitan ser considerado cuando planificamos el abordaje. El compartimiento medial contiene el musculo multífido, que cubre los procesos espinosos, las láminas, y las facetas articulares. Sobre los procesos transversos está el compartimiento lateral, ocupado por el musculo erector espinal. Los puntos de inicios de los tornillos pediculares se encuentran dentro del compartimiento lateral.

### **Preparación e imagen**

Seguido de la colocación del equipo de monitorización quirúrgica y de la inducción anestesia general, el paciente debe ser posicionado prono en un marco espinal radioluciente. El abdomen debe de estar libre de compresión y a región lumbar libre para el acceso del fluoroscopio. Los estudios de imagen prequirúrgico deben de estar dentro del salón. El cirujano debe asegurar la disponibilidad de los implantes apropiados y los instrumentos quirúrgicos, antes de iniciar la cirugía.

Después se esteriliza el campo quirúrgico y se viste con campos quirúrgicos, el arco en c es usado para demarcar la localización del nivel de interés, y con marcador de piel marcamos el área. Un paso crucial es asegurar que la incisión de la piel sea la adecuada, para acceder a las estructuras patológicas subyacentes.

### **Incisión quirúrgica y abordaje**

El número y longitud de la incisión cutánea debe corresponder al plan quirúrgico, una única incisión cutánea puede ser usada en diferentes fases del procedimiento quirúrgico, y alcanzar diferentes áreas de la espina.

Cuando trabajamos a través de incisiones paramedianas, dos distintas capas de fascia pueden ser encontradas. La capa superficial corresponde a la fascia toracolumbar, mientras la capa profunda es una delgada fascia que cubre los



músculos de los compartimientos. Los músculos de pueden ser divididos con el dedo del cirujano o con un elevador Cobb. Es de ayuda a menudo palpar los puntos de referencias óseos, tal como las facetas articulares o los procesos transversos, para colocar los instrumentos.

Cuando se opera a través de un retractor tubular, el dilatador más pequeño se acopla al sitio óseo apropiado y se usa dilatadores en serie para expandir el corredor operativo. La longitud correcta del retractor tubular puede ser seleccionado, insertado y asegurado usando una mesa quirúrgica montada a un retractor soporte. Una vez el retractor tubular está en lugar, la posición del retractor debe ser verificada usando el fluoroscopio.

### **Descompresión espinal**

Muchos cirujanos prefieren realizar primero la descompresión y posteriormente la fusión de la columna espinal. Esto permite al cirujano, obtener hueso autólogo local del sitio de la descompresión que puede ser usado para la fusión espinal y exponer puntos de referencias óseos, tal como los pedículos, que pueden ser de ayuda en estado subsecuentes del procedimiento.

### **Fusión intersomática posterior y transforaminal**

Cuando realizamos una fusión intersomática lumbar posterior (PLIF) o fusión intersomática lumbar transforaminal (TLIF) vía MIS, es importante alinear el retractor tubular colineal con el espacio discal en la vista lateral. Cuando realizamos un procedimiento TLIF, el retractor tubular debe alinearse con suficiente angulación lateral y medial para permitir al cirujano el alcance del lado contralateral de espacio discal para preparar un lecho de fusión adecuada. Durante la exposición, una adecuada cantidad de faceta articular debe ser removida para minimizar la retracción de elementos neurales y proporcionar acceso a el espacio discal.

La remoción facetaria para PLIF o TLIF puede ser logrado con ya sea osteotomo o burr de alta velocidad. Es de ayuda esqueletizar la porción superior y medial del pedículo caudal para ganar un adecuado acceso al espacio discal y permitir una adecuada retracción/protección segura de los elementos dural/neural. (Herkowitz's, 2018)

Una vez el espacio discal esta adecuadamente expuesto, el anillo posterolateral es incidido con escalpelo y el margen posterior del disco es removido. El labio posterior del cuerpo vertebral debe researse para que la abertura quede al ras con las partes más cóncavas del espacio discal. El material discal y el platillo terminal cartilaginoso son desbridando profundamente, dejando intactos solo placas terminales óseas para soportar la caja intersomática. Si el espacio discal está colapsado, los platillos terminales se dilatan para restaurar la altura foraminal y mejora el contorno sagital de la espina.

Después de la preparación del espacio discal, este debe llenarse con injerto autólogo. Una apropiada talla de caja de fusión intersomática es seleccionada y se llena de injerto óseo antes de impactar la caja dentro del espacio discal.

### **Instrumentación con tornillos pediculares**

La instrumentación con tornillos pediculares ha surgido como la más común forma de fijación interna usada para la artrodesis toracolumbar. Los tornillos pediculares ofrecen numerosas ventajas comparas con gancho o alambres, que son menos rígido. Los tornillos pediculares se pueden usar cuando los elementos espinales posteriores son deficientes debido a una cirugía previa y proporcionan una inmovilización segmentaria rígida, minimizando la necesidad de usar órtesis inmovilizadores en el postoperatorio.

Con el advenimiento del sistema de tornillos pediculares canulados, estos implantes pueden ser colocados a través de la misma incisión cutánea utilizada para la descompresión y fusión lumbar. Algunos cirujanos prefieren el uso de tornillos no canulados, colocándolos con visualización directa de la anatomía espinal, usando un sistema retractor tubular expansible.

### **Inserción de tornillos pediculares canulados**

El primer paso en colocar tornillos pediculares canulados implica obtener una verdadera imagen AP de cada vertebra a ser instrumentada. Debido al contorno sagital natural de la columna vertebral, el arco en c debe estar angulado al perfil sagital específico de cada vértebra individual para obtener la vista AP verdadera. Una imagen del arco en c correctamente alineada

demostrará la placa terminal de la vértebra superior como una línea única, densa y los pedículos se ubicarán justo debajo de la placa terminal superior. Se garantiza una rotación correcta de la vértebra cuando la sombra del proceso espinoso se centra entre los pedículos. La Ap verdadera es más útil cuando se canula el pedículo durante la inserción del tornillo pedicular.

La verdadera imagen lateral puede demostrar el aspecto superior del platillo terminal como una única, línea densa. La cortical posterior del cuerpo vertebral puede además aparentar ser una única línea radiopaca, confirmando esto que no hay rotación de la vértebra presente. Después de obtener una verdadera imagen AP en un nivel dado, una clavija kischner debe ser alineada sobre la piel de la espalda para que parezca cortar en dos los pedículos. Luego una línea horizontal se dibuja a lo largo de la piel usando la clavija kischner. Este paso debe repetirse usando una verdadera imagen AP para cada vertebra en cuestión. Líneas verticales son entonces dibujadas a lo largo de la sombra del pedículo lateral. Incisiones cutáneas para la inserción de tornillos pediculares deben ser realizadas 1cm lateral a la línea vertical.

Una aguja Jamshidi es colocada en la base del proceso transversal (en la unión del proceso transversal y el proceso articular superior). El objetivo es posicionar la punta de la aguja directamente sobre el margen lateral de la sombra del pedículo (en las 3 y 9 en punto). La punta de la aguja debe ajustarse hasta que descansa directamente en el borde lateral del pedículo. El eje de la aguja es alineado paralelo al platillo terminal (o proceso transversal) en la imagen AP, para asegurar una trayectoria de la aguja paralelo al axis central del pedículo. Entonces, la aguja es gentilmente golpeada una pocas veces para asentar la punta de la aguja dentro del hueso y asegurar que no se deslice la aguja cuando es conducida a través del pedículo, luego es golpeada con un martillo, obtenemos imagen Ap de fluoroscopia, para asegurarse de que la punta de la aguja quede bien dentro de la sombra del pedículo, no más de tres cuartos de la distancia a través del pedículo.

Subsecuentemente, la aguja Jamshidi es conducida 5 a 10 mm profundo dentro del cuerpo vertebral y una aguja guía es insertada a través de la aguja Jamshidi dentro del hueso esponjoso del cuerpo vertebral, hasta 10 a 15mm

por debajo de la punta de la aguja. Se colocan los tornillos pediculares son colocados sobre las agujas guías en cada nivel, y se ajustan en altura según sea necesario para mantener el movimiento poliaxial de las coronas de los tornillos y lograr un contorno suave de los tornillos en niveles adyacentes.

Una vez que se colocan los tornillos, se mide la longitud adecuada de la varilla y las varillas se insertan a través de las extensiones de los tornillos y dentro de las coronas de los tornillos. Después de colocar las varillas, se insertan tapas de tornillos en cada tornillo para capturar la varilla. La compresión o la distracción de la construcción se pueden realizar según sea necesario, seguido de un ajuste final de la instrumentación. Al finalizar el procedimiento, se debe obtener una imagen AP y lateral de toda la instrumentación.

### **Complicaciones postoperatorias**

**Infección** constituye la complicación más frecuente de este tipo de cirugía. La infección se cataloga de superficial a profunda según su relación con la aponeurosis muscular. La infección superficial involucra el tejido celular subcutáneo y la piel, mientras que las infecciones profundas pueden involucrar el plano muscular, el espacio epidural, o el espacio intervertebral y los cuerpos vertebrales adyacentes constituyendo una espondilodiscitis. (Beiner, 2003)

La infección superficial es la complicación postoperatoria más frecuentemente descrita. Los gérmenes más involucrados son *Stafilococcus epidermidis* y *stafilococcus aureus*. Una situación poco frecuente, pero de graves consecuencias, es la coexistencia de un proceso infeccioso postoperatorio y una fístula de LCR, ya que la complicación más temible es la meningitis. Numerosos trabajos concluyen que el uso de una dosis profiláctica de antibióticos, en la hora previa del comienzo de una cirugía, disminuye el índice de infecciones asociadas a la misma.

Se recomienda, en general, fármacos que cubran la flora cutánea, siendo las cefalosporinas de primera generación las más comúnmente utilizadas y probadas, dado que son efectivas frente a *Stafilococcus aureus* y *epidermidis*, patógenos habitualmente implicados en infecciones en cirugía espinal, y cubren

también *Escherichia coli* y *proteus*, patógenos que también pueden estar involucrados en algunas ocasiones

**Fistula de LCR** el desgarro de la duramadre es una complicación que sucede con relativa frecuencia en la cirugía espinal lumbar. Si una lesión dural se hace evidente en el postoperatorio inmediato, al objetivarse una fistula de LCR, ésta se debe solucionar rápidamente, dado que, como ya mencionamos, la salida de líquido retrasa la cicatrización de la herida operatoria y predispone a una infección con graves consecuencias.

En general, esta complicación se resuelve con medidas conservadoras, tales como dejar al paciente en posición horizontal, realizar punciones lumbares evacuadoras o colocar un drenaje lumbar. Pero ante el fracaso de estas medidas puede ser necesaria una reintervención para intentar localizar y reparar el desgarro dural. El riesgo del tratamiento conservador es que se logre una mejoría transitoria y, meses o años tarde, el paciente consulte por un pseudomeningocele.

**Pseudomeningocele** El líquido cefalorraquídeo que fluye a través de un desgarro dural inadvertido ocupa la cavidad virtual o real resultante de la disección quirúrgica y, lentamente, la va rellenando formando lo que se denomina un pseudomeningocele. Si el desgarro no involucra la aracnoides, se puede producir un quiste aracnoideo extradural. La incidencia del pseudomeningocele es de 0.3% a 5%.

Frecuentemente el Pseudomeningocele cursa de manera asintomática, y puede diagnosticarse con controles imaginológicos realizados por otras causas, en estos casos se resuelve espontáneamente debido, seguramente a que el LCR sale a muy baja presión, y el desgarro aracnoideo –dural cicatriza.

El pseudomeningocele sintomático se puede diagnosticar pocas semanas después de la cirugía, dado que el paciente se queja de dolor constante en la herida operatoria y se puede notar hinchazón a nivel de la cicatriz. En algunos casos reaparece el dolor radicular. Puede acompañarse de cefalea debida a hipotensión endocraneana generada por la disminución del volumen de LCR. El diagnóstico se realiza fácilmente mediante la TC del raquis, donde se visualiza una colección con densidad de líquido, que se origina en la laminectomía y que

abarca en una extensión variable los planos musculares, llegando inclusive hasta el tejido subcutáneo. Si la colección es grande y genera dolor, la solución es la reparación quirúrgica del desgarró dural, que en los casos de diagnóstico precoz suele ser pequeño.

Pero a diferencia de los casos anteriores, si el diagnóstico de pseudomeningocele se realiza meses o años después de la intervención, la resolución quirúrgica puede ser más difícil, dado que el defecto dural suele ser grande e inclusive puede tener raíces raquídeas en su interior, siendo el motivo de consulta síntomas de compresión radicular, muchas veces graves. El objetivo de la intervención es liberar las raíces y reparar el defecto dural. Si el defecto no permite un cierre simple mediante una sutura, se debe colocar un injerto, suturarlo y sellar con adhesivos biológicos.

**Hematoma epidural** como complicación posterior a la cirugía espinal que cause nuevo déficit neurológico post operatorio, es muy raro, en estudios se han reportado una incidencia de 0.1%

Debemos sospechar que podemos estar ante esta complicación, cuando en las primeras horas de postoperatorio reaparece el dolor radicular, o parestesias, acompañado por déficit motor, que en general es bilateral, aunque se haya abordado de un solo lado. En un trabajo se identificaron como posibles factores de riesgo la laminectomía de más de un espacio y la presencia de una coagulopatía.

Ante la aparición del cuadro clínico descrito en el postoperatorio inmediato, se debe estudiar rápidamente el paciente con TC o RM para confirmar el diagnóstico y reintervenirlo de urgencia. Actuando de esta manera, la posibilidad de recuperación sin secuelas es muy alta.

**Síndrome de Ogilvie**, o pseudo-obstrucción del colon, es una complicación muy rara de la cirugía espinal lumbar, y constituye un diagnóstico diferencial con la lesión visceral (Prinzo-Yamurr, 2005)

Se produce una gran dilatación cecal, sin evidencia de obstrucción mecánica, que debe ser tratado rápidamente, dado el riesgo de perforación del ciego. Su etiopatogenia no es muy clara, pero podría estar relacionada a una alteración

de la inervación vegetativa del colon secundaria a la cirugía raquídea, por un desbalance entre la inervación simpática y parasimpática. Se ha sugerido una vinculación con la tracción excesiva y mantenida del saco dural durante una discectomía dificultosa.

El paciente presenta distensión abdominal, dolor difuso, ausencia de ruidos, hidroaéreos, y detención del tránsito digestivo sin expulsión de materias ni gases. En la radiografía de abdomen se puede visualizar una dilatación proximal del colon, sobre todo a nivel del ciego

Si bien se han descrito procedimientos quirúrgicos para tratar esta entidad, como la cecostomía, o la degravitación por vía endoscópica, recientemente se lograron buenos resultados con la neostigmina, inhibidor de la colinesterasa.

**Síndrome de la cola de caballo postoperatorio** constituye otra complicación rara de la cirugía de columna lumbar, se reporta una incidencia de 0.2%. Los signos aparecen precozmente luego de una cirugía, lo que obliga a estudiar al enfermo para valorar la causa, no encontrándose en general compresión mecánica de las raíces.

Su fisiopatología no es clara, pero, en los casos reportados, aparece como complicación de la discectomía lumbar en pacientes con estenosis del canal raquídeo. Esto ha llevado a pensar en la estasis venosa como causa de este evento. También se plantea que esta complicación pueda ser secundaria a la tracción prolongada de las raíces, lo que puede generar edema de las mismas.

El tratamiento es la laminectomía de urgencia, con lo cual se logra una buena recuperación. (Prinzo-Yamurr, 2005)

## **VII. DISEÑO METODOLÓGICO**

### **Tipo de estudio**

Es observacional, descriptivo, retrospectivo y de corte transversal

### **Área de estudio**

Especialidades de consulta externa ubicada en el edificio 1 piso 1, parte noroeste del edificio. Hospital escuela del cuerpo médico militar dentro de los servicios está el de ortopedia y traumatología y la subespecialidad de cirugía de columna vertebral, donde se valora la evolución post operatoria a pacientes sometidos a MIS que padecen discopatía lumbar mononivel.

### **Universo**

Se estudiaron 16 pacientes con Discopatía lumbar mononivel que tenía criterios de manejo quirúrgico, que fueron sometidos a cirugía Mínima invasiva (MIS), los cuales fueron escogidos en consenso con el tutor de este trabajo monográfico en el periodo comprendido del 1ero de noviembre 2016 al 1ero de julio 2019

### **Muestra**

La muestra fue por conveniencia, 16 pacientes considerando los criterios de inclusión y exclusión.

### **Unidad de estudio**

Fueron los registros de las consultas externa, información del Fleming, resultados de estudios de imágenes (sobre todo los estudios de resonancia magnética).

### **Criterios de inclusión**

Ambos sexos

Ausencia de contraindicaciones para el procedimiento quirúrgico

Pacientes entre los 16 a 70 años

Pacientes independientemente de su tiempo de evolución

Pacientes referidos por cualquier otra unidad hospitalaria o cuenta propia

Discopatía de segmento lumbar



### **Criterios de exclusión**

Discopatía de los segmentos torácicos y cervicales

Pacientes operados con técnicas abiertas estándar

Pacientes menores de 16 años o mayores de 70 años

Pacientes con lesión discal mayor de un nivel

Pacientes operados fuera del periodo de estudio.

### **Instrumento**

Se realizó un formulario con preguntas cerradas y con ayuda test de orswestry

### **Recolección de la información**

Se utilizó fuentes secundarias, constituida por el expediente clínico físico y digital de los pacientes con diagnóstico de discopatía lumbar mononivel en sus distintos tipos tratadas quirúrgicamente, a través de fichas de recolección de datos previamente elaboradas y diseñadas contemplando aspectos éticos contenido las variables a estudiar.

### **Procesamiento de la información**

La información fue procesada mediante el programa estadístico SPSS 2018, se analizaron variables lineales a través de frecuencia y distribución porcentual.

### **Aspectos éticos**

Se tomó información útil para el estudio con fines académicos, no se modificaron ni se alteraron los diagnósticos ni cualquier contenido del mismo, la información se mantuvo en anonimato y confidencialidad hasta su publicación, no se revelaron nombres de médicos tratantes, ni pacientes, no hay autorización para revelar ningún dato del estudio a menos que esté autorizado por el comité de ética del hospital.

## VIII. OPERACIONALIZACION DE LAS VARIABLES

<b>Variable</b>	<b>Concepto</b>	<b>Indicador</b>	<b>Escala</b>
<b>Edad</b>	Periodo de tiempo que ha transcurrido desde el nacimiento del paciente hasta la fecha del estudio	Edad en años	<20 21-30 31-40 41-50 >51
<b>Sexo</b>	Características fenotípicas que difieren al hombre de la mujer	Características del paciente	Masculino femenino
<b>Clasificación morfológica de la Discopatía</b>	Descrita por spengler y cols. se basa en el contenido de hernia y su relación con el resto del disco	Variable cualitativa	Protrusión Extrusión Migrada secuestro
<b>Clasificación topográfica de la Discopatía</b>	Clasificación basada en la localización anatómica de la lesión en el plano axial	Variable cualitativa	Central Fondo de saco lateral Foraminal Extraforaminal
<b>Nivel discal del segmento lumbar</b>	Cada uno del complejo vertebra-disco-vertebra, que conforma el segmento lumbar de la columna vertebral	Variable cualitativa	L1-L2 L2-L3 L3-L4 L4-L5 L5-S1
<b>Escala de incapacidad de Oswestry aplicada a los 3 meses post quirúrgico</b>	Es una de las escalas (junto con la escala de Roland Morris, la más utilizada y recomendada a nivel mundial) que ayudan a valorar el dolor lumbar y su repercusión funcional. Aplicada a los 3 meses post quirúrgico.	Variable cualitativa	Mínima (0-20%) Moderada (20-40%) Intensa (40-60%) Discapacidad (60-80%) Limitación funcional máxima (>80%)
<b>Escala de incapacidad de</b>	Es una de las escalas (junto con	Variable cualitativa	Mínima (0-20%) Moderada (20-40%)

<b>Oswestry aplicada a los 6 meses post quirúrgico</b>	la escala de Roland Morris, la más utilizada y recomendada a nivel mundial) que ayudan a valorar el dolor lumbar y su repercusión funcional. Aplicada a los 3 meses post quirúrgico.		Intensa (40-60%) Discapacidad (60-80%) Limitación funcional máxima (>80%)
<b>Escala de incapacidad de Oswestry aplicada a los 12 meses post quirúrgico</b>	Es una de las escalas (junto con la escala de Roland Morris, la más utilizada y recomendada a nivel mundial) que ayudan a valorar el dolor lumbar y su repercusión funcional. Aplicada a los 3 meses post quirúrgico.	Variable cualitativa	Mínima (0-20%) Moderada (20-40%) Intensa (40-60%) Discapacidad (60-80%) Limitación funcional máxima (>80%)
<b>Complicaciones post quirúrgicas</b>	Tipo de complicación acontecida durante el periodo postquirúrgico	Variable cualitativa	Ninguna Infección Fistula de LCR Pseudomeningocele Hematoma epidural Síndrome de Ogilvie Síndrome de la cola de caballo.
<b>Satisfacción post quirúrgica de los paciente en estudio</b>	Cumplimiento de las expectativas esperadas de los pacientes con sus resultados postquirúrgicos	Variable cualitativa	Si No

## IX. RESULTADOS

Se realizó estudio en el hospital Escuela Dr. Alejandro Dávila Bolaños en el cual describieron los resultados funcionales de pacientes con discopatía lumbar mononivel intervenidos técnica mínima invasiva (MIS) encontrando los siguientes resultados.

1. De 16 pacientes que conformaron la muestra del estudio, un total de 9 son del sexo masculino que constituyen un 56% y 7 son del sexo femenino que corresponde al 44% restante. Las edades más afectadas con la patología a estudio que se sometieron al procedimiento MIS es el grupo etario de 41-50 años con 7 pacientes correspondiente al 44%,
2. Con respecto al segmento lumbar más afectado, el estudio arrojó que el segmento L5-S1 con 11 pacientes, correspondiente al 68.75% es el más frecuente seguido del segmento L4-L5 con 5 pacientes correspondiente al 31.25%, el resto de los segmentos superiores como son L1-L2, L2-L3, L3-L4 están en 0.

Dentro de la clasificación morfológica de las discopatías, las lesiones extruidas con el 62.5 % En cambio, con el uso del sistema de clasificación topográfica encontramos que las lesiones centrales o posterocentrales, son las lesiones más frecuentes, con el 62.5 %, mayormente presente en grupo etario de los 41 a 50 años.

3. De los 16 pacientes del estudio, según el test de Oswestry, a los 3 meses de postquirúrgico el 75%, o sea 12 pacientes se mostraron con un índice mínimo de incapacidad. A los 6 meses de transcurrido el postquirúrgico, el 94% mostro incapacidad mínima, y solo un 6 % mostro incapacidad moderada. Al año de la cirugía el 100% de los pacientes mostraron mínima incapacidad. Este 6 % representa un solo paciente el cual es mayor de los 51 años.
4. Ningún paciente del presente estudio desarrollo complicaciones post quirúrgicas.
5. Con respecto a la satisfacción post quirúrgica el 94 % refirió estar satisfecho con los resultados postquirúrgicos, y solo un 6% representado por un 1 paciente, no se mostró satisfecho.

## X. DISCUSION

Según este estudio del total de 16 pacientes, el género más afectado es el masculino (con 9) este hallazgo concuerda con el estudio de federico Landriel de la universidad italiana de buenos aires, ya que es el género que relacionado al tipo de trabajo y/o deportes que desempeñan, de mayor demanda física, carga axial, se vincula a la patología en cuestión, además de ser el género que está más vinculado con malos hábitos como fumar. El grupo etario más afectado se encuentra entre los 41 a 50 años, seguido por el grupo etario de los 31 a 40 años, edades en la cuales ya los cambios degenerativos están presentes y el tipo de actividad física, se combina para provocar que las lesiones discales provoque síntomas significativos, motivando al individuo a buscar ayuda médica.

Cabe mencionar que los segmentos lumbares más afectados fueron los inferiores L4-L5 y L5-S1, fenómeno que se relaciona con las características anatómicas propias de esta región, ya que sabemos que es un lugar de transición entre el segmento lumbar móvil, lordótico de la columna, con el segmento sacro rígido, estático.

En cuanto al tipo de lesión, según las dos clasificaciones más usadas en la bibliografía, las lesiones extruidas fueron el tipo principal según la clasificación morfológica, y si usamos la clasificación topográfica, las lesiones posterocentrales son las más frecuentes. Si hacemos una relación del tipo de lesión morfológica y edad de los pacientes, encontramos que las lesiones extruidas (las más frecuentes del estudio), se centra en la población de los 41 a 50 años de edad.

Los métodos de evaluación descritos para evaluar los resultados del dolor de espalda son diversos. Algunas puntuaciones de resultados se han centrado en la función, algunas se han centrado en el dolor y otras se han centrado en la calidad de vida relacionada con la salud. Entre estos métodos de evaluación tenemos: Escala Funcional del Dolor de Espalda (BPFS), el Cuestionario Roland Morris (RMQ), el Índice de Discapacidad de Oswestry (ODI) y la Forma

Corta 36-Encuesta de Salud (SF-36). Para mi estudio use el test de Oswestry ya que es el que usamos en nuestro medio hospitalario. Se aplicó a los 3, 6 y 12 meses postquirúrgicos. A los 3 meses de postquirúrgico el 75%, o sea 12 pacientes se mostraron con un índice mínimo de incapacidad. El 25 % restante mostraron una incapacidad moderada. Los pacientes que mostraron incapacidad moderada fueron mayores de 41 años de edad.

A los 6 meses de transcurrido el postquirúrgico, el 94% mostro incapacidad mínima, y solo un 6 % mostro incapacidad moderada. Este 6 % representa un solo paciente el cual es mayor de los 51 años. Al año de la cirugía el 100% de los pacientes mostraron mínima incapacidad. Estos resultado concuerda con el estudio realizado en el 2016 de Jörg Franke y colaboradores, en cuyos resultados informaron reducciones estadísticamente significativas en el test a partir de las cuatro semanas y continuaron durante un año, alcanzando una mejora en el puntaje de  $22.4\% \pm 18.6$ .

Según investigaciones recientes las complicaciones más frecuentes que un cirujano de columna se debe de enfrentar al usar la técnica MIS son Infección, Fistula de LCR, Pseudomeningocele, Hematoma epidural, Síndrome de Olgivie, Síndrome de la cola de caballo. De acuerdo al seguimiento de los 16 pacientes del estudio, ninguno desarrollo las complicaciones anteriormente enunciadas, comparada con el estudio de federeico Landriel de la universidad italiana de buenos aires podemos considerar que las técnicas mínima invasiva son segura y eficaz con resultados clínicos satisfactorios.

Finalmente se realizó durante el llenado de la ficha de recolección de datos, la pregunta a los pacientes, si se encontraba o no satisfecho con los resultados de su evolución. Un total de 15 pacientes que representa el 94% respondió estar satisfecho y solo 1 respondió que no. Al igual que en el estudio de Jörg Franke y colaboradores el 97% de los pacientes mostraron satisfacción. El paciente no satisfecho de mi estudio, refiere que, a pesar de mostrar mejoría con respecto al dolor, aún continuaba presentado dolor con menor intensidad, pero con menos frecuencia.

## **XI. CONCLUSIONES**

En el siguiente estudio podemos concluir lo siguiente:

1. Las Discopatía lumbares mononivel son más frecuentes en el sexo masculino del grupo etario de los 41 a 50 años.
2. El segmento lumbar más afectado es L5-S1, el tipo de lesión más frecuente según la clasificación morfológica son las lesiones extruidas, y según la clasificación topográficas son las centrales o posterocentrales.
3. La incapacidad medida con el test de Oswestry a los 3 meses, 6 meses y al año de la cirugía fue casi en su totalidad mínima, llegando hasta un 100% de incapacidad mínima al año de operado. Comparando en cuanto a la edad, la incapacidad funcional a los 3 meses de post quirúrgico se observó que, en el grupo etario mayor de los 51 años, presenta incapacidad moderada, por lo que la recuperación de este grupo con respecto al resto es más lenta.
4. No se presentó ninguna complicación post operatoria.
5. La satisfacción postquirúrgica fue del 94% del total de los pacientes.

## **XII. RECOMENDACIONES**

1. Desarrollar más estudios relacionados con el manejo de discopatías lumbares que son tratadas con técnica mínima invasiva, ya que cada día se abordan más este tipo de patologías en nuestra unidad hospitalaria.
2. Incluir el índice de discapacidad funcional de Oswestry en el seguimiento post quirúrgico a los 3, 6 y 12 meses.
3. Realizar estudios que evalúen la técnica mínima invasiva en otras patologías como conducto lumbar estrecho y el manejo de fractura vertebrales.
4. Incluir en el sistema del Fleming del hospital militar formatos de consentimiento informado específicos del uso de la técnica MIS en donde se detalle en forma clara en que consiste el procedimiento y las posibles complicaciones.



### XIII. BIBLIOGRAFIA

1. Albert, H. B., & Manniche, C. (2007). Modic changes following lumbar disc herniation. *European Spine Journal*,
2. Amin, R. M., Andrade, N. S., & Neuman, B. J. (2017). Lumbar Disc Herniation. *Current Reviews in Musculoskeletal Medicine*.
3. Beiner, J., Grauer, J., Kwon, B., Vaccaro, A.: Postoperative wound infections of the spine. *Neurosurg Focus* 2003; 15: article 14
4. Cano-Gómez, C., Rodríguez de la Rúa, J., García-Guerrero, G., Juliá-Bueno, J., & Marante-Fuertes, J. (2008). Physiopathology of Lumbar Spine Degeneration and Pain. *Revista Española de Cirugía Ortopédica y Traumatología (English Edition)*, 52(1), 37–46. doi:10.1016/s1988-8856(08)70067-1
5. Dagmar Lühmann,<sup>\*1</sup> Tatjana Burkhardt-Hammer,<sup>1</sup> Cathleen Borowski 2005 Minimally invasive surgical procedures for the treatment fo lumbar disc herniation. *GMS Health Technol Assess*,
6. Guarnieri, G., Vassallo, P., Pezzullo, M. G., Laghi, F., Zeccolini, F., Ambrosiano, G. Izzo, R. (2009). A Comparison of Minimally Invasive Techniques in Percutaneous Treatment of Lumbar Herniated Discs. *The Neuroradiology Journal*, 22(1), 108–121
6. Jörg Franke,<sup>1</sup> Neil Manson,<sup>2</sup> David Buzek,<sup>3</sup> Arkadiusz Kosmala,<sup>4</sup> Ulrich Hubbe,<sup>5</sup> Wout Rosenberg,<sup>6</sup> Paulo Pereira,<sup>7,8</sup> Roberto Assietti,<sup>9</sup> Frederic Martens,<sup>10</sup> Khai Lam,<sup>11</sup> Giovanni Barbanti Brodano,<sup>12</sup> Peter Durny,<sup>13</sup> Zvi Lidar,<sup>14</sup> Kai Scheufler,<sup>15</sup> and Wolfgang Senker<sup>1</sup>·ensayo prospectivo, multicéntrico, pragmático, observacional, controlado por datos, de fusión mínimamente invasiva para tratar los trastornos lumbares degenerativos, con un año de seguimiento, *Cureus*, junio 2016
7. Koç, M., Bayar, B., & Bayar, K. (2018). A Comparison of Back Pain Functional Scale with Roland Morris Disability Questionnaire, Oswestry Disability Index, and Short Form 36-Health Survey. *SPINE*, 43(12), 877–882.
8. McAfee, P. C., Phillips, F. M., Andersson, G., Buvenenadran, A., Kim, C. W., Laurysen, C., ... Taylor, W. (2010). Minimally Invasive Spine Surgery. *Spine*, 35(Supplement), S271–S273. doi:10.1097/brs.0b013e31820250a2
9. P.A. Hernández-Pérez y H. Prinzo-Yamurri, oct. 2005, Análisis de las complicaciones de la cirugía de la hernia discal lumbar, Cátedra de Neurocirugía. Hospital de Clínicas Dr. Manuel Quintela. Universidad de la República Oriental del Uruguay.
10. Pereira, P., Buzek, D., Franke, J., Senker, W., Kosmala, A., Hubbe, U., ... Scheufler, K.-M. (2015). Surgical Data and Early Postoperative Outcomes after

Minimally Invasive Lumbar Interbody Fusion: Results of a Prospective, Multicenter, Observational Data-Monitored Study. PLOS ONE,

11. Rothman-Simeone & Herkowitz s the spine séptima edición Elsevier 2018

12. Sharma, P. (2009). Lumbar Hernia. Medical Journal Armed Forces India, 65(2), 178–179.doi:10.1016/s0377-1237(09)80140-8

13. Van der Windt, D. A., Simons, E., Riphagen, I. I., Ammendolia, C., Verhagen, A. P., Laslett, M., Aertgeerts, B. (2010). Physical examination for lumbar radiculopathy due to disc herniation in patients with low-back pain. Cochrane Database of Systematic Reviews.

14. Weiner BK, Dabbah M. Lateral Lumbar disc herniations treated with a paraspinal approach: an independent assesment of longer-term outcomes. J spinal disord tech 2005.

#### XIV. ANEXOS

##### 1) Características socio demográficas:

Tabla 1

Sexo de los pacientes con discopatía mononivel operados con técnica MIS en el hospital militar escuela Dr. Alejandro Dávila bolaños periodo comprendido del 1ero de noviembre 2016 al 1ero de julio 2019

Sexo	Cantidad
Masculino	9
Femenino	7
total	16

Gráfico 1

Sexo de los pacientes con discopatía mononivel operados con técnica MIS en el hospital militar escuela Dr. Alejandro Dávila bolaños periodo comprendido del 1ero de noviembre 2016 al 1ero de julio 2019

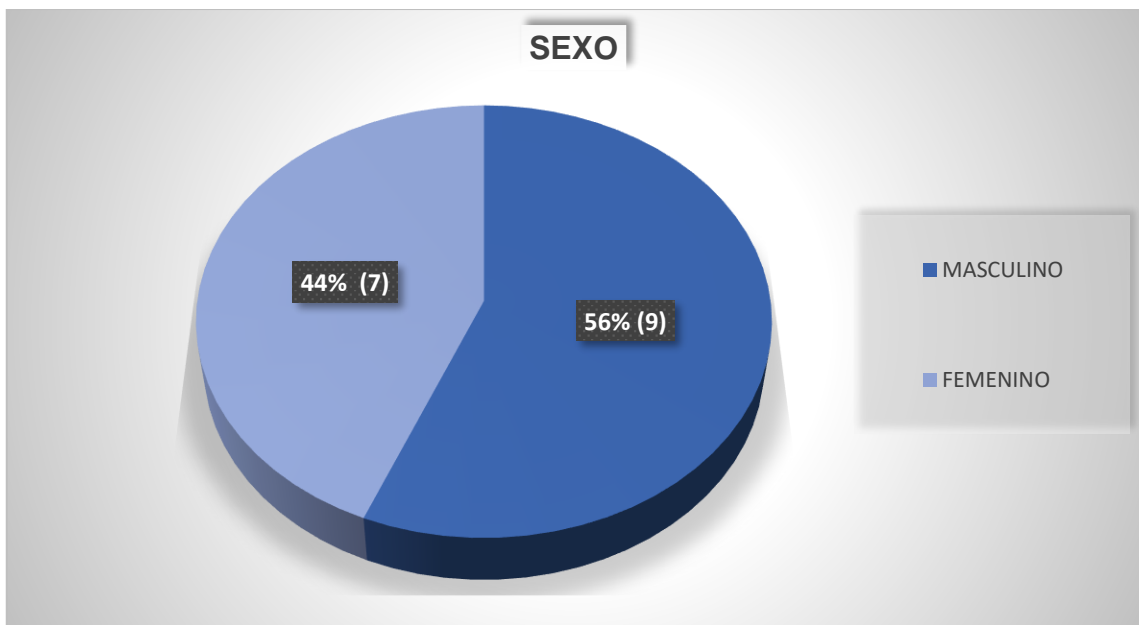


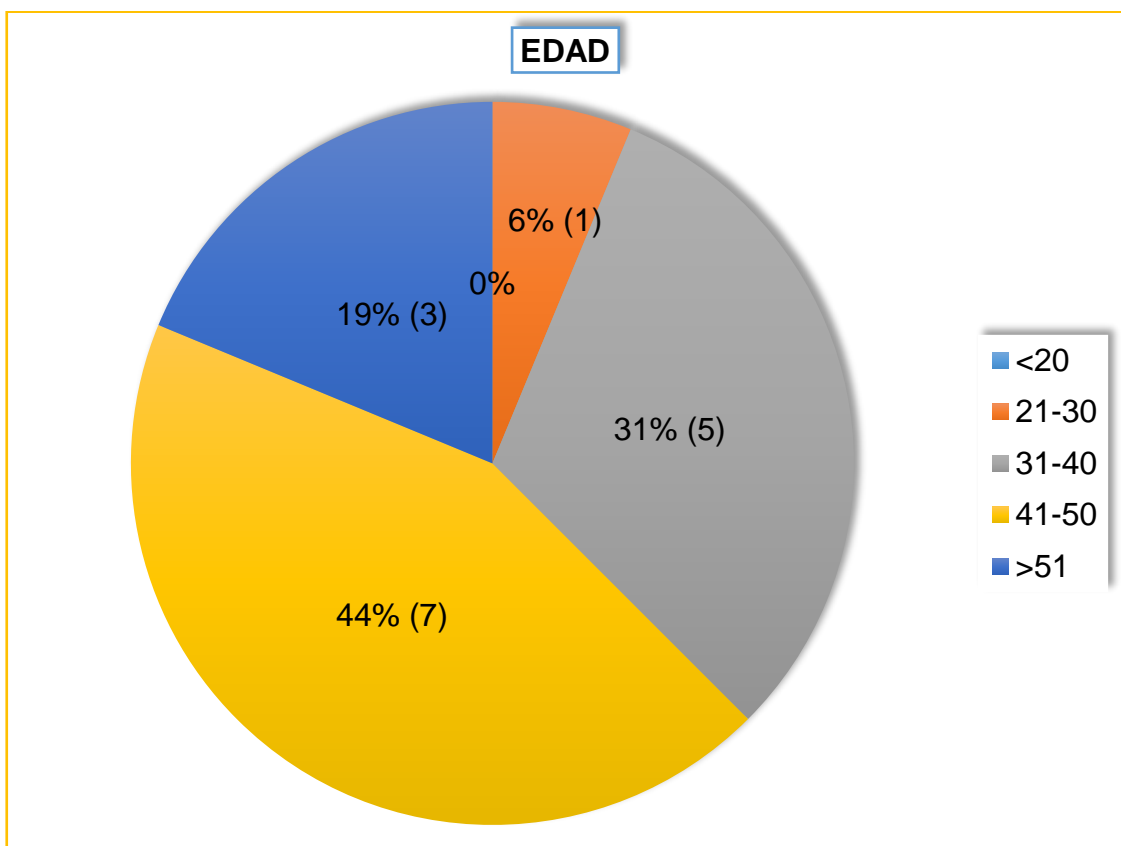
Tabla 2

Edad de los pacientes con discopatía mononivel operados con técnica MIS en el hospital militar escuela Dr. Alejandro Dávila bolaños periodo comprendido del 1ero de noviembre 2016 al 1ero de julio 2019

Edad	Cantidad
<20	0
21-30	1
31-40	5
41-50	7
>51	3
Total	16

Gráfico 2

Edad de los pacientes con discopatía mononivel operados con técnica MIS en el hospital militar escuela Dr. Alejandro Dávila bolaños periodo comprendido del 1ero de noviembre 2016 al 1ero de julio 2019



2) Segmento lumbar más afectado y el tipo de lesión de la población a estudio:

Tabla 3

Segmento lumbar más afectado que presenta discopatía lumbar mononivel operados con técnica MIS en el hospital militar escuela Dr. Alejandro Dávila bolaños periodo comprendido del 1ero de noviembre 2016 al 1ero de julio 2019

Segmento lumbar afectado	Cantidad
L1-L2	0
L2-L3	0
L3-L4	0
L4-L5	5
L5-S1	11
Total	16

Gráfico 3

Segmento lumbar más afectado que presenta discopatía lumbar mononivel operados con técnica MIS en el hospital militar escuela Dr. Alejandro Dávila bolaños periodo comprendido del 1ero de noviembre 2016 al 1ero de julio 2019

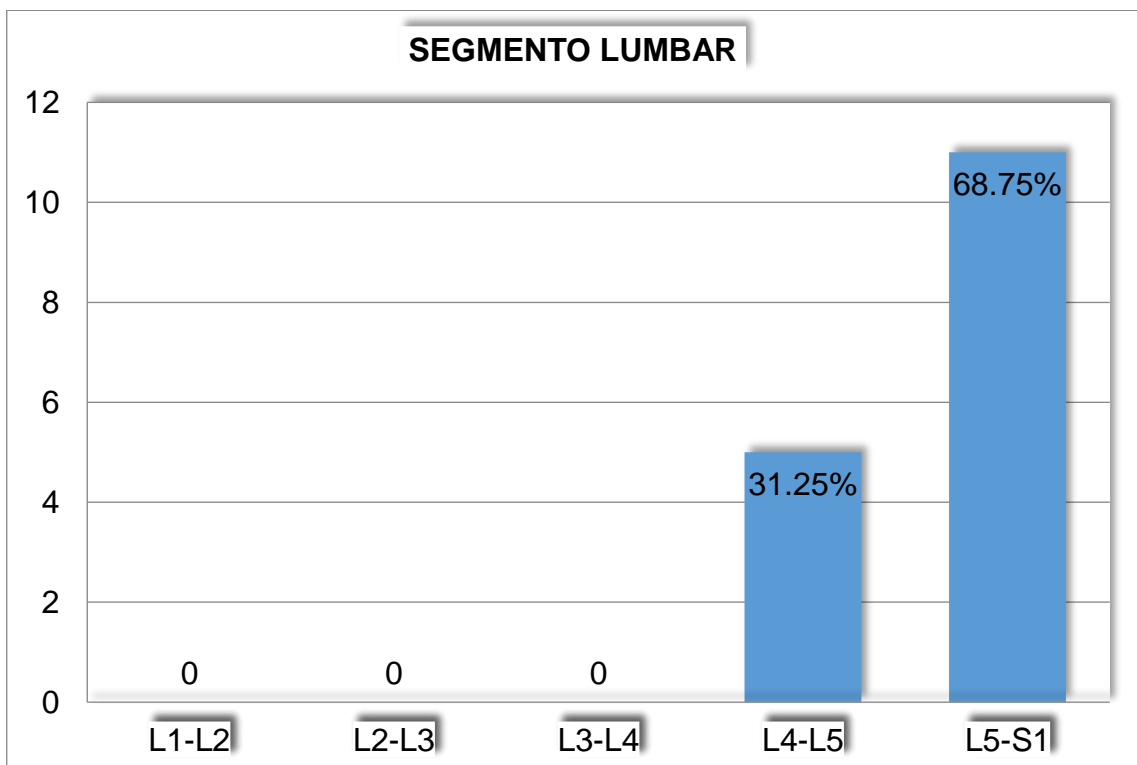


Tabla 4

Clasificación morfológica que presenta discopatía lumbar mononivel operados con técnica MIS en el hospital militar escuela Dr. Alejandro Dávila bolaños periodo comprendido del 1ero de noviembre 2016 al 1ero de julio 2019

Lesión según clasificación morfológica	Cantidad
Protrusión	3
Extrusión	10
Migrada	3
Secuestro	0
Total	16

Gráfico 4

Clasificación morfológica que presenta discopatía lumbar mononivel operados con técnica MIS en el hospital militar escuela Dr. Alejandro Dávila bolaños periodo comprendido del 1ero de noviembre 2016 al 1ero de julio 2019

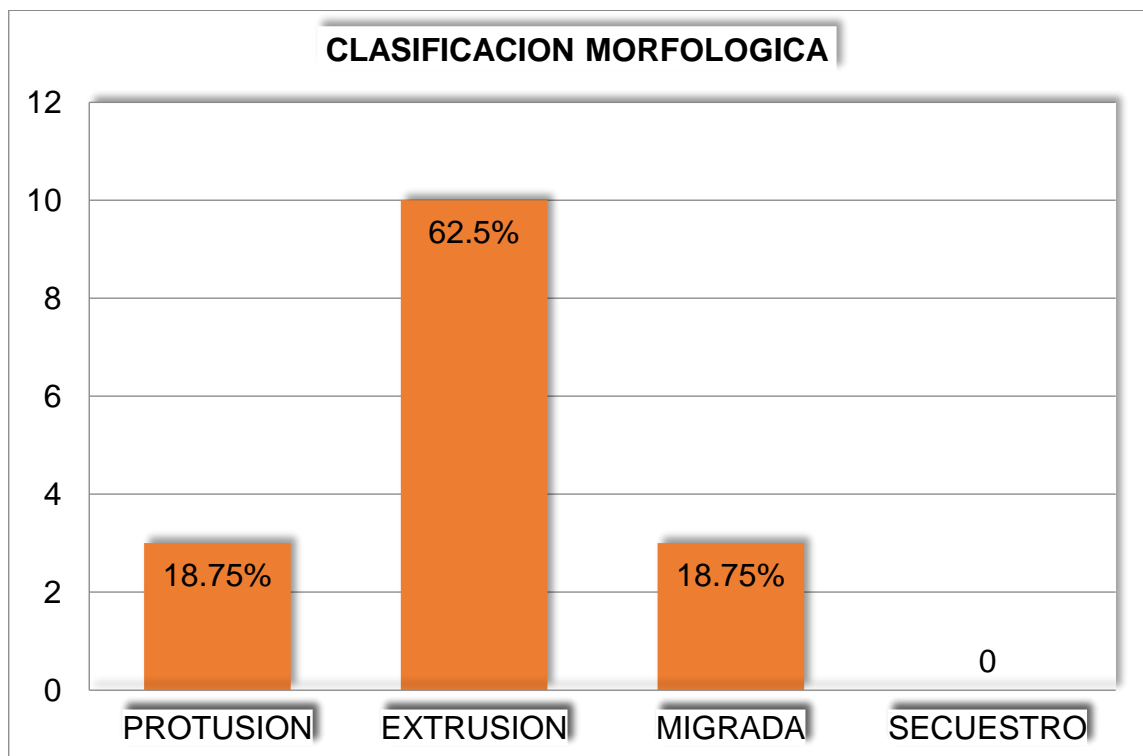


Tabla 5

Clasificación morfológica que presenta discopatía lumbar mononivel operados con técnica MIS en el hospital militar escuela Dr. Alejandro Dávila bolaños periodo comprendido del 1ero de noviembre 2016 al 1ero de julio 2019

Lesión según clasificación topográfica	Cantidad
Central	10
Fondo de saco	4
Foraminal	2
Extraforaminal	0
total	16

Gráfico 5

Clasificación morfológica que presenta discopatía lumbar mononivel operados con técnica MIS en el hospital militar escuela Dr. Alejandro Dávila bolaños periodo comprendido del 1ero de noviembre 2016 al 1ero de julio 2019

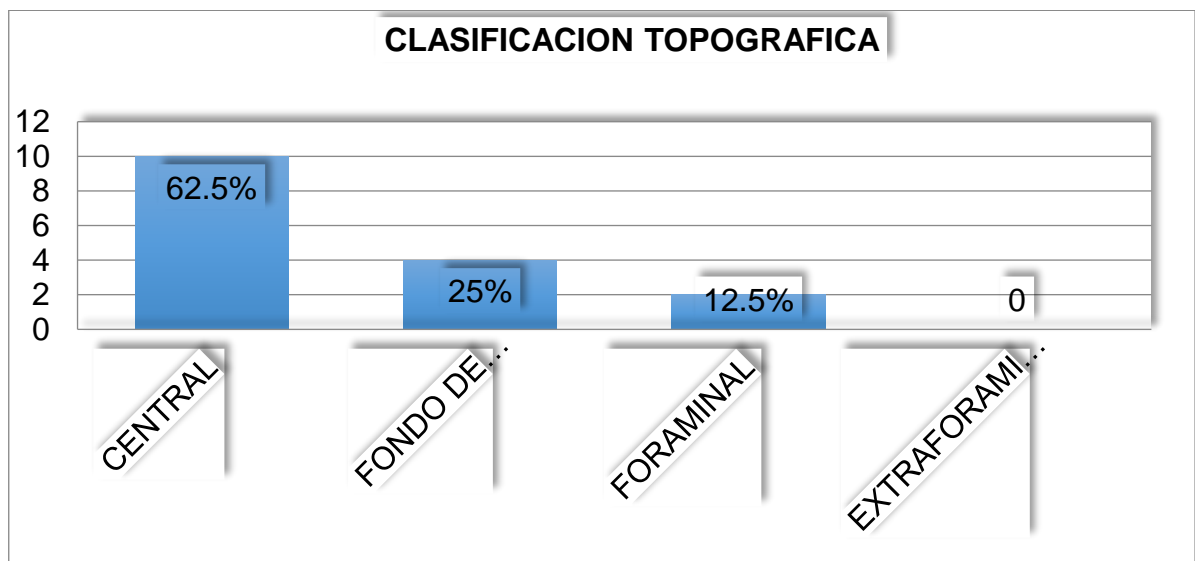


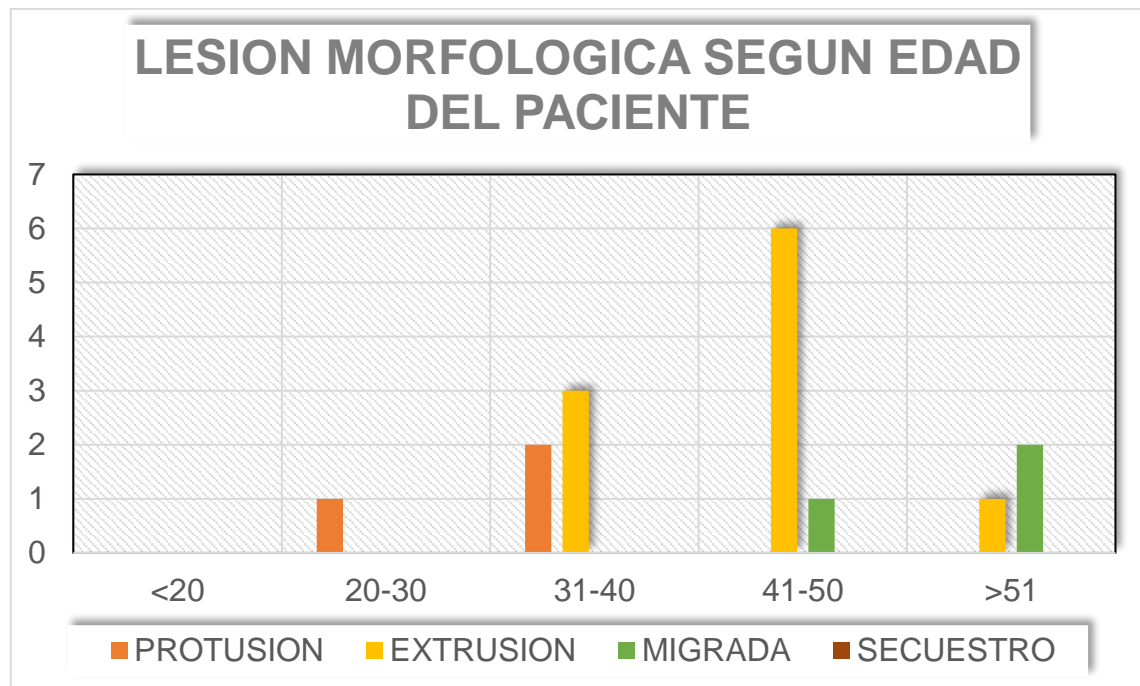
Tabla 6

Lesión morfológica según edad del paciente, operados con técnica MIS en el hospital militar escuela Dr. Alejandro Dávila bolaños periodo comprendido del 1ero de noviembre 2016 al 1ero de julio 2019

<b>Lesión morfológica según edad del paciente</b>					
<b>Edad</b>	<b>Protrusión</b>	<b>Extrusión</b>	<b>Migrada</b>	<b>Secuestro</b>	<b>Total</b>
<20	0	0	0	0	0
21-30	1	0	0	0	1
31-40	2	3	0	0	5
41-50	0	6	1	0	7
>51	0	1	2	0	3
<b>total</b>	<b>3</b>	<b>10</b>	<b>3</b>	<b>0</b>	<b>16</b>

Gráfico 6

Lesión morfológica según edad del paciente, operados con técnica MIS en el hospital militar escuela Dr. Alejandro Dávila bolaños periodo comprendido del 1ero de noviembre 2016 al 1ero de julio 2019





3) Evolución de los pacientes usando el test de Oswestry post instrumentación a los 3, 6 y 12 meses.

Tabla 7

Incapacidad a los 3 meses postquirúrgicos pacientes operados con técnica MIS en el hospital militar escuela Dr. Alejandro Dávila bolaños periodo comprendido del 1ero de noviembre 2016 al 1ero de julio 2019

Incapacidad a los 3 meses postqx	cantidad
Leve	12
Moderada	4
Intensa	0
Discapacidad	0
Limitación funcional máxima	0
total	16

Gráfico 7

Incapacidad a los 3 meses postquirúrgicos pacientes operados con técnica MIS en el hospital militar escuela Dr. Alejandro Dávila bolaños periodo comprendido del 1ero de noviembre 2016 al 1ero de julio 2019

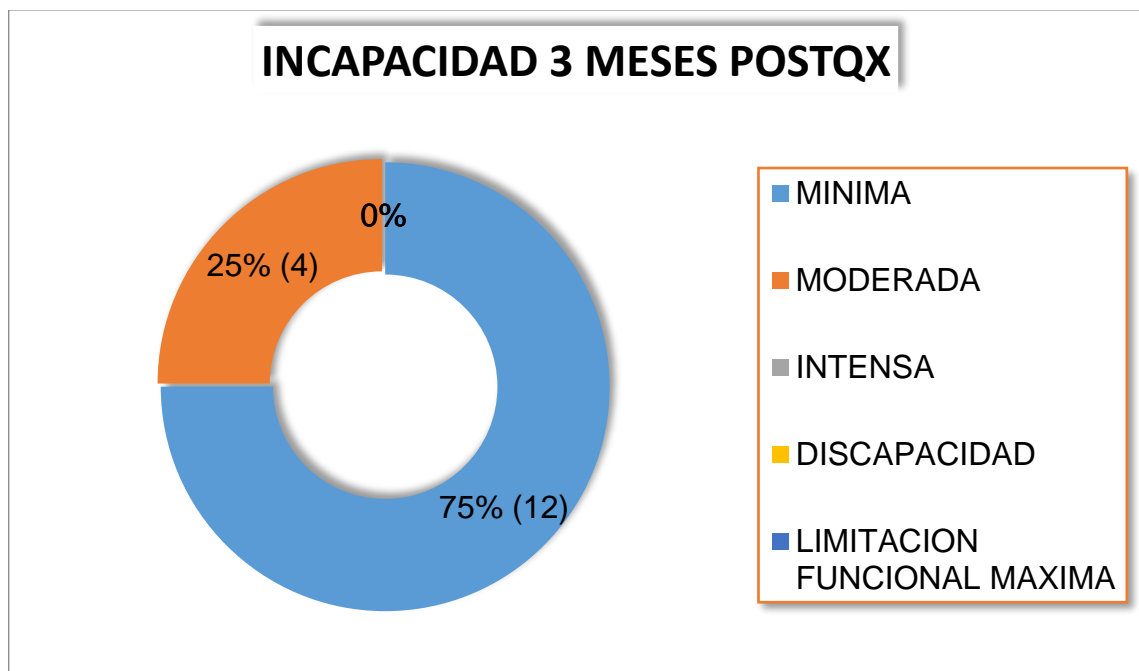


Tabla 8

Incapacidad a los 3 meses postquirúrgicos según edad pacientes operados con técnica MIS en el hospital militar escuela Dr. Alejandro Dávila bolaños periodo comprendido del 1ero de noviembre 2016 al 1ero de julio 2019

<b>Incapacidad funcional a los 3 meses post quirúrgico según la edad del paciente</b>					
Edad	Leve	Moderada	Intensa	Discapacidad	Total
<20	0	0	0	0	0
21-30	1	0	0	0	1
31-40	5	0	0	0	5
41-50	5	2	0	0	7
>51	1	2	0	0	3
total	12	4	0	0	16

Gráfico 8

Incapacidad a los 3 meses postquirúrgicos según edad pacientes operados con técnica MIS en el hospital militar escuela Dr. Alejandro Dávila bolaños periodo comprendido del 1ero de noviembre 2016 al 1ero de julio 2019

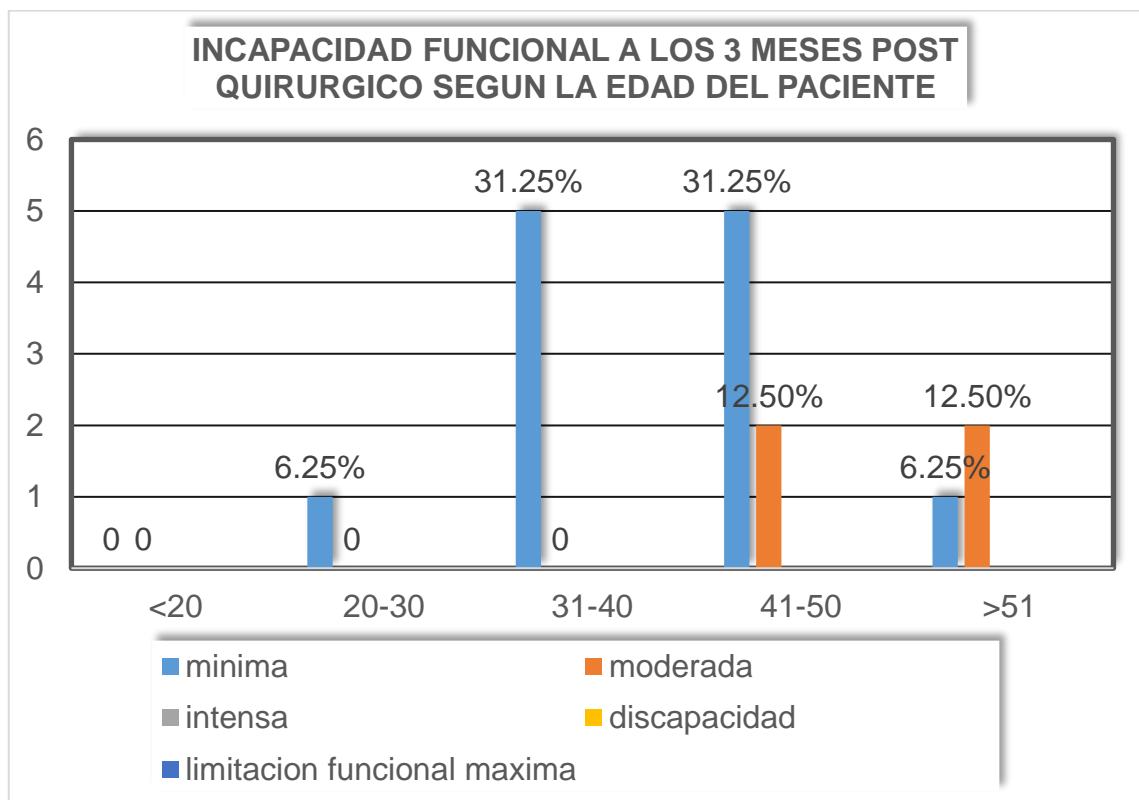


Tabla 9

Incapacidad a los 6 meses postquirúrgicos pacientes operados con técnica MIS en el hospital militar escuela Dr. Alejandro Dávila bolaños periodo comprendido del 1ero de noviembre 2016 al 1ero de julio 2019

Incapacidad a los 6 meses postqx	cantidad
Leve	15
Moderada	1
Intensa	0
Discapacidad	0
Limitación funcional máxima	0
total	16

Gráfico 9

Incapacidad a los 6 meses postquirúrgicos pacientes operados con técnica MIS en el hospital militar escuela Dr. Alejandro Dávila bolaños periodo comprendido del 1ero de noviembre 2016 al 1ero de julio 2019

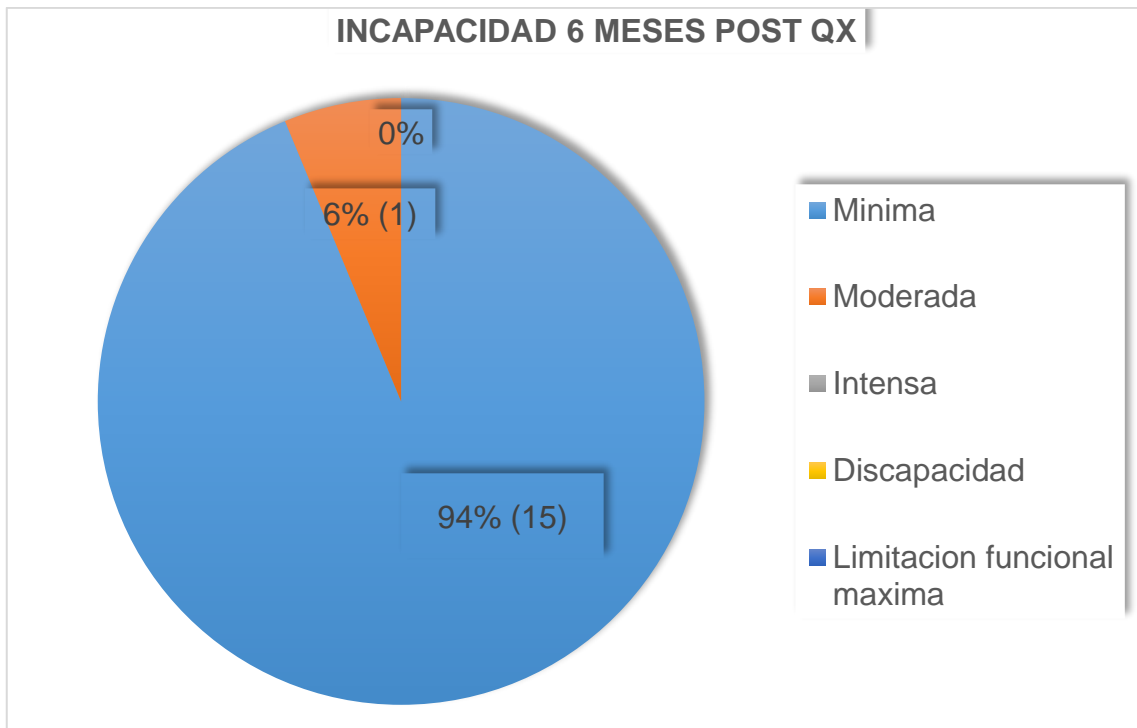


Tabla 10

Incapacidad a los 6 meses postquirúrgicos según edad pacientes operados con técnica MIS en el hospital militar escuela Dr. Alejandro Dávila bolaños periodo comprendido del 1ero de noviembre 2016 al 1ero de julio 2019

<b>Incapacidad funcional a los 6 meses post quirúrgico según la edad del paciente</b>					
<b>Edad</b>	<b>Leve</b>	<b>Moderada</b>	<b>Intensa</b>	<b>Discapacidad</b>	<b>Total</b>
<20	0	0	0	0	0
21-30	1	0	0	0	1
31-40	5	0	0	0	5
41-50	7	0	0	0	7
>51	2	1	0	0	3
total	15	0	0	0	16

Gráfico 10

Incapacidad a los 6 meses postquirúrgicos según edad pacientes operados con técnica MIS en el hospital militar escuela Dr. Alejandro Dávila bolaños periodo comprendido del 1ero de noviembre 2016 al 1ero de julio 2019

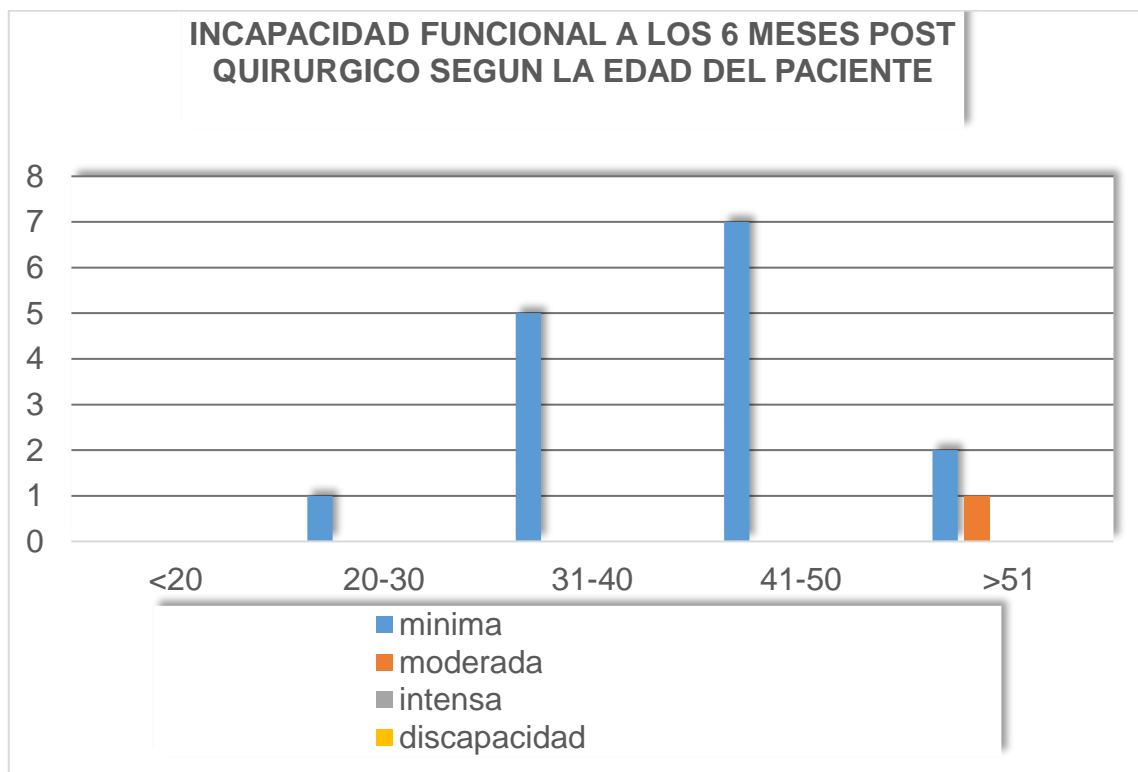


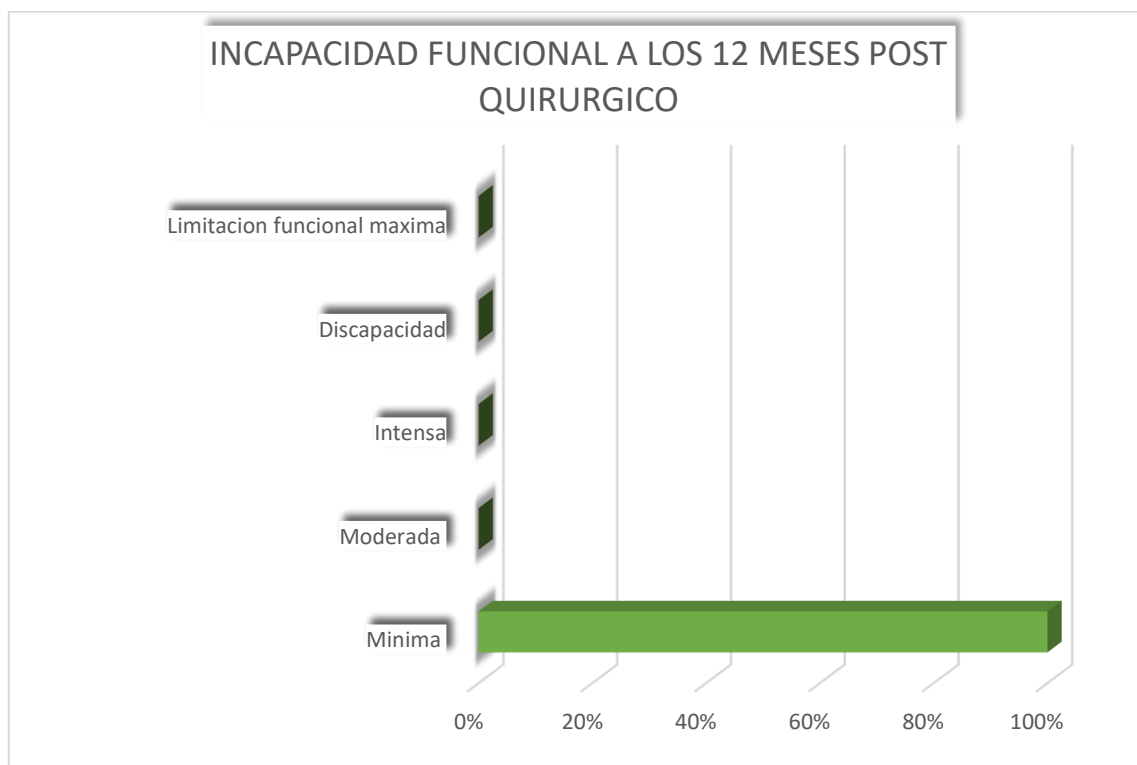
Tabla 11

Incapacidad a los 3 meses postquirúrgicos pacientes operados con técnica MIS en el hospital militar escuela Dr. Alejandro Dávila bolaños periodo comprendido del 1ero de noviembre 2016 al 1ero de julio 2019

Incapacidad a los 12 meses postqx	cantidad
Leve	16
Moderada	0
Intensa	0
Discapacidad	0
Limitación funcional máxima	0
total	16

Gráfico 11

Incapacidad a los 3 meses postquirúrgicos pacientes operados con técnica MIS en el hospital militar escuela Dr. Alejandro Dávila bolaños periodo comprendido del 1ero de noviembre 2016 al 1ero de julio 2019



#### 4) Complicaciones post quirúrgicas

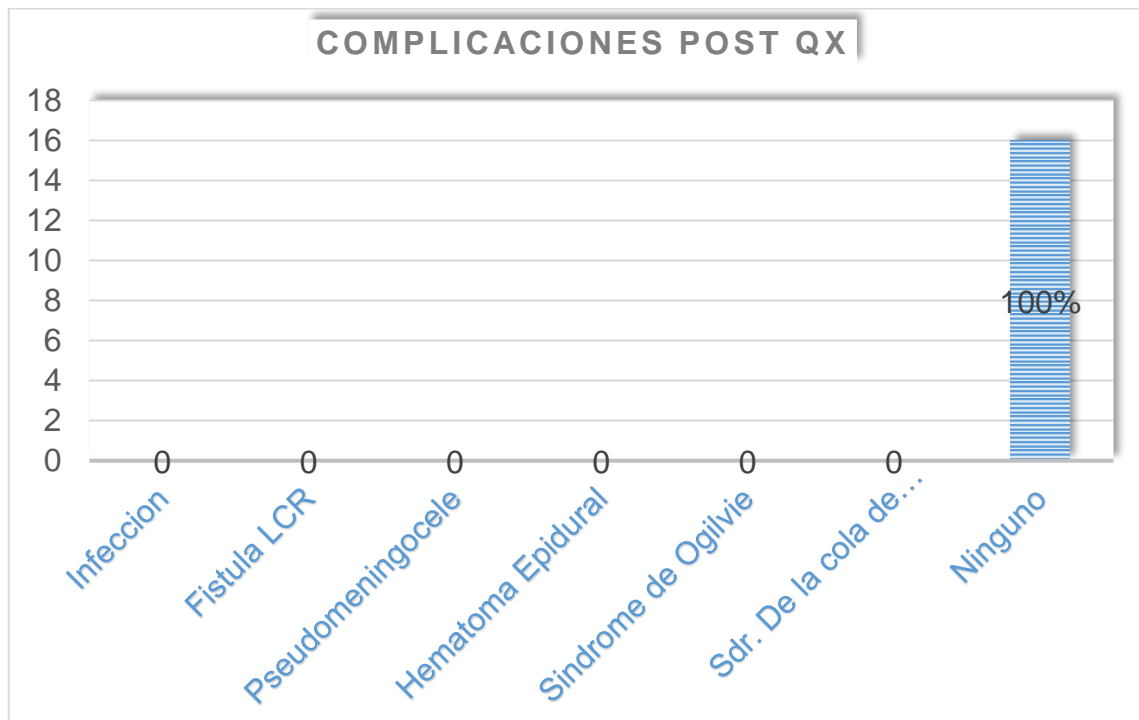
Tabla 12

Complicaciones postquirúrgicos pacientes operados con técnica MIS en el hospital militar escuela Dr. Alejandro Dávila bolaños periodo comprendido del 1ero de noviembre 2016 al 1ero de julio 2019

<b>Complicaciones</b>	<b>cantidad</b>
Infección	0
Fistula LCR	0
Pseudomeningocele	0
Hematoma epidural	0
Síndrome de Ogilvie	0
Sdr. de la cola de caballo postqx	0
Ninguno	16

Gráfico 12

Complicaciones postquirúrgicos pacientes operados con técnica MIS en el hospital militar escuela Dr. Alejandro Dávila bolaños periodo comprendido del 1ero de noviembre 2016 al 1ero de julio 2019



## 5) Satisfacción post quirúrgica de los paciente

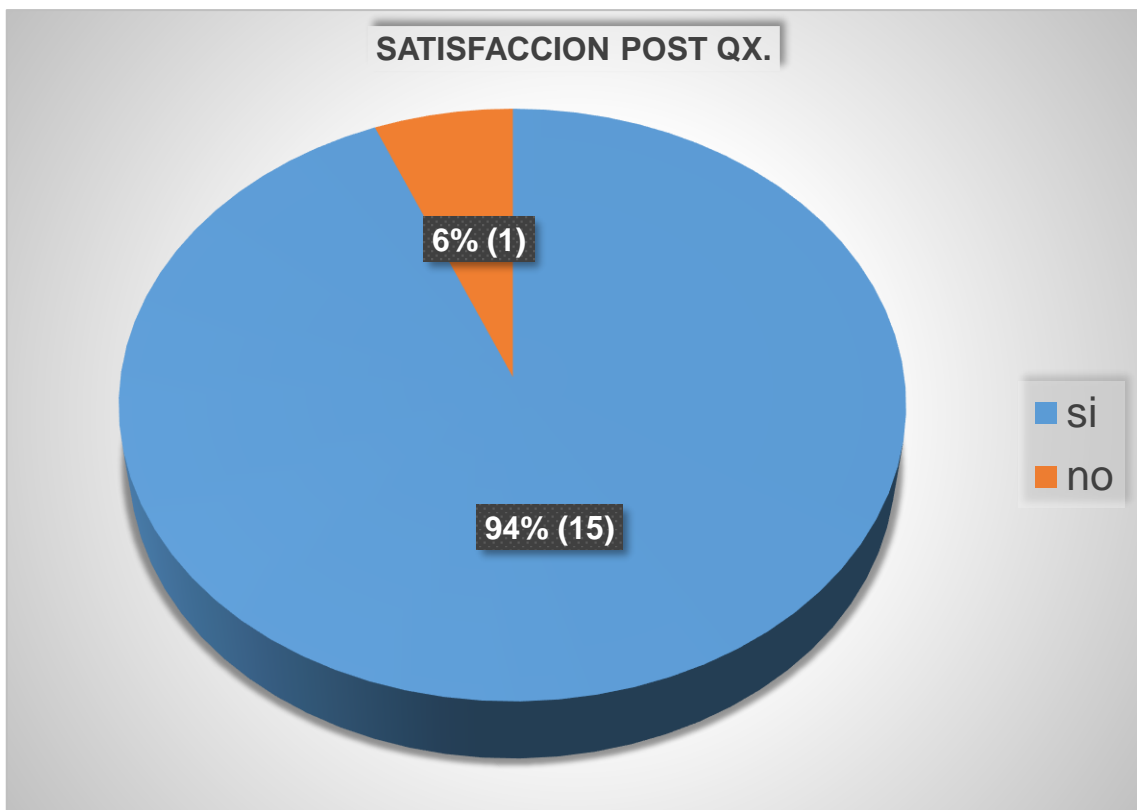
Tabla 13

Satisfacción postquirúrgicos pacientes operados con técnica MIS en el hospital militar escuela Dr. Alejandro Dávila bolaños periodo comprendido del 1ero de noviembre 2016 al 1ero de julio 2019

Satisfacción del paciente	cantidad
Si	15
No	1
Total	16

Gráfico 13

Satisfacción postquirúrgicos pacientes operados con técnica MIS en el hospital militar escuela Dr. Alejandro Dávila bolaños periodo comprendido del 1ero de noviembre 2016 al 1ero de julio 2019



### Ficha de recolección de datos

Resultados funcionales y clínicos en pacientes operados con técnica MISS que presentan Discopatía mononivel lumbar intervenidos quirúrgicamente en el Hospital Escuela Dr. Alejandro Dávila Bolaño periodo comprendido del 1ero de noviembre 2016 al 1ero julio 2019

Ficha de recolección de datos

No. de expediente: \_\_\_\_\_

Edad del paciente:

- <20
- 20-30
- 31-40
- 41-50
- >51

Sexo del paciente:

- Masculino
- Femenino

Clasificación morfológica de la Discopatía lumbar mononivel en los pacientes en estudio:

- Protrusión
- Extrusión
- Migrada
- Secuestro

Clasificación topográfica de la Discopatía lumbar mononivel en la población a estudio:

- Central
- Fondo de saco lateral
- Foraminal



- extraforaminal

Nivel (disco) del segmento lumbar afectado

- L1-L2
- L2-L3
- L3-L4
- L4-L5
- L5-S1

Escala de incapacidad funcional según el test de Oswestry en pacientes post instrumentación vía MIS, con 3 meses de evolución

- Mínima (0-20%)
- Moderada (20-40%)
- Intensa (40-60%)
- Discapacidad (60-80%)
- Limitación funcional máxima (>80%)

Escala de incapacidad funcional según el test de Oswestry en pacientes post instrumentación vía MIS, con 6 meses de evolución

- Mínima (0-20%)
- Moderada (20-40%)
- Intensa (40-60%)
- Discapacidad (60-80%)
- Limitación funcional máxima (>80%)

Escala de incapacidad funcional según el test de Oswestry en pacientes post instrumentación vía MIS, con 12 meses de evolución

- Mínima (0-20%)
- Moderada (20-40%)
- Intensa (40-60%)

- Discapacidad (60-80%)
- Limitación funcional máxima (>80%)

Satisfacción post quirúrgica del paciente:

- Si
- No

## Test de Oswestry

### Índice de Discapacidad de Oswestry

En las siguientes actividades, marque con una cruz la frase que en cada pregunta se parezca más a su situación:

#### 1. Intensidad del dolor

- (0) Puedo soportar el dolor sin necesidad de tomar calmantes
- (1) El dolor es fuerte pero me arreglo sin tomar calmantes
- (2) Los calmantes me alivian completamente el dolor
- (3) Los calmantes me alivian un poco el dolor
- (4) Los calmantes apenas me alivian el dolor
- (5) Los calmantes no me alivian el dolor y no los tomo.

#### 2. Estar de pie

- (0) Puedo estar de pie tanto tiempo como quiera sin que me aumente el dolor
- (1) Puedo estar de pie tanto tiempo como quiera pero me aumenta el dolor
- (2) El dolor me impide estar de pie más de una hora
- (3) El dolor me impide estar de pie más de media hora
- (4) El dolor me impide estar de pie más de 10 minutos
- (5) El dolor me impide estar de pie

#### 3. Cuidados personales

- (0) Me las puedo arreglar solo sin que me aumente el dolor
- (1) Me las puedo arreglar solo pero esto me aumenta el dolor
- (2) Lavarme, vestirme, etc, me produce dolor y tengo que hacerlo despacio y con cuidado
- (3) Necesito alguna ayuda pero consigo hacer la mayoría de las cosas yo solo
- (4) Necesito ayuda para hacer la mayoría de las cosas
- (5) No puedo vestirme, me cuesta lavarme y suelo quedarme en la cama

#### 4. Dormir

- (0) El dolor no me impide dormir bien

- (1) Sólo puedo dormir si tomo pastillas
- (2) Incluso tomando pastillas duermo menos de 6 horas
- (3) Incluso tomando pastillas duermo menos de 4 horas
- (4) Incluso tomando pastillas duermo menos de 2 horas
- (5) El dolor me impide totalmente dormir

#### 5. Levantar peso

- (0) Puedo levantar objetos pesados sin que me aumente el dolor
- (1) Puedo levantar objetos pesados pero me aumenta el dolor
- (2) El dolor me impide levantar objetos pesados del suelo, pero puedo hacerlo si están en un sitio cómodo (ej. en una mesa)
- (3) El dolor me impide levantar objetos pesados, pero sí puedo levantar objetos ligeros o medianos si están en un sitio cómodo
- (4) Sólo puedo levantar objetos muy ligeros
- (5) No puedo levantar ni elevar ningún objeto

#### 6. Actividad sexual

- (0) Mi actividad sexual es normal y no me aumenta el dolor
- (1) Mi actividad sexual es normal pero me aumenta el dolor
- (2) Mi actividad sexual es casi normal pero me aumenta mucho el dolor
- (3) Mi actividad sexual se ha visto muy limitada a causa del dolor
- (4) Mi actividad sexual es casi nula a causa del dolor
- (5) El dolor me impide todo tipo de actividad sexual

#### 7. Andar

- (0) El dolor no me impide andar
- (1) El dolor me impide andar más de un kilómetro
- (2) El dolor me impide andar más de 500 metros
- (3) El dolor me impide andar más de 250 metros
- (4) Sólo puedo andar con bastón o muletas
- (5) Permanezco en la cama casi todo el tiempo y tengo que ir a rastras al baño

#### 8. Vida social

- (0) Mi vida social es normal y no me aumenta el dolor
- (1) Mi vida social es normal pero me aumenta el dolor
- (2) El dolor no tiene un efecto importante en mi vida social, pero si impide mis actividades más enérgicas como bailar, etc.
- (3) El dolor ha limitado mi vida social y no salgo tan a menudo
- (4) El dolor ha limitado mi vida social al hogar
- (5) No tengo vida social a causa del dolor

#### 9. Estar sentado

- (0) Puedo estar sentado en cualquier tipo de silla todo el tiempo que quiera
- (1) Puedo estar sentado en mi silla favorita todo el tiempo que quiera
- (2) El dolor me impide estar sentado más de una hora
- (3) El dolor me impide estar sentado más de media hora
- (4) El dolor me impide estar sentado más de 10 minutos
- (5) El dolor me impide estar sentado

#### 10. Viajar

- (0) Puedo viajar a cualquier sitio sin que me aumente el dolor
- (1) Puedo viajar a cualquier sitio, pero me aumenta el dolor
- (2) El dolor es fuerte pero aguanto viajes de más de 2 horas
- (3) El dolor me limita a viajes de menos de una hora
- (4) El dolor me limita a viajes cortos y necesarios de menos de media hora
- (5) El dolor me impide viajar excepto para ir al médico o al hospital

#### Interpretación

Sumar el resultado de cada respuesta y calcular el nivel de discapacidad según la siguiente formula: **Puntos totales /50 x 100 =% incapacidad** (puntos totales dividido por 50 y luego multiplicado por 100).

Por ejemplo en un caso que nos registró 16, entonces  $16/50 \times 100 = 32\%$  de incapacidad.

### ODI Scoring:

- 0-20% incapacidad mínima
- 21-40% incapacidad moderada
- 41-60% incapacidad intensa
- 61-80% discapacidad
- 81-100% limitación funcional máxima