



UNIVERSIDAD
NACIONAL
AUTÓNOMA DE
NICARAGUA,
MANAGUA
UNAN - MANAGUA

FACULTAD DE CIENCIAS MÉDICAS

Hospital Escuela Antonio Lenin Fonseca-Departamento de Radiología

Tesis para optar al título de Especialista en Radiología e Imagen

“Comparación de resonancia magnética cervical sagital oblicua con respecto a resonancia magnética cervical sagital convencional para el diagnóstico de hernia discal y estenosis del foramen cervical en el Hospital Escuela Antonio Lenín Fonseca en el período de

Enero a Junio de 2019.”

Autor: Dra. Sirley Maryuris Torres Jaime.

Residente de Radiología e Imagen

Tutora: Dra. Linda Barba Rodriguez

Médico Especialista en Radiología

Hospital escuela Antonio Lenin Fonseca

Managua, Febrero de 2020



Agradecimientos

A Dios por prestarme la vida y darme sabiduría en cada momento durante toda mi carrera.

A la Virgencita de Guadalupe por tenerme entre sus brazos y protegerme cada día.

A mis padres Juan Obando y Esmeralda Jaime por ser mi apoyo incondicional, por sostenerme en todo momento y alentarse a seguir adelante en los días más difíciles de mi vida, especialmente a mi madre quien siempre será mi principal fuente de inspiración, superación, motivación, en todos los aspectos de mi vida y por mostrarme que todo es posible de lograr siempre y cuando se tiene una meta definida.

A mis abuelos Alejandro Jaime, Ramón Obando y Rosa Amelia Bustos quienes siempre me brindaron cariño y estuvieron al tanto del progreso en mi carrera.

A mis hermanos Tatiana, Mario, Juan Ignacio y Gilder José Obando.

A mis maestros que tuve en la residencia, por otorgarme conocimientos, principalmente a la Dra. Adilia Guadamuz y Dra. Linda Barba por motivarme a investigar sobre este tema y depositar la confianza en mí para llevarlo a cabo.

A los técnicos radiólogos por la realización de los estudios y la disposición mostrada al trabajo.

A los pacientes, gente humilde que deposita su confianza en mí, siempre han sido la principal fuente de aprendizaje, experiencia y lecciones de vida.

Sirley Torres Jaime



Dedicatoria

A Dios Padre celestial que me ha dado la vida, sabiduría y fortaleza para terminar este proyecto de vida.

Con todo mi amor y cariño a mis queridos padres por haberme forjado como la persona que soy, a quienes debo todos mis logros. Por inculcarme valores altruistas, deseos de superación y motivarme constantemente a alcanzar mis sueños. Por apoyarme durante toda mi carrera con conocimiento y consejos y más que todo por el amor brindado, por creer en mí y que pudiese lograr todos mis objetivos.

Sirley Torres Jaime



Opinión del tutor

La resonancia magnética es el mejor método de imagen para la valoración de la columna cervical y sus patologías, tanto de la medula espinal así como de los cuerpos vertebrales y sus discos.

Con este trabajo de investigación la autora pretende plantear la necesidad de agregar como parte del protocolo de resonancia magnética cervical imágenes en cortes oblicuos en los cuales se observa de manera completa el foramen cervical para una adecuada valoración de este.

Los resultados obtenidos respaldan la necesidad de crear e implementar de manera rutinaria las imágenes sagitales oblicuas, para un mejor diagnóstico y por tanto un manejo adecuado de las patologías cervicales en nuestros pacientes.

Considero que el esfuerzo, la disciplina y la integridad de la autora están reflejados de manera satisfactoria en este trabajo que sentará precedente en el tema para generaciones futuras de radiólogos y médicos prescriptores en general y de esta manera contribuirá en la mejoría de la atención a nuestra población.

Dra. Linda Barba Rodríguez

Especialista en Radiología

Hospital escuela Antonio Lenin Fonseca



Resumen

Se realizó un estudio con el objetivo Comparar los estudios de Resonancia Magnética sagital oblicua con Resonancia Magnética sagital convencional para el diagnóstico de hernia discal y estenosis del foramen cervical. Se trata de un estudio de tipo descriptivo, transversal cuantitativo y de concordancia, en el Servicio de Radiología del Hospital Escuela Antonio Lenin Fonseca, de enero a junio 2019, con un tamaño de muestra de $n=40$.

Resultados: Para el diagnóstico de estenosis del foramen cervical en el protocolo sagital oblicuo se detectó grado 1 (52.5%). En la detección de hernia discal en el protocolo sagital convencional se evidencio que la mayoría fue grado I (52.5%), al igual que las diagnosticadas con protocolo sagital (45%). La concordancia en la estenosis del foramen cervical que tuvo el protocolo oblicuo fue de 6 casos, evidenciándose un valor de Kappa de 0.31 y valor de p de 0.000. En los casos de hernia discal el protocolo sagital convencional no obtuvo concordancia con el protocolo oblicuo, evidenciándose un valor de Kappa de 0.32 y valor de p de 0.001.

Conclusión: Los dos protocolos de Imágenes por Resonancia magnética resultaron tener escasa concordancia para el diagnóstico de hernia discal y estenosis del foramen cervical.

Palabras clave: resonancia magnética, sagital oblicuo, convencional, hernia discal, estenosis del foramen cervical.



Índice

Capítulo I. Generalidades	1
1.1. Introducción.....	1
1.2. Antecedentes	2
1.3. Justificación.....	5
1.4. Planteamiento del problema:	7
1.5. Tema de investigación:	7
1.6. Objetivos.....	8
1.7. Marco teórico.....	9
1.7.1 Anatomía de columna cervical.	9
1.7.2 Definiciones.	11
1.7.3 Epidemiología.....	12
1.7.4 IRM para diagnóstico de hernia discal cervical y clasificación de la estenosis de foramen cervical. 13	
1.8. Hipótesis	19
Capítulo II. Diseño metodológico	20
2.1. Tipo de estudio:	20
2.2. Área de estudio.....	20
2.3. Universo y Muestra:.....	20
2.4 Criterios de inclusión y exclusión.	20
2.4.1. Criterios de inclusión:.....	20
2.4.2. Criterios de exclusión	21
2.5. Fuente	21
2.6. Procedimiento de recolección de la información.....	21
2.8. Instrumento de recolección de datos	21
2.9. Plan de tabulación y análisis	21



2.10. Componente Bioético.	22
2.11. Operacionalización de las variables	23
Capítulo III. Resultados	24
3.1. Datos sociodemográficos	24
3.2. Principales motivos de referencia para la realización de resonancia magnética cervical	24
3.3. Grados de estenosis del foramen cervical según el tipo de protocolo	24
3.4. Grados de hernia discal según el tipo de protocolo	25
3.5. Concordancia entre los grados de estenosis y hernia discal según el tipo de protocolo	25
IV. Discusión.....	26
V. Conclusiones	28
VI. Recomendaciones.....	29
Capítulo VII. Bibliografía	30
7.1. Bibliografía.....	30
Capítulo VIII. Anexos.....	33
8.1. Instrumento de recolección de la información	34
8.2. Tablas y Gráficos	36



Capítulo I. Generalidades

1.1. Introducción

La imagen por resonancia magnética es una tecnología de imágenes no invasiva que produce imágenes anatómicas detalladas.

El foramen cervical forma un ángulo de aproximadamente 45° con el eje anterior-posterior de la columna vertebral y una inclinación caudal de $10-15^\circ$ en un eje horizontal. Sin embargo, las imágenes de resonancia magnética convencionales no están orientadas de manera óptima a lo largo de este curso oblicuo.

Debido a las características anatómicas del foramen cervical y las limitaciones de las técnicas convencionales, es difícil identificar la enfermedad en los aspectos laterales del canal espinal y el foramen utilizando solo imágenes de resonancia magnética convencional. (Shim, 2009).

Se pretende valorar con un nuevo protocolo diagnóstico a través de imágenes de resonancia magnética cervical oblicua a pacientes con radiculopatía ya que con el protocolo habitual ha mostrado dificultad para valorar de forma completa el componente foraminal de la columna cervical.



1.2. Antecedentes

Desde la década de los 80's, diversas publicaciones mostraron la utilidad de la resonancia magnética (RM) como primer recurso diagnóstico junto con la radiología simple, en la evaluación radiológica preoperatoria de la hernia discal, con reportes de sensibilidad y precisión diagnóstica demostrados en más del 85% de los casos cuando se comparó con los métodos clínicos, la mielografía, y la tomografía computada (TC). (Osorio, 2003). Se registran estudios desde esta época donde se empezaba a comparar la utilidad de los cortes sagitales. (Yenerich & Haughton, 1986)

Tanto las imágenes potenciadas en T1 como en T2 tienen valor para la investigación de las enfermedades espinales. La resonancia magnética es superior a la tomografía computarizada incluso con contraste en la diferenciación del hueso, el disco, los ligamentos, los nervios, el saco dural y la médula espinal; proporciona una capacidad de estudio multiplanar, y las secuencias de impulso pueden ajustarse para evaluar áreas específicas de interés o para definir mejor los procesos patológicos. (Chiou, Wong, & Lee, 1994) (Osorio, 2003)

Doug Dean en su estudio "Comparación cuantitativa de la resonancia magnética convencional y oblicua para la detección de hernia discal" obtuvo como resultado que la resonancia magnética sagital oblicua para el diagnóstico de hernia discal foraminal, la sensibilidad, especificidad y precisión fueron 96.7%, 95.0% y 96.0%, respectivamente; en comparación con 56.7%, 85.0% y 68.0% de la resonancia magnética convencional. La RM sagital oblicua demostró ser más precisa, sensible y específica en comparación con la RM convencional. (Dean, 2005)



En el estudio “Una comparación de la RM sagital en oblicua y la RM convencional en el diagnóstico de hernia discal y estenosis en el foramen cervical”, cuyo objetivo era demostrar que la resonancia magnética sagital oblicua permite el diagnóstico preciso de la hernia discal y la estenosis en el foramen cervical, que no está disponible con la resonancia magnética convencional, se concluyó que la RM sagital oblicua era una prueba más precisa en comparación con la RM convencional para realizar el diagnóstico de hernia discal y estenosis en el foramen cervical. Por lo tanto, cuando el examen clínico del médico sugiere una radiculopatía cervical y cuando la RM convencional no es diagnóstica, la RM sagital oblicua puede aumentar la probabilidad para el diagnóstico preciso de hernia discal y estenosis en el foramen cervical. (Shim, 2009)

En 2015 se realiza un estudio para determinar el valor de las imágenes de RM oblicuas en comparación con las imágenes axial y sagital para evaluar la estenosis foraminal de la columna cervical utilizando variabilidades intra e interobservadores; aquí se concluyó que las imágenes oblicuas de resonancia magnética de la columna cervical reducen significativamente el grado de variabilidades intra e interobservadores y aumentan la confianza del observador en la evaluación de la estenosis foraminal. Los resultados sugieren que el uso rutinario de imágenes de RM oblicua cervical podría ser útil para evaluar la estenosis del foramen cervical. (Moon, Seong, Hwang-Mo, Tae, & Jae, 2015)

En el estudio “Adecuación de la imagen de resonancia magnética cervical oblicua para la planificación quirúrgica” cuyo objetivo fue calcular la potencia diagnóstica, incluido el valor predictivo positivo (VPP), de la resonancia magnética oblicua cervical e identificar los casos en los que su uso condujo a planes quirúrgicos alterados se concluyó que la RM cervical oblicua puede permitir un plan quirúrgico más preciso y facilitar la selección del paciente para la cirugía.



La RM oblicua cervical podría ser útil para obtener información adicional y para predecir el pronóstico inmediato de los pacientes antes de la operación. (Yoo, y otros, 2018)

En 2018, se publica el estudio “Las imágenes sagitales oblicuas previenen la subestimación del grado de estenosis neuroforaminal causada por la hernia discal en la RM de la columna cervical” en donde se concluye que, las imágenes sagitales estándar tienden a subestimar los grados de estenosis foraminal en comparación con las imágenes sagitales oblicuas y son menos confiables en la evaluación de las hernias discales dentro de la RM de la columna cervical. Para evaluar la posible consecuencia terapéutica, las imágenes oblicuas deben considerarse como un complemento valioso del protocolo estándar de RM para pacientes con radiculopatía. (Kintzelé, 2018)

Hasta la fecha, y con la revisión bibliográfica realizada, no se han realizado estudios similares en Latinoamérica.



1.3. Justificación

La resonancia magnética (RM) de columna cervical es de suma importancia para la evaluación de la médula espinal, así como la presencia de hernia discal, compresión y pinzamiento de las raíces responsables del dolor cervical crónico. Diversos especialistas argumentan que las imágenes sagitales estándar tienden a subestimar los grados de estenosis foraminal, por lo antes mencionado son menos confiables en la evaluación de las hernias discales en la columna cervical.

Algunos artículos citan la realización de imágenes de resonancia magnética orientadas perpendicular a la trayectoria real del foramen cervical considerando las características anatómicas del agujero cervical, encontrándose que tales imágenes de resonancia magnética (IRM) sagitales oblicuas podrían proporcionar una visión más clara de ciertas estructuras anatómicas no disponibles en la resonancia magnética convencional. (Modic, Masaryk, Ross, Mulopulos, & Bundschuch, 1987) (Shim, 2009) (Yenerich & Haughton, 1986)

En el pasado, ocasionalmente se realizaban imágenes de resonancia magnética sagitales oblicuas adicionales en pacientes que no tenían lesiones claras, pero tenían una evidente sintomatología relacionada con patología cervical (neuropatía, radiculopatía, cervicalgia). A través de este método, fue posible confirmar la presencia de lesiones inadvertidas en algunos casos. Sin embargo, debido a la ausencia de un estudio sistemático y la dificultad de la confirmación quirúrgica, se cuestionó si la resonancia magnética sagital oblicua contribuía lo suficiente al manejo clínico para justificar su uso. (Shim, 2009)

Las alteraciones del disco intervertebral, especialmente la degeneración del mismo, reduce la calidad de vida y están muy por debajo de la terapia efectiva. Éste es un padecimiento muy



común, excesivamente silencioso o tolerado debido a su cronicidad, pero con alarmantes consecuencias. (Lawrence, y otros, 2008)

El diagnóstico rápido y certero de estas patologías es de vital importancia para instaurar un tratamiento adecuado que proporcione mejor calidad de vida al paciente.

El presente estudio tiene como fin comparar a través de pruebas de concordancia dos técnicas diagnósticas, la resonancia magnética cervical sagital convencional y sagital oblicua, utilizadas para el diagnóstico de hernia discal y estenosis del agujero cervical con el propósito de establecer un precedente dentro de la sociedad médica nicaragüense, que sirva como pauta para decidir qué estudio es el más adecuado en cuanto a las variables inicialmente mencionadas.

Se desconocen estudios previos sobre este tema en Latinoamérica, incluyendo nuestro país, y por esta razón constituiría una base para estudiar a mayor escala este tema por generaciones futuras.



1.4.Planteamiento del problema:

¿Qué técnica diagnóstica es superior para el diagnóstico de hernia discal y estenosis del foramen cervical en pacientes estudiados con resonancia magnética cervical sagital oblicua y resonancia magnética cervical sagital convencional?

1.5.Tema de investigación:

“Comparación de resonancia magnética cervical sagital oblicua con respecto a resonancia magnética cervical sagital convencional para el diagnóstico de hernia discal y estenosis del foramen cervical en el Hospital Escuela Antonio Lenín Fonseca en el período de Enero a Junio de 2019.”



1.6.Objetivos

General:

1. Comparar los estudios de Resonancia Magnética sagital oblicua con Resonancia Magnética sagital convencional para el diagnóstico de hernia discal y estenosis del foramen cervical.

Específicos:

1. Describir características socio-demográficas de pacientes con diagnóstico de hernia discal y estenosis del foramen cervical.
2. Medir el grado de estenosis del foramen cervical con resonancia magnética sagital oblicua y resonancia magnética cervical sagital convencional.
3. Medir el grado de hernia discal cervical con resonancia magnética sagital oblicua y resonancia magnética cervical sagital convencional.
4. Establecer concordancia de los métodos los estudios de Resonancia Magnética sagital oblicua con Resonancia Magnética sagital convencional.



1.7. Marco teórico

1.7.1 Anatomía de columna cervical.

La columna vertebral está formada por 24 huesos, llamados vértebras. Las primeras 7 vértebras forman la columna vertebral cervical. Técnicamente nos referimos a ellas como vértebras C1 a C7. La columna cervical comienza donde la vértebra superior (C1, atlas) se conecta a la base del cráneo. La columna cervical presenta una curva ligeramente cóncava que acaba en la articulación de C7 con la parte superior de la columna torácica. (Castillo, 2015)

El atlas (C1) recibe el nombre del gigante griego que sostenía la bóveda celeste, en este caso el cráneo. Se caracteriza por tener una forma de anillo.

Está formado por dos arcos óseos muy anchos que forman un agujero en el centro del atlas para facilitar el paso de la médula espinal. En esta zona la médula espinal es más ancha por lo que necesita más espacio cuando sale del cráneo. Por tanto, C1 tiene proyecciones óseas laterales más grandes que las del resto de las vértebras. (Castillo, 2015) (Huang & Sandhu, 2004)

El atlas se sitúa por encima de C2 o axis; se llama así porque sirve de eje de rotación de la cabeza. El axis posee un gran hueso en la parte superior (diente del axis o apófisis odontoides) que se articula con el agujero central del atlas. Esta unión permite la gran amplitud del movimiento en rotación hacia derecha e izquierda del cuello. (Huang & Sandhu, 2004)

Las vértebras C2 a C7 están formadas por las mismas zonas. La zona principal es el cuerpo vertebral, de forma rectangular. A este cuerpo se le une posteriormente un arco óseo que tiene dos partes: los pedículos y las láminas.



Las láminas forman la parte más externa del arco óseo, cuando las vértebras están situadas una encima de otra forman un hueco que rodea a la médula espinal. Por tanto, las láminas ofrecen una protección ósea a la médula espinal. En la zona donde se unen las láminas posteriormente se encuentra una proyección ósea, las apófisis espinosas, que se puede sentir con los dedos en la parte posterior de la columna. En la zona superior de la columna cervical, la apófisis más prominente corresponde a C2 y en la parte inferior, donde se unen la columna cervical y la torácica, nos encontramos con la apófisis espinosa de C7. (Castillo, 2015) (Huang & Sandhu, 2004)

Lateralmente encontramos en cada vértebra las apófisis transversas. El atlas tiene las apófisis transversas más grandes de la columna cervical. A diferencia del resto de la columna, las apófisis transversas de las vértebras cervicales tienen un agujero (foramen transverso) por donde van las arterias que pasan a ambos lados del cuello y que llevan al cerebro el aporte sanguíneo.

Entre cada par de vértebras se forman las articulaciones facetarias (una en cada lado). Estas articulaciones conectan, formando una cadena, una vértebra con otra y a la vez permiten que el cuello se mueva en muchas direcciones. (Huang & Sandhu, 2004)

La superficie de las articulaciones facetarias están cubiertas por un cartílago articular que permite que los huesos se muevan uno contra otro suavemente, sin provocar fricción.

En ambos lados de cada vértebra se encuentra el foramen. Los dos nervios que salen de la médula, derecha e izquierda, pasan por los forámenes. Cuando se hernia el disco intervertebral se puede reducir el espacio foraminal y puede presionar el nervio. Si se produce un crecimiento excesivo del hueso de la faceta articular también puede irritarse el nervio ya que reduce el espacio foraminal y puede “pinzar” el nervio. (Castillo, 2015)



1.7.2 Definiciones.

La estenosis de foramen cervical se define por un estrechamiento del foramen neural que puede ser causado por osteofitos degenerativos, hipertrofia facetaria o discos herniados lateralmente. (Sujin Kim, 2015)

El progresivo estrechamiento de la resistencia intervertebral por estos cambios anatómicos puede ocasionar un pinzamiento de la raíz nerviosa, inflamación o ambos, lo que podría causar radiculopatía cervical. (Sujin Kim, 2015)

La causa más frecuente es por envejecimiento óseo. El disco se deshidrata con el paso del tiempo y pierde su capacidad amortiguadora, al mismo tiempo los cambios degenerativos de las vértebras producen crecimiento de espículas óseas (osteofitos). (Labanca, 2004)

La hernia discal es una lesión producida por la degeneración del disco intervertebral. Éste está formado por un núcleo pulposo rodeado de un anillo fibroso. Cuando se rompe dicho anillo facilitando la salida hacia el exterior del núcleo, nos encontramos ante una hernia discal.

La protrusión discal podría considerarse como un estado inicial de la hernia discal, donde se produce un movimiento del núcleo empujando al anillo fibroso, pero sin salir del mismo y desplazándolo ligeramente. Se habla también de fisura discal cuando se desgarran internamente el anillo fibroso del disco.

Las causas principales que originan una hernia discal suelen ser degeneración o envejecimiento articular, micro traumatismos, un mecanismo repetitivo de flexión - extensión del



tronco cargando mucho peso, movimientos de rotación continuados en el tiempo, exceso de peso y volumen corporal, atrofia de la musculatura paravertebral dorso lumbar. (Labanca, 2004)

1.7.3 Epidemiología.

Los estudios epidemiológicos disponibles en la actualidad indican que, en los países industrializados, alrededor de 20 % de la población adulta padece alguna forma de dolor crónico. (Aroche, 2015) (Postigot, 2007)

Numerosos estudios señalan, que el sexo masculino es el más afectado por hernia discal. Su aparición es más frecuente en las tercera y cuarta décadas de la vida, debido a que en estas edades los individuos tienen mayor actividad laboral, están en plena capacidad física y se exponen a una mayor probabilidad de sufrir tensión y dolor en la columna vertebral, unido a los cambios fisiológicos y patológicos degenerativos, que comienzan en los discos intervertebrales a partir de los 30 años. (Aroche, 2015)

Entre los factores de riesgo relacionados con la presencia de hernia discal en los diferentes segmentos de la columna vertebral sobresalen: obesidad, edad, oficio (trabajos con estancia prolongada de pie, personas que laboran en posiciones viciosas) y hábito de fumar. (Aroche, 2015)

La herniación del núcleo pulposo a través de una rotura del anillo fibroso es menos frecuente en la columna cervical que en la lumbar, en parte, debido a que la apófisis unciforme refuerza el disco contra las herniaciones posterolaterales. (Aroche, 2015)

Múltiples estudios refieren que la hernia discal afecta con mayor frecuencia la columna lumbar, debido a la mayor exposición a micro traumas repetidos sobre este segmento vertebral, al



realizar labores que demandan gran esfuerzo físico, así como la elevada frecuencia de caídas y traumas en la práctica de ejercicios que incrementan el padecimiento de esta afección. (Hernández & Dueñas, 2009)

La hernia discal cervical se produce con mayor frecuencia entre la cuarta, quinta y sexta vértebra cervical; es la más frecuente luego de las hernias de localización lumbar. La zona cervical es la más susceptible a fuerzas mecánicas incorrectas, pues tiene el peso de la cabeza y la musculatura; debe mantener la cabeza centrada sobre los hombros para evitar estas inadecuadas fuerzas mecánicas. Con el tiempo, las posturas y hábitos inadecuados contribuyen a la disfunción, que frecuentemente daña el disco.

Cualquier trauma en este segmento, puede desencadenar efectos mecánicos que terminan en rectificar la lordosis fisiológica a este nivel y herniar el disco. La lordosis cervical es una curvatura que ayuda a amortiguar las constantes fuerzas a las cuales es sometido el segmento. Normalmente estas fuerzas mecánicas son constantes y repetidas (esfuerzos, caídas, golpes, estar sentado durante largos periodos de tiempo), teniendo en cuenta que la posición de sentado transmite más del doble de la fuerza de compresión que estar de pie; todo ello favorece el desarrollo de esta afección. (Aroche, 2015)

1.7.4 IRM para diagnóstico de hernia discal cervical y clasificación de la estenosis de foramen cervical.

La imagen por resonancia magnética (IRM) es una tecnología de imágenes no invasiva que produce imágenes anatómicas tridimensionales detalladas, sin el uso de la radiación dañina. Se usa frecuentemente para la detección de enfermedades, el diagnóstico y el monitoreo de tratamientos.



Se basa en una tecnología sofisticada que estimula y detecta el cambio en la dirección del eje de rotación de protones que se encuentran en el agua que compone los tejidos vivos.

La IRM emplea imanes poderosos que producen un potente campo magnético que obliga a los protones en el cuerpo a alinearse con ese campo. Cuando se pulsa una corriente de radiofrecuencia a través de un paciente, los protones son estimulados y giran fuera de equilibrio, luchando contra la fuerza del campo magnético. Cuando se apaga el campo de radiofrecuencia, los sensores de IRM son capaces de detectar la energía liberada mientras los protones se realinean con el campo magnético. El tiempo que tardan los protones para realinearse con el campo magnético, así como la cantidad de energía liberada, cambian dependiendo del entorno y la naturaleza química de las moléculas. (Marín, 2009)

La resonancia magnética (RM) es actualmente el método de imagen más comúnmente utilizado para la evaluación precisa de la columna cervical. La RM puede demostrar la anatomía cervical de la columna vertebral, incluida la estructura ósea, la médula espinal y el tejido blando, pero evaluar la estenosis cervical con RM es exigente debido al pequeño tamaño y la susceptibilidad de las partes anatómicas de la columna cervical. (Sujin Kim, 2015)

El foramen cervical forma un ángulo de aproximadamente 45° con el eje anterior-posterior de la columna vertebral y una inclinación caudal de $10-15^\circ$ en un eje horizontal. (Shim, 2009) Sin embargo, las imágenes de RM convencionales no están orientadas de manera óptima a lo largo de este curso oblicuo. Debido a las características anatómicas del foramen cervical y las limitaciones de las técnicas convencionales, es difícil identificar la enfermedad en los aspectos laterales del canal espinal y el foramen utilizando solo IRM convencional. (Shim, 2009).

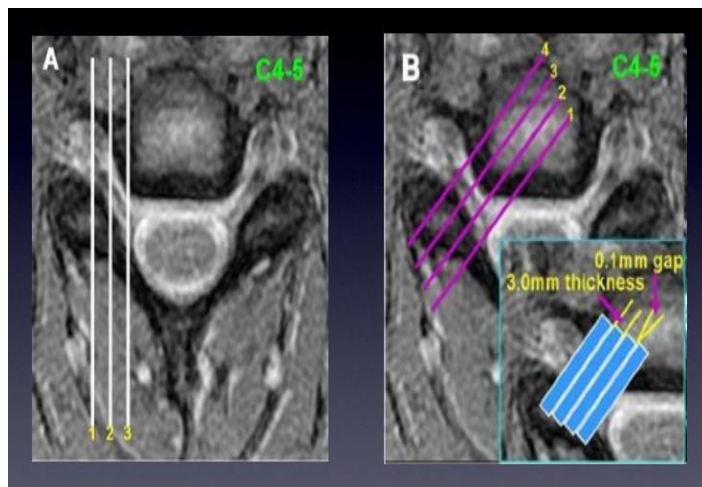


Figura 1. Orientación de las imágenes. (A) Imagen por Resonancia Magnética Convencional: Protocolo sagital. (B) Imagen por Resonancia Magnética Oblicua: Protocolo sagital.

Varios informes han evaluado estenosis del foramen cervical. No existe un sistema de clasificación universalmente aceptado para estenosis de foramen cervical basado en IRM, sin embargo Sujin Kim et al propusieron la clasificación de la estenosis de foramen cervical en C4-C5 bilateral, C5-C6 y C6-C7 en tres grados según las imágenes axiales ponderadas en T2 (Sujin Kim, 2015)

Grado 0 = ausencia de estenosis de foramen cervical, con el ancho más estrecho del foramen neural mayor que el ancho de la raíz nerviosa extraforaminal. Se refiere a la ausencia de estenosis de foramen cervical, con el ancho más estrecho del foramen neural mayor que el ancho de la raíz nerviosa extraforaminal a nivel del margen anterior del proceso articular superior.

Grado 1 = el ancho más estrecho del foramen neural, igual o menor que (pero más del 50%) el ancho de la raíz nerviosa extraforaminal. Se refiere a estenosis de foramen cervical moderado: el ancho más estrecho del foramen neural es 51-100% del ancho de la raíz del nervio extra foraminal al nivel del margen anterior del proceso articular superior.



Grado 2 = el ancho del foramen neural es igual o inferior al 50% del ancho de la raíz nerviosa extraforaminal. Se refiere a estenosis del foramen cervical severo, cuando el ancho del foramen neural es igual o menor al 50% del ancho de las raíces nerviosas extra foraminales. Los casos que mostraron una obliteración casi completa del foramen neural se clasificaron como Grado 2 independientemente de la raíz nerviosa extra foraminal. (Sujin Kim, 2015)

En su estudio Park et al utilizaron un sistema de clasificación modificado, a partir de un sistema de clasificación preexistente para la estenosis de foramen neural lumbar, basado en imágenes sagitales oblicuas, sugerido por Wildermuth et al (Park, y otros, 2013)

Grado 0 se refiere a la ausencia de estenosis del foramen cervical.

Grado 1 se refiere a una estenosis de foramen cervical leve que muestra una obliteración perineural parcial de grasa (<50% de la circunferencia de la raíz) alrededor de la raíz nerviosa, donde no se observa evidencia de cambio morfológico en la raíz nerviosa.

Grado 2 se refiere a una estenosis de foramen cervical moderada (> 50% de la circunferencia de la raíz) que muestra una eliminación casi completa de la grasa perineural que rodea la raíz del nervio sin cambios morfológicos en la raíz del nervio.

Grado 3 se refiere a estenosis de foramen severa que muestra colapso de la raíz nerviosa o cambios morfológicos. (Park, y otros, 2013)

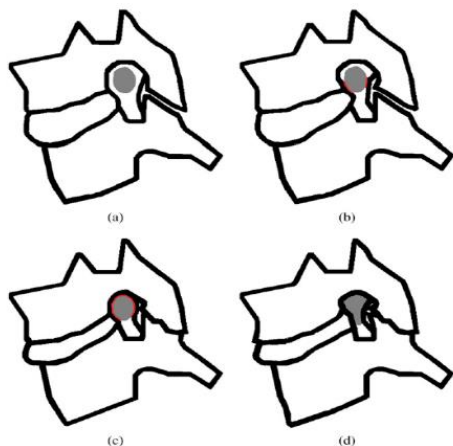


Figura 2. Ilustraciones esquemáticas de los sistemas de clasificación para la estenosis cervical. (a) Grado 0 sin degeneración (b) Grado 1, leve (por debajo del 50% de la circunferencia de la raíz nerviosa) (c) Grado 2, obliteración peri-neural de grasa moderada (por encima del 50% de la circunferencia de la raíz nerviosa). (d) Grado 3, raíz nerviosa colapsada y cambio morfológico de la raíz nerviosa.

Suzuki et al en su estudio “Patterns of Cervical Disc Degeneration: Analysis of Magnetic Resonance Imaging of Over 1000 Symptomatic Subjects” evaluó la degeneración del disco cervical en una IRM ponderada en T2 y se clasificó en 4 categorías (grados 0-III). El sistema de clasificación consta de 4 factores: altura del disco, intensidad y estructura del núcleo, distinción entre el núcleo y el anillo, y abultamiento / hernia del disco. (Suzuki, 2018)

La estructura del núcleo y la intensidad de la señal se categorizaron en 3 grados: (1) alta intensidad homogénea, (2) alta intensidad no homogénea o intensidad intermedia homogénea, y (3) intensidad intermedia o baja no homogénea. Estos se definieron de la siguiente manera: intensidad alta: intensidad similar al líquido cefalorraquídeo (LCR) y / o médula ósea; intensidad intermedia: intensidad similar a la médula espinal; y baja intensidad: intensidad similar a la del extremo.

La pérdida de altura del disco se definió como una disminución de más del 25% en comparación con la altura normal del disco.



La categoría de abultamiento / hernia discal se clasificó como positiva o negativa. Todas las evaluaciones de la degeneración del disco se realizaron con imágenes ponderadas en T2 en la posición neutral.

Se eligió el corte más medial para determinar la puntuación de la altura del disco, la intensidad y estructura del núcleo y la distinción entre el núcleo y el anillo.

Se compararon varios cortes parasagittales para determinar la protrusión/hernia discal. De acuerdo con el algoritmo, el grado de degeneración del disco cervical se clasificó en 4 grados:

Grado 0 (sin degeneración)

Grado I (degeneración leve)

Grado II (degeneración moderada)

Grado III (degeneración grave).

En resumen, el grado I indica un cambio de baja intensidad o un cambio estructural del núcleo pulposo; Grado II indica abultamiento del disco o hernia con degeneración del anillo fibroso; y Grado III indica mayor degeneración con disminución de la altura del disco mayor al 25%. (Suzuki, 2018)



1.8.Hipótesis

Hipótesis general (H)

Existe muy buena concordancia entre los resultados obtenidos mediante el protocolo de resonancia magnética sagital convencional y los observados con el protocolo de resonancia magnetica sagital oblicua.

Hipótesis nula (H0)

No existe muy buena concordancia entre los resultados obtenidos mediante el protocolo de resonancia magnética sagital convencional y los observados con el protocolo de resonancia magnética sagital oblicua.

Hipótesis alternativa (H1)

Existe una mala concordancia entre los resultados obtenidos mediante el protocolo de resonancia magnética sagital convencional y los observados con el protocolo de resonancia magnética sagital oblicua.



Capítulo II. Diseño metodológico

2.1. Tipo de estudio: se trata de un estudio de tipo descriptivo, transversal cuantitativo y de concordancia.

2.2. Área de estudio: se llevó a cabo en el Servicio de Radiología del Hospital Escuela Antonio Lenin Fonseca, del departamento de Managua, Nicaragua.

El período de estudio comprende de Enero a Junio 2019.

2.3. Universo y Muestra: La población de estudio fueron todos los pacientes con cuadro clínico de hernia discal y estenosis del foramen cervical referidos para la realización de resonancia magnética cervical, a los que se les realizó ambos protocolos, tanto Resonancia Magnética sagital convencional como Resonancia Magnética sagital oblicua; atendidos en el servicio de Radiología durante el período de estudio. Esto constituye una muestra no probabilística o dirigida de 40 pacientes.

2.4 Criterios de inclusión y exclusión.

2.4.1. Criterios de inclusión:

- Pacientes de ambos sexos, menores de 40 años, referidos para realización de resonancia magnética cervical, con sintomatología de patología cervical (radiculopatía, neuropatía)
- Sin estudio (resonancia magnética) ni diagnóstico previo.
- Sin antecedente de realización de cirugía de columna cervical.



2.4.2. Criterios de exclusión:

- Pacientes cuyo estudio por imagen no cumplió con las características para que sea un estudio de calidad (cuyas imágenes no se pudieron interpretar).
- Se excluyeron los pacientes que se negaron a ser parte del estudio.
- Pacientes que no toleraron la aplicación de ambos protocolos (resonancia magnética cervical sagital oblicua y resonancia magnética cervical sagital).

2.5. Fuente: Secundaria, mediante el llenado del formulario diseñado para la recolección de la información durante la realización e interpretación de ambos protocolos realizados al paciente.

2.6. Procedimiento de recolección de la información: Se recopiló la información a través de una ficha previamente elaborada de manera directa al momento que se realizaron ambos protocolos de estudio.

2.7. Equipo: fué un Resonador de 0.33 Teslas, de la marca Siemens, a través del cual se obtuvieron imágenes en plano coronal, axial, sagital convencional y sagital oblicuo en un ángulo de 45% con respecto al plano anteroposterior de la columna cervical

2.8. Instrumento de recolección de datos: Se diseñó una ficha para la recolección de datos, a partir de preguntas cerradas dicotómicas y categóricas, que se llenó durante la atención del paciente con previo consentimiento informado, dando respuestas a los objetivos específicos. El instrumento fué sometido a validación mediante una prueba piloto con el fin de mejorarlo.

2.9. Plan de tabulación y análisis: Se elaboró una base de datos en el programa SPSS versión 25, para introducir los datos recolectados en las fichas. Se caracterizó socio-demográficamente a los



pacientes, para ello se realizó distribución de frecuencias de cada una de las variables de interés, se realizó la Prueba de Concordancia entre ambos métodos, mediante el indicador Kappa de Cohen.

Finalmente, los resultados se plasmaron en cuadros y gráficos.

2.10. Componente Bioético.

Participaron en el estudio todos aquellos pacientes que por su espontánea voluntad desearon participar en el estudio, cumplieron con los criterios de inclusión y firmaron el consentimiento informado. Los nombres de los pacientes y resultados de este estudio no fueron divulgados y únicamente se usaron para efectos docentes y de investigación.



2.11. Operacionalización de las variables

Variable	Definición operacional	Indicador
Datos socio – demográficos	Caracterización del(a) paciente	-Edad en años. -Procedencia. -Sexo. -Escolaridad.
Estenosis del foramen cervical	Es un estrechamiento del foramen neural que puede ser causado por osteofitos degenerativos, hipertrofia facetaria o discos herniados lateralmente.	- Grado 0 - Grado 1 - Grado 2 - Grado 3
Hernia discal	Lesión producida por la degeneración del disco intervertebral. Está formado por un núcleo pulposo rodeado de un anillo fibroso. Cuando se rompe dicho anillo facilitando la salida hacia el exterior del núcleo, nos encontramos ante una hernia discal.	- Grado 0 - Grado 1 - Grado 2 - Grado 3



Capítulo III. Resultados

3.1. Datos sociodemográficos

El grupo etario comprendido fue entre los 20 a 40 años (100%), la edad mínima fue de 22 años y la máxima de 40 años; la edad media de los participantes fue de 34.38 años con una desviación estándar de ± 4.3 años. En cuanto al sexo, más de la mitad de los pacientes son del sexo femenino con un 70%, en contraste con el sexo masculino con un 30%.

La gran mayoría proviene de las zonas Urbanas (70%), en comparación con los procedentes de las zonas Rurales (30%). Sobre el nivel de escolaridad se encontró que el 32.5% son estudiantes de secundaria, seguido por los que saben leer y escribir (27%) y que han alcanzado la educación superior (20%) y en educación primaria (20%).

3.2. Principales motivos de referencia para la realización de resonancia magnética cervical

Los principales motivos de referencia para la realización de resonancia magnética cervical fueron cervicalgia (40%) y radiculopatía (40%); y por sospecha de hernia discal (20%).

3.3. Grados de estenosis del foramen cervical según el tipo de protocolo

En el protocolo sagital convencional se evidenció grado 0 en la mayoría (52.5%), seguido por el grado 1 (22.5%), por ultimo grado 2 (12.5%) y grado 3 (12.5%), respectivamente. En el protocolo sagital oblicuo se detectó grado 1 en la mayoría (52.5%), seguido por grado 0 (15%), y grado 2(12%).



3.4. Grados de hernia discal según el tipo de protocolo

En el protocolo sagital convencional se evidenció que la mayoría fue grado 1 (52.5%), seguido por el grado 2 (20%), posteriormente el grado 0 (15%) y grado 3 (12.5%). Con respecto al protocolo sagital oblicuo se identificó en la mayoría grado I (45%), seguido por grado 2 (35%) y por ultimo grado 3 (20%).

3.5. Concordancia entre los grados de estenosis y hernia discal según el tipo de protocolo

De los 21 casos de grado 0 de estenosis del foramen cervical observados con el protocolo sagital convencional, el protocolo oblicuo tuvo una concordancia en 6 casos, en contraste con los 15 casos restantes que el protocolo oblicuo los califico como grado 1. En los casos de estenosis grado 1 reportados con el protocolo sagital solamente se tuvo una concordancia en 6 casos con el protocolo oblicuo. Evidenciándose un valor de Kappa de 0.31 y valor de p de 0.000.

De los 6 casos de hernia discal grado 0 en protocolo sagital convencional ninguno de ellos obtuvo concordancia con lo obtenido en el protocolo oblicuo ya que estos fueron calificados como grado 1. evidenciándose un valor de Kappa de 0.32 y valor de p de 0.001.



IV. Discusión

En la presente investigación se encontró que la edad promedio fue de 34 años, siendo la mayoría de sexo femenino y la mayor procedencia de zonas rurales. Los pacientes incluidos en el estudio la mayoría tenían un nivel de escolaridad en educación secundaria.

Los principales motivos de referencia para la realización de resonancia magnética cervical fueron aquellos pacientes que presentaban cervicalgia y radiculopatía.

Según el grado de estenosis del foramen cervical detectado en la resonancia magnética cervical convencional se evidencio grado 0 en la mayoría de los casos en contraste con los hallazgos encontrados en la resonancia magnética cervical oblicua en la cual la mayoría fue grado 1. Esto se corresponde con el estudio que realizo Moon, Seong, Hwang-Mo, Tae, & Jae, en 2015 donde concluyó que las imágenes oblicuas de resonancia magnética de la columna cervical reducen significativamente el grado de variabilidades intra e interobservadores y aumentan la confianza del observador en la evaluación de la estenosis foraminal. Los resultados sugieren que el uso rutinario de imágenes de resonancia magnética cervical sagital oblicua podría ser útil para evaluar adecuadamente la estenosis del foramen cervical.

Con respecto al diagnóstico de hernia discal ambos protocolos coincidieron diagnosticando Grado I en la mayoría de los casos, habiendo discrepancia con respecto al diagnóstico de hernia discal Grado II en la cual la mayoría fueron diagnosticadas con el protocolo sagital oblicuo; esto se corresponde con el estudio que realizo Shim en 2009, el que concluyó que la resonancia sagital oblicua era una prueba más precisa en comparación con la resonancia sagital convencional para realizar el diagnóstico de hernia discal y estenosis en el foramen cervical. Por lo tanto, cuando el



examen clínico del médico sugiere una radiculopatía cervical y cuando la resonancia magnética sagital convencional no es diagnóstica, la resonancia sagital oblicua puede aumentar la probabilidad para el diagnóstico preciso de estenosis en el foramen cervical como para la hernia discal.



V. Conclusiones

1. La edad promedio fue de 34 años, siendo la mayoría de sexo femenino, procedente de zonas rurales y escolaridad predominante en educación secundaria.

2. En el protocolo sagital convencional diagnosticó grado 0 de estenosis del foramen cervical en la mayoría de los casos, mientras que el protocolo sagital oblicuo los clasifíco como grado 1, por tanto la resonancia sagital oblicua puede aumentar la probabilidad para el diagnóstico preciso de estenosis en el foramen cervical.

3. En el protocolo sagital oblicuo tuvo un mayor diagnostico en las hernias discales grado II con respecto al protocolo sagital convencional, por tanto, una vez más podemos decir que la resonancia magnética sagital oblicua ofrece una mejor valoración para el diagnóstico de hernia discal.

4. Los dos protocolos de Imágenes por Resonancia magnética resultaron tener escasa concordancia, lo cual significa que el protocolo sagital oblicuo obtuvo el mayor de diagnóstico tanto para hernia discal como para estenosis del foramen cervical, al ofrecer una mejor valoración para ambas patologías.



VI. Recomendaciones

1. Al servicio de radiología: promover el uso de protocolo sagital oblicuo para la valoración de hernia discal y estenosis del foramen cervical ya que ofrece una mejor visualización de este ya que las imágenes obtenidas son con respecto al curso anatómico normal. Así mismo, promover la realización de investigaciones, en este campo, que puedan complementar el presente estudio.



Capítulo VII. Bibliografía

7.1. Bibliografía.

Aroche, Y. (2015). Patogenia, cuadro clínico y diagnóstico imagenológico por resonancia magnética de las hernias discales. *MEDISAN*, 391.

Castillo, H. (2015). *Hallazgos detectados por resonancia magnética presentes en el comportamiento clínico y el diagnóstico por electroneuromiografía, en pacientes con sospecha de discopatía cervical. Hospital Militar Escuela Dr. “Alejandro Dávila Bolaños”*. Managua.

Chiou, W., Wong, M., & Lee, Y. (1994). Epidemiology of low back pain in Chinese nurses. *Int J Nurs Stud*, 361-368.

Dean, D. (2005). *Vision.lems.brown.edu*. Obtenido de http://vision.lems.brown.edu/sites/default/files/ENGN2500_introPresentation_dean.pdf

Hernández, E., & Dueñas, F. (2009). Caracterización por imagenología de la hernia discal lumbar en pacientes operados. *Medisur*.

Huang, C., & Sandhu, H. (2004). The current status of lumbar total disc replacement. *OrthopClinNA*, 33-42.

Kintzelé, L. (s.f.). *PubMed*. Recuperado el 2019, de <https://www.ncbi.nlm.nih.gov/pubmed/29874691>



- Labanca, C. (2004). *unsam.edu.ar*. Obtenido de <http://www.unsam.edu.ar/escuelas/ciencia/alumnos/PUBLIC.1999-2006.pdf>
- Lawrence, R., Felson, D., Helmick, C., Arnold, L., Choi, H., & Deyo, R. (2008). Estimates of the prevalence of arthritis and other rheumatic conditions in the United States. Part II. *Arthritis Rheum.*, 26-35.
- Marín, D. (2009). Utilidad de la resonancia magnética dinámica: flexión y extensión de la columna cervical y lumbar en el estudio del paciente con dolor. *Anales de Radiología México* , 291-299.
- Modic, M., Masaryk, T., Ross, J., Mulopulos, G., & Bundschuch, C. (1987). Radiculopatía cervical: valor de la RM oblicua. *Radiología*, 227-231.
- Moon, S., Seong, M., Hwang-Mo, L., Tae, K., & Jae, K. (2015). Diagnostic value of oblique magnetic resonance images for evaluating cervical foraminal stenosis. *The Spine Journal*, 607-611.
- Osorio, S. (2003). Características epidemiológicas de la Hernia Discal por RM. Experiencia inicial en el Hospital Juárez de México. *Anales de Radiología México*, 17-22.
- Park, H.-J., Kim, S., Lee, S.-Y., Park, N.-H., Chung, E.-C., & Rho, M.-H. (2013). A practical MRI grading system for cervical foraminal stenosis based on oblique sagittal images. . *Br J Radiol* .
- Postigot, R. (2007). Síndrome de dolor lumbar crónico. *RevMedClin*, 239-245.



Shim, J. H. (April de 2009). A comparison of angled sagittal MRI and conventional MRI in the diagnosis of herniated disc and stenosis in the cervical Foramen. *PubMed*.

Sujin Kim, M. (2015). A New MRI Grading System for Cervical Foraminal Stenosis Based on Axial T2-Weighted Images . *Korean J Radiol*, 1294-1302.

Suzuki, A. (2018). Patterns of Cervical Disc Degeneration: Analysis of Magnetic Resonance Imaging of Over 1000 Symptomatic Subjects. *Global Spine J*, 254-259.

Yenerich, D., & Haughton, V. (1986). Imagen oblicua de RM de la columna cervical . *J Comput Assist Tomogr*, 823-826.

Yoo, J., Yoong, J., Chin, D.-K., Hyun, K., Uk Kuh, S., & Eun, Y. (2018). Suitability of Cervical Oblique Magnetic Resonance Imaging for Surgical Planning. *The Nerve*, 50-54.



Capítulo VIII. Anexos



8.1. Instrumento de recolección de la información

Ficha de recolección de datos

Código del paciente: ____-____-____-____

I. Datos socio-demográficos del paciente.

1. Edad: _____ años.

2. Sexo

_____ Femenino _____ Masculino

3. Procedencia.

_____ Urbana _____ Rural

4. Escolaridad.

_____ Primaria _____ Secundaria _____ Educación Superior _____ Sabe leer y escribir.

II. Estenosis del foramen cervical y hernia discal

1. Motivo de referencia:

Técnica diagnóstica:

Resonancia Magnética Sagital convencional _____ Resonancia Magnética Sagital Oblicua _____



2. Grados de estenosis de foramen cervical:

Resonancia Magnética Sagital convencional____ Resonancia Magnética Sagital Oblicua_____

3. Grados de hernia discal

Resonancia Magnética Sagital convencional____ Resonancia Magnética Sagital Oblicua_____



8.2. Tablas y Gráficos

Tabla 1

Edades de los pacientes con patologías cervicales sometidos a IRM en el HEALF. Periodo Enero a Junio del 2019.

Estadísticas Descriptivas				
	N	Mínima	Máxima	Media Desviación estándar
Edad (años)	40	22	40	34.38 ± 4.360

Fuente: Ficha de recolección de datos (N=40)

Tabla 2

Otras características sociodemográficas de los pacientes con patologías cervicales sometidos a IRM en el HEALF. Periodo Enero a Junio del 2019.

	N	%	
Sexo	Masculino	12	30.0
	Femenino	28	70.0
Procedencia	Urbana	28	70.0
	Rural	12	30.0
Escolaridad	Primaria	8	20.0
	Secundaria	13	32.5
	Educación Superior	8	20.0
	Sabe leer y escribir	11	27.5

Fuente: Ficha de recolección de datos (N=40)

**Tabla 3**

Principales motivos de referencia de los pacientes con patologías cervicales sometidos a IRM en el HEALF. Periodo Enero a Junio del 2019.

		N	%
Motivo de la referencia	Cervicalgia	16	40.0
	DC Hernia Discal	8	20.0
	Radiculopatías	16	40.0

Fuente: Ficha de recolección de datos (N=40)

Tabla 4

Grados de estenosis del foramen cervical según el tipo de protocolo, de los pacientes con patologías cervicales sometidos a IRM en el HEALF. Periodo Enero a Junio del 2019.

		N	%
Grado de Estenosis en Protocolo Sagital convencional	Grado 0	21	52.5
	Grado 1	9	22.5
	Grado 2	5	12.5
	Grado 3	5	12.5
Grado de Estenosis en Protocolo Sagital Oblicuo	Grado 0	6	15.0
	Grado 1	21	52.5
	Grado 2	5	12.5
	Grado 3	8	20.0

**Tabla 5**

Grados de Hernia Discal según el tipo de protocolo de los pacientes con patologías cervicales sometidos a IRM en el HEALF. Periodo Enero a Junio del 2019.

		N	%
Grado de Hernia Discal en Protocolo Sagital	Grado 0	6	15.0
	Grado I	21	52.5
	Grado II	8	20.0
	Grado III	5	12.5
Grado de Hernia Discal en Protocolo Oblicuo	Grado 0	0	0
	Grado I	18	45.0
	Grado II	14	35.0
	Grado III	8	20.0

Tabla 6

Correlación entre los grados de hernia discal según el tipo de protocolo de los pacientes con patologías cervicales sometidos a IRM en el HEALF. Periodo Enero a Junio del 2019.

	Grado de Hernia Discal en Protocolo	Grado de Hernia Discal en Protocolo			Total
		Grado I	Grado II	Grado III	
Grado de Hernia Discal en Protocolo Sagital	Grado 0	6	0	0	6
	Grado I	12	9	0	21
	Grado II	0	5	3	8
	Grado III	0	0	5	5
Total		18	14	8	40
		Valor		Valor de P	
Índice de kappa		0.327		0.001	

**Tabla 7**

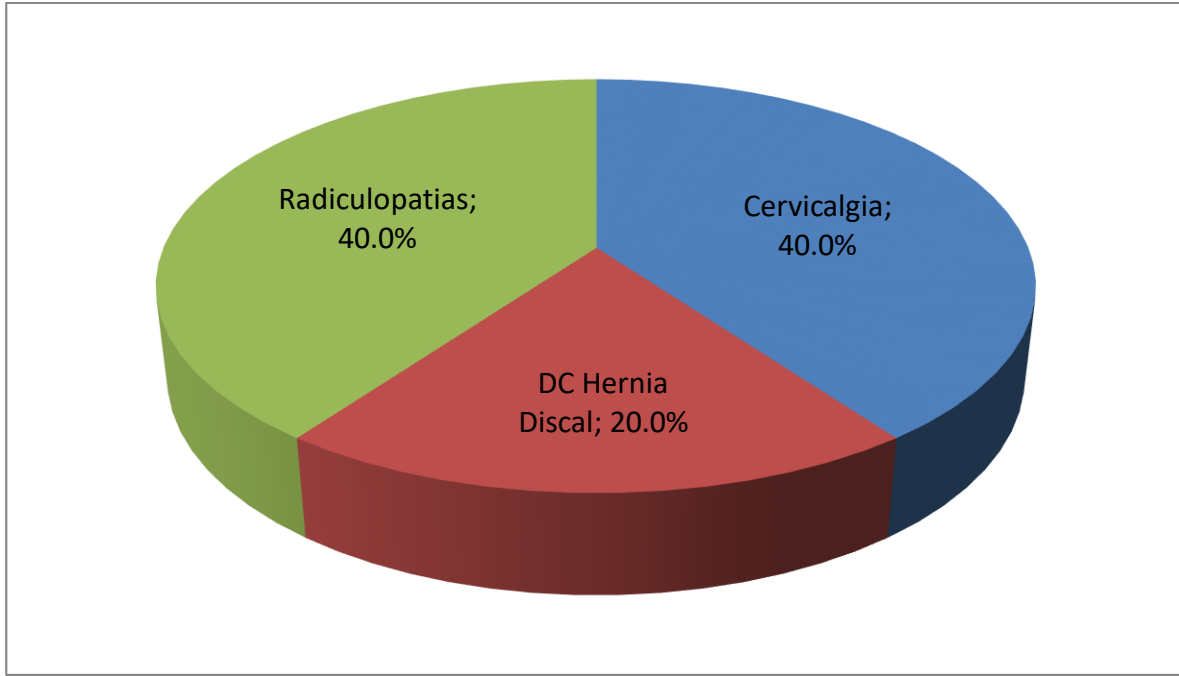
Correlación entre los grados de estenosis según el tipo de protocolo de los pacientes con patologías cervicales sometidos a IRM en el HEALF. Periodo Enero a Junio del 2019.

		Grado de Estenosis en Protocolo Sagital				Total
		Oblicuo				
		Grado 0	Grado I	Grado II	Grado III	
Grado de Estenosis en Protocolo Sagital convencional	Grado 0	6	15	0	0	21
	Grado I	0	6	3	0	9
	Grado II	0	0	2	3	5
	Grado III	0	0	0	5	5
Total		6	21	5	8	40
		Valor			Valor de P	
Índice de kappa		0.311			0.000	



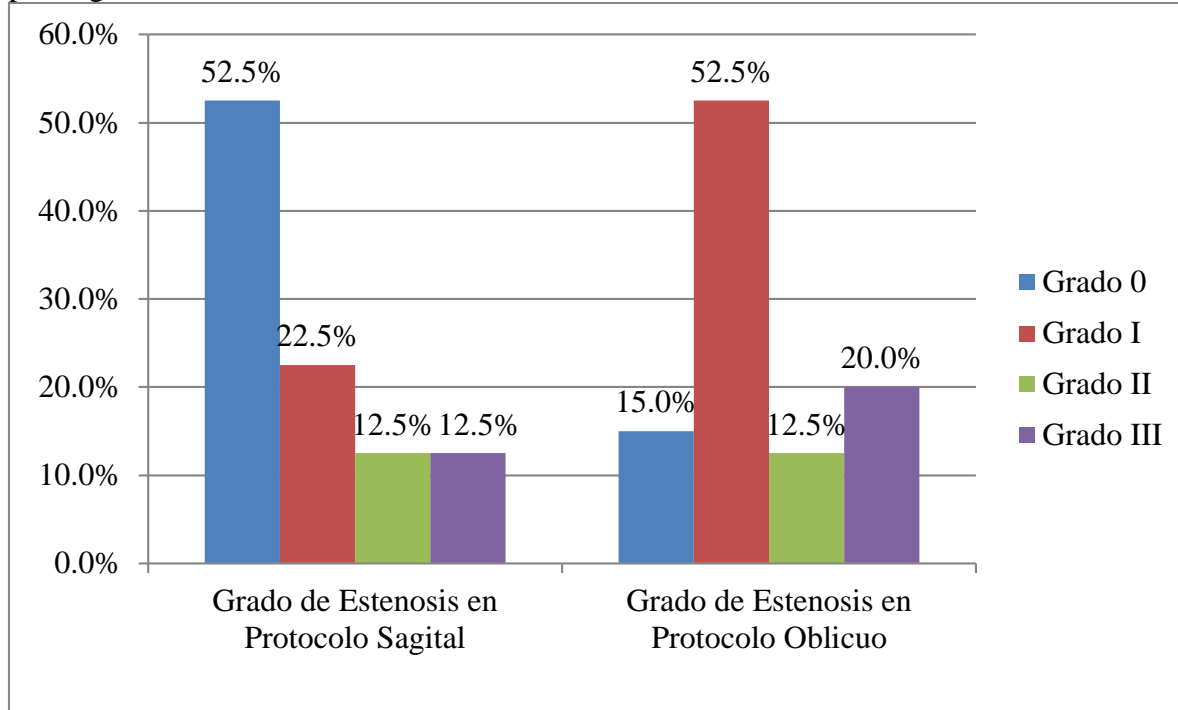
Gráfico 1

Principales motivos de referencia de los pacientes con patologías cervicales sometidos a IRM en el HEALF. Periodo Enero a Junio del 2019.



**Gráfico 2**

Grados de estenosis del foramen cervical según el tipo de protocolo, de los pacientes con patologías cervicales sometidos a IRM en el HEALF. Periodo Enero a Junio del 2019.



**Gráfico 3**

Grados de Hernia Discal según el tipo de protocolo de los pacientes con patologías cervicales sometidos a IRM en el HEALF. Periodo Enero a Junio del 2019.

