



UNIVERSIDAD  
NACIONAL  
AUTÓNOMA DE  
NICARAGUA,  
MANAGUA  
UNAN - MANAGUA

**UNIVERSIDAD NACIONAL AUTONOMA DE NICARAGUA**

**Facultad de Ciencias Médicas**

Tesis monográfica para optar al título de Especialista en Radiología

**Lesiones malignas diagnosticadas por estudios de imagen en  
pacientes pediátricos, Hospital Carlos Roberto Huembes 2016-  
2018.**

**Autora**

Dra. Melisa Solís

**Tutor Científico**

Dra. Lucia Guido

Especialista en Radiología

**Asesor Metodológico**

Dr. Steven Cuadra, MD., Msc., LicMed., PhD.

Managua, Nicaragua, Enero 2019.

## **Dedicatoria**

A Dios y la virgen por guiarme siempre por el buen camino, darme las fuerzas necesarias para nunca desmayar ante las múltiples adversidades, por ser los pilares fundamentales para sobrellevar el camino hacia la gran meta.

A mis queridos padres y hermanos, por ustedes soy lo que soy, por formarme con valores y principios, empeño y perseverancia para ser una mujer de bien y dar lo mejor de mi cada día.

A mi amada hija, porque esta meta significo mucho sacrificio, momentos de ausencia, los cuales están dando su fruto ahora. Sos la razón de esta gran meta, el impulso necesario para levantarme cada día y sobrellevar días difíciles.

## **Agradecimiento**

A Dios por ser mi guía y permitirme cumplir esta meta.

A mi esposo, fuiste el impulso necesario para lograr esta meta, siempre estar para motivarme y buscar lo mejor para mí siempre, este logro es tuyo.

A mis maestros porque por brindarme sus conocimientos e impulsarnos a ser grandes profesionales, por formar excelentes médicos-radiólogos a base de sus enseñanzas.

A mis compañeras, porque emprendimos este camino desconocido juntas, siempre apoyándonos para sacar lo mejor de cada una, la residencia no sería la misma sin ustedes.

Gracias por todo.

## **Opinión del tutor**

En Nicaragua la prevalencia del cáncer infantil ha aumentado en los últimos años, lamentablemente nuestro niños no están exentos de esta patología, razón por la cual ante la sospecha clínica es de vital importancia la detección temprano con ayuda de los estudios de imágenes.

El hospital Carlos Roberto Huembes atiende la población pediátrica de los diferentes estratos sociales como; asegurados, funcionario y privados. El hospital cuenta con estudios de imagen de alta resolución para brindar impresiones diagnosticas temprana y de esta forma garantizar un mejor pronóstico de vida para la población infantil. Por lo antes descrito,

Considero que este estudio, lesiones malignas diagnosticadas por estudios de imagen en pacientes pediátricos del Hospital Carlos Roberto Huembes 2016-2018, será un gran aporte científico de mucha utilidad para el hospital y para los profesionales involucrados en la atención de estas patologías.

Dra. Lucia Guido  
Especialista en Radiología  
Tutor Científico

## Resumen

Con el objetivo de estudiar las lesiones malignas y hallazgos asociados más frecuentes, diagnosticadas por estudios de imagen en pacientes pediátricos, en el Departamento de Radiología del Hospital Carlos Roberto Huembes, entre el 1 de abril del 2016 y el 30 de noviembre del 2018, se llevó a cabo un estudio descriptivo y retrospectivo en el que se revisó el expediente clínico de 30 casos diagnosticados. Con respecto a la edad no hubo predominio significativo de ningún grupo etáreo, con edad al momento del diagnóstico que variaron desde el nacimiento hasta los 12 años. Dos terceras partes de los casos eran de sexo femenino, procedentes del área urbana, sobretodo de Managua. Únicamente cerca del 50% de los casos estaban eutróficos, de cada 3 casos estaba en sobrepeso. Aproximadamente el 20% de los casos tenía antecedente de familiares con cáncer. Las manifestaciones clínicas más frecuentes fueron la anorexia, dolor y pérdida de peso. En cuanto a la localización del tumor los sistemas más frecuentemente afectados fueron el musculoesquelético, sistema linfático y el hematológico, abarcando estos tres sistemas a casi el 80% de todos los casos. Del total de casos estudiados se identificaron 8 tipos diferentes de tumores. Siendo los más frecuentes el sarcoma de Ewing, y el linfoma no Hodgkin, correspondiendo al 76% de los casos. El resto de lesiones malignas se distribuyeron entre el 3 y el 10%. En la gran mayoría de los casos se reportaron hallazgos por ultrasonido y tomografía y solo en el 40% se reportan hallazgos relevantes por radiografía. Los hallazgos observados por imagen se corresponden con lo descrito en la literatura médica internacional y con lo publicado en otras series hospitalarias nicaragüenses. Todos los casos fueron confirmados por patología, ya sea por pruebas realizadas en el hospital o pruebas realizadas posteriormente durante su manejo en otra unidad hospitalaria. No se observaron diferencias entre los patrones de hallazgos radiográficos, ecográficos y tomográficos para cada tipo de neoplasia diagnóstica, según edad, sexo y tipo de tumor, en los casos pediátricos en estudio,

## Índice

Dedicatoria.....	i
Agradecimiento.....	ii
Opinión del tutor.....	iii
Resumen.....	iv
I. Introducción.....	1
III. Justificación.....	7
IV. Planteamiento del problema.....	9
V. Objetivos.....	11
VI. Marco teórico.....	12
VII. Diseño metodológico.....	50
VIII. Resultados.....	64
IX. Discusion.....	79
X. Conclusiones.....	82
XI. Recomenaciones.....	83
XII. Bibliografía.....	84
XIII. Anexos.....	87

## I. Introducción

El Hospital Carlos Roberto Huembes representa unos de los principales hospitales generales del país. Localizado en la capital Managua, vienen brindando servicios de atención en salud a población asegura del INSS y a público privado, desde hace más de 10 años, a través de sus departamentos especializados y diversos programas que garantizan la mayor calidad de atención a sus pacientes. Por otro lado es un hospital con un programa de entrenamiento a residentes en las principales especialidades médicas.

En el hospital se cuenta con un departamento de radiología equipado con dispositivos de alta tecnología, entre los cuales están equipos de ultrasonidos con transductores multifrecuencia, rayos x digital y un tomógrafo multi detector de 16 cortes capaz de realizar estudios con cortes de espesor de hasta 0.8 x 1 mm

A través de los años el departamento de radiología ha contribuido al estudio y diagnóstico de las neoplasias en la edad pediátrica. Las neoplasias en niños representan un serio problema de salud en Nicaragua. Según registros oficiales del Ministerio de Salud de Nicaragua, en el año 2016 fallecieron 70 personas menores de 15 años a causa de tumores malignos y en el 2017 fallecieron 95, y los 15 primeros tipos de tumores que causaron esas muertes fueron: Leucemia linfoide y mieloide (50.5%), tumores malignos del encéfalo (13.7%), tumores malignos de los huesos y de los cartílagos articulares de la cara, la columna y pelvis (4.2%) y Linfoma no-Hodgkin (4.2%) (MINSAL, 2017).

El cáncer es una de las principales causas de muerte en niños y adolescentes de todo el mundo y cada año se diagnostica cáncer a aproximadamente 300,000 niños de 0 a 19 años de edad. Las categorías más comunes de cánceres infantiles incluyen leucemias, cánceres cerebrales, linfomas y tumores sólidos, como el neuroblastoma y el tumor de Wilms (Bray et al., 2018; Steliarova-Foucher et al., 2017).

En los países de altos ingresos, más del 80% de los niños con cáncer se curan, pero en muchos países de bajos y medianos ingresos, solo el 20% se cura. (Gupta et al., 2015; Howard et al., 2018). La mejora de los resultados clínicos para los niños con cáncer requiere un diagnóstico temprano y preciso seguido de un tratamiento eficaz

El diagnóstico primario de cáncer, la estadificación, la evaluación de la respuesta y la vigilancia requieren modalidades de imágenes médicas que varían según la enfermedad, el protocolo de tratamiento, la preferencia del médico, las habilidades del radiólogo, la institución, el personal auxiliar y la disponibilidad de modalidad. Como tal, hay una estandarización limitada para la elección de la modalidad de imagen y consideraciones técnicas subsiguientes. (Mata-Mbemba, Donnellan, Krishnan, Shroff, & Muthusami, 2018; Weiser, Kaste, Siegel, & Adamson, 2013).

Un problema principal para la mayoría de los cánceres infantiles es que, a excepción de unos casos, no hay pautas basadas en la evidencia o protocolos estandarizados internacionalmente, para guiar la frecuencia de las imágenes, elección de la modalidad y los procedimientos específicos. Por lo tanto hasta la fecha en la mayoría de situaciones el peso recae en la experiencia y habilidad del equipo médico y en la disponibilidad de los equipos requeridos. (Mata-Mbemba et al., 2018; Weiser et al., 2013).

En este contexto, el propósito del presente estudio es resumir la experiencia del departamento en el diagnóstico de casos de neoplasia infantiles, y caracterizar los hallazgos por imagen según modalidad, en los casos estudiados en el Hospital Carlos Roberto Huembes.



## II. Antecedentes

Martínez et al, (2001) publicaron los resultados de una tesis que tuvo como finalidad establecer criterios tomográficos para diferenciar nódulos metastásicos malignos y benignos en pediatría. Los autores llevaron a cabo un estudio retrospectivo, en 17 pacientes con neoplasias sólidas malignas con nódulos pulmonares atendidos en un Hospital en Ecuador. De los 17 pacientes, 11 fueron masculinos y 6 femeninos. Con edades de 2 a 16 años (media 9. 7). Los radiológicos diagnosticarán 19 nódulos pulmonares, siendo biopsiado 17, pues en dos casos no hubo evidencia macroscópica al momento de la toracotomía. Predijeron malignidad en 16 casos, siendo correcta en 10 (62.5. %), los 6 restantes (37.5%) fueron lesiones benignas. Los radiólogos pediatras tuvieron un valor predictivo positivo para malignidad del 68%, sensibilidad del 90% para la detección de los nódulos (Martínez Hernández, 2002)

Rossell at al., (2013) publicaron los resultados de una investigación que tuvo como propósito reportar lesiones focales hepáticas en niños, características clínicas, estudios por imágenes y conducta terapéutica. Los autores llevaron a cabo un estudio descriptivo, retrospectivo, basado en la revisión de 16 historias clínicas de niños con lesiones focales hepáticas que fueron atendidos en la Unidad de Gastroenterología y Nutrición Pediátrica, del Hospital Dr. Miguel Pérez Carreño en Venezuela, del 2007 al 2012. Los autores observaron que el 68,75%11 eran del sexo masculino y 31,25%5del sexo femenino; con edad promedio de 9,5 años (rango: 10 días – 14 años). Las lesiones focales benignas fueron: hemangioma 4/16 (25%), hematoma hepático 4/16 (25%), quiste hepático 3/16 (18,75%), hiperplasia nodular focal 1/16 (6,25%) adenoma 1/16 (6,25%) y las malignas: hepatocarcinoma 2/16 (12,50%) y hepatoblastoma 1/16 (6,25%). La lesión fue identificada por ultrasonido abdominal en todos los pacientes y sólo el 56,25% (9/16) ameritaron tomografía con contraste. Los autores concluyeron que el ultrasonido abdominal es el método de elección para el diagnóstico y seguimiento de las lesiones focales hepáticas, mientras el origen de las mismas, guía la conducta terapéutica. (Navarro et al., 2016)

Izaguirre et al, (2016) publicaron los resultados de un investigación cuyo objetivo fue describir las características clínicas y epidemiológicas de las neoplasias óseas primarias en

pacientes pediátricos atendidos en el Hospital Escuela Universitario (ciudad de Tegucigalpa, Honduras) durante los años 2012-2015, se realizó un estudio retrospectivo y descriptivo haciendo uso de 39 expedientes clínicos de pacientes pediátricos con diagnóstico de neoplasia ósea primaria. La edad media de los pacientes fue de 13 años (rango: 1-19), siendo 56,4% del género masculino. La manifestación clínica más frecuente fue el aumento de volumen en el área de la tumoración en un 79,5%, el hueso más afectado fue el fémur en un 38,5%, el tipo histológico más frecuente el osteocondroma en un 64,0%. El 20% de los pacientes presentaron metástasis, de los cuales el 37,5% fue a pulmón (Izaguirre-González et al., 2016)

Rodríguez y Fernández (2017) publicaron un artículo titulado “Incidencia de tumores óseos malignos en niños: estudio de cinco”. Los autores llevaron a cabo un estudio descriptivo, longitudinal a través de la revisión del archivo de anatomía patología del Hospital Pediátrico Universitario Eduardo Agramonte. Piña de Camagüey Cuba. Se estudiaron todos los casos con diagnóstico histopatológico de tumor óseo maligno desde el 1ro de enero 2012 a 31 de diciembre de 2016, con edades inferiores a los 19 años. Se encontraron en total 12 casos de tumores óseos malignos. Los tumores presentes en este rango de edad fueron: Ewing seis casos (50 %), osteosarcoma tres casos (25 %), fibrosarcoma, condrosarcoma y tumor células gigantes con un solo caso (8,3 %). En cuanto a la distribución por sexo y edad, ocupó el primer lugar el sexo masculino con siete (58,3 %) y el femenino con cinco (41,7 %) y en la edad, el grupo de 10 a 14 con cuatro (33,3 %), 15-18 y de 5-9 con tres, (25 %) y menores de cinco años con dos (17 %). (Rodríguez Rodríguez & Fernández García, 2017)

Luego de realizar una búsqueda en las principales bases de las universidades nacionales y en los centros de documentación de los hospitales, no se encontró ningún estudio que hiciese énfasis en los hallazgos radiológicos en niños con cáncer de forma general. Se encontraron estudios que revisaron un cáncer específico o una familia de cáncer, por lo que se incluyeron en esta sección de antecedentes.

Mairena et al. (2015), publicaron una tesis que tuvo como objetivo conocer la evolución clínica de los pacientes diagnosticados con Tumor de Wilms atendidos en el servicio de Oncología del Hospital Infantil Manuel de Jesús Rivera desde enero del año 2010

hasta diciembre del año 2015, a partir del análisis retrospectivo de los expedientes clínicos. Se incluyeron en el estudio un total de 22 pacientes, de los cuales 14 pertenecían al sexo femenino, el grupo etáreo de mayor predominio fue de 1 a 5 años, siendo la edad promedio al diagnóstico de 3 años y 8 meses, en su mayoría pertenecientes al área urbana de la ciudad de Managua. Los signos y síntomas clínico más relevantes fueron masa abdominal palpable y dolor abdominal. La cardiopatía y la neumonía fueron las comorbilidad más frecuentes encontradas, en 2 pacientes respectivamente (Mairena Fajardo, 2015)

Gutiérrez et al. (2018) publicaron los resultado de una tesis monográfica cuyo objetivo fue objetivo determinar características clínica y evolución de los tumores del sistema Nervioso Central en niños atendidos en el Hospital Manuel de Jesús Rivera La Mascota de Managua en el periodo de enero 2013 a diciembre 2017. Se hizo un estudio descriptivo retrospectivo de corte transversal donde se incluyeron 105. La edad que predominó al momento del diagnóstico fue de 6 a 10 años, siendo la mayoría de pacientes procedentes del área de Managua y posteriormente por los departamentos del norte incluyendo Jinotega, Estelí y Matagalpa, así como RACN, con mayor procedencia urbana de los mismos, el tiempo de según inicio de síntomas y diagnóstico fue menor de 6 meses, siendo el síntoma principal la cefalea, seguido por ataxia, vómito y convulsiones. El método diagnóstico más utilizado fue la tomografía en 98.1%. El tumor más común diagnosticado astrocitoma, seguido de endimoma y meduloblastoma. (Gutiérrez Meza, 2018)

Díaz et al. (2016), caracterizaron a los niños y adolescentes con diagnóstico de tumores sólidos en el servicio de Oncología del Hospital Infantil Manuel de Jesús Rivera “La Mascota”, durante el periodo 01 de Enero del 2014 al 31 de Diciembre del 2015. La mayoría de casos eran niños menores de 10 años, con ligero predominio del sexo femenino y procedencia rural. Los tumores sólidos se localizaron principalmente en el sistema musculoesquelético y sistema nervioso con 22% cada uno, seguido por el sistema urinario (20.7%), linfoides/hematopoyético (15.9%), ojo (12.2%) y genitales (7.3%). Los principales tumores sólidos fueron tumor de Wilms 19.5%, osteosarcoma 12.2%, retinoblastoma 11%, linfoma no Hodgkin 8.5%, linfoma Hodgkin 7.3%, astrocitoma 7.3% y teratoma 3.6%. (Díaz Espinoza, 2016)

Téllez et al (2015) publicaron los resultados de una tesis monográfica cuyo objetivo fue describir el comportamiento clínico de los pacientes diagnosticados con tumor del Sistema Nervioso Central atendidos en el Hospital Infantil “Manuel de Jesús Rivera” durante el periodo del 1 de Enero del 2011 al 31 de Diciembre del 2014. Los autores refieren que la edad más afectada fue entre los 5 a 9 años, predominó el sexo masculino. Los pacientes con sospecha de tumor en el SNC fueron referidos en menos de una semana ( 61.2% ) , la localización anatómica y tipo histológico más frecuente fue la fosa posterior y el astrocitoma, respectivamente. (Téllez Silva, 2015)

Narváez et al (2016) publicaron los resultados de un estudio observacional descriptivo de serie de casos, de los niños con neuroblastoma que fueron atendidos, en el periodo comprendido de Enero del 2004 a Diciembre del 2014, esto con el objetivo de determinar el comportamiento de esta enfermedad frente a un diagnóstico tardío, obteniendo los siguientes resultados: el medio auxiliar para el diagnóstico más utilizado fue el ultrasonido el cual se practicó en el 35% de los pacientes, después estuvo en orden de frecuencia la 34 tomografía en combinación con el ultrasonido para otro 35%, la Resonancia Magnética, el ultrasonido y radiografía en 10%, solo fue realizada la Tomografía Axial Computarizada como medio diagnóstico único en 5%. La edad al momento del diagnóstico fue en su mayoría predominio de los niños menores de 1 año con 11 casos para un 55%, seguido de los niños de 1 a 3 años con 6 casos para un 30%, los de 4 a 6 años se presentaron solamente 3 casos para un 15%. La localización del sitio primario del tumor el que más predominó fue a nivel abdominal con 17 casos para un 85%, seguido de los pacientes que los presentaban a nivel pélvico con 2 casos que representaron el 10%, mientras que a nivel cervical se caracterizaron por presentarse en 1 caso cada uno para un 5%. (Narváez Morales, 2016).

### **III. Justificación**

#### Relevancia social

El Hospital Carlos Roberto Huembés es un hospital General que brinda atención tanto a personas aseguradas como a personas que buscan atención privada.

El presente estudio evidencia que en nuestro hospital se ha observado un número creciente de casos diagnosticadas con lesiones malignas, y en vista que la presentación de este tipo de lesiones es variable, las técnicas de imagen se han convertido un pilar clave en el diagnóstico y evaluación de los niños con patología maligna y se ha contribuido de forma importante reconocimiento de las características clínicas y epidemiológicas y radiológicas con las que se presentan este tipo de lesiones en nuestra población. Esto en muchos casos ha facilitado un diagnóstico precoz y orientado el manejo apropiado. Socialmente esta situación tiene gran relevancia socialmente ya que las lesiones malignas representan un serio problema de salud en Nicaragua.

#### Conveniencia institucional

El desarrollo tecnológico y la incorporación de medios diagnósticos por imagen en la práctica clínica diaria, está unido a un gran aumento de los costos en inversión y en su utilización. En este contexto el Hospital Carlos Roberto Huembes, uno de los mejores equipados del país, requiere de normas y protocolos de estudios que faciliten el uso racional y eficiente de los medios diagnósticos disponibles. Por lo tanto la información generada por este estudio acerca de la frecuencia, tipo de lesiones y hallazgos imagenológico tiene el beneficio potencial de servir como insumo para la planificación tanto de los recursos humanos como tecnológicos haciendo un balance costo-beneficio basado en evidencia.

#### Valor teórico

Durante el presente siglo el diagnóstico por imágenes ha experimentado un extraordinario crecimiento y es hoy un complemento esencial de la práctica clínica. Por lo tanto se hace necesario la generación constante de estudios desde la especialidad de

radiología, como la presente investigación, que sistematice, ordene y recopile la experiencia de las contribuciones que hace el departamento de radiología al diagnóstico precoz, manejo adecuado y mejora del pronóstico y calidad de vida de los pacientes pediátricos. Esta información enfatiza en la necesidad de diseñar estrategias de vigilancia y monitoreo de las lesiones malignas en el Hospital.

#### Relevancia metodológica

Para la realización de estudios analíticos, de mayor profundidad y alcance, se requiere partir de estudios descriptivos que sirvan como línea de base para definir las necesidades de investigación en el tema de las lesiones malignas en pediatría y la aplicación de los pruebas de imagen diagnóstica. Esta investigación contribuye a la identificación de dichas necesidades y genera insumos para el diseño eficientes de futuros estudios.

## **IV. Planteamiento del problema**

### Caracterización

Las neoplasias, y en especial el cáncer representan un serio problema de salud a nivel mundial y en Nicaragua, y constituyen un reto diagnóstico y terapéutico que requiere del trabajo conjunto de una gran variedad de disciplinas y especialidades médicas. Todos los momentos cruciales de la enfermedad de un niño con cáncer, desde el diagnóstico, están acompañados de la evaluación por imagen y la interacción del médico radiólogo con el equipo multidisciplinario que lo atiende. A pesar de esa realidad la información disponible sobre la frecuencia y tipología de las lesiones malignas en pediatría es muy limitada en países en vía de desarrollo, específicamente en Nicaragua.

### Delimitación

El Departamento de Radiología del Hospital Carlos Roberto Huembes ha contribuido, en conjunto con otros departamentos y programas del hospital, al diagnóstico, y manejo de las lesiones neoplásicas en los pacientes pediátricos atendidos en el hospital a través de la utilización de diversas modalidades de pruebas de imagen con equipos y tecnología de última generación. A lo largo de los años se ha acumulado una casuística importante, sin embargo no se cuenta con información organizada y sintetizada sobre la caracterización de dichos casos, los tipos de neoplasias más frecuentes y los hallazgos radiológicos asociados.

### Formulación

Ante esta situación nos formulamos la siguiente pregunta de investigación ¿Cuáles han sido las lesiones malignas diagnosticadas por estudios de imagen en pacientes pediátricos, en el Departamento de Radiología del Hospital Carlos Roberto Huembes, entre el 1 de abril del 2016 y el 30 de noviembre del 2018?

### Preguntas de sistematización

¿Cuáles son las características sociodemográficas de los casos pediátricos con lesiones malignas diagnosticadas por estudios de imagen, en el Departamento de Radiología del Hospital Carlos Roberto Huembes, entre el 1 de abril del 2016 y el 30 de noviembre del 2018?

¿Cuáles fueron las manifestaciones clínicas al momento del diagnóstico, de los casos pediátricos con lesiones malignas diagnosticadas por estudios de imagen, en el Departamento de Radiología del Hospital Carlos Roberto Huembes, entre el 1 de abril del 2016 y el 30 de noviembre del 2018?

¿Cuáles fueron las lesiones malignas más frecuentes, según localización y tipo específico, diagnosticadas en pacientes pediátricos por estudios de imagen, en el Departamento de Radiología del Hospital Carlos Roberto Huembes, entre el 1 de abril del 2016 y el 30 de noviembre del 2018?

¿Cuáles fueron los hallazgos imagenológico según modalidad de prueba de imagen, asociados a las lesiones malignas diagnosticadas en pacientes pediátricos en el Departamento de Radiología del Hospital Carlos Roberto Huembes, entre el 1 de abril del 2016 y el 30 de noviembre del 2018?

¿Existen diferencias en los patrones de hallazgos radiográficos, ecográficos y tomográficos, según edad, sexo y tipo de tumor, en los casos pediátricos con lesiones malignas diagnosticadas en el Departamento de Radiología del Hospital Carlos Roberto Huembes, entre el 1 de abril del 2016 y el 30 de noviembre del 2018?



## **V. Objetivos**

### **5.1.Objetivo general**

Describir las lesiones malignas y hallazgos asociados más frecuentes, diagnosticadas por estudios de imagen en pacientes pediátricos, en el Departamento de Radiología del Hospital Carlos Roberto Huembes, entre el 1 de abril del 2016 y el 30 de noviembre del 2018.

### **5.2.Objetivos específicos**

1. Identificar las características sociodemográficas de los casos pediátricos con lesiones malignas diagnosticadas por estudios de imagen, en el Departamento de Radiología del Hospital Carlos Roberto Huembes, entre el 1 de abril del 2016 y el 30 de noviembre del 2018.
2. Relacionar las manifestaciones clínicas al momento del diagnóstico, de los casos pediátricos con lesiones malignas diagnosticadas por estudios de imagen, en el Departamento de Radiología del Hospital Carlos Roberto Huembes, entre el 1 de abril del 2016 y el 30 de noviembre del 2018,
3. Describir las lesiones malignas, según localización y tipo específico, diagnosticadas en pacientes pediátricos por estudios de imagen, en el Departamento de Radiología del Hospital Carlos Roberto Huembes, entre el 1 de abril del 2016 y el 30 de noviembre del 2018.
4. Conocer los hallazgos imagenológico según modalidad de prueba de imagen, asociados a las lesiones malignas diagnosticadas en pacientes pediátricos en el Departamento de Radiología del Hospital Carlos Roberto Huembes, entre el 1 de abril del 2016 y el 30 de noviembre del 2018.
5. Determinar si existen diferencias en los patrones de hallazgos radiográficos, ecográficos y tomográficos, según edad, sexo y tipo de tumor, en los casos pediátricos con lesiones malignas diagnosticadas en el Departamento de Radiología del Hospital Carlos Roberto Huembes, entre el 1 de abril del 2016 y el 30 de noviembre del 2018.

## VI. Marco teórico

6.2. Epidemiología .....	14
6.3. Modalidades de imagen más utilizadas en el diagnóstico del cáncer.....	15
6.3.1. Radiografía convencional.....	15
6.3.2. Ecografía .....	17
6.3.3. Tomografía computarizada.....	18
6.3.4. Resonancia magnética.....	18
6.4. Hallazgos imagenológico de las lesiones malignas más frecuentes.....	19
6.4.1. Imágenes del sarcoma de Ewing.....	19
6.4.2. Imágenes en el linfoma torácico no Hodgkin.....	24
6.4.3. Imágenes asociadas a leucemia .....	36
6.4.4. Imágenes asociadas a condroblastoma.....	38
6.4.5. Imágenes asociadas a tumor de Willms .....	42
6.4.6. Imágenes asociadas a neuroblastoma.....	44
6.4.7. Imágenes asociadas a teratoma sacrococcígeo .....	45
6.4.8. Imágenes asociadas a hamartoma mesenquimatoso hepático .....	48

### 6.1. Generalidades

Cada año, según estimaciones de la OMS, 300.000 niños desarrollarán cáncer en todo el mundo, de los cuales, se esperan 240.000 casos en países en desarrollo (Bray et al., 2018; Gupta et al., 2015). El diagnóstico precoz es crítico para el tratamiento y la cura del cáncer infantil (Council, 2003). No obstante, en los países en vías de desarrollo muchos niños mueren, a veces sin un alivio efectivo del dolor o incluso sabiendo que tienen cáncer. La tasa de supervivencia de los niños con cáncer en los países desarrollados es del 80%, mientras que para los niños de países de ingresos bajos y medios, es tan baja como el 10% (Gupta et

al., 2015). La leucemia es, con mucho, la más común, ya que representa aproximadamente el 33% de los cánceres infantiles, los tumores cerebrales representan aproximadamente el 25%, los linfomas representan aproximadamente el 8% y ciertos cánceres de huesos (osteosarcoma y sarcoma de Ewing) (Kaatsch, 2010). En Nicaragua en el año 2016 fallecieron 70 personas menores de 15 años a causa de tumores malignos y en el 2017 fallecieron 95. Se cree que existe un amplio subregistro y subestimación de las cifras reales (MINSA, 2017).

Todos los momentos cruciales de la enfermedad de un niño con cáncer, desde el diagnóstico, están acompañados de la evaluación por imagen y la interacción del médico radiólogo con el equipo multidisciplinario que lo atiende (Weiser et al., 2013).

Ante la sospecha fundada de enfermedad neoplásica en un niño, el objetivo inicial será confirmar la presencia de la tumoración y luego de ello, se emplean los métodos de imagen necesarios según la consideración del equipo médico para la correcta estadificación del tumor, evaluación de la extensión, atención oportuna de las complicaciones durante el tratamiento, valoración de la respuesta a la quimio o radioterapia, o ambos, así como planear la cirugía; posteriormente, verificar la ausencia de tumor residual e iniciar el periodo de vigilancia; ocasionalmente en caso de recaída se realiza revaloración anatómica y metabólica del primario conocido, o la presencia de segunda neoplasia. El papel del radiólogo es la orientación al clínico sobre el estudio de elección para cada paciente, de modo que ningún estudio debe solicitarse “de rutina”, sino enfocado a descartar la sospecha diagnóstica, según la edad del paciente, su cuadro clínico y localización anatómica de la tumoración (Weiser et al., 2013).

Un estudio de Diagnóstico por Imágenes útil es aquel cuyo resultado, positivo o negativo, contribuye a modificar la conducta diagnóstico-terapéutica del médico o a confirmar su diagnóstico.

## 6.2. Epidemiología

Desafortunadamente la población pediátrica es susceptible a los tumores malignos. Las entidades más comunes, en orden global de frecuencia, son (Izaguirre-González et al., 2016; Kaatsch, 2010; Steliarova-Foucher et al., 2017):

- Leucemia / linfoma: 35%
- Leucemia linfoblástica aguda: 23%
- Enfermedad de Hodgkin: 5%.
- Leucemia mielógena aguda: 4%
- Neoplasias del sistema nervioso central: 20%
- Tumores sólidos
  - Blastomas: 15%
    - Neuroblastoma: 7%
    - Tumor de Wilms: 6%
    - Retinoblastoma
  - Sarcomas: 10%
    - Rabdomyosarcoma: 3%
    - Osteosarcoma: 3%
    - Sarcoma de Ewing: 2%

En relación con la edad de aparición de los tumores se han observado diferencias dependiendo del país, principalmente en la aparición de leucemias y linfomas. Por ejemplo, en la mayoría de los países el pico de edad para la leucemia es entre los dos y cuatro años, no obstante en países como Nigeria es entre los siete y 13 años. Algo similar ocurre con los linfomas, ya que en países como Dinamarca, Estados Unidos y Alemania, la frecuencia más alta se encuentra en el grupo de 10 a 14 años; en tanto que en países como México la frecuencia más alta se presenta en el grupo de cinco a nueve años. Por otro lado, también se han distinguido diferencias entre la frecuencia de los tumores dependiendo del país. En la mayoría la neoplasia más frecuente en los menores de 15 años es la leucemia; sin embargo, en algunas naciones los linfomas sobrepasan a las leucemias. De igual forma, se ha señalado que en los menores de un año los tumores más frecuentes son las leucemias, tumores del sistema nervioso central y los linfomas; no obstante, en algunas partes de Asia, África y

Latinoamérica, no se ha observado dicho fenómeno.<sup>14</sup> En Argentina, Cuba y México las neoplasias más frecuentes son las leucemias seguidas de los linfomas y los tumores del sistema nervioso central. Con todo esto podemos señalar que existen diferencias relativas entre los países, tanto en la edad de aparición de las diferentes neoplasias como en el orden de su frecuencia, lo cual también depende del grupo de edad del que se hable. Así mismo, existen diferencias en la edad en la que aparece cada neoplasia. (Izaguirre-González et al., 2016; Kaatsch, 2010; Steliarova-Foucher et al., 2017)

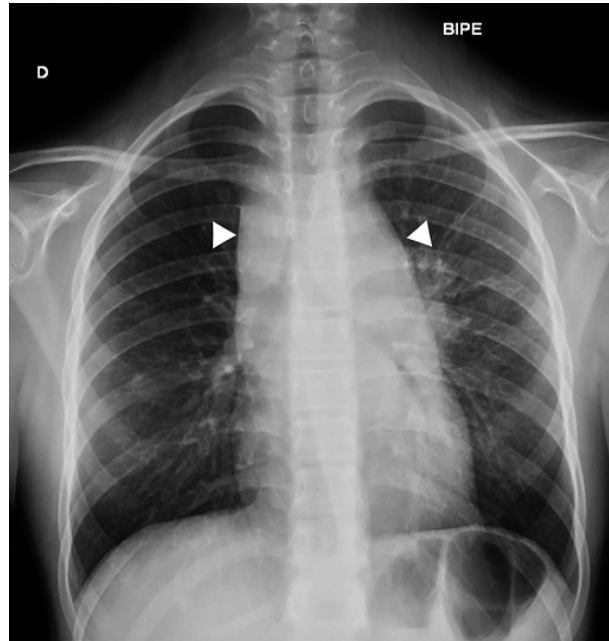
### **6.3. Modalidades de imagen más utilizadas en el diagnóstico del cáncer**

#### ***Radiografía convencional***

A menudo, es la técnica de imagen inicial para el diagnóstico del cáncer en Pediatría. Es fundamental, en muchos casos, tanto para el diagnóstico como para la valoración de la respuesta al tratamiento y la detección de una posible recurrencia tumoral. Es rápida, barata y ampliamente disponible. Es útil para determinar la agresividad de los tumores óseos y para valorar la patología torácica. Es menos sensible que otras técnicas de imagen seccionales como la TC o la RM (Adler, 2018; Stephan D Voss & McHugh, 2019; Weiser et al., 2013).

##### *6.3.1.1. Radiografía de tórax*

Es primordial para el diagnóstico de masas mediastínicas en algunos procesos linfoproliferativos, como: la leucemia, la enfermedad de Hodg-kin o el linfoma no Hodgkin; que se pueden manifestar como un ensanchamiento mediastínico. (Adler, 2018; Stephan D Voss & McHugh, 2019; Weiser et al., 2013).



Radiografía de tórax de un niño con adenopatías cervicales y axilares, en la que se observa un ensanchamiento mediastínico en relación con un linfoma. (Fuente:

En muchos casos se puede encontrar como un hallazgo casual en pacientes estudiados por síntomas respiratorios y fiebre. Aunque la TC es más sensible, la radiografía se encuentra en algunos protocolos como técnica de control para detectar metástasis pulmonares; apreciándose como múltiples lesiones nodulares de densidad agua. Adquiere un papel muy importante en el seguimiento del paciente oncológico con síntomas respiratorios, esencialmente para descartar patología infecciosa pulmonar. (Adler, 2018; Stephan D Voss & McHugh, 2019; Weiser et al., 2013).

#### *Radiografía ósea*

Es una técnica imprescindible en la valoración del dolor óseo persistente, forma de presentación de algunos tumores, como: el osteosarcoma, el sarcoma de Ewing y la leucemia aguda, más aún, si este dolor se presenta con edema, masa palpable o limitación a la movilidad. (Adler, 2018; Stephan D Voss & McHugh, 2019; Weiser et al., 2013).

La radiología convencional ósea permite detectar signos de agresividad (patrón permeativo, reacción perióstica discontinua o en sol naciente) que obliga a realizar más estudios. Por el contrario, puede demostrar lesiones benignas, como el fibroma no osificante o el defecto fibroso cortical, en los que no habrá que hacer nada. (Adler, 2018; Stephan D Voss & McHugh, 2019; Weiser et al., 2013).

#### *Radiografía de abdomen*

No se suele utilizar para la valoración de la patología tumoral en el niño con una masa abdominal palpable, ya que ha sido desplazada por la ecografía. (Adler, 2018; Stephan D Voss & McHugh, 2019; Weiser et al., 2013).

No es útil para el seguimiento del tratamiento ni para la detección de recurrencias. Puede demostrar calcificaciones en el neuroblastoma, el hepatoblastoma o en el tumor de Wilms, aunque es más sensible la TC, que es una de las técnicas de elección, junto con la RM para el estudio de extensión de las masas abdominales. Permite diagnosticar una obstrucción intestinal secundaria a una masa abdominal. (Adler, 2018; Stephan D Voss & McHugh, 2019; Weiser et al., 2013).

#### ***Ecografía***

No emplea radiaciones ionizantes, es muy disponible y rápida. El inconveniente que tiene es que es operador dependiente, por lo que debe ser realizada por un experto en ecografía con experiencia en este tipo de patología en Pediatría, para evitar infradiagnosticar o sobreestimar, lo que puede llevar a hacer pruebas innecesarias. (Adler, 2018; Stephan D Voss & McHugh, 2019; Weiser et al., 2013).

Método de imagen de elección en el estudio de la patología tumoral abdominopélvica en la edad pediátrica. Puede detectar lesiones en vísceras sólidas abdominales, retroperitoneales o pélvicas. Si se logra determinar la organodependencia de una masa visualizada con este método de imagen, se puede acotar las posibilidades diagnósticas, como

ocurre con los tumores renales o el neuroblastoma. (Adler, 2018; Stephan D Voss & McHugh, 2019; Weiser et al., 2013).

Es fundamental para el estudio de la patología cervical y de masas de partes blandas. También, se pueden explorar las estructuras intracraneales, cuando las fontanelas todavía están abiertas. Se utiliza, al no radiar, en el seguimiento a corto plazo de síndromes con riesgo aumentado de procesos tumorales, como por ejemplo: desarrollar un tumor de Wilms en la aniridia, en la hemihipertrofia, o en el síndrome de Beckwith-Wiedemann. (Adler, 2018; Stephan D Voss & McHugh, 2019; Weiser et al., 2013).

### ***Tomografía computarizada***

Aunque es un método de imagen que utiliza radiaciones ionizantes, presenta una muy buena resolución espacial y de contraste, mucho mejor que la radiología convencional. Se deben optimizar los parámetros técnicos para minimizar la dosis de radiación y disminuir así la probabilidad de desarrollar cánceres radioinducidos. (Adler, 2018; Stephan D Voss & McHugh, 2019; Weiser et al., 2013).

Con los equipos helicoidales multicorte se logra hacer exploraciones más rápidas, por lo tanto reduce la necesidad de sedación y permiten hacer reconstrucciones volumétricas y en diferentes planos del espacio. Es la técnica de elección para la detección de las metástasis pulmonares en: el tumor de Wilms, el neuroblastoma, el hepatoblastoma, el sarcoma de Ewing y el osteosarcoma. Estudios que se hacen sin contraste iodado intravenoso. (Adler, 2018; Stephan D Voss & McHugh, 2019; Weiser et al., 2013).

En las exploraciones de abdomen y pelvis se utiliza tanto el contraste iodado intravenoso como el oral.

### ***Resonancia magnética***

Es una técnica que presenta una alta resolución espacial y de contraste, no utiliza radiaciones ionizantes, tiene capacidad multiplanar y es excelente para la caracterización de los tejidos.



Por estos motivos, es de elección para el estudio de tumores osteomusculares, como: el sarcoma de Ewing, el osteosarcoma y los sarcomas de partes blandas. También para valorar su extensión, la respuesta al tratamiento y la existencia de recurrencias. Es fundamental para descartar la invasión del conducto raquídeo en los neuroblastomas, para caracterizar tumores ováricos, o para diagnosticar metástasis hepáticas o implantes peritoneales. Es la prueba de neuroimagen principal. (Adler, 2018; Stephan D Voss & McHugh, 2019; Weiser et al., 2013).

Como inconvenientes tiene: una baja disponibilidad, un alto coste, unos tiempos de exploración largos (más artefactos por movimientos y mayor necesidad de sedación que con otras técnicas de imagen) y una mala valoración del parénquima pulmonar. (Adler, 2018; Stephan D Voss & McHugh, 2019; Weiser et al., 2013).

#### **6.4. Hallazgos imagenológico de las lesiones malignas más frecuentes**

##### ***Imágenes del sarcoma de Ewing***

El sarcoma de Ewing, un tumor óseo primario altamente maligno que se deriva de la médula ósea roja, fue descrito por primera vez por James Ewing en 1921. Este tumor se observa con mayor frecuencia en niños y adolescentes de 4 a 15 años de edad y rara vez se desarrolla en adultos mayores de 30 años. (Kaste, 2011; Potratz, Dirksen, Jürgens, & Craft, 2012; Stephan D Voss & McHugh, 2019)

El sarcoma de Ewing representa aproximadamente el 5% de los tumores óseos analizados por biopsia y aproximadamente el 33% de los tumores óseos primarios. Esta enfermedad es el segundo tumor óseo maligno más común en pacientes jóvenes, y es el tumor óseo más letal. Existe una asociación entre el sarcoma de Ewing y el tumor neuroectodérmico periférico primitivo (PNET). (Kaste, 2011; Potratz et al., 2012; Stephan D Voss & McHugh, 2019)

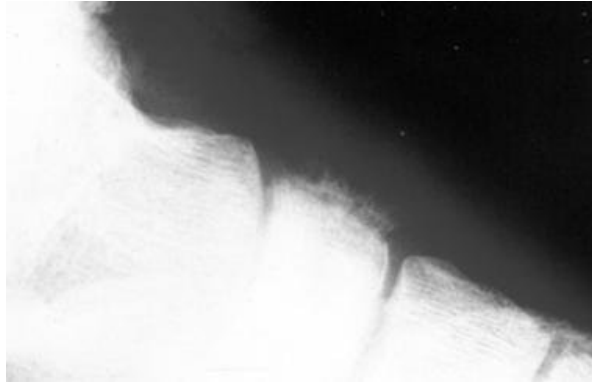
Ningún método de imagen funcional o morfológico único proporciona hallazgos para un diagnóstico específico de sarcoma de Ewing, pero los resultados contribuyen a la estadificación del tumor. Por lo tanto, la obtención de una muestra histológica de la lesión en

todos los pacientes es esencial en la planificación de la terapia. Debido a que los síntomas clínicos del sarcoma de Ewing son inespecíficos y debido a que con frecuencia sugieren osteomielitis, se realiza un examen radiológico y / o de resonancia magnética (RMN) inicial convencional. Estos estudios pueden revelar los signos clásicos del sarcoma de Ewing. Aunque las radiografías simples pueden mostrar signos típicos de sarcoma de Ewing, la RMN proporciona información más precisa sobre el tamaño del tumor. La RM también es superior a la tomografía computarizada (TC) para delinear la extensión de las neoplasias y su relación con las estructuras circundantes. Sharma et al concluyeron que la 18 F-FDG PET / TC demostró una alta precisión en el diagnóstico de la recurrencia del sarcoma de Ewing esquelético primario. (Kaste, 2011; Potratz et al., 2012; Stephan D Voss & McHugh, 2019)

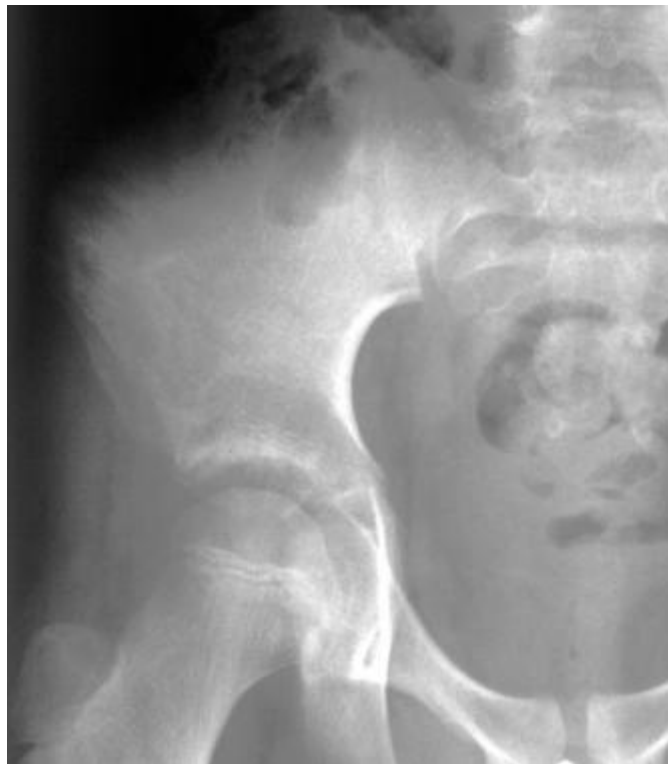La apariencia radiográfica del sarcoma de Ewing puede simular la de la osteomielitis, así como la de otros tumores malignos, como la leucemia. La aparición del sarcoma de Ewing puede variar desde la lisis pura hasta la esclerosis. Los hallazgos de IRM por sí solos pueden no ser concluyentes para una lesión maligna, pero las IRM ayudan a mostrar la extensión completa de la propagación del tumor. (Kaste, 2011; Potratz et al., 2012; Stephan D Voss & McHugh, 2019)

#### *Radiografía*

Los huesos largos y planos se ven afectados en el sarcoma de Ewing porque ningún hueso es inmune al desarrollo del tumor. En los huesos largos, el tumor es casi siempre metafisario o diafisario. Más comúnmente, las radiografías muestran una lesión lítica permeativa larga en la metadiáfisis y diáfisis del hueso, con una prominente masa de tejido blando que se extiende desde el hueso. (Vea las imágenes a continuación.) (Kaste, 2011; Potratz et al., 2012; Stephan D Voss & McHugh, 2019)



Radiografía del sarcoma de Ewing de os naviculare, un lugar raro para el tumor.  
Esta imagen muestra una reacción perióstica significativa.



Radiografía de un niño de 11 años con un gran sarcoma de Ewing en el área pélvica derecha. La destrucción de la estructura ósea resultó de la participación del tumor.

Las lesiones escleróticas son menos comunes, pero pueden ocurrir en aproximadamente el 25% de los casos. Las radiografías simples de los huesos largos pueden mostrar una lesión con márgenes mal definidos que destruyen el hueso. La lesión puede invadir el hueso cortical, aunque el sarcoma de Ewing también puede atravesar el sistema

haversiano y causar una gran masa de tejido blando fuera del hueso a pesar de la ausencia de destrucción cortical. Este fenómeno se observa en aproximadamente el 50% de los pacientes con sarcoma de Ewing. Suele haber una reacción perióstica y, a menudo, tiene un patrón de piel de cebolla o ráfaga solar, lo que indica un proceso agresivo. (Kaste, 2011; Potratz et al., 2012; Stephan D Voss & McHugh, 2019)

En algunos pacientes, los triángulos de Codman pueden estar presentes en los márgenes de la lesión. Estos resultan de la elevación del periostio y la destrucción central de la reacción perióstica causada por el tumor. En casos raros, una lesión no es visible en las radiografías simples. (Kaste, 2011; Potratz et al., 2012; Stephan D Voss & McHugh, 2019)

El sarcoma de Ewing es vascular y la extensión de la diseminación a través de la cavidad medular suele ser mayor que la indicada en las radiografías simples. Por lo tanto, se recomienda la MRI además de la radiografía convencional como el medio de imagen preferido para estadificar el tumor. La RM proporciona información sobre la verdadera extensión de la lesión, así como la participación de estructuras adyacentes críticas. (Kaste, 2011; Potratz et al., 2012; Stephan D Voss & McHugh, 2019)

La reacción perióstica típica del sarcoma de Ewing puede ser difícil de diferenciar de la infección u otros tumores malignos de hueso. La osteomielitis es el diagnóstico diferencial más frecuente. Ocasionalmente, un sarcoma de Ewing esclerótico puede confundirse con un osteosarcoma, mientras que un osteosarcoma telangiectático puede confundirse con un sarcoma de Ewing. (Kaste, 2011; Potratz et al., 2012; Stephan D Voss & McHugh, 2019)

Las lesiones óseas benignas y solitarias por lo general no causan resultados falsos positivos o falsos negativos. Las manifestaciones vertebrales del sarcoma de Ewing pueden simular las de los hemangiomas. Otros tumores malignos, como el condrosarcoma, el fibrosarcoma y los sarcomas de tejidos blandos, deben incluirse en el diagnóstico diferencial, aunque generalmente se presentan en pacientes mayores de los que tienen sarcoma de Ewing.

#### *Tomografía computarizada*

La tomografía computarizada ayuda a definir la destrucción ósea asociada con el sarcoma de Ewing. El tamaño del tumor se puede evaluar con una tomografía computarizada

con contraste, que se puede usar en la evaluación de seguimiento durante la quimioterapia. Sin embargo, el método preferido para la estadificación y el seguimiento del sarcoma de Ewing sigue siendo la MRI. (Kaste, 2011; Potratz et al., 2012; Stephan D Voss & McHugh, 2019)

Aunque la exploración por TAC proporciona información precisa sobre el tamaño del tumor, diferenciar el sarcoma de Ewing de la osteomielitis aguda, el fibrosarcoma, el osteosarcoma y otras afecciones es difícil con esta modalidad. (Kaste, 2011; Potratz et al., 2012; Stephan D Voss & McHugh, 2019)

Se informa una baja tasa de resultados falsos negativos tanto para los estudios de tomografía computarizada como para los estudios de resonancia magnética, que tienen una precisión de aproximadamente el 90%. Sin embargo, la diferenciación del sarcoma de Ewing de otros tumores óseos, así como la osteomielitis y otras afecciones, puede ser difícil con la exploración por TAC y pueden producirse resultados falsos positivos. (Kaste, 2011; Potratz et al., 2012; Stephan D Voss & McHugh, 2019)

#### *Ecografía*

La ecografía no se usa de manera rutinaria para estadificar el tumor primario en el sarcoma de Ewing. Sin embargo, el US puede ayudar a delinear la parte extraósea del tumor, particularmente en la atención de seguimiento durante el tratamiento. Además, el US se puede usar para guiar una biopsia de una lesión y para ayudar a excluir metástasis en el hígado. (Kaste, 2011; Potratz et al., 2012; Stephan D Voss & McHugh, 2019)

En el área pélvica y abdominal, el US puede usarse para delinear masas de tejidos blandos extraóseos. Sin embargo, los hallazgos de US No son específicos para el diagnóstico de sarcoma de Ewing.

Aunque el US puede ayudar a delinear el tamaño de una masa extraósea en el abdomen, el diagnóstico diferencial de las masas de tejidos blandos en el área abdominal incluye aquellas con una variedad de características histológicas. (Kaste, 2011; Potratz et al., 2012; Stephan D Voss & McHugh, 2019)

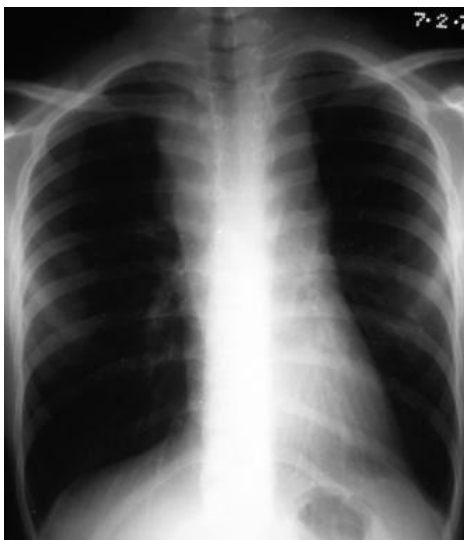#### **6.4.2. Imágenes en el linfoma torácico no Hodgkin**

##### *Radiografía*

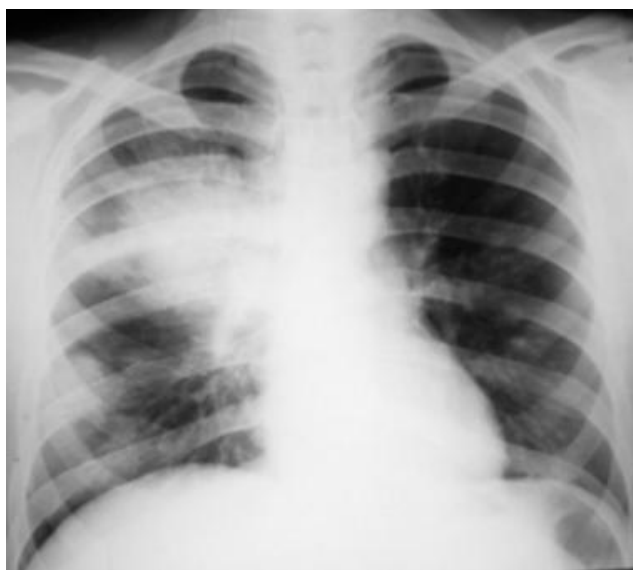La imagenología en el linfoma torácico no Hodgkin comienza con una radiografía de tórax estándar. Después de que se identifica una lesión mediastínica, la exploración por TAC es la modalidad preferida para una evaluación adicional (consulte el Examen preferido, a continuación). Linfoma es un término descriptivo para malignidad de células linfocitares de linaje específico (células T, células B e histiocitos), en el cual los linfocitos malignos se agrupan en las células normales y sanas de la médula ósea y hacen que los ganglios linfáticos se agranden (vea las imágenes a continuación). (Adler, 2018; S. D. Voss, 2018; Stephan D Voss & McHugh, 2019; Weiser et al., 2013)

Esta enfermedad se divide en enfermedad de Hodgkin (HD) y linfoma no Hodgkin (NHL). El tórax está involucrado en el 85% de todos los casos de HD y en el 45% de todos los casos de NHL. A diferencia de la HD, la NHL tiene muchos subtipos. El pronóstico y el tratamiento del paciente varían según el tipo de LNH. Radiografía Radiológicamente, la aparición de implicación intratorácica en la LNH es generalmente similar a la de la HD (consulte las imágenes a continuación). (Adler, 2018; S. D. Voss, 2018; Stephan D Voss & McHugh, 2019; Weiser et al., 2013)

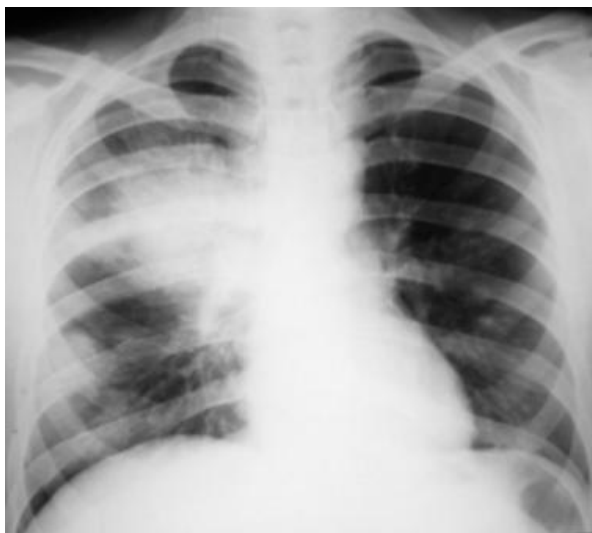La afectación parenquimatosa pulmonar y la linfadenopatía mediastínica son manifestaciones menos frecuentes del LNH que las de la EH. El patrón de enfermedad pulmonar varía con el tipo histológico de LNH. Una masa mediastínica como característica de presentación de LNH ocurre en aproximadamente el 20% de los casos. (Adler, 2018; S. D. Voss, 2018; Stephan D Voss & McHugh, 2019; Weiser et al., 2013)



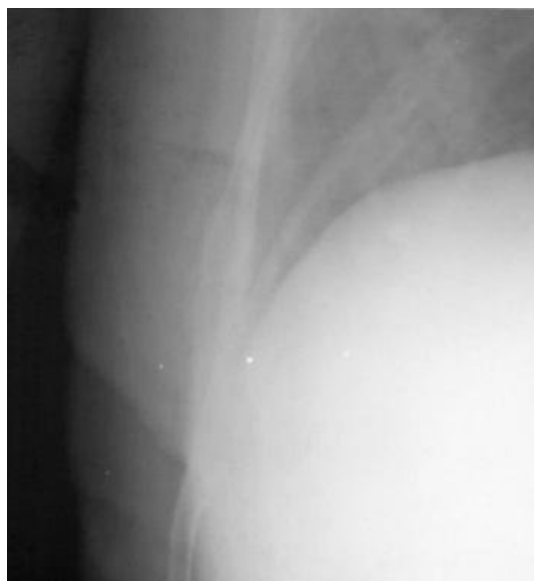La radiografía de tórax posteroanterior (PA) en un hombre con linfoma torácico no Hodgkin (LNH) muestra un ensanchamiento mediastínico debido a ganglios paratraqueal derecho muy agrandados y paratraqueales izquierdos.



La radiografía de tórax posteroanterior (PA) muestra una gran masa en la región parahiliar derecha que se extiende hacia las zonas superior derecha y media, con la silueta de la arteria pulmonar derecha. Se ve una masa más pequeña en la periferia de la zona inferior derecha. Las masas no respondieron a un ensayo de antibióticos. La biopsia con aguja gruesa de la lesión más grande reveló depósitos de LNH en el pulmón.

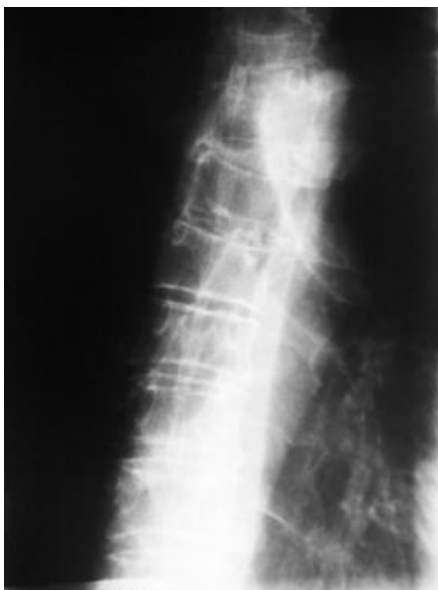

La radiografía de la pared torácica inferior derecha muestra la lesión mejor que la imagen anterior en este paciente con linfoma no Hodgkin (LNH) de las costillas.

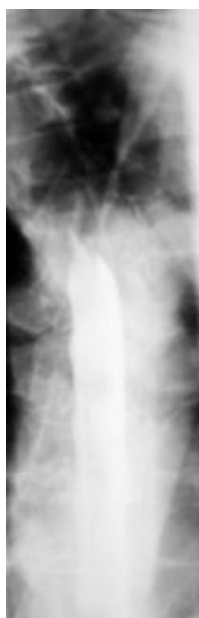

La vista anteroposterior (AP) muestra una vértebra colapsada en un paciente con linfoma no Hodgkin (LNH) de las vértebras torácicas.





La imagen muestra un derrame pleural hemorrágico del lado derecho. Los resultados citológicos y de biopsia pleural confirmaron el linfoma no Hodgkin (LNH).



El mielograma lateral muestra una disminución abrupta del saco de la ceja causada por la compresión de los tejidos blandos asociada con el depósito linfomatoso en las vértebras torácicas.

Los tipos más comunes de LNH que afectan al mediastino son el linfoma de células B grandes y el linfoma linfoblástico. La infiltración pulmonar parenquimatosa puede ocurrir en alrededor del 5% de los casos, pero se puede encontrar sin una linfadenopatía mediastínica asociada. (Adler, 2018; S. D. Voss, 2018; Stephan D Voss & McHugh, 2019; Weiser et al., 2013)

El hallazgo radiográfico simple de afectación pulmonar parenquimatosa también es idéntico al observado en la EH. Los nódulos múltiples son las características más comunes, pero también se puede observar una opacificación mal definida con un broncograma de aire. Las características que no se distinguen del cambio neumónico, como la consolidación bilateral del espacio aéreo y la atelectasia lobular o segmentaria, son menos comunes. (Adler, 2018; S. D. Voss, 2018; Stephan D Voss & McHugh, 2019; Weiser et al., 2013)

La mayoría de los tipos histológicos de linfoma pueden afectar al mediastino. Sin embargo, algunos linfomas tienen predilección por el mediastino; estos incluyen los siguientes (Adler, 2018; S. D. Voss, 2018; Stephan D Voss & McHugh, 2019; Weiser et al., 2013):

- Esclerosis nodular HD: vista clásica en mujeres jóvenes
- Linfoma linfoblástico: ocurre en niños y puede crecer rápidamente
- Tipo difuso de linfoma de células grandes: puede ocurrir a cualquier edad

Si bien es cierto que las LNH de células grandes favorecen el mediastino anterior, las LNH foliculares de grado bajo o intermedio, así como las LNH de grado alto, pueden afectar los nodos en cualquier lugar del tórax y las axilas.

Si los síntomas locales indican afectación ósea, las radiografías del área pueden revelar áreas de destrucción, formación de hueso nuevo perióstico y (ocasionalmente) lesiones escleróticas. (Adler, 2018; S. D. Voss, 2018; Stephan D Voss & McHugh, 2019; Weiser et al., 2013)

La NHL puede extenderse hacia el espacio pleural mediante una extensión directa desde la afectación de la pared torácica contigua o la enfermedad del parénquima pulmonar. La afectación pleural en el LNH (similar a la de la EH) se caracteriza por depósitos subpleurales nodulares o en placas de tejido linfomatoso o un derrame pleural debido a la

obstrucción de los linfáticos, las venas pulmonares o el conducto torácico. Alternativamente, es el resultado de una invasión pleural directa. El linfoma pleural primario es raro y generalmente se asocia con enfermedad del parénquima mediastínico o pulmonar, aunque la recurrencia de la enfermedad en ocasiones se limita a la pleura. (Adler, 2018; S. D. Voss, 2018; Stephan D Voss & McHugh, 2019; Weiser et al., 2013)

Se observan derrames pleurales en las radiografías de tórax en hasta el 25% de los pacientes con linfoma en el momento de la presentación; En las tomografías computarizadas, se ven en un porcentaje aún mayor de pacientes. (Adler, 2018; S. D. Voss, 2018; Stephan D Voss & McHugh, 2019; Weiser et al., 2013)

Los individuos con grandes masas mediastínicas son particularmente propensos a los derrames pleurales. La mayoría de los derrames pleurales asociados con linfomas son pequeños, unilaterales y exudativos. Estos generalmente se resuelven rápidamente con tratamiento. Un quilotórax puede ser causado por una obstrucción linfática y su resolución sería lenta. La invasión de la pared torácica como una extensión directa de la enfermedad mediastínica es más común en el LNH, aunque puede ocurrir una afectación primaria de la pared torácica. (Adler, 2018; S. D. Voss, 2018; Stephan D Voss & McHugh, 2019; Weiser et al., 2013)

La afectación de la pared torácica puede aparecer como una costilla destructiva o lesión del cuerpo vertebral con una masa de tejido blando circundante.

La enfermedad recurrente después del tratamiento tiende a ocurrir en el sitio inicial de presentación. En las radiografías simples y en las tomografías computarizadas, la enfermedad recurrente aparece como opacidades o atenuaciones nodulares, como opacidades o atenuaciones parahilares mal definidas, o como lesiones grandes masivas en el pulmón. La linfadenopatía paracardíaca o diafragmática es una característica relativamente común de la enfermedad recurrente; este es particularmente el caso en la EH, ya que estos ganglios linfáticos no están incluidos en el campo del tratamiento de radiación del manto. (Adler, 2018; S. D. Voss, 2018; Stephan D Voss & McHugh, 2019; Weiser et al., 2013)

La recurrencia en los ganglios linfáticos intratorácicos previamente irradiados, aunque es poco frecuente, puede ocurrir, particularmente en pacientes con masas

mediastínicas inicialmente grandes. En la mayoría de los pacientes con LNH recurrente, la recaída se produce dentro de los 2 años posteriores a la finalización del tratamiento. Las radiografías simples y / o las tomografías computarizadas muestran un aumento en el tamaño de 1 o más masas. (Adler, 2018; S. D. Voss, 2018; Stephan D Voss & McHugh, 2019; Weiser et al., 2013)

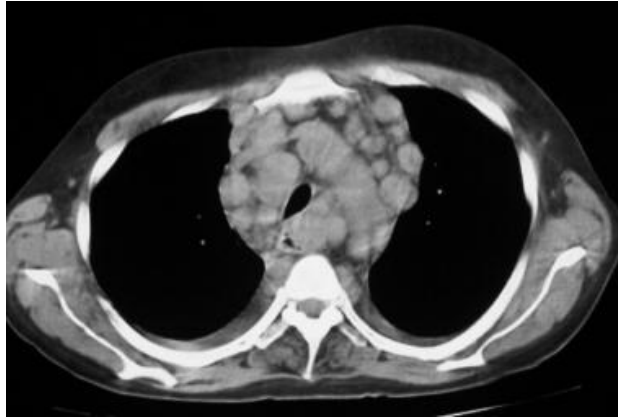
A pesar de los grandes avances en las imágenes de corte transversal, la radiografía de tórax convencional conserva un papel importante en el diagnóstico inicial de las masas mediastínicas y del parénquima pulmonar y / o la enfermedad pleural. Guía al médico clínico sobre qué evaluar a continuación en el paciente con una masa mediastínica y enfermedad pulmonar y / o pleural. La radiografía de tórax estándar está disponible universalmente, no es invasiva y es económica. Además, tiene una baja dosis de radiación. (Adler, 2018; S. D. Voss, 2018; Stephan D Voss & McHugh, 2019; Weiser et al., 2013)

Al igual que con cualquier otra imagen anatómica, las apariencias de una masa mediastínica anterior y muchas de las lesiones pulmonares / pleurales son inespecíficas, con un diagnóstico diferencial amplio. La diferenciación entre lesiones benignas y malignas puede no ser posible. La tomografía computarizada es superior a la radiografía para representar la calcificación y la destrucción de los planos de grasa, las linfadenopatías mediastínicas y las erosiones óseas. La mayoría de los pacientes con masas mediastínicas anteriores son referidos para una tomografía computarizada. El escaneo PET / CT puede ser usado más comúnmente en el futuro a medida que esté más disponible. (Adler, 2018; S. D. Voss, 2018; Stephan D Voss & McHugh, 2019; Weiser et al., 2013)

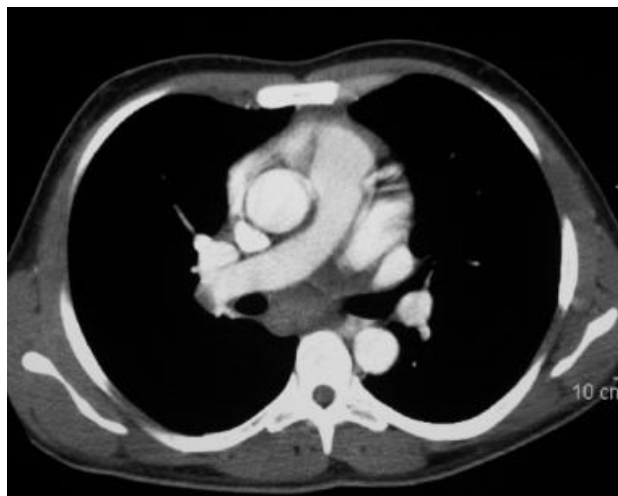
#### *Tomografía computarizada*

La tomografía computarizada es el método de imagen preferido para diagnosticar enfermedades mediastínicas, parenquimatosas pulmonares y pleurales (consulte las imágenes a continuación). Los protocolos para la estadificación del linfoma incluyen la tomografía computarizada del cuello, tórax, abdomen y pelvis. Todas las anomalías mediastínicas, pulmonares, de la pared torácica y de los pulmones (como se describe en el LNH) se representan mejor en la TC que en la radiografía convencional. [1, 20, 5, 21] La TC también es útil en el diagnóstico de masas mediastínicas benignas y en la diferenciación confiable de

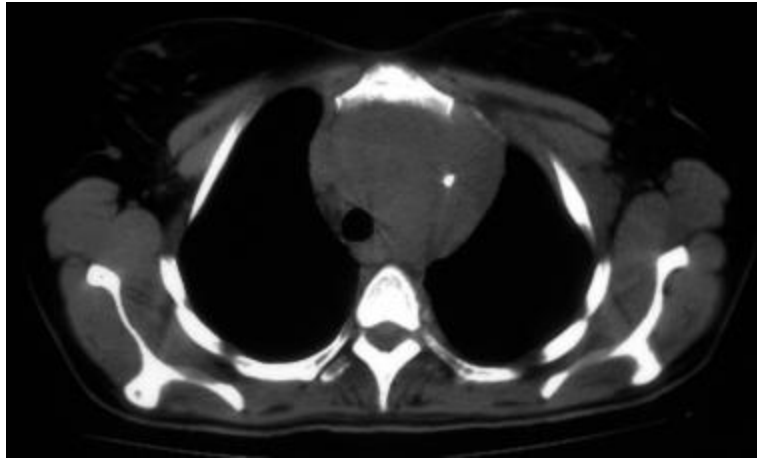
la LNH. (Adler, 2018; S. D. Voss, 2018; Stephan D Voss & McHugh, 2019; Weiser et al., 2013)



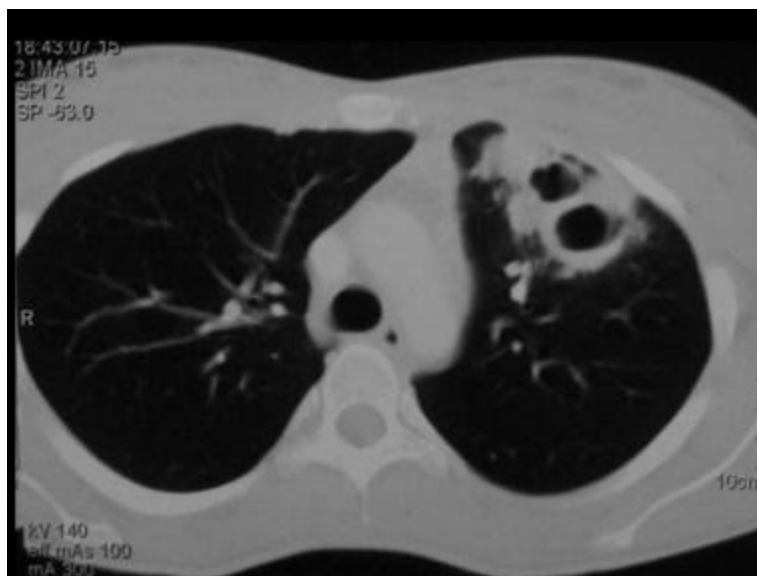
La tomografía computarizada no mejorada a través del mediastino muestra múltiples ganglios linfáticos agrandados en el espacio prevascular, en la región paratraqueal derecha e izquierda. Los nodos en la región paratraqueal izquierda causan que la tráquea quede sangrada y estrechada en el lado izquierdo. Nótese el derrame pleural pequeño y bilateral.



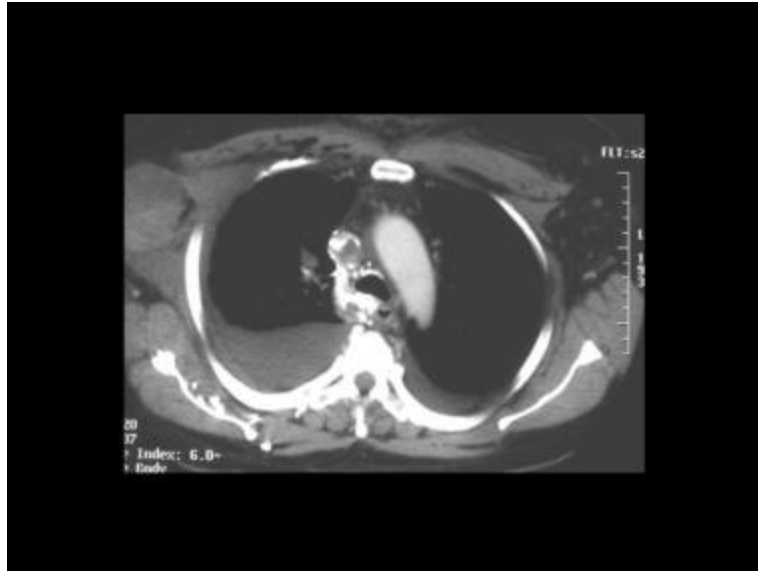
La TC axial con contraste en un niño muestra ganglios subcarinales hipoatenuantes, agrandados, con extensión de la bifurcación traqueal.



La tomografía axial computarizada no mejorada muestra el linfoma no Hodgkin (LNH) probado en biopsia del timo, que aparece como una masa hipoatenuante en el mediastino anterior. Tenga en cuenta el desplazamiento traqueal a la derecha.



Una TC axial que muestra una lesión pulmonar cavitante intraparenquimatosa adyacente a la pared torácica anterior.



TC axial que muestra una obstrucción de la vena cava superior secundaria a una linfadenopatía del LNH.

En el LNH, la afectación hepática y esplénica se observa en el 15% y el 22% de los pacientes, respectivamente. La afectación infiltrativa del hígado, el bazo y la médula ósea no se puede detectar con precisión con la TC, ya que la organomegalia es un mal indicador de la afectación del tumor. De hecho, aproximadamente el 30% de los pacientes con agrandamiento esplénico no tienen compromiso maligno. Las tasas de sensibilidad para la TC son del 15 al 37% para la enfermedad esplénica infiltrativa y del 19 al 33% para la enfermedad hepática infiltrativa. (Adler, 2018; S. D. Voss, 2018; Stephan D Voss & McHugh, 2019; Weiser et al., 2013)

La TC es el estudio de imagen de elección para evaluar las lesiones mediastínicas. La TC es una modalidad excelente para determinar la ubicación exacta del tumor mediastínico, así como su relación con las estructuras adyacentes. También es útil para diferenciar masas que se originan en el mediastino de aquellas que invaden el mediastino del pulmón u otras estructuras. (Adler, 2018; S. D. Voss, 2018; Stephan D Voss & McHugh, 2019; Weiser et al., 2013)

La TC se puede usar para diferenciar las atenuaciones de los tejidos, y es muy precisa para diferenciar líquidos, grasas y calcificaciones, quistes de tumores sólidos. La TC ayuda

a evaluar la vascularidad de los tumores mediastínicos. La TC es mejor que otras imágenes de corte transversal al revelar la invasión local de estructuras adyacentes por una metástasis en masa o intratorácica. Los niveles de grasa y líquido se consideran altamente específicos en el diagnóstico de teratoma maduro mediastínico (aunque estos no son comunes). (Adler, 2018; S. D. Voss, 2018; Stephan D Voss & McHugh, 2019; Weiser et al., 2013)

Las modalidades de imagen convencionales, como la TC y la RM pueden demostrar solo una disminución en el tamaño de la lesión, y los hallazgos son malos predictores del resultado clínico después del tratamiento del linfoma. En el seguimiento a largo plazo, menos del 50% de los pacientes con resultados de TC positivos tienen recaída de la enfermedad u otra evidencia de tumor residual.

Aunque la TC es altamente sensible en el diagnóstico de masas mediastínicas anteriores, su especificidad es baja en términos de diferenciación de lesiones benignas de malignas y en la clasificación de los tipos histológicos de lesiones malignas. La afectación del parénquima pulmonar en la LNH también tiene un aspecto inespecífico en la TC y tiene un diagnóstico diferencial amplio. (Adler, 2018; S. D. Voss, 2018; Stephan D Voss & McHugh, 2019; Weiser et al., 2013)

Para ser detectado en la TC, la afectación ósea debe ser focal y asociada con la destrucción ósea. Los pacientes con afectación de la médula infiltrativa no tienen destrucción ósea y suelen ser asintomáticos; sus lesiones pueden ser difíciles de detectar en la TC. Por último, la TC no se puede usar para controlar la respuesta al tratamiento, ya que con frecuencia se detectan anomalías residuales que pueden representar tejido fibrótico no viable.

### *Ecografía*

Aunque US se ha utilizado tradicionalmente para diferenciar masas sólidas de masas quísticas en otras partes del cuerpo, el estudio se ha extendido para evaluar el mediastino anterior y para ayudar a determinar una conexión entre una masa y estructuras adyacentes. La US es más útil que otros estudios en la evaluación de anomalías vasculares y de masas asociadas con el corazón. En general, dada la precisión y los detalles proporcionados por la TC, la RM y las exploraciones con radionúclidos seleccionados, las técnicas de US



generalmente no se utilizan como herramientas principales en la evaluación de la linfadenopatía mediastínica. (Adler, 2018; S. D. Voss, 2018; Stephan D Voss & McHugh, 2019; Weiser et al., 2013)

Aunque los US mediastínicos rara vez se utilizan en los Estados Unidos para evaluar la LNH, podrían desempeñar un papel en el diagnóstico de la patología mediastínica como una técnica complementaria a otros estudios de imagen, como la radiografía de tórax convencional, la tomografía computarizada y la RM. (Adler, 2018; S. D. Voss, 2018; Stephan D Voss & McHugh, 2019; Weiser et al., 2013)

El espacio pleural se presta bien al examen ecográfico en presencia de derrames pleurales. La US se puede utilizar para evaluar la extensión y las características de los derrames, así como la presencia o ausencia de nódulos y / o masas pleurales. La US es una herramienta excelente cuando se planea una intervención pleural. (Adler, 2018; S. D. Voss, 2018; Stephan D Voss & McHugh, 2019; Weiser et al., 2013)

La NHL tiene una localización cardíaca secundaria en el 20% de los pacientes, pero la NHL cardíaca primaria es extremadamente rara y solo se han notificado casos esporádicos; La mayoría son diagnosticados en autopsia. Como técnica no invasiva, la ecocardiografía puede representar estos tumores de manera temprana, pero el pronóstico sigue siendo malo.

El US Mediastinal es un método de imagen efectivo y económico, con una sensibilidad más alta que la de las radiografías convencionales para la detección de tumores mediastínicos. US es rápido, preciso, no invasivo y está disponible universalmente, y no implica radiación ionizante. La ventaja diagnóstica del US sobre la radiografía de tórax mediastínica se debe a su capacidad para demostrar ganglios linfáticos mediastínicos profundos y centrales mucho antes de que se produzca un desplazamiento de las líneas pleuromediastínicas. (Adler, 2018; S. D. Voss, 2018; Stephan D Voss & McHugh, 2019; Weiser et al., 2013)

El US mediastínicos es solo ligeramente inferior a la TC en la detección de lesiones supra aórticas, pericárdicas y pre vasculares (sensibilidad, 98-100%), pero ciertos compartimentos (por ejemplo, el mediastino posterior y la región paravertebral) solo pueden evaluarse con Tomografía computarizada o resonancia magnética. Además de la evaluación

del tamaño y las características topográficas de las masas mediastínicas, los US muestran con precisión la estructura interna del tumor, lo que puede sugerir un diagnóstico específico cuando se considera junto con la presentación clínica y la ubicación del tumor. (Adler, 2018; S. D. Voss, 2018; Stephan D Voss & McHugh, 2019; Weiser et al., 2013)

El US sigue siendo dependiente del operador, y el mediastino anterior puede no ser accesible debido a la jaula ósea torácica. En común con la imagen transversal, el diagnóstico de tejidos puede no ser posible, porque el diagnóstico diferencial de masas mediastínicas sólidas, quísticas y complejas es amplio.

### ***6.4.3. Imágenes asociadas a leucemia***

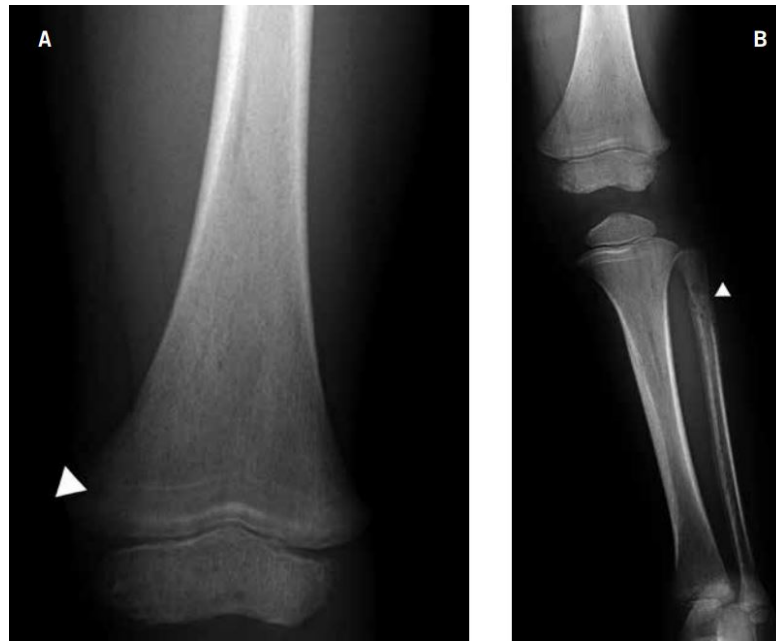#### *Radiografía*

En la leucemia linfocítica aguda de células T puede encontrarse una masa mediastínica en la radiografía de tórax, habitualmente lobulada y de gran tamaño. En estos estudios también se puede observar: cardiomegalia, secundaria a la anemia; infiltrados pulmonares por procesos infecciosos, hemorragia o leucoestasis; engrosamiento pleural (en la leucemia mielomonocítica juvenil); esplenomegalia o alteraciones esqueléticas. (Adler, 2018; Stephan D Voss & McHugh, 2019; Weiser et al., 2013)

El número de huesos afectados radiológicamente se correlaciona con la severidad del dolor óseo, pero los síntomas, a veces, no tienen relación con las lesiones esqueléticas visibles en las radiografías, incluso algunas pueden ser asintomáticas, sobre todo en aquellas zonas que no soportan carga. Las alteraciones de la leucemia en la radiología ósea incluyen (Adler, 2018; Stephan D Voss & McHugh, 2019; Weiser et al., 2013):

- Bandas metafisarias radiolucetas, conocidas como “líneas leucémicas”, líneas transversales que aparecen fundamentalmente en los huesos de rápido crecimiento, como los de las rodillas y las muñecas.
- Osteopenia difusa, sobre todo, durante el tratamiento.
- Fracturas patológicas, frecuentemente en las vértebras, como colapso de los cuerpos vertebrales.

- Lesiones óseas líticas, normalmente metafisodiafisarias, con un patrón geográfico o permeativo.
- Erosión cortical subperióstica, osteosclerosis y reacción perióstica.



Afectación ósea por leucemia. En un mismo paciente, se pueden identificar las bandas radiolucidas en las metafisis del fémur y de la tibia (A) y una lesión lítica permeativa con reacción perióstica en la diáfisis del peroné (B).

#### *Ecografía*

La ecografía es la técnica de elección para descartar la afectación leucémica de los órganos sólidos abdominales, ya sea como aumento de tamaño difuso del hígado, el bazo o los riñones; o como lesiones focales múltiples (hipoecogénicas). La infiltración renal raramente se manifiesta como insuficiencia renal aguda. La afectación pancreática no es frecuente. También, se pueden detectar adenopatías abdominales. (Adler, 2018; Stephan D Voss & McHugh, 2019; Weiser et al., 2013)

### *Tomografía*

La TC abdominal no se utiliza habitualmente para la valoración de la leucemia, aunque cuando se realiza por otros motivos, puede detectar las alteraciones abdominales anteriormente expuestas. Así, en el riñón se describen varios patrones, como: infiltración difusa, masas hipodensas múltiples y bilaterales, masas únicas o áreas bien definidas hipocaptantes. (Adler, 2018; Stephan D Voss & McHugh, 2019; Weiser et al., 2013)

### *Resonancia*

La RM puede revelar la infiltración difusa de la médula ósea. Hallazgo no específico que puede aparecer en otros procesos hematológicos, inflamatorios o neoplásicos (metástasis de neuroblastoma, rhabdomyosarcoma o sarcoma de Ewing). Se muestra como un aumento de señal en las secuencias T2 con saturación grasa e hiposeñal en T1, de forma difusa. Es más difícil de determinar en pacientes jóvenes, antes de la conversión fisiológica de la médula ósea roja en médula ósea grasa. (Adler, 2018; Stephan D Voss & McHugh, 2019; Weiser et al., 2013)

El sarcoma granulocítico o cloroma, una forma de leucemia extramedular comúnmente asociado a la leucemia mieloide aguda, es más frecuente en niños que en adultos. Puede afectar tanto al hueso como a las partes blandas de las órbitas, al sistema nervioso central y a las vértebras, y producir síntomas por compresión. En estos casos, está indicado realizar una TC y/o una RM. (Adler, 2018; Stephan D Voss & McHugh, 2019; Weiser et al., 2013)

La afectación extramedular es más frecuente en la recaída y los órganos más involucrados son: el sistema nervioso central, los testículos y los riñones.

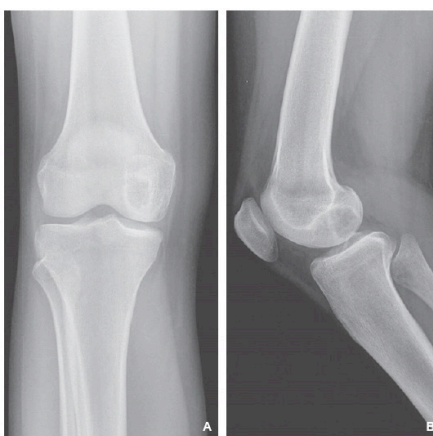
#### ***6.4.4. Imágenes asociadas a condroblastoma***

El condroblastoma es un tumor óseo benigno de naturaleza cartilaginosa, gran agresividad local y fuerte potencial de recidiva. La agresividad local es característica del condroblastoma; algunas lesiones pueden manifestarse cuando se invaden los tejidos blandos

o la articulación adyacente. En general, este tumor se desarrolla cerca de las articulaciones de cadera, rodilla y hombro y en las epífisis de los huesos largos del niño y el adulto joven. En la mayoría de los casos, el raspado del tumor y el llenado de la cavidad residual permiten obtener la curación. Hay que respetar el CDC contiguo (si está activo) y el cartílago articular, pero sin comprometer la calidad del raspado o de la resección. En algunas formas agresivas o recidivantes, puede revelarse necesario el sacrificio articular. El seguimiento clínico y radiográfico prolongado es imperativo debido a la frecuencia de las recidivas. (Adler, 2018; Stephan D Voss & McHugh, 2019; Weiser et al., 2013)

#### *Radiografía simple*

A menudo permite sospechar el diagnóstico de condroblastoma. Aunque no son patognomónicas, algunas imágenes radiográficas son relativamente características de este tumor cartilaginoso. El aspecto típico es el de una zona de osteólisis redonda u oval, epifisaria o epifisometafisaria, en un paciente con cartílago de crecimiento (CDC) visible. La osteólisis está rodeada por un ribete de osteosclerosis que no siempre es continuo (Fig. 4). Los bordes pueden ser muy nítidos (lesiones menos agresivas, de progresión lenta) o más difusos en las formas más agresivas. (Adler, 2018; Stephan D Voss & McHugh, 2019; Weiser et al., 2013)



Radiografía anteroposterior (A) y lateral (B) de la rodilla derecha de un varón de 24 años con dolor mecánico de la rodilla derecha, inicialmente desencadenado por la práctica de actividades deportivas. Las imágenes radiográficas revelan una lesión osteolítica epifisaria, finamente delimitada y situada en la parte posterior del cóndilo femoral interno. Se advierten calcificaciones dentro de la lesión. Esta lesión puede considerarse latente según la clasificación de Springfield.

En la zona de osteólisis son típicas las calcificaciones diseminadas. En los condroblastomas con componente aneurismático, dentro de la lesión se observan tabiques que hacen pensar en una lesión quística. La posición del condroblastoma en la epífisis suele ser excéntrica, aunque en ocasiones la ocupa por completo. La mayoría de las veces respeta la cortical adyacente. Ésta puede estar adelgazada, expandida (a menudo en las formas con componente quístico) y rara vez rota. En las formas agresivas, atípicas, o en algunas recidivas, la lesión puede invadir la articulación más cercana y adoptar las características de una lesión maligna. Springfield et al han elaborado una clasificación radiológica de estas lesiones (Adler, 2018; Stephan D Voss & McHugh, 2019; Weiser et al., 2013):

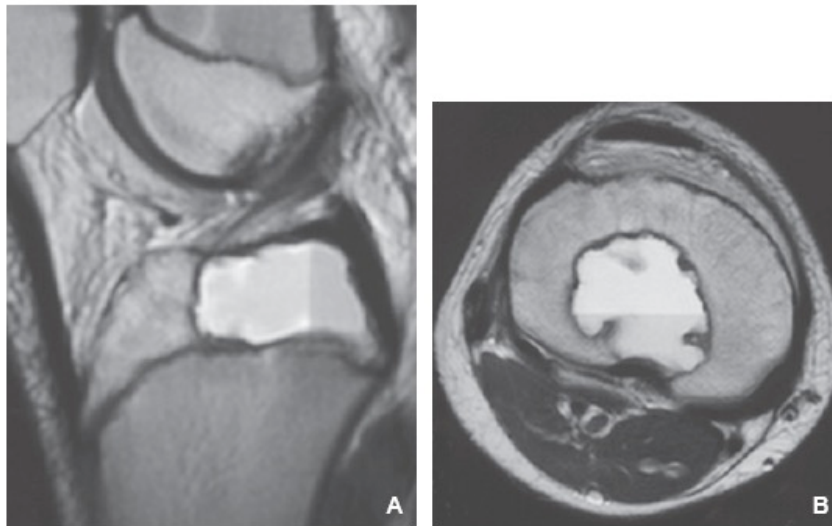
- lesión latente: tumor intraóseo puro con ribete de osteosclerosis continuo y bien visible;
- lesión activa: tumor intraóseo con ribete discontinuo de osteosclerosis periférica, a veces limitado por una reacción perióstica;
- lesión agresiva: tumor de límites imprecisos con un componente extraóseo y ruptura cortical.

#### *Tomografía computarizada*

Es una exploración especialmente útil para el diagnóstico y el análisis de un condroblastoma. Éste se presenta como una zona de osteólisis excéntrica dentro de la epífisis. A menudo se desarrolla en contacto directo con el CDC. Se observa el ribete de osteosclerosis periférica. Dentro de la lesión también se visualizan calcificaciones y tabiques de un posible componente aneurismático. Si están presentes, la ruptura cortical y/o la efracción intraarticular se identifican con claridad. La tomografía computarizada (TC) también permite ver una extensión a los tejidos blandos, así como localizar con precisión el tumor dentro de la epífisis y establecer sus relaciones, en especial con el CDC. La TC es necesaria para preparar la intervención quirúrgica (delimita la extensión de la zona en la que ha de efectuarse el raspado). (Adler, 2018; Stephan D Voss & McHugh, 2019; Weiser et al., 2013)

### *Resonancia magnética*

Proporciona datos útiles acerca de las características de la lesión y de sus relaciones, pero no es indispensable para el diagnóstico. El condroblastoma se presenta como una lesión tisular intraósea con hipo señal en secuencias T1 y señal heterogénea hipointensa o intermedia en secuencias T2. Según Weatherall et al, en las secuencias T2 siempre se detecta una zona de hipo señal. En la médula adyacente a la lesión suele observarse un edema óseo. El ribete de osteosclerosis periférica visible en la radiografía destaca en la resonancia magnética (RM) por una corona en hipo señal. Sin embargo, estos elementos no son característicos: se han descrito auténticos condroblastomas con hiperseñal T2, sobre todo si el tumor contiene un quiste aneurismático. Si este componente está presente, la RM permite ver niveles líquidos y tabiques muy evocadores del quiste aneurismático. (Adler, 2018; Stephan D Voss & McHugh, 2019; Weiser et al., 2013)



Cortes sagital (A) y coronal (B) de una resonancia magnética que muestra una lesión de la epífisis superior de la tibia de un niño de 14 años. El condroblastoma está apoyado sobre el cartílago de crecimiento y ocupa la parte central y posterior de la epífisis. Una imagen de doble nivel líquido es indicio de un componente aneurismático dentro de la lesión. La periferia de la lesión en hiposena ~ corresponde al ribete de osteosclerosis visible en la radiografía.

#### ***6.4.5. Imágenes asociadas a tumor de Wilms***

El tumor de Wilms, o nefroblastoma, es la masa renal sólida y malignidad abdominal más comunes de la infancia, con una prevalencia de 1 caso por cada 10.000 habitantes. El tumor (ver las imágenes a continuación) ocurre en formas hereditarias y esporádicas, y aproximadamente el 6% son bilaterales. La mayoría son unicéntricos y surgen del riñón. Los tumores extrarrenales de Wilms (EWT) son raros. La presentación clínica más frecuente consiste en una masa abdominal asintomática con crecimiento insidioso. La hipertensión secundaria se puede observar hasta en un 25% de los pacientes como resultado del aumento de los niveles de renina. La ecografía inicial se realiza con frecuencia y las ecografías demuestran una masa suave y bien definida de origen renal con ecogenicidad uniforme. (Adler, 2018; Stephan D Voss & McHugh, 2019; Weiser et al., 2013)

##### *Radiografía de tórax en cuatro campos*

Las imágenes pueden representar metástasis pulmonares. Los pacientes con lesiones pulmonares en la radiografía de tórax tradicionalmente han recibido radioterapia de pulmón completo. (Adler, 2018; Stephan D Voss & McHugh, 2019; Weiser et al., 2013)

##### *Ecografía renal*

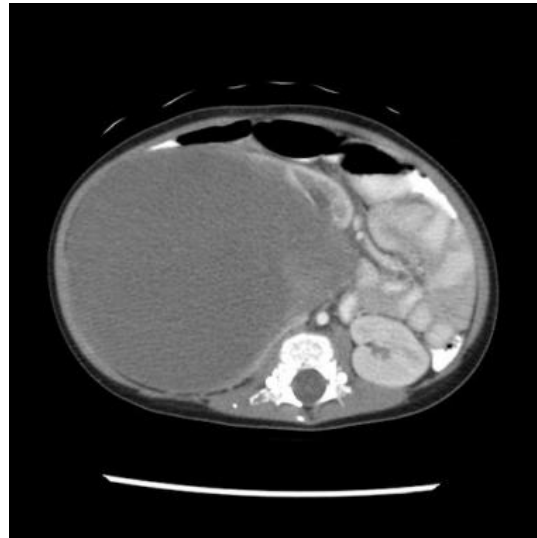
La ecografía renal es a menudo el estudio inicial, ya que no expone a los niños a los efectos perjudiciales de la radiación. La ecografía en tiempo real es una forma relativamente barata de ayudar a determinar la permeabilidad de la vena cava inferior. Cuando se identifica un tumor en el vaso, se debe establecer la extensión proximal del trombo antes de la cirugía, debido a la posible extensión del tumor a la aurícula derecha. (Adler, 2018; Stephan D Voss & McHugh, 2019; Weiser et al., 2013)

##### *Tomografía computarizada*

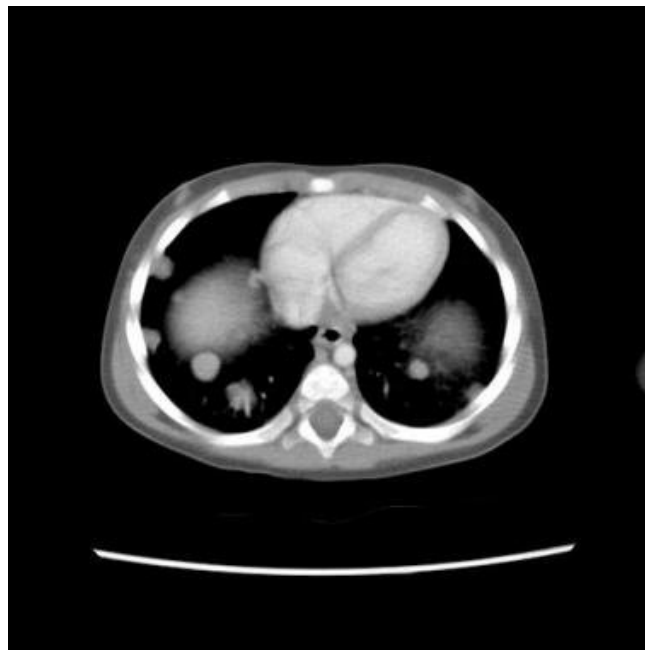
La tomografía computarizada (TC) abdominal ayuda a determinar el origen del tumor, la afectación de los ganglios linfáticos, la afectación renal bilateral, la invasión de los vasos



principales (p. Ej., La vena cava inferior) y las metástasis hepáticas. Ver las imágenes de abajo. (Adler, 2018; Stephan D Voss & McHugh, 2019; Weiser et al., 2013)



Tomografía computarizada en un paciente con un tumor de Wilms en el lado derecho con histología favorable.



Tomografía computarizada de un niño con un tumor de Wilms en estadio IV con histología favorable. Observar metástasis pulmonares bilaterales.

Si los resultados de la tomografía computarizada del tórax son positivos y los hallazgos radiológicos son negativos, se recomienda una biopsia diagnóstica de las lesiones anotadas en la tomografía computarizada del tórax. (Adler, 2018; Stephan D Voss & McHugh, 2019; Weiser et al., 2013)

#### *Exploración por resonancia magnética*

La resonancia magnética abdominal (RM) es, según se informa, la modalidad de imagen más sensible para la determinación de la permeabilidad de la cavidad y puede ser importante para determinar si la vena cava inferior está directamente invadida por el tumor. El tumor de Wilms muestra una intensidad de señal baja en imágenes ponderadas en T1 y una intensidad de señal alta en imágenes ponderadas en T2. (Adler, 2018; Stephan D Voss & McHugh, 2019; Weiser et al., 2013)

#### ***6.4.6. Imágenes asociadas a neuroblastoma***

El neuroblastoma es el tumor maligno más frecuente en el primer año de vida, así como el tumor sólido extracraneal más frecuente en la infancia. Se caracteriza por tener un comportamiento muy heterogéneo, que varía desde tumores de diagnóstico casual en la infancia con una supervivencia de más del 90%, en contradicción con aquellos que debutan con metástasis o con biología desfavorable, que presentan una baja supervivencia a pesar de tratamientos multimodal. (Adler, 2018; Stephan D Voss & McHugh, 2019; Weiser et al., 2013)

Con respecto a los estudios de imagen las radiografías pueden demostrar calcificaciones en la propia masa y puede alcanzar un gran volumen, distorsionando la anatomía de la región. La ultrasonografía es una ayuda inestimable para el diagnóstico y el seguimiento sin irradiación. El TAC es casi siempre necesario para precisar las relaciones anatómicas de la masa con los troncos vasculares circundantes, que a menudo se encuentran

incluidos en el seno del tumor. La resonancia nuclear magnética es también un excelente procedimiento para reconstruir la anatomía regional especialmente en aquellos tumores que presentan invasión del canal medular. Debido a su actividad secretora, el neuroblastoma capta precursores de las aminas presoras y la meta-yodo-bencil-guanidina (MIBG) marcada con isótopos ayuda a la localización y eventualmente al tratamiento del tumor, esta es la más específica y es muy sensible, pero hay un 10-20% de falsos negativos. En estos se puede usar un escáner de tecnecio-99m para evaluar lesiones osteolíticas y se han desarrollado técnicas para el uso de la tomografía de emisión de positrones combinada o no con la TAC (PET-TC) para el diagnóstico y seguimiento de estos pacientes. Recientemente se están usando modelos de impresión 3D para aquellos casos más complejos, aunque su utilidad todavía ha de ser estudiada.

#### ***6.4.7. Imágenes asociadas a teratoma sacrococcígeo***

El teratoma sacrococcígeo (SCT, por sus siglas en inglés) es un tumor congénito, que puede presentarse en el período prenatal o al nacer.<sup>1</sup> Es el tumor congénito más común en el neonato, que se informa en aproximadamente 1/35000 a 1/40000 nacidos vivos. Aproximadamente el 80% de los bebés afectados son mujeres. La preponderancia femenina a masculina es de 4: 1. El 18% de estos bebés tienen anomalías congénitas adicionales.<sup>3</sup> Los SCT tienen tejidos derivados de ectodermo, mesodermo y endodermo. Aunque su origen embrionario todavía es incierto, se cree que surgen al comienzo de la gestación (alrededor de la segunda semana o al comienzo de la tercera semana) de las células totipotenciales del nodo de Hensen (también llamado el nudo primitivo), un remanente de la veta primitiva en el región coccígea. El tumor puede clasificarse como benigno (maduro) y maligno o inmaduro (compuesto de elementos embrionarios). Los teratomas maduros son más comunes en los recién nacidos (68%) y en los niños mayores (73%). (Adler, 2018; Stephan D Voss & McHugh, 2019; Weiser et al., 2013)

Al nacer, la gran mayoría de los SCT son benignos (2). Los SCT benignos pueden manifestar degeneración maligna y la transformación maligna puede ocurrir en niños con edad avanzada. Aproximadamente el 70% de los SCT son malignos a la edad del paciente de nueve meses (3,5–7). Además, aunque los SCT se diagnostican como tumores benignos, pueden recurrir como SCT malignos después de la resección quirúrgica. Por lo tanto, se

requiere una resección quirúrgica inmediata y los estudios de imagen desempeñan un papel importante en la confirmación del diagnóstico, lo que demuestra la extensión intraabdominal y los efectos en las estructuras adyacentes.

Prenatalmente, la mayoría de los SCT se diagnostican en el útero mediante la prueba de detección con US. Si se sospecha de un SCT en la evaluación prenatal con US, se recomienda la obtención de imágenes por resonancia magnética fetal (IRM) en el útero. La IRM en el útero fetal puede representar el tamaño y las características exactas del tumor, incluida la extensión intraabdominal y el efecto en los órganos adyacentes. Esta información adicional proporcionada por la RM en el útero puede ser útil en el asesoramiento prenatal y en la planificación quirúrgica preoperatoria. En el caso de IRM fetal *in utero* no se haya realizado se deben realizar RM abdominopélvica después del nacimiento para evaluar las características del tumor y su relación con otras estructuras adyacentes. El US también se realiza con frecuencia como una primera modalidad de imagen debido a la fácil accesibilidad y la falta de radiación. Sin embargo, el US tiene una desventaja intrínseca de la dependencia del operador, y la RM es la modalidad de imagen preferida. La tomografía computarizada (TC) puede ser otra opción para la obtención de imágenes postnatales de SCT; sin embargo, generalmente no se usa debido a la exposición a radiación ionizante. (Adler, 2018; Stephan D Voss & McHugh, 2019; Weiser et al., 2013)

Los teratomas sacrococcígeos consisten en tejidos variables de las tres capas de células germinales. Por lo tanto, los hallazgos de imágenes de los SCT son heterogéneos y variables. Estos tumores pueden tener cantidades variables de componentes quísticos y sólidos. No pocas veces, pueden mostrar una combinación de componentes tanto quísticos como sólidos. Aunque los hallazgos en imágenes de los SCT no pueden predecir los subtipos histológicos de los tumores, los SCT benignos tienen más probabilidades de tener componentes quísticos, calcificación y tejido adiposo prominente que los SCT malignos. La presencia de hemorragia y / o necrosis dentro de la masa es más probable que sugiera SCT malignos. (Adler, 2018; Stephan D Voss & McHugh, 2019; Weiser et al., 2013)

Los componentes quísticos de los SCT generalmente se observan en tumores benignos. Después de la inyección de material de contraste con gadolinio se puede presentar un leve aumento del borde periférico a lo largo de la pared quística. El contenido del

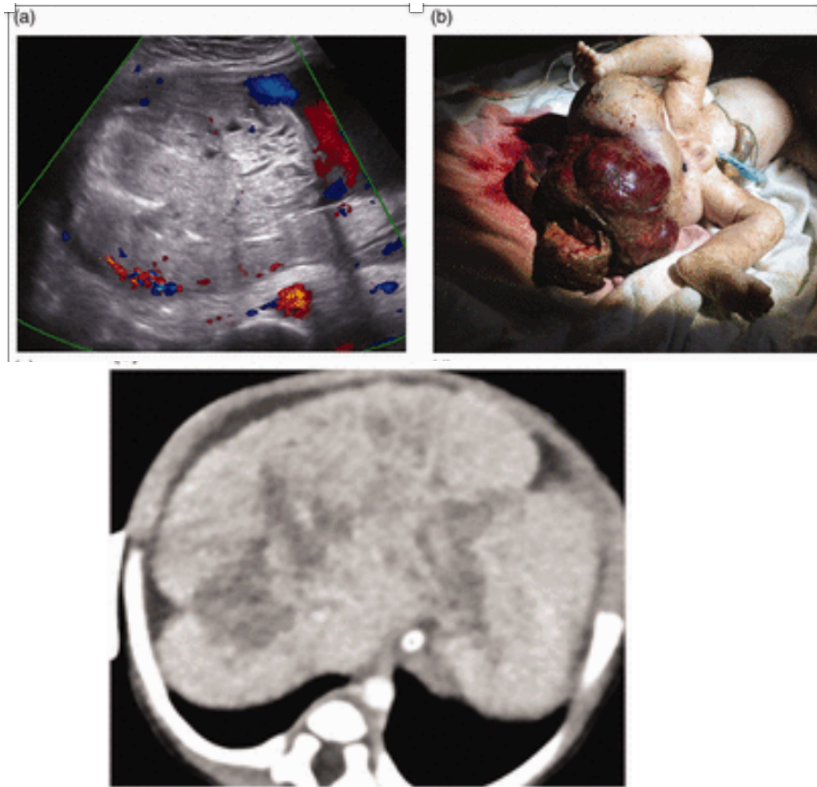
componente quístico puede ser variable debido a diversos grados de grasa, hemorragia u otros materiales. Por lo tanto, las características de imagen de los componentes quísticos pueden alterarse de acuerdo con los contenidos internos. (Adler, 2018; Stephan D Voss & McHugh, 2019; Weiser et al., 2013)

La calcificación se observa con frecuencia en SCT benignos, pero puede estar presente en caso de forma maligna. Las radiografías pueden representar calcificaciones, pero la TC es la modalidad de imagen más sensible para demostrar calcificaciones. Sin embargo, teniendo en cuenta el riesgo de radiación ionizante de las tomografías computarizadas en los recién nacidos, la TC no se utiliza de forma rutinaria para encontrar calcificaciones en los SCT. (Adler, 2018; Stephan D Voss & McHugh, 2019; Weiser et al., 2013)

Los SCT con componentes grasos considerables suelen ser benignos. No es fácil distinguir los componentes de la grasa en SCT del tejido adiposo subcutáneo normal en imágenes de ultrasonido. Las tomografías computarizadas y la RM son la mejor opción para demostrar los componentes grasos, pero la RM es superior a la tomografía computarizada, considerando los riesgos de radiación ionizante de una tomografía computarizada. (Adler, 2018; Stephan D Voss & McHugh, 2019; Weiser et al., 2013)

Las masas con componentes predominantemente sólidos son altamente sugestivas de SCT malignos. Los componentes sólidos son vistos como áreas hiperecoicas por US. La TC o la RM desempeñan un papel importante en la demostración de componentes sólidos. En la resonancia magnética, los componentes sólidos pueden mostrar una intensidad iso o hipolarignal en las imágenes ponderadas en T1 (T1W) y una intensidad de señal iso a alta en las imágenes ponderadas en T2 (T2W). Las porciones sólidas muestran una mejora heterogénea en la TC o la RM después de la inyección de material de contraste intravenoso. (Adler, 2018; Stephan D Voss & McHugh, 2019; Weiser et al., 2013)

Una cantidad significativa de hemorragia y / o necrosis es altamente sugestiva de SCT malignos. Por lo tanto, las áreas heterogéneas complejas que aparecen en la masa deben evaluarse cuidadosamente. La destrucción ósea sacra, la invasión de estructuras circundantes o la enfermedad metastásica también son pistas importantes que indican malignidad. (Adler, 2018; Stephan D Voss & McHugh, 2019; Weiser et al., 2013)



(a) ultrasonido con Doppler color muestra gran masa de sacrococígeo, predominantemente sólida, con vascularidad interna. (b) Fotografía clínica que muestra sangrado masivo y ruptura de la masa. (c) La imagen de TC con contraste axial muestra un contorno lobular con retracción capsular y áreas de baja atenuación en el hígado.

#### ***6.4.8. Imágenes asociadas a hamartoma mesenquimatoso hepático***

El hamartoma mesenquimatoso es el segundo tumor benigno del hígado más frecuente en niños pequeños y constituye aproximadamente el 8% de todos los tumores en esta población, y el 80% de estos tumores se presenta dentro de los primeros dos años de vida. El cuadro clínico incluye síntomas gastrointestinales, pérdida de peso y anorexia. El examen físico de los individuos afectados incluye una masa abdominal homogénea palpable, malnutrición y, en casos avanzados, dificultad respiratoria. Los niveles elevados de alfa-fetoproteína exigen un diagnóstico diferencial con hepatoblastoma, mediante pruebas radiológicas y de patología. (Adler, 2018; Stephan D Voss .& McHugh, 2019; Weiser et al., 2013)

Algunos autores consideran que el hamartoma mesenquimatoso es un tumor premaligno, debido a la posibilidad de su recurrencia como un sarcoma embrionario indiferenciado y recomiendan una resección radical del tumor. Actualmente, el estándar de oro para el tratamiento de esta patología es una resección quirúrgica completa. El trasplante de hígado es controvertido para los tumores benignos en pacientes pediátricos y no se recomienda en las guías de práctica clínica. (Adler, 2018; Stephan D Voss & McHugh, 2019; Weiser et al., 2013)

## **VII. Diseño metodológico**

### **8.1 Área y período de estudio**

El área de estudio de la presente investigación se centró en los pacientes pediátricos atendidos en el departamento de radiología del Hospital Carlos Roberto Huembés. Se estudiaron casos atendidos desde el 1 de abril del 2016 hasta el 30 noviembre del 2018.

### **8.2 Tipo de estudio**

De acuerdo al método de investigación el presente estudio es observacional y según el nivel inicial de profundidad del conocimiento es descriptivo (Piura, 2006). De acuerdo, al tiempo de ocurrencia de los hechos y registro de la información, el estudio es retrospectivo, por el período y secuencia del estudio es transversal y según el análisis y alcance de los resultados el estudio es descriptivo (Canales, Alvarado y Pineda, 1996).

### **8.3 Enfoque del estudio**

De acuerdo al enfoque de la presente investigación, por el uso de los datos cuantitativos y análisis de dicha información cuantitativa, así como su integración holística-sistémica, esta tesis monográfica se realizó mediante la aplicación de un enfoque cuantitativo de investigación.

### **8.4 Unidad de análisis.**

Tomando como referencia los objetivos del estudio y su alcance, la unidad de análisis de la presente investigación corresponde al paciente pediátrico con diagnóstico de neoplasia en el área y periodo de estudio antes descrito.

### **8.5 Universo – muestra**

El universo estuvo constituido por el total de casos con diagnóstico neoplasias malignas (incluyendo aquellas consideradas pre malignas) atendidos en el período de estudio, que correspondió a 30 pacientes. La muestra final fue de 30 pacientes, ya que estudiaron todos los casos.



## **8.6 Tipo de muestreo**

Debido a que el número de pacientes es limitado se decidió incluir en el estudio a todos los pacientes o casos disponibles, por lo que no se aplicó ningún procedimiento para determinación del tamaño muestra o selección muestral, por lo que corresponde a un muestreo no probabilístico por conveniencia.

## **8.7 Criterios selección de muestra**

### **Criterios de inclusión.**

- Edad pediátrica (<15 años)
- Atendido en el hospital durante el periodo de estudio
- Que cuente con estudios de imagen (radiografía, ultrasonido, tomografía, etc).
- Diagnostico confirmado por patología ya sea durante su estancia hospitalaria, o en la unidad que refiere o la unidad a la que es referido el paciente posteriormente.

### **Criterios de exclusión.**

- Expediente incompleto
- Que haya sido dado de alta durante el periodo de estudio y no se haya logrado completar estudios de imagen

## **8.8 Métodos, técnica e instrumentos para la recolección de datos e información**

A partir de la integración metodológica antes descrita se aplicó la siguiente técnica cuantitativa de investigación, que consiste en el llenado de una guía o formulario (ficha de recolección estructurada y previamente diseñada) a partir de la revisión de los expedientes clínicos de los casos en estudio.

### ***8.8.1 Instrumento (ficha de recolección).***

Para la elaboración de la ficha se hizo una revisión de la literatura y se consultaron médicos con experiencia en el tema, se elaboró una ficha preliminar (piloto) y esta fue validada con expedientes. Una vez revisada e integrados los hallazgos de la validación se diseñó una versión final. El instrumento estructurado incluyó las siguientes variables

- I. Datos de identificación
- II. Características sociodemográficas
- III. Características clínicas
- IV. Tipo de neoplasia
- V. Hallazgos de las pruebas de imagen

### ***8.8.2 Fuente de información.***

La fuente de información fue secundaria, correspondiente al expediente clínico.

### ***8.8.3 Recolección de datos***

Previa autorización de las autoridades del hospital Carlos Roberto Huembés (dirección y docencia) para tener acceso a la información, se hizo revisión de los registros del departamento de radiología, y se visitó admisión donde se solicitó los expedientes identificados y se revisaron dichos expedientes para llenar la ficha de recolección de datos. Este proceso se llevó a lo largo del 2018.

## **8.9 Plan de tabulación y análisis estadístico**

### ***8.9.1 Creación de la base de datos***

Basados en el instrumento de recolección se creó una plantilla para captura de datos y cada ficha fue digitalizada en una base de datos creada en el programa SPSS versión 24 (IMB Statistic 2016)

### 8.9.2 Estadística descriptiva

Las variables y resultados correspondientes a los objetivos 1 al 4 se describen dependiendo de la naturaleza de las variables: cualitativa (conocida también como categórica).

- Las variables cualitativas o categóricas fueron descritas en términos de frecuencias absolutas (número de casos) y frecuencias relativas (porcentajes). Los datos son presentados en forma de tablas de salidas que son descritas en texto en sección de “Resultados”. En la sección de anexos se agregan gráficos de barras y pasteles para las variables categóricas.

### 8.9.3 Estadística analítica (inferencial)

Para dar respuesta al objetivo 5 se aplicaron pruebas estadísticas para evaluar la asociación y/o correlación entre variables. Dichas pruebas son descritas en la siguiente tabla, en dependencia de la naturaleza de las variables a ser evaluadas.

VARIABLES				PRUEBA ESTADÍSTICA
Dependientes		Independientes		
Tipo de tumor	Tipo de hallazgos			
<b>Sarcoma de Ewing</b>	Hallazgos radiográficos	Sexo*	Edad**	Prueba $\chi^2$ con ajuste de Bonferroni
	Hallazgos ecográficos	Sexo	Edad	Prueba $\chi^2$ con ajuste de Bonferroni
	Hallazgos tomográficos	Sexo	Edad	Prueba $\chi^2$ con ajuste de Bonferroni
<b>Linfoma no Hodkin</b>	Hallazgos radiográficos	Sexo	Edad	Prueba $\chi^2$ con ajuste de Bonferroni
	Hallazgos ecográficos	Sexo	Edad	Prueba $\chi^2$ con ajuste de Bonferroni
	Hallazgos tomográficos	Sexo	Edad	Prueba $\chi^2$ con ajuste de Bonferroni
<b>Leucemia linfocítica aguda</b>	Hallazgos radiográficos	Sexo	Edad	Prueba $\chi^2$ con ajuste de Bonferroni
	Hallazgos ecográficos	Sexo	Edad	Prueba $\chi^2$ con ajuste de Bonferroni
	Hallazgos tomográficos	Sexo	Edad	Prueba $\chi^2$ con ajuste de Bonferroni
<b>Condrioblastoma</b>	Hallazgos radiográficos	Sexo	Edad	Prueba $\chi^2$ con ajuste de Bonferroni
	Hallazgos ecográficos	Sexo	Edad	Prueba $\chi^2$ con ajuste de Bonferroni
	Hallazgos tomográficos	Sexo	Edad	Prueba $\chi^2$ con ajuste de Bonferroni

\*Sexo: Femenino vs Masculino

\*\*Edad: 0 a 3 años, 4 a 6 años, 7 a 9 años y 10 a 12 años

Se consideró que una prueba tuvo un resultado significativo cuando el valor de p (valor de significancia) obtenido fue  $< 0.05$ . Todos los análisis se realizaron con el programa SPSS 24 (2016)

## Operacionalización de las variables

**Objetivo general:** Establecer las lesiones malignas y hallazgos asociados más frecuentes, diagnosticadas por estudios de imagen en pacientes pediátricos, en el Departamento de Radiología del Hospital Carlos Roberto Huembes, entre el 1 de abril del 2016 y el 30 de noviembre del 2018.

Objetivos Específicos	Variable Conceptual	Subvariables, o Dimensiones	Variable Operativa ó Indicador	Técnicas de Recolección de Datos e Información	Tipo de Variable Estadística	Categorías Estadísticas
				Ficha de Recolección (Expedientes)		
<b>Objetivo Específico 1</b> Identificar las características sociodemográficas de los casos pediátricos con lesiones malignas diagnosticadas por estudios de imagen, en el Departamento de Radiología del Hospital Carlos Roberto Huembes, entre el 1 de abril del 2016 y el 30 de noviembre del 2018.	<b>Características sociodemográficas</b>	1.1. Edad	Edad en años registrado en el expediente	XXX	Numeral discreta	0 a 3 4 a 6 7 a 9 10 a 12
		1.2. Sexo	Sexo registrado en el expediente	XXX	Cualitativa Dicotómica	Femenino Masculino
		1.3. Área de procedencia	Área de procedencia registrado en el expediente	XXX	Cualitativa Dicotómica	Urbano rural
		1.4. Localidad de procedencia	Comunidad o municipio registrado en el expediente	XXX	Nominal	Managua León Chinandega Carazo Granada Masaya Rivas Rio San Juan Estelí

		1.5. Estado nutricional	Estado nutricional basado en la determinación del índice de masa corporal en función de la talla y el peso	XXX	Ordinal	Nueva Segovia Matriz Jinotega Matagalpa Chontales Boaco RAAS  En desnutrición (< 5th percentil) Eutrófico (5th - 85th percentiles) Sobrepeso u obesidad (≥ 85th percentil)*
<b>Objetivo 2:</b> Caracterizar las manifestaciones clínicas al momento del diagnóstico, de los casos pediátricos con lesiones malignas diagnosticadas por estudios de imagen, en el Departamento de Radiología del Hospital Carlos Roberto Huembes, entre el 1 de abril del 2016 y el 30 de noviembre del 2018,	Antecedentes clínicos	2.1. Dolor	Dolor referido en la historia clínica al momento del diagnóstico.	XXX	Cualitativa dicotómica	Si No
		2.2. Fiebre	Fiebre referida en la historia clínica al momento del diagnóstico	XXX	Cualitativa Dicotómica	Si No
		2.3. Pérdida de peso	Pérdida de peso referido en la historia clínica al momento del diagnóstico	XXX	Cualitativa Dicotómica	Si No
		2.4. Anorexia	Anorexia referido en la historia clínica al momento del diagnóstico	XXX	Cualitativa Dicotómica	Si No

		3.5. Sangrado	Sangrado referido en la historia clínica al momento del diagnóstico	XXX		Si No
		2.6 Equimosis	Equimosis referido en la historia clínica al momento del diagnóstico	XXX	Cualitativa Dicotómica	Si No
		2.7 Vómito	Vómito referido en la historia clínica al momento del diagnóstico	XXX	Cualitativa Dicotómica	Si No
		2.8 Diarrea	Diarrea referido en la historia clínica al momento del diagnóstico	XXX	Cualitativa Dicotómica	Si No
<b>Objetivo 3:</b> Describir las lesiones malignas, según localización y tipo específico, diagnosticadas en pacientes pediátricos por estudios de imagen, en el Departamento de Radiología del Hospital Carlos	Tipo de lesión	3.1. Localización	Sistema afectado por la lesión	XXX	Nominal	Sistema musculoesquelético  Sistema linfático  Hematológico  Sistema renal y de vías urinarias

<p>Roberto Huembes, entre el 1 de abril del 2016 y el 30 de noviembre del 2018</p>		<p>3.2. Tipo histológico</p>	<p>Clasificación según características histopatológicas determinadas por histopatología realizada ya sea en el hospital, en la unidad que refiere o a la unidad a la que es referido.</p>	<p>XXX</p>	<p>Nominal</p>	<p>Sistema nervioso Hígado y vías biliares Sarcoma de Ewing Linfoma no Hodgkin Leucemia linfocítica aguda Condrosarcoma Tumor de Wilms Neuroblastoma Teratoma sacrococigeo Hamartoma mesenquimal</p>
<p><b>Objetivo 4</b> Conocer los hallazgos imagenológicos según modalidad de prueba de imagen, asociados a las lesiones malignas diagnosticadas en pacientes pediátricos en el Departamento de Radiología del</p>	<p>Hallazgo imagenológico de la lesión</p>	<p>Hallazgos de imagen del Sarcoma de Ewing</p>	<p>Características estructurales, morfológicas o funcionales, sensibles de ser detectadas por prueba de imagen, que se asocian a Sarcoma de Ewing</p>	<p>XXX</p>	<p>Nominal</p>	<p>Radiografía</p> <ul style="list-style-type: none"> <li>• Reacción periostica</li> <li>• Masa de partes blandas</li> <li>• Triángulos de Codman</li> <li>• Fractura patológica</li> </ul> <p>Tomografía</p>

<p>Hospital Carlos Roberto Huembes, entre el 1 de abril del 2016 y el 30 de noviembre del 2018.</p>						<ul style="list-style-type: none"> <li>• Masa de aspecto neoplásico</li> <li>• Fractura patológica</li> <li>• Extensión a partes blandas</li> <li>• Reacción periostica</li> <li>• Calcificaciones gruesas</li> </ul>
	<p>Hallazgos de imagen del Linfoma no Hodkin</p>	<p>Características estructurales, morfológicas o funcionales, sensibles de ser detectadas por prueba de imagen, que se asocian a Linfoma no Hodkin</p>	<p>XXX</p>	<p>Cualitativa Nominal</p>	<p>Radiografía</p> <ul style="list-style-type: none"> <li>• Ensanchamiento mediastínico</li> </ul> <p>Ultrasonido</p> <ul style="list-style-type: none"> <li>• Adenopatías hipo ecoicas</li> <li>• Perdida del hilio graso central</li> <li>• Adenopatías Aumentadas de tamaño</li> <li>• Conglomerado ganglionar retroperitoneal</li> <li>• Hepatomegalia</li> <li>• Esplenomegalia</li> </ul> <p>Tomografía</p> <ul style="list-style-type: none"> <li>• Conglomerado de adenopatías cervicales</li> </ul>	



						<ul style="list-style-type: none"> <li>• Adenopatías mediastínicas y axilares</li> <li>• Conglomerados retroperitoneales</li> <li>• Lesiones nodulares esplénicas</li> <li>• Hepatomegalia</li> <li>• Esplenomegalia</li> </ul>
		Hallazgos de imagen del Leucemia linfocítica aguda	Características estructurales, morfológicas o funcionales, sensibles de ser detectadas por prueba de imagen, que se asocian a Leucemia linfocítica aguda	XXX	Cualitativa Nominal	Radiografía <ul style="list-style-type: none"> <li>• Ensanchamiento mediastínico</li> </ul> Ultrasonido <ul style="list-style-type: none"> <li>• Adenopatías hipo ecoicas</li> <li>• Perdida del hilio graso central</li> <li>• Adenopatías Aumentadas de tamaño</li> <li>• Conglomerado</li> <li>• Líquido libre</li> </ul> Tomografía <ul style="list-style-type: none"> <li>• Conglomerado de adenopatías cervicales</li> <li>• Adenopatías mediastínicas y axilares</li> </ul>

						<ul style="list-style-type: none"> <li>• Conglomerados retroperitoneales</li> </ul>
		Hallazgos de imagen del Condrioblastoma	Características estructurales, morfológicas o funcionales, sensibles de ser detectadas por prueba de imagen, que se asocian a Condrioblastoma	XXX	Cualitativa Nominal	Radiografía <ul style="list-style-type: none"> <li>• Lesión lítica ovalada</li> <li>• Margen esclerótico completo</li> </ul> Tomografía <ul style="list-style-type: none"> <li>• Lesión lítica ovalada</li> <li>• margen esclerótico completo</li> <li>• grado de matriz condroide</li> <li>• Reacción perióstica gruesa a lo largo de la metafisis</li> </ul>
		Hallazgos de imagen del Tumor de Wilms	Características estructurales, morfológicas o funcionales, sensibles de ser detectadas por prueba de imagen, que se asocian a Tumor de Wilms	XXX	Cualitativa Nominal	Ultrasonido <ul style="list-style-type: none"> <li>• Masa heterogénea, solida, hipocóica, con vascularidad y calcificaciones</li> <li>• Desplaza estructuras vecinas</li> </ul>

						<p>Tomografía</p> <ul style="list-style-type: none"> <li>• Masa solida con bordes mal definidos</li> <li>• Relace importante posterior a la administración de contraste</li> </ul>
		<p>Hallazgos de imagen del Neuroblastoma</p>	<p>Características estructurales, morfológicas o funcionales, sensibles de ser detectadas por prueba de imagen, que se asocian a Hallazgos de imagen del Neuroblastoma</p>	<p>XXX</p>	<p>Cualitativa Nominal</p>	<p>Ultrasonido</p> <ul style="list-style-type: none"> <li>• Masa sólida, heterogénea, de predominio hiperecogénica</li> <li>• Presencia de zonas anecoicas sugerentes de necrosis o hemorragia</li> </ul> <p>Tomografía</p> <ul style="list-style-type: none"> <li>• Gran masa heterogénea, lobulada</li> </ul> <p>escaso realce heterogéneo tras la administración de contraste intravenoso</p>

		Hallazgos de imagen del Teratoma sacrococigeo	Características estructurales, morfológicas o funcionales, sensibles de ser detectadas por prueba de imagen, que se asocian a Teratoma sacrococigeo	XXX	Cualitativa Nominal	<p>Ultrasonido</p> <ul style="list-style-type: none"> <li>• Imagen multiquística mal definida</li> </ul> <p>Tomografía</p> <ul style="list-style-type: none"> <li>• Imagen de aspecto tumoral, multiquística, tabicada</li> <li>• se extiende desde el interior de la pelvis, prácticamente desde la altura de L3 hacia abajo, por delante de la columna</li> <li>• Aparentemente la tumoración se encontraba intacta y se extendía hasta el periné abombándolo y desplazando asas intestinales y estructuras intraabdominales</li> </ul>
		Hallazgos de imagen del	Características estructurales, morfológicas o funcionales, sensibles de ser	XXX	Cualitativa °Nominal	<p>Ultrasonido</p> <ul style="list-style-type: none"> <li>• Gran masa hepática con</li> </ul>

		Hamartoma mesenquimal	detectadas por prueba de imagen, que se asocian a Hamartoma mesenquimal			<p>grandes espacios quísticos</p> <ul style="list-style-type: none"> <li>• componente solido heterogéneo</li> <li>• algunos septos gruesos</li> <li>• vascularidad al Doppler color</li> </ul> <p>Tomografía</p> <ul style="list-style-type: none"> <li>• Masa hepática heterogenea de predominio quístico</li> <li>• septos que muestran realce posterior a la administracion de medio de contraste intravenoso</li> <li>• Muestra realce heterogéneo principalmente del componente sólido</li> </ul>
--	--	-----------------------	---	--	--	--

## VIII. Resultados

Con respecto a la edad del total de casos estudiados (30) 32% eran menor de 3 años, el 28% de 4 a 6 años, el 32% de 7 a 9 años y el 28% de 10 a 12 años. Con una media de 6.5, mediana de 6.5 y una desviación estándar de 3.08. (Cuadro 1 a y 1 b)

Cuadro 1A: Edad de los casos con tumores malignos atendidos en el Hospital Carlos Roberto Huembes, 2016 – 2018.

<b>N</b>		<b>30</b>
Media		6.5667
Mediana		6.5000
Desviación estándar		3.08146
Mínimo		2.00
Máximo		12.00
Percentiles	5	2.0000
	10	3.0000
	25	3.0000
	50	6.5000
	75	9.2500
	90	11.0000
	95	11.4500

Fuente: Expediente clínico

Cuadro 1B: Grupo de edad de los casos con tumores malignos atendidos en el Hospital Carlos Roberto Huembes, 2016 – 2018.

<b>Edad (años)</b>	<b>n</b>	<b>%</b>
0 a 3	8	32
4 a 6	7	28
7 a 9	8	32
10 a 12	7	28
Total	30	100

Fuente: Expediente clínico

El 64% de los pacientes eran del sexo femenino (cuadro 2),

Cuadro 2: Distribución por sexo de los casos con tumores malignos atendidos en el Hospital Carlos Roberto Huembes, 2016 – 2018.

Sexo	n	%
Femenino	16	64
Masculino	14	56
Total	30	120

Fuente: Expediente clínico

El 92% procedía del área urbana, y un 28 % procedía del area urbana.

Cuadro 3: Distribución según área de para procedencia de los casos con tumores malignos atendidos en el Hospital Carlos Roberto Huembes, 2016 – 2018.

Procedencia	n	%
Urbano	23	92
rural	7	28
Total	30	120

Fuente: Expediente clínico

El 80% procede del departamento de Managua, 12% de León, 8% Masaya y 8% de Estelí.

Cuadro 4: Distribución según localidad de procedencia de los casos con tumores malignos atendidos en el Hospital Carlos Roberto Huembes, 2016 – 2018.

Localidad	Frecuencia	Porcentaje
Managua	20	80
León	3	12
Chinandega	0	0
Carazo	0	0
Granada	0	0
Masaya	2	8

Rivas	1	4
Rio San Juan	0	0
Estelí	2	8
Nueva Segovia	0	0
Madriz	0	0
Jinotega	1	4
Matagalpa	0	0
Chontales	0	0
Boaco	0	0
RAAS	1	4
Total	30	120

Fuente: Expediente clínico

Con respecto al estado nutricional el 30% del total estaba en desnutrición y el 23% en sobrepeso u obesidad.

**Cuadro 5:** Distribución según estado nutricional de los casos con tumores malignos atendidos en el Hospital Carlos Roberto Huembes, 2016 – 2018.

	Masculinos	Femeninos	Total
<u>Número de casos estudiados</u>	14	16	<b>30</b>
En desnutrición (< 5th percentil)	0%	56%	<b>%</b>
Eutrofico (5th - 85th percentiles)	71%	25%	<b>%</b>
Sobrepeso u obesidad (≥ 85th percentil)*	29%	19%	<b>%</b>
<i>Obesos(≥ 95th percentil)</i>	7%	6%	<b>7%</b>

Fuente: Expediente clínico



El 20% de los casos tenía antecedente de familiares con cáncer .

**Cuadro 6:** Distribución según Antecedentes patológicos familiares de neoplasia de los casos con tumores malignos atendidos en el Hospital Carlos Roberto Huembes, 2016 – 2018.

Antecedentes patológicos familiares de neoplasia	n	%
SI	5	20
No	25	100
	30	100

Fuente: Expediente clínico

Con respecto a los síntomas presentes al inicio de la enfermedad, el más frecuente fue la anorexia con un 44% seguido de dolor con un 28% y pérdida de peso con 16%.

**Cuadro 7:** Distribución según síntomas al inicio de la enfermedad, en los casos con tumores malignos atendidos en el Hospital Carlos Roberto Huembes, 2016 – 2018.

Síntomas al inicio de la enfermedad	n	%
Dolor	7	28
Fiebre	3	12
Pérdida de peso	4	16
Anorexia	11	44
Sangrado	0	0
Equimosis	0	0
Vomito	0	0
Diarrea	0	0
Otros	5	16.6
Total	30	100

Fuente: Expediente clínico

En cuanto a la localización del tumor el sistema más frecuentemente afectado es el musculoesquelético con 43% seguido por el sistema linfático con 30% y el hematológico con un 10%.

**Cuadro 8:** Localización del tumor, en los casos con tumores malignos atendidos en el Hospital Carlos Roberto Huembes, 2016 – 2018.

LOCALIZACIÓN	n	%
Sistema musculoesquelético	13	43.3
Sistema linfático	9	30.0
Hematológico	3	10.0
Sistema renal y de vías urinarias	2	6.7
Sistema nervioso	2	6.7
Hígado y vías biliares	1	3.3
TOTAL	30	100.0

Fuente: Expediente clínico

Del total de casos estudiados se identificaron 8 tipo diferentes de tumores. Siendo los más frecuentes el sarcoma de Ewing con un 33% (IC 95% 16% a 50%), y el linfoma no Hodgkin con un 30% .

**CUADRO 9: Tipo de neoplasia diagnosticada por imagen en los casos con tumores malignos atendidos en el Hospital Carlos Roberto Huembes, 2016 – 2018.**

TIPO DE NEOPLASIA	n	%	IC 95%	
			Li	Ls
Sarcoma de Ewing	1	33.	16.4	50.1
	0	3	4	6
Linfoma no Hodgkin	9	30.	13.6	46.4
		0		
Leucemia linfocítica aguda	3	10.	0	20
		0		
Condrioblastoma	3	10.	0	20
		0		
Tumor de Wilms	2	6.7	0	15%

Nueroblastoma	1	3.3	0	9.7%
Teratoma sacrococigeo	1	3.3	0	9.7%
Hamartoma mesenquimal	1	3.3	0	9.7%
TOTAL DE CASOS	3	100		
	0			

Fuente: Expediente clínico

Nota: Los casos fueron confirmados por patología, ya sea por pruebas realizadas en el hospital o pruebas realizadas posteriormente durante su manejo en otra unidad hospitalaria. Los reportes disponibles son de aquellos casos en quienes el análisis histopatológico fue realizado en el hospital pero todo fueron confirmados por patología.

El resto de lesiones malignas se distribuyeron de la siguiente manera: Leucemia linfocítica aguda 10%, condroblastoma 10%, Tumor de Wilms 6.7%, neuroblastoma 3.3%, teratoma sacrococigeo 3.3% y hamartoma mesenquimal 3.3%. (Ver cuadro 9)

Todos los casos fueron confirmados por patología, ya sea por pruebas realizadas en el hospital o pruebas realizadas posteriormente durante su manejo en otra unidad hospitalaria. Los reportes están disponibles para aquellos casos en quienes el análisis histopatológico fue realizado en el hospital, sin embargo todos los casos fueron confirmados por patología. (Ver cuadro 9)

Al evaluar los hallazgos radiológicos según prueba de imagen en los casos con diagnóstico de Sarcoma de Ewing (n=10), se registraron los siguientes (Cuadro 10):

- Hallazgos por radiografía: Reacción perióstica (100%), masa de partes blandas (100%), triángulos de Codman ( 70%), fractura patológica ( 40%). (Cuadro 10).
- Hallazgos por tomografía: Masa de aspecto neoplásico (50%); fractura patológica (40%), extensión a partes blandas (50%), reacción perióstica ( 70%), calcificaciones gruesas (50%). (Cuadro 10).

Cuadro 10: Hallazgos radiológicos según prueba de imagen en los casos con diagnóstico de Sarcoma de Ewing (n=10), atendidos en el Hospital Carlos Roberto Huembes, 2016 – 2018.

	n	%
<b>Radiografía</b>		
Reacción periostica	10	100
Masa de partes blandas	10	100
Triángulos de Codman	7	70
Fractura patológica	4	40
<b>Tomografía</b>		
Masa de aspecto neoplásico	5	50
Fractura patológica	4	40
Extensión a partes blandas	5	50
Reacción periostica	7	70
Calcificaciones gruesas	5	50

- Fuente: Expediente clínico

Hallazgos radiológicos según prueba de imagen en los casos con diagnóstico de Linfoma no Hodgkin (n=9)

- Radiografía: Ensanchamiento mediastínico (44.4%)
- Ultrasonido: Adenopatías hipoecoicas (100%), pérdida del hilio graso central (100%), adenopatías aumentadas de tamaño (100%), conglomerado ganglionar retroperitoneal ( 66.6%), hepatomegalia (44.4%), esplenomegalia (77.7%).
- Tomografía: Conglomerado de adenopatías cervicales (n=9; 100%), adenopatías mediastínicas y axilares ( 55.5%), conglomerados retroperitoneales (66.6%); lesiones nodulares esplénicas ( 55.5%), hepatomegalia (55.5%) y esplenomegalia ( 77.7%).

Cuadro 11: Hallazgos radiológicos según prueba de imagen en los casos con diagnóstico de Linfoma no Hodgkin (n=9), atendidos en el Hospital Carlos Roberto Huembes, 2016 – 2018.

	<b>n</b>	<b>%</b>
<b>Radiografía</b>		
Ensanchamiento mediastinico	4	44.4
<b>Ultrasonido</b>		
Adenopatías hipo ecoicas	9	100
Perdida del hilio graso central	9	100
Adenopatías Aumentadas de tamaño	9	100
Conglomerado ganglionar retroperitoneal	6	66.6
Hepatomegalia	4	44.4
Esplenomegalia	7	77.7
<b>Tomografía</b>		
Conglomerado de adenopatías cervicales	9	100
Adenopatías mediastinicas y axilares	5	55.5
Conglomerados retroperitoneales	6	66.6
Lesiones nodulares esplénicas	5	55.5
Hepatomegalia	5	55.5
Esplenomegalia	7	77.7

Fuente: Expediente clínico

Hallazgos radiológicos según prueba de imagen en los casos con diagnóstico de Leucemia linfocítica aguda (n=3) (Cuadro 12):

- Radiografía: Ensanchamiento mediastínico (66.6%).
- Ultrasonido: Adenopatías hipo ecoicas (100%), pérdida del hilio graso centra (100%), adenopatías Aumentadas de tamaño (100%), conglomerado (66.6%), líquido libre (100%).
- Tomografía: Conglomerado de adenopatías cervicales (100%), adenopatías mediastínicas y axilares (66.6%), conglomerados retroperitoneales (66.6%).

Cuadro 12: Hallazgos radiológicos según prueba de imagen en los casos con diagnóstico de Leucemia linfocítica aguda (n=3), atendidos en el Hospital Carlos Roberto Huembes, 2016 – 2018.

	n	%
<b>Radiografía</b>		
Ensanchamiento mediastinico	2	66.6
<b>Ultrasonido</b>		
Adenopatías hipo ecoicas	3	100
Perdida del hilio graso central	3	100
Adenopatías Aumentadas de tamaño	3	100
Conglomerado	2	66.6
Líquido libre	1	100
<b>Tomografía</b>		
Conglomerado de adenopatías cervicales	3	100
Adenopatías mediastinicas y axilares	2	66.6
Conglomerados retroperitoneales	2	66.6

- Fuente: Expediente clínico

Hallazgos radiológicos según prueba de imagen en los casos con diagnóstico de Condriblastoma (n=3).

- Radiografía: Lesión lítica ovalada (100%), margen esclerótico completo ( 100%).
- Ultrasonido: no se realizó.
- Tomografía: Lesión lítica ovalada (100%), margen esclerótico completo (100%), grado de matriz condroide ( 100%), reacción perióstica gruesa a lo largo de la metáfisis (100%).

Cuadro 13: Hallazgos radiológicos según prueba de imagen en los casos con diagnóstico de Condriblastoma (n=3), atendidos en el Hospital Carlos Roberto Huembes, 2016 – 2018.

	<b>n</b>	<b>%</b>
<b>Radiografía</b>		
Lesión lítica ovalada	3	100
Margen esclerótico completo	3	100
<b>Tomografía</b>		
Lesión lítica ovalada	3	100
margen esclerótico completo	3	100
grado de matriz condroide	3	100
Reacción perióstica gruesa a lo largo de la metáfisis	3	100

- Fuente: Expediente clínico

Hallazgos radiológicos según prueba de imagen en los casos con diagnóstico de Tumor de Wilms (n=2).

- Ultrasonido: Masa heterogénea, solida, hipo ecoica, con vascularidad y calcificaciones (100%), lesión desplaza estructuras vecinas (100%).
- Tomografía: Masa sólida con bordes mal definidos (100%), relace importante posterior a la administración de contraste (100%).

Cuadro 14: Hallazgos radiológicos según prueba de imagen en los casos con diagnóstico de Tumor de Wilms (n=2), atendidos en el Hospital Carlos Roberto Huembes, 2016 – 2018.

	n	%
<b>Ultrasonido</b>		
Masa heterogenea, solida, hipoecoica, con vascularidad y calcificaciones	2	100
Desplaza estructuras vecinas	2	100
<b>Tomografía</b>		
Masa solida con bordes mal definidos	2	100
Relace importante posterior a la administracion de contraste	2	100

- Fuente: Expediente clínico

Hallazgos radiológicos según prueba de imagen en un casos con diagnóstico de Neuroblastoma (n=1).

- Ultrasonido: Masa sólida, heterogénea, de predominio hiperecogénica, presencia de zonas anecoicas sugerente de necrosis o hemorragia
- Tomografía: Gran masa heterogénea, lobulada, escaso realce heterogéneo tras la administración de contraste intravenoso



Cuadro 15: Hallazgos radiológicos según prueba de imagen en un casos con diagnóstico de Neuroblastoma (n=1), atendidos en el Hospital Carlos Roberto Huembes, 2016 – 2018.

	n	%
<b>Ultrasonido</b>		
Masa sólida, heterogénea, de predominio hiperecogénica	1	100
Presencia de zonas anecoicas sugerentes de necrosis o hemorragia	1	100
<b>Tomografía</b>		
Gran masa heterogénea, lobulada	1	100
escaso realce heterogéneo tras la administración de contraste intravenoso	1	100

Fuente: Expediente clínico

Hallazgos radiológicos según prueba de imagen en un casos con diagnóstico de Teratoma sacrococigeo (neoplasia germinal extra gonadal) (n=1) (Cuadro 16)

- Ultrasonido: Imagen multiquística mal definida
- Tomografía: Imagen de aspecto tumoral, multiquística, tabicada, se extiende desde el interior de la pelvis, prácticamente desde la altura de L3 hacia abajo, por delante de la columna, aparentemente la tumoración se encontraba intacta y se extendía hasta el periné abombándolo y desplazando asas intestinales y estructuras intraabdominales.

Cuadro 16: Hallazgos radiológicos según prueba de imagen en un casos con diagnóstico de Teratoma sacrococigeo (neoplasia germinal extra gonadal) (n=1), atendidos en el Hospital Carlos Roberto Huembes, 2016 – 2018.

	n	%
<b>Ultrasonido</b>		
Imagen multiquística mal definida	1	100
<b>Tomografía</b>		
Imagen de aspecto tumoral, multiquística, tabicada	1	100
se extiende desde el interior de la pelvis, prácticamente desde la altura de L3 hacia abajo, por delante de la columna	1	100
Aparentemente la tumoración se encontraba intacta y se extendía hasta el periné abombándolo y desplazando asas intestinales y estructuras intraabdominales	1	100

- Fuente: Expediente clínico

Hallazgos radiológicos según prueba de imagen en un caso con diagnóstico de Hamartoma mesenquimal (n=1).

- Ultrasonido: Gran masa hepática con grandes espacios quísticos componente solido heterogéneo, algunos septos gruesos, vascularidad al Doppler color
- Tomografía: Masa hepática heterogénea de predominio quístico, septos que muestran realce posterior a la administración de medio de contraste intravenoso, muestra realce heterogéneo principalmente del componente sólido.

Cuadro 17: Hallazgos radiológicos según prueba de imagen en un casos con diagnóstico de Hamartoma mesenquimal (n=1), atendidos en el Hospital Carlos Roberto Huembes, 2016 – 2018.

	n	%
<b>Ultrasonido</b>		
Gran masa hepática con grandes espacios quísticos	1	
componente solido heterogéneo	1	
algunos septos gruesos	1	
vascularidad al Doppler color		
<b>Tomografía</b>		
Masa hepática heterogenea de predominio quístico	1	
septos que muestran realce posterior a la administracion de medio de contraste intravenoso	1	
Muestra realce heterogéneo principalmente del componente sólido	1	

- Fuente: Expediente clínico

Al determinar si existen diferencias entre los patrones de hallazgos radiográficos, ecográficos y tomográficos, según edad, sexo y tipo de tumor, en los casos pediátricos en estudio, se observó que no hubo ninguna diferencia significativa con respecto a estos parámetros ( $p>0.05$ )

**Cuadro 18:** Determinación de diferencias en los patrones de hallazgos radiográficos, ecográficos y tomográficos, según edad, sexo y tipo de tumor, en los casos pediátricos en estudio.

Tipo de tumor	Tipo de hallazgos	Sexo*	Edad**
Sarcoma de Ewing	Hallazgos radiográficos	p=0.121	p=0.131
	Hallazgos ecográficos	p=0.432	p=0.421
	Hallazgos tomográficos	p=0.712	p=0.156
Linfoma no Hodkin	Hallazgos radiográficos	p=0.321	p=0.976
	Hallazgos ecográficos	p=0.111	p=0.999
	Hallazgos tomográficos	p=0.120	p=0.341
Leucemia linfocítica aguda	Hallazgos radiográficos	p=0.765	p=0.554
	Hallazgos ecográficos	p=0.421	p=0.213
	Hallazgos tomográficos	p=0.465	p=0.424
Condroblastoma	Hallazgos radiográficos	p=0.091	p=0.691
	Hallazgos ecográficos	p=0.716	p=0.781
	Hallazgos tomográficos	p=0.111	p=0.219

Prueba  $\chi^2$  con ajuste de Bonferroni. No se observaron diferencias significativas para ninguno de los parámetros evaluados.

\*Sexo: Femenino vs Masculino

\*\*Edad: 0 a 3 años, 4 a 6 años, 7 a 9 años y 10 a 12 años

## **IX. Discusión**

En el presente estudio, el comportamiento de las variables sociodemográficas en los casos estudiados se comportó de manera similar a lo observado tanto a nivel internacional como nacional. La distribución de la edad fue homogénea a través de todos los grupos etáreos, con un predominio claro del sexo femenino.

Debido a las características de la población que atiende el hospital la mayoría procede de áreas urbanas, especialmente del departamento de Managua. Es importante señalar que los niveles observados de sobrepeso y obesidad en el estudio, aproximadamente 30%, se corresponde con lo estimado por la organización mundial de la salud para Centroamérica con un 32%. (OMS, 2016).

Nuestro estudio revela que aproximadamente el 1 de cada 5 casos tenía antecedente de familiares con cáncer. A nivel nacional las series publicadas señalan una proporción similar entre 10% y el 25%. Sin embargo esta frecuencia está muy por debajo de lo reportado en estudios internacionales que refieren tasas incluso cercanas al 50%. Probablemente exista un subregistro de dicha información al momento de establecer la historia clínica. En el presente estudio las manifestaciones clínicas más frecuentes fueron la anorexia, dolor y pérdida de peso, lo cual se corresponde con las series publicadas en Nicaragua.

En cuanto a la localización del tumor los sistemas más frecuentemente afectados fueron el musculoesquelético, sistema linfático y el hematológico, abarcando estos tres sistemas a casi el 80% de todos los casos. Del total de casos estudiados se identificaron 8 tipos diferentes de tumores. Siendo los más frecuentes el sarcoma de Erwing, y el linfoma no hodkin, correspondiendo al 76% de los casos. El resto de lesiones malignas se distribuyeron entre el 3 y el 10%. En la gran mayoría de los casos se reportaron hallazgos por ultrasonido y tomografía y solo en el 40% se reportan hallazgos relevantes por radiografía. Los hallazgos observados por imagen se corresponden con los casos fueron confirmados por patología, ya sea por pruebas realizadas en el hospital o pruebas realizadas posteriormente durante su manejo en otra unidad hospitalaria.

En el presente estudio las lesiones malignas que afectan al sistema linfático y hematológico corresponde al 40%, a nivel internacional se ha descrito una frecuencia del 35%. En nuestro estudio las neoplasias del SNC correspondieron a un 6.7%, a nivel internacional sin embargo se describe frecuencias de un 20%.

En este estudio los tumores específicos más frecuentes fueron el Sarcoma de Ewing con un 33.3% y el Linfoma no Hodgkin 30.0%. A nivel internacional. A nivel internacional se han reportado frecuencias muchos menores para estos tipos de neoplasias. Para el sarcoma de Ewing se han reportado frecuencias del 2% y de linfoma no Hodgkin entre 5 y 7%.

Gutiérrez et al. (2018) en su estudio realizado en el Hospital Manuel de Jesús Rivera La Mascota señalan que durante los 4 años de estudios se diagnosticaron 159 casos de tumores del SNC, que tenían el diagnóstico de tumor cerebral. Los autores observaron la edad que predominó al momento del diagnóstico fue de 6 a 10 años de edad, el método diagnóstico más utilizado fue la tomografía en 98.1% (Gutiérrez Meza, 2018)

En el presente estudio solo el 6.7% de las neoplasias afectaron el sistema nervioso central y en el 100% de ellos se reportan hallazgos tomográficos y por ultrasonido. No se reporta el uso de la radiografía convencional.

Díaz et al. (2016), en su tesis titulada “Caracterización general de los niños y adolescentes con diagnóstico de tumores sólidos en el servicio de Oncología del Hospital Infantil Manuel de Jesús Rivera “La Mascota”, Managua, durante el periodo 01 de Enero del 2014 al 31 de Diciembre del 2015” reportan que los principales tumores sólidos fueron tumor de Wilms 19.5%, osteosarcoma 12.2%, retinoblastoma 11%, linfoma no Hodgkin 8.5%, linfoma Hodgkin 7.3%, astrocitoma 7.3% y teratoma 3.6%. En el presente estudio (Díaz Espinoza, 2016). En nuestro el tumor de Wilms representó el 6.7%, el linfoma no Hodgkin 30%, y el teratoma sacrococcigeo 3.3%.

En el presente estudio, el uso de la tomografía en combinación con el ultrasonido fue muy frecuente es más del 90% de los casos. Probablemente la actual disponibilidad de dichos medios diagnósticos sea la causante de las diferencias observadas con series nacionales. Narváez et al (2016) señalan que entre el 2004 y el 2014 en los casos de neuroblastomas el medio auxiliar para el diagnóstico más utilizado fue el ultrasonido el cual se practicó en el 35% de los pacientes, después estuvo en orden de frecuencia la tomografía en combinación con el ultrasonido para otro 35%, la Resonancia Magnética, el ultrasonido y radiografía en solo el 10%, solo fue realizada la Tomografía Axial Computarizada como medio diagnóstico único en el 5%.

## X. Conclusiones

1. Con respecto a la edad no hubo predominio significativo de ningún grupo etáreo, con edad al momento del diagnóstico que variaron desde el nacimiento hasta los 12 años. Dos terceras partes de los casos eran de sexo femenino, procedentes del área urbana, sobretodo de Managua. Únicamente cerca del 50% de los casos estaban eutróficos, de cada 3 casos estaba en sobrepeso.
2. Aproximadamente el 20% de los casos tenia antecedente de familiares con cáncer. Las manifestaciones clínicas más frecuentes fueron la anorexia, dolor y pérdida de peso.
3. En cuanto a la localización del tumor los sistemas más frecuentemente afectados fueron el musculoesquelético, sistema linfático y el hematológico, abarcando estos tres sistemas a casi el 80% de todos los casos.
4. Del total de casos estudiados se identificaron 8 tipo diferentes de tumores. Siendo los más frecuentes el sarcoma de Ewing, y el linfoma no Hodgkin, correspondiendo al 76% de los casos. El resto de lesiones malignas se distribuyeron entre el 3 y el 10%.
5. En la gran mayoría de los casos se reportaron hallazgos por ultrasonido y tomografía y solo en el 40% se reportan hallazgos relevantes por radiografía. Los hallazgos observados por imagen se corresponden con lo descrito en la literatura médica internacional y con lo publicado en otras series hospitalarias nicaragüenses. Todos los casos fueron confirmados por patología, ya sea por pruebas realizadas en el hospital o pruebas realizadas posteriormente durante su manejo en otra unidad hospitalaria.
6. No se observaron diferencias entre los patrones de hallazgos radiográficos, ecográficos y tomográficos para cada tipo de neoplasia diagnostica, según edad, sexo y tipo de tumor, en los casos pediátricos en estudio,



## **XI. Recomendaciones**

- Diseñar un sistema de vigilancia y monitoreo que permita crear una base de datos de pacientes pediátricos existentes con neoplasias o lesiones malignas y que integre nuevos casos de forma progresiva para sentar los fundamentos para estudios prospectivos.
- Recomendar que el servicio tratante cumpla el protocolo diagnóstico y uso de los medios de imagen disponibles que permita la caracterización adecuada de los pacientes, y facilite el diagnóstico temprano y oportuno.
- Es necesario que el personal médico profundice en la historia clínica del paciente, ya que es fundamental identificar los factores modificables que ayuden a prevenir el desarrollo de lesiones malignas en la edad pediátrica y por otro lado identificar pacientes de alto riesgo.

## XII. Bibliografía

- Adler, B. (2018). *Pediatric radiology: practical imaging evaluation of infants and children* (1st edn), by Edward Lee (ed): Springer.
- Bray, F., Ferlay, J., Soerjomataram, I., Siegel, R. L., Torre, L. A., & Jemal, A. (2018). Global cancer statistics 2018: GLOBOCAN estimates of incidence and mortality worldwide for 36 cancers in 185 countries. *CA: a cancer journal for clinicians*, 68(6), 394-424.
- Council, N. R. (2003). *Childhood cancer survivorship: improving care and quality of life*: National Academies Press.
- Díaz Espinoza, C. M. (2016). *Caracterización general de los niños y adolescentes con diagnóstico de tumores sólidos en el servicio de Oncología del Hospital Infantil Manuel de Jesús Rivera “La Mascota”, Managua, durante el periodo 01 de Enero del 2014 al 31 de Diciembre del 2015*. Universidad Nacional Autónoma de Nicaragua, Managua.
- Gupta, S., Howard, S. C., Hunger, S. P., Antillon, F. G., Metzger, M. L., Israels, T., . . . Rodríguez-Galindo, C. (2015). *Treating childhood cancer in low-and middle-income countries* (3th ed. Vol. 3).
- Gutiérrez Meza, F. J. (2018). *Caracterización de los tumores del sistema nervioso central en niños atendidos en el Hospital Manuel de Jesús Rivera la Mascota. Managua. Enero 2013 a Diciembre 2017*. Universidad Nacional Autónoma de Nicaragua, Managua.
- Howard, S. C., Zaidi, A., Cao, X., Weil, O., Bey, P., Patte, C., . . . Moreira, C. (2018). The My Child Matters programme: effect of public-private partnerships on paediatric cancer care in low-income and middle-income countries. *The Lancet Oncology*, 19(5), e252-e266.
- Izaguirre-González, A. I., López-Pagoaga, R. A., Torres-Gutiérrez, J. A., Rivera-Paz, E. E., Silva-Cárcamo, H., & Oviedo-Coello, G. (2016). Epidemiología de las neoplasias óseas primarias en pacientes pediátricos del Hospital Escuela Universitario. Tegucigalpa, Honduras, 2012-2015. *Revista Hispanoamericana de Ciencias de la Salud*, 2(3), 242-247.
- Kaatsch, P. (2010). Epidemiology of childhood cancer. *Cancer treatment reviews*, 36(4), 277-285.

- Kaste, S. C. (2011). Imaging pediatric bone sarcomas. *Radiologic Clinics*, 49(4), 749-765.
- Mairena Fajardo, M. I. (2015). *Evolución clínica de los niños con tumor de WILMS atendidos en el servicio de oncología del Hospital Infantil de Nicaragua de Enero 2010 a Diciembre 2015*. Universidad Nacional Autónoma de Nicaragua, Managua.
- Martínez Hernández, J. A. (2002). *Diferenciación por tomografía entre nódulos pulmonares benignos y malignos en niños con cáncer: correlación radiológica histopatológica*. (Tesis para optar al título de especialista en cirugía pediátrica), Universidad Nacional Autónoma de México, Cuenca, Ecuador.
- Mata-Mbemba, D., Donnellan, J., Krishnan, P., Shroff, M., & Muthusami, P. (2018). Imaging Features of Common Pediatric Intracranial Tumours: A Primer for the Radiology Trainee. *Can Assoc Radiol J*, 69(1), 105-117. doi:10.1016/j.carj.2017.10.006
- MINSA. (2017). *Mapa de padecimientos de salud de Nicaragua: Tipos de tumores malignos en menores de 15 años*. Retrieved from Managua: <http://mapasalud.minsa.gob.ni/mapa-de-padecimientos-de-salud-de-nicaragua/>
- Narváez Morales, W. V. (2016). *Comportamiento clínico patológico del neuroblastoma diagnosticado en el Hospital Infantil Manuel De Jesús Rivera en el periodo comprendido de Enero del 2004 a Diciembre 2014*. Universidad Nacional Autónoma de Nicaragua, Managua.
- Navarro, D., Rossell, A., López, K., Perla, E., Quintana, B., Figueredo, C., . . . Belandria, K. (2016). Lesiones focales hepáticas en niños. *Revista GEN*, 67(2), 91-95.
- Potratz, J., Dirksen, U., Jürgens, H., & Craft, A. (2012). Ewing sarcoma: clinical state-of-the-art. *Pediatric hematology and oncology*, 29(1), 1-11.
- Rodríguez Rodríguez, E. I., & Fernández García, G. (2017). Incidencia de tumores óseos malignos en niños: estudio de cinco años. *Revista Archivo Médico de Camagüey*, 21(4), 510-517.
- Steliarova-Foucher, E., Colombet, M., Ries, L. A., Moreno, F., Dolya, A., Bray, F., . . . Bouzbid, S. (2017). International incidence of childhood cancer, 2001–10: a population-based registry study. *The Lancet Oncology*, 18(6), 719-731.
- Téllez Silva, F. B. (2015). *Comportamiento clínico de los pacientes diagnosticados con tumores del Sistema Nervioso Central atendidos en el Hospital Infantil" Manuel de*

*Jesús Rivera" durante el período del 1 de Enero del 2011 al 31 de Diciembre de 2014.*

Universidad Nacional Autónoma de Nicaragua, Managua.

Voss, S. D. (2018). Staging and following common pediatric malignancies: MRI versus CT versus functional imaging. *Pediatr Radiol*, 48(9), 1324-1336. doi:10.1007/s00247-018-4162-4

Voss, S. D., & McHugh, K. (2019). *Imaging in Pediatric Oncology* (1st ed.): Springer.

Weiser, D. A., Kaste, S. C., Siegel, M. J., & Adamson, P. C. (2013). Imaging in childhood cancer: a Society for Pediatric Radiology and Children's Oncology Group Joint Task Force report. *Pediatr Blood Cancer*, 60(8), 1253-1260. doi:10.1002/pbc.24533

### **XIII. Anexos**

#### **Ficha de recolección**

##### **A. DATOS DE IDENTIFICACIÓN**

Numero de ficha: \_\_\_\_\_

Número de expediente: \_\_\_\_\_

##### **B. CARACTERÍSTICAS SOCIODEMOGRÁFICAS**

Sexo: Femenino \_\_\_ Masculino

Edad al diagnóstico:

Edad (años)

- 0 a 3
- 4 a 6
- 7 a 9
- 10 a 12

Procedencia: Urbano \_\_\_ Rural \_\_\_

Departamento de procedencia: \_\_\_\_\_

Estado nutricional

- En desnutrición (< 5th percentil)
- Eutrofico (5th - 85th percentiles)
- Sobrepeso u obesidad ( $\geq$  85th percentil)\*
- Obesos( $\geq$  95th percentil)

##### **C. Características clínicas**

Antecedente de familiar con cáncer: Si \_\_\_ NO \_\_\_

Síntomas y signos:

Dolor	_____
Fiebre	_____
Pérdida de peso	_____
Anorexia	_____
Sangrado	_____
Equimosis	_____
Vomito	_____
Diarrea	_____
Otros	_____

D. HALLAZGOS IMAGENOLOGICOS

Localización

Sistema musculoesquelético	_____
Sistema linfático	_____
Hematológico	_____
Sistema renal y de vías urinarias	_____
Sistema nervioso	_____
Hígado y vías biliares	_____
Otros	_____

Tipo específico

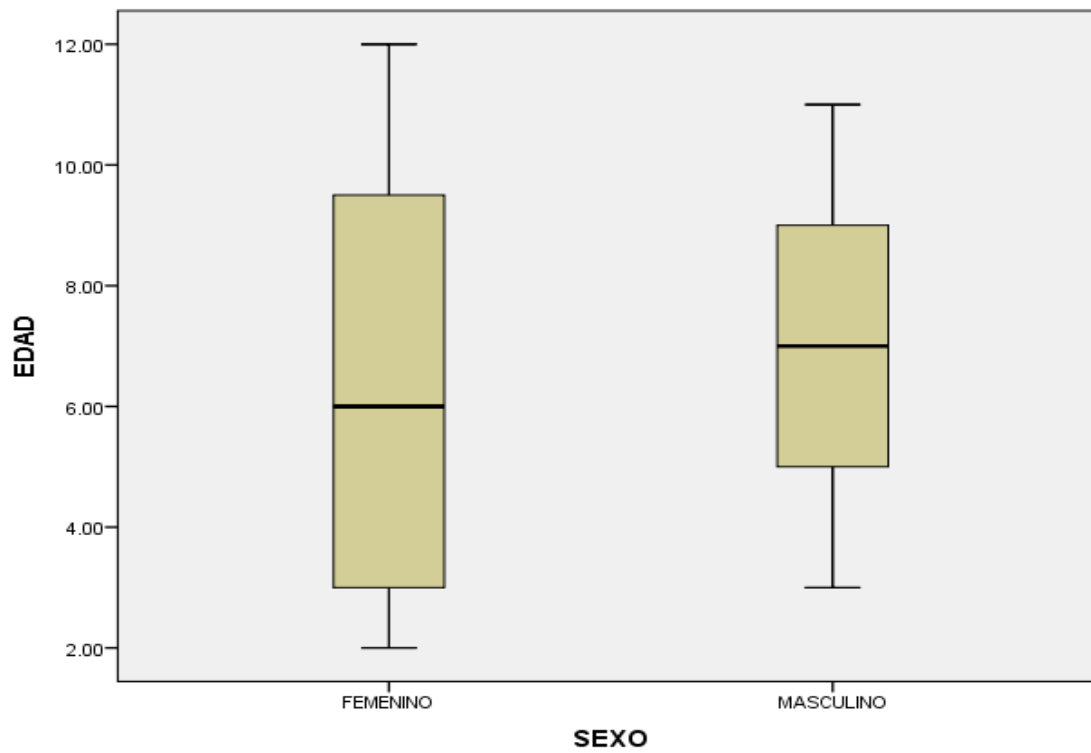
Sarcoma de Ewing	_____
Linfoma no Hodgkin	_____
Leucemia linfocítica aguda	_____
Condrosarcoma	_____
Tumor de Wilms	_____
Neuroblastoma	_____
Teratoma sacrococigeo	_____
Hamartoma mesenquimal	_____
Otros cosas	_____

Hallazgos imagenológico

<b>TIPO DE LESIÓN</b>	<b>HALLAZGOS POR RADIOGRAFÍA</b>	<b>HALLAZGOS POR US</b>	<b>HALLAZGOS POR TOMOGRFÍA</b>

Gráfico 1A: Edad de los casos con tumores malignos atendidos en el Hospital Carlos Roberto Huembes, 2016 – 2018.

Gráfico 1: Edad según sexo



Fuente: Cuadro 1<sup>a</sup>



Gráfico 1B: Edad de los casos con tumores malignos atendidos en el Hospital Carlos Roberto Huembes, 2016 – 2018.

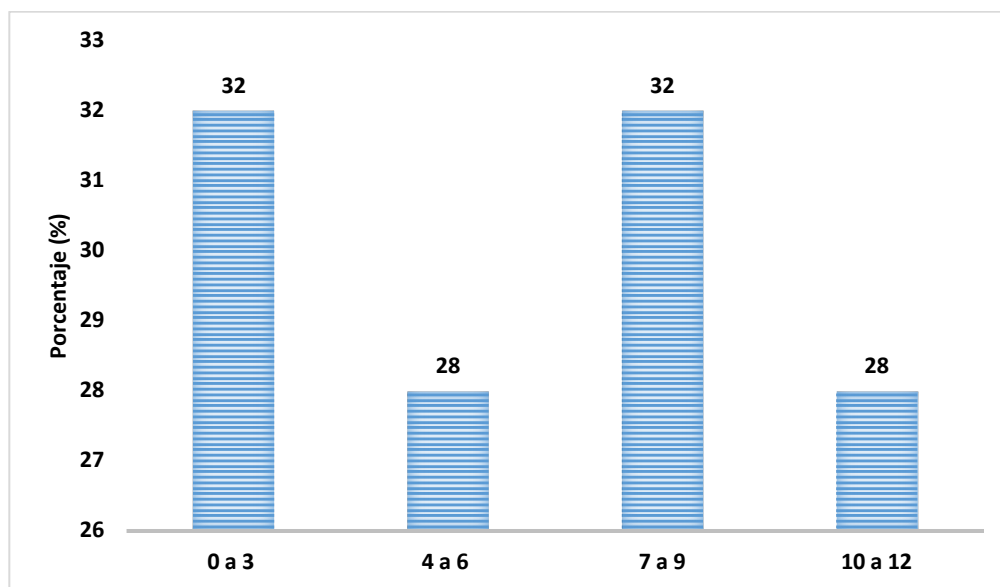
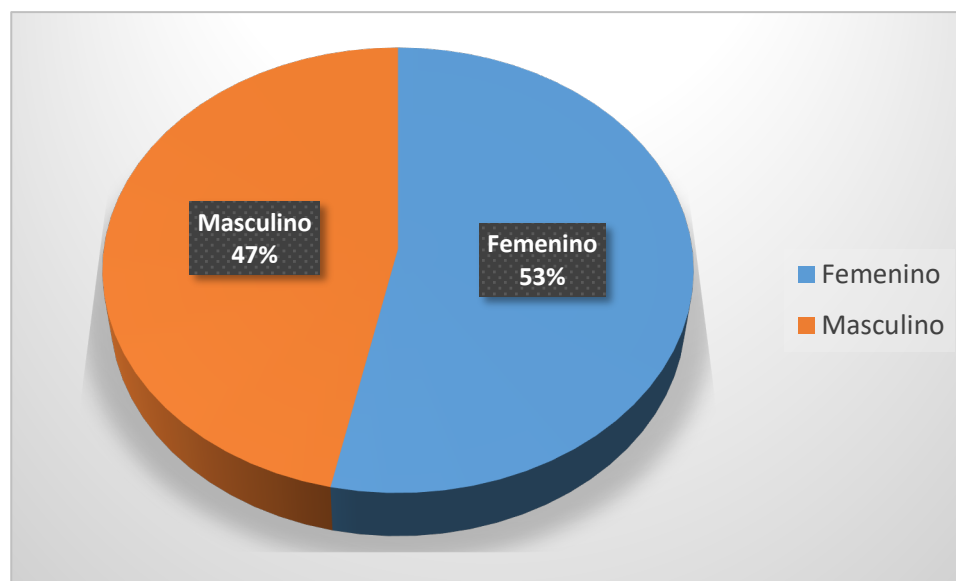
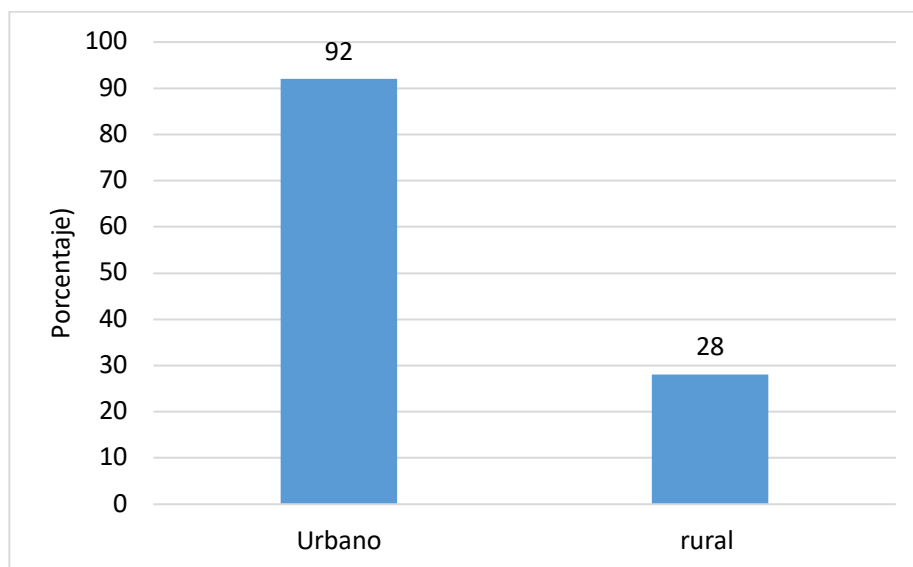


Gráfico 2: Distribución por sexo de los casos con tumores malignos atendidos en el Hospital Carlos Roberto Huembes, 2016 – 2018.



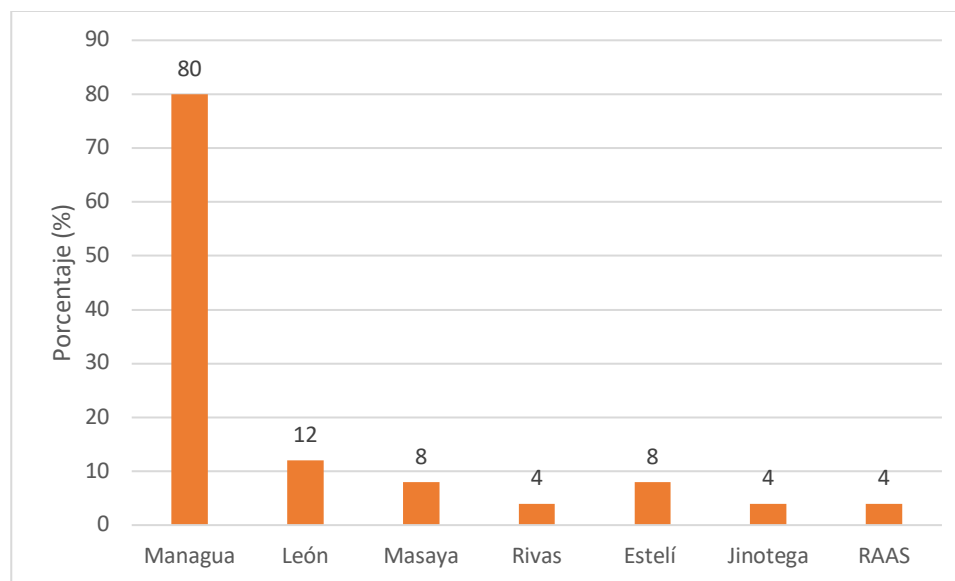
Fuente: cuadro 2

Gráfico 3: Distribución según área de procedencia de los casos con tumores malignos atendidos en el Hospital Carlos Roberto Huembes, 2016 – 2018.



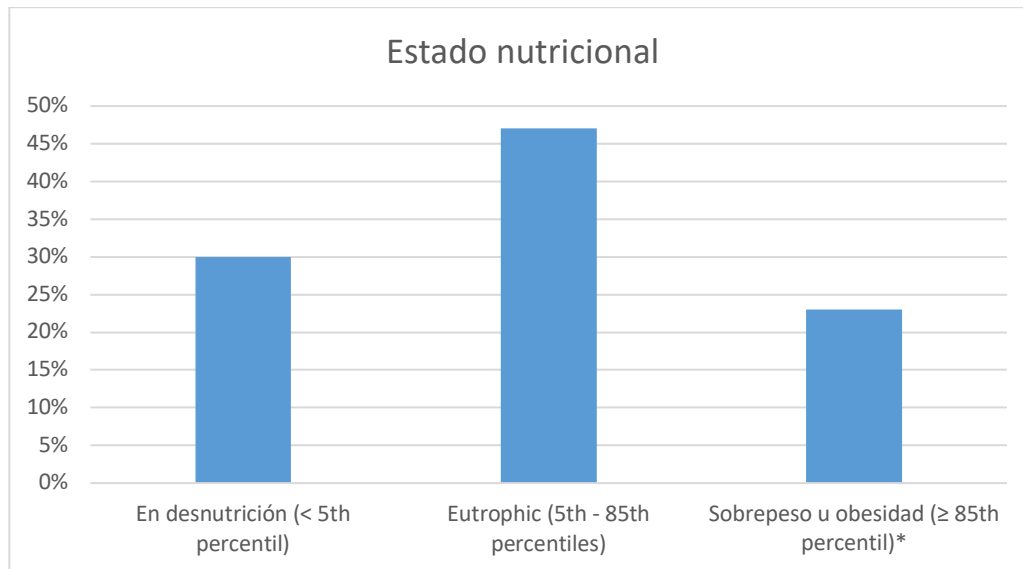
Fuente: cuadro 3

Gráfico 4: Distribución según localidad de procedencia de los casos con tumores malignos atendidos en el Hospital Carlos Roberto Huembes, 2016 – 2018.



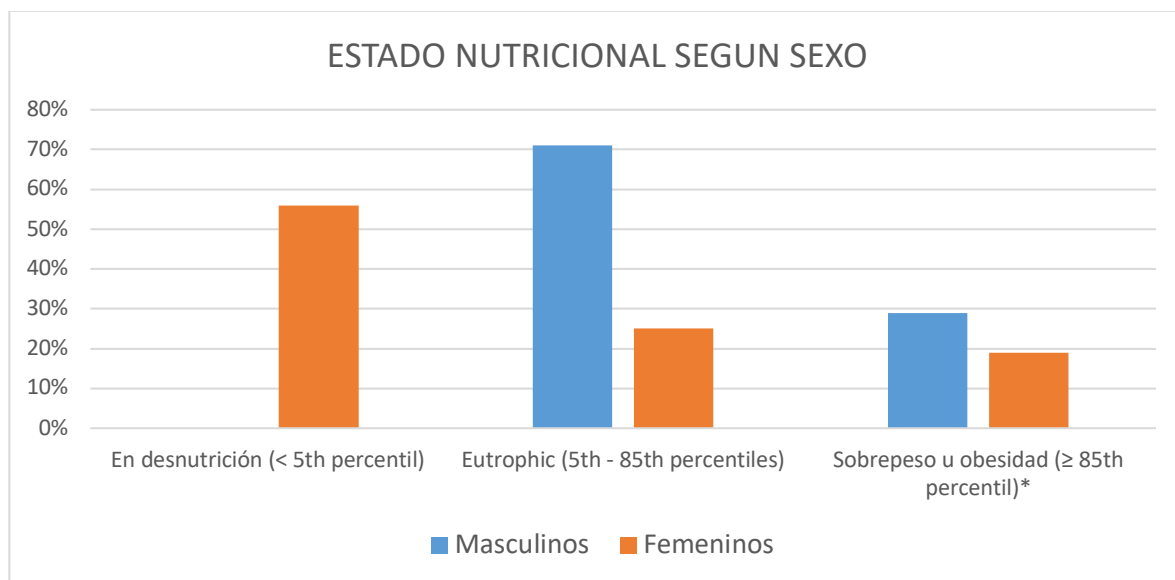
Fuente: cuadro 4

**Gráfico 5A:** Distribución según estado nutricional de los casos con tumores malignos atendidos en el Hospital Carlos Roberto Huembes, 2016 – 2018.



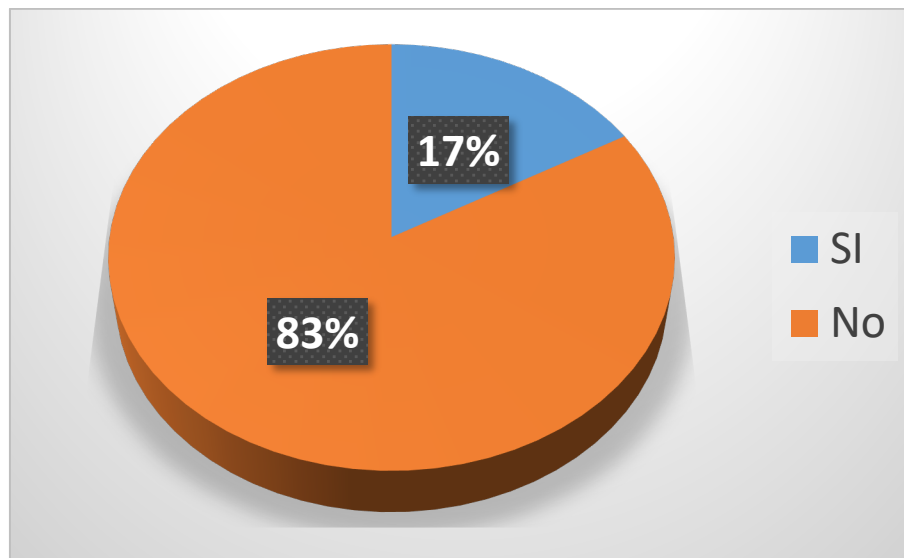
**Fuente:** Cuadro 5

**Gráfico 5B:** Distribución por sexo y estado nutricional de los casos con tumores malignos atendidos en el Hospital Carlos Roberto Huembes, 2016 – 2018.



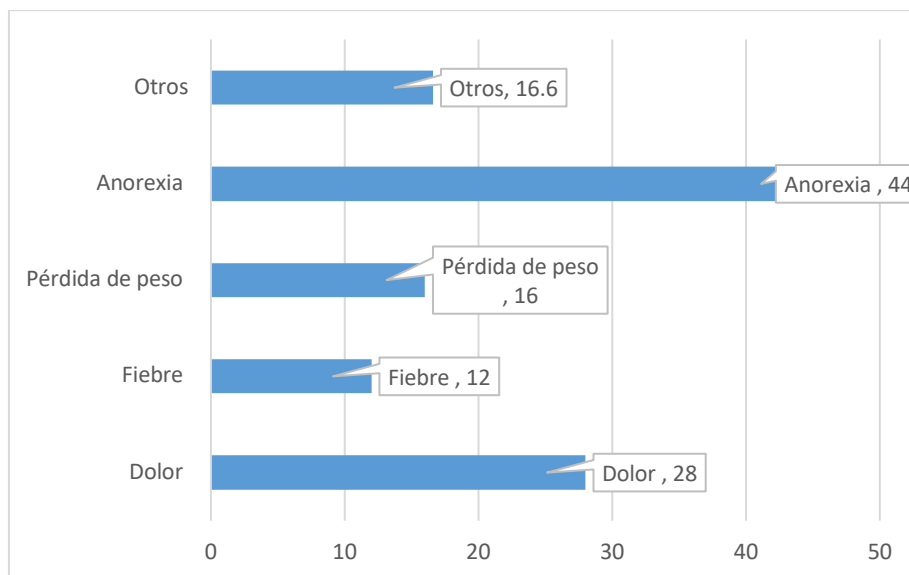
**Fuente:** Cuadro 5

**Gráfico 6:** Distribución según Antecedentes patológicos familiares de neoplasia de los casos con tumores malignos atendidos en el Hospital Carlos Roberto Huembes, 2016 – 2018.



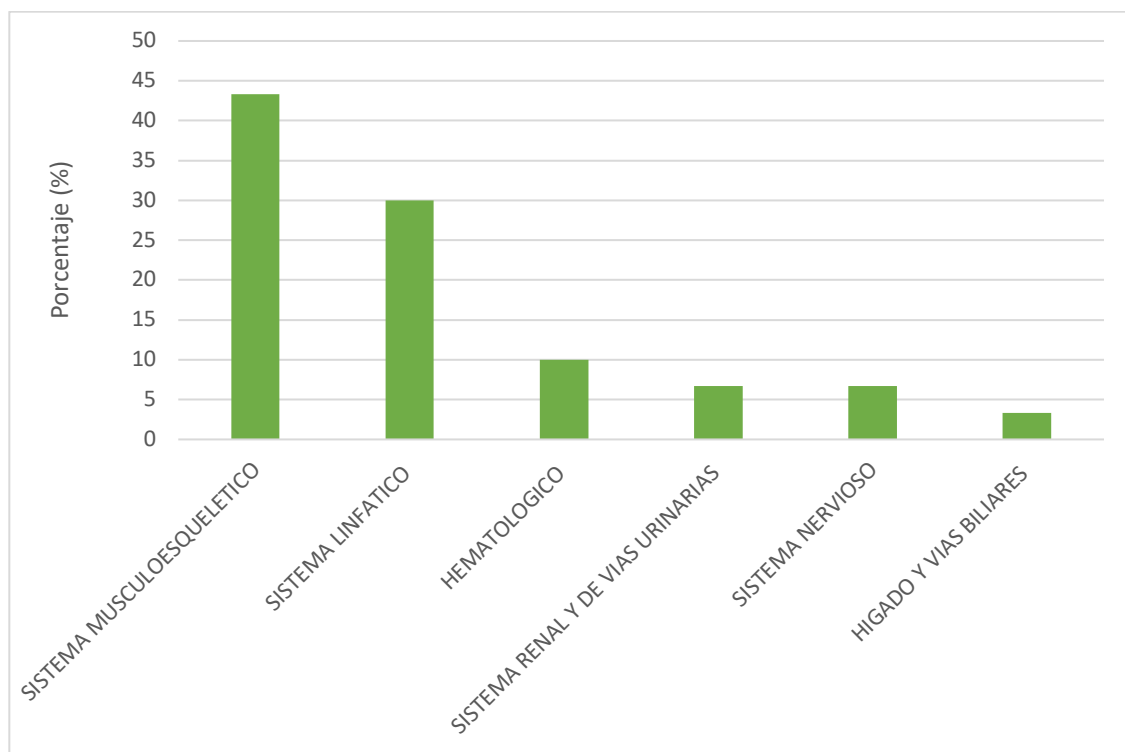
Fuente: Cuadro 6

**Cuadro 7:** Distribución según síntomas al inicio de la enfermedad, en los casos con tumores malignos atendidos en el Hospital Carlos Roberto Huembes, 2016 – 2018.



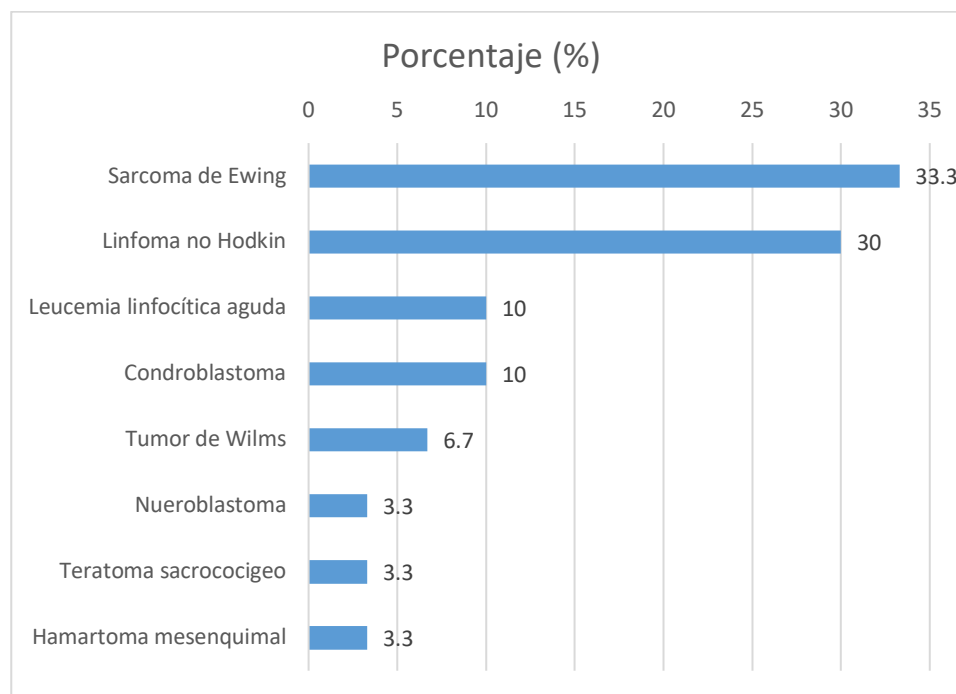
Fuente: Cuadro 7

**Cuadro 8:** Localización del tumor, en los casos con tumores malignos atendidos en el Hospital Carlos Roberto Huembes, 2016 – 2018.



Fuente: Cuadro 8

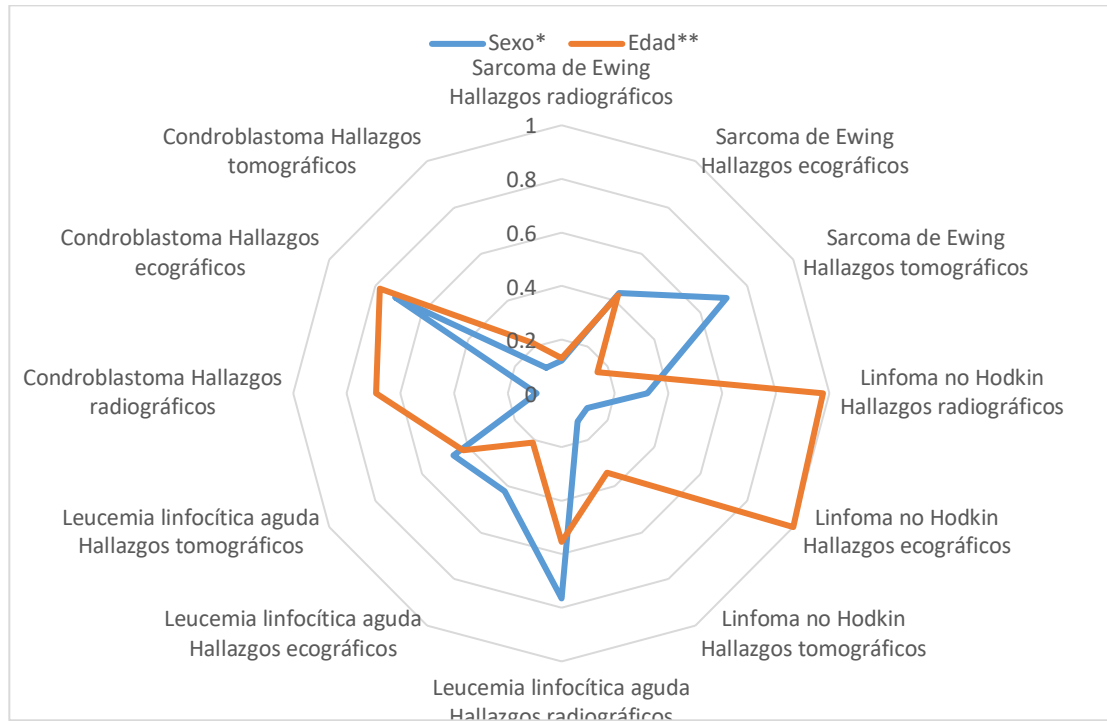
**Gráfico 9: Tipo de neoplasia diagnosticada por imagen en los casos con tumores malignos atendidos en el Hospital Carlos Roberto Huembes, 2016 – 2018.**



Fuente: Cuadro 9

Nota: Los casos son confirmados por patología, ya sea por pruebas realizadas en el hospital o pruebas realizadas posteriormente durante su manejo en otra unidad hospitalaria. Los reportes disponibles son de aquellos casos en quienes el análisis histopatológico fue realizado en el hospital pero todo fueron confirmados por patología.

**Cuadro 10:** Determinación de diferencias en los patrones de hallazgos radiográficos, ecográficos y tomográficos, según edad, sexo y tipo de tumor, en los casos pediátricos en estudio.



Prueba  $\chi^2$  con ajuste de Bonferroni. No se observaron diferencias significativas para ninguno de los parámetros evaluados.

\*Sexo: Femenino vs Masculino

\*\*Edad: 0 a 3 años, 4 a 6 años, 7 a 9 años y 10 a 12 años

Fuente: Cuadro 18