



**UNIVERSIDAD NACIONAL AUTÓNOMA DE NICARAGUA
UNAN-MANAGUA
FACULTAD DE CIENCIAS MÉDICAS
HOSPITAL MILITAR ESCUELA “DR. ALEJANDRO DÁVILA BOLAÑOS”**

Tesis para optar al título de Médico Especialista en Radiología

Hallazgos detectados por resonancia magnética presentes en el comportamiento clínico y el diagnóstico por electroneuromiografía, en pacientes con sospecha de discopatía cervical. Hospital Militar Escuela Dr. “Alejandro Dávila Bolaños”. Enero 2014 - Enero 2015.

**Autora: Dra. Hazel Yerania Castillo Vásquez
Residente del III Año de Radiología**

**Tutora: Dra. Cecilia Pérez Mendieta
Especialista en Radiología**

Managua, Nicaragua, Marzo 2015

DEDICATORIA

Con todo mi amor a Marlon, mi apreciado y estimado esposo, mi amigo y motor, por haberme animado y apoyado para alcanzar esta meta.

A mis dos maravillosos hijos: Marlin Yerania, Marlon Emanuel ya que fueron ellos, motivación para emprender este camino; quienes inocentemente han sido privados de mi atención y cuidados que como madre debí haberles dados en sus primeros meses y años de su infancia.

AGRADECIMIENTOS

“Dad gracias a Dios en todo, porque esta es la voluntad de Dios para con vosotros en Cristo Jesús”

(1 Tesalonicenses 5:18)

Doy gracias a Dios por haberme brindado la oportunidad de estudiar una especialidad de las Ciencias Médicas. Por haberme concedido la vida, la salud, la sabiduría, inteligencia y los recursos para cumplir la meta que un día me propuse.

¡Gracias Señor por todas las bendiciones recibidas hasta este momento!

Agradezco también a mi esposo que siempre me apoyo y animó a seguir adelante y no desmayar ante los diferentes obstáculos que se me presentaron en estos tres años de estudios, y así poder llegar hasta el final de este proceso.

A mis padres por haberme brindado una educación durante los años de mi infancia, herramientas básicas para haber escalado este peldaño más en mi preparación profesional.

A mis maestros por haberme transmitido sus conocimientos con paciencia y dedicación.

OPINION DEL TUTOR

Dentro de las principales causas de radiculopatía a nivel de columna cervical esta la discopatía ya sea por compresión de un disco herniado o por efecto de los cambios degenerativos espondiloartrósicos.

La Resonancia magnética de columna cervical es la prueba que mejor detecta las anomalías del disco y valora el daño directo sobre las estructuras nerviosas, sin embargo es fundamental poner en relación las anomalías encontradas por RM con los hallazgos clínicos, debido a la alta frecuencia de estudios alterados en pacientes asintomáticos por lo que además de los hallazgos por RM y la sintomatología del paciente la electromiografía juega un papel muy importante donde sus principales utilidades son excluir una lesión distal, confirmar el daño radicular, establecer el número de raíces afectadas y definir la actividad y la gravedad de la lesión.

En nuestro país no existe hasta el momento estudios que nos permitan evaluar la correlación entre los hallazgos de RM, la clínica y la electromiografía así como el grado en que influye la discopatía a nivel neurorradicular, y como poder incidir o retrasar la aparición de discopatía en aquellos factores que pueden ser modificados en poblaciones similares a las del presente estudio.

Felicito a la Dra. Heazel Castillo por su esfuerzo en la realización de este estudio que va ser de mucha utilidad creando una base para próximos trabajos de investigación donde se valoren los hallazgos radiológicos con un equipo de mayor campo magnético, la clínica y los estudios electromiograficos para beneficio del paciente y apoyo radiológico adecuado al médico clínico.

Atentamente,
Dra. Cecilia Elizabeth Pérez Mendieta
Medico Radióloga (Cód. 18143)
Resonancia Magnética
Imagen e Intervención en Glándula Mamaria.

RESUMEN

Se llevó a cabo un estudio con el objetivo de conocer los hallazgos por resonancia magnética (RM) y su relación con el comportamiento clínico y el diagnóstico por electromiografía, en pacientes con sospecha de discopatía cervical, atendidos en el Hospital Militar, Dr. Alejandro Dávila Bolanos, entre Enero 2014 y Enero del 2015. Con éste propósito se realizó un estudio observacional, descriptivo, de corte transversal. Se revisaron los expedientes clínicos de 42 casos que cumplieron los criterios de inclusión del estudio.

Entre los resultados principales se encontró que el mecanismo de lesión más frecuente en el desarrollo de discopatía, es de origen degenerativo, y los síntomas más frecuentes fueron la parestesia, seguido del dolor de hombro y dolor cervico braquial. Con respecto a los hallazgos por Resonancia Magnética, nuestro estudio revela que dos terceras partes de los pacientes presentan datos de herniación y un porcentaje considerable muestra disminución difusa de la señal de los discos. Solo en una tercera parte de los pacientes se observó repercusión radiculonerviosa. El nivel más frecuente de lesión o de la discopatía fue C5-C6 seguido por C4-C5. En relación a los hallazgos por electroneuromiografía la frecuencia de neuropatía detectada fue del 38%. Hubo un predominio de neuropatía bilateral, sin datos de denervación. Avaluar la frecuencia de la raíz nerviosa afectada, se observó que en más de $\frac{3}{4}$ partes de los casos, se afectó C6-C5.

No hay un patrón claro en cuanto a los hallazgos por electroneuromiografía, por lo que su indicación debe ser cautelosa, y siempre se debe incluir una resonancia magnética en la evaluación de discopatía.

INDICE

| | | |
|-------|---------------------------------|----|
| I. | Introduccion..... | 1 |
| II. | Antecedentes..... | 3 |
| III. | Justificación..... | 6 |
| IV. | Planteamiento del problema..... | 7 |
| V. | Objetivos..... | 8 |
| VI. | Marco teorico..... | 9 |
| VII. | Diseño metodológico..... | 21 |
| VIII. | Resultados..... | 27 |
| IX. | Discusión..... | 29 |
| X. | Conclusiones..... | 32 |
| XI. | Recomendaciones..... | 33 |
| XII. | Bibliografía..... | 34 |
| XIII. | Anexos..... | 36 |



I. INTRODUCCIÓN

Las discopatías cervicales constituyen un problema médico de innegable importancia a nivel mundial. Si bien en nuestro medio no existen datos epidemiológicos precisos, esta entidad es de elevada frecuencia y su estudio representa uno de los porcentajes más altos de solicitudes en los servicios de resonancia magnética. Por otro lado, a pesar de que no existen registros oficiales, las discopatías cervicales constituyen una de las causas más comunes de ausentismo laboral e incapacidad. En general las patologías degenerativas son más frecuentes, y el compromiso discal es lo que genera mayor repercusión funcional, siendo su tratamiento un verdadero desafío.¹

El diagnóstico clínico de la discopatía es importante para evaluar la limitación funcional y la afectación neurológica. Una de las pruebas neurofisiológicas relevantes en la evaluación de las discopatías es la electroneuromiografía.²

La evaluación por imagen puede incluir una serie de radiografías y la realización de una exploración por resonancia magnética (RM) o tomografía (TC), lo que ayuda a evaluar de forma más completa los cambios degenerativos o traumáticos en la columna cervical. La RM determina si se han producido hernias discales y dónde están comprimidas las raíces nerviosas.³

El rol de la imagenología ha sido bien establecido por múltiples estudios y es indudable que la resonancia magnética constituye en la actualidad el método de elección en el estudio de las discopatías. Esto se basa en su excelente rendimiento a la hora de valorar todos los componentes anatómicos de la columna y su contenido, siendo el método que permite un mejor estudio del disco normal y patológico.

Ahora bien, muchos autores han indicado la importancia de ampliar la evaluación de las discopatías cervicales, con el uso de pruebas auxiliares, tales como la electroneuromiografía.⁴



A pesar de que las discopatías cervicales son frecuentes en nuestro medio, en Nicaragua, la información es limitada sobre los hallazgos detectados por resonancia magnética presentes en el comportamiento clínico y el diagnóstico por electroneuromiografía.

Es por ello que el presente estudio se llevó a cabo, teniendo la finalidad de obtener información valiosa que le permita al médico tratante un mejor abordaje diagnóstico, evaluación y toma de decisiones en cuanto a la caracterización de la discopatía cervical.



II. ANTECEDENTES

2009. Torres, M & Col. Publicaron un estudio sobre Utilidad diagnóstica de potenciales evocados dermatomales en radiculopatía cervical sensorial. Los autores señalan que los potenciales evocados somatosensoriales dermatomales son útiles como método diagnóstico complementario para la radiculopatía sensorial cervical, ya que estudia exclusivamente la vía sensorial, y las fibras sensoriales son las más susceptibles de lesiones por compresión. Los autores llevaron a cabo un estudio observacional, transversal, comparativo, en 20 pacientes de ambos sexos, de 30 a 60 años de edad, con radiculopatía cervical sensorial y electroneuromiografía normal. Realizamos potenciales evocados dermatomales de raíz C6, C7 y C8 bilateral, se midió amplitud, latencias absolutas N13 e interpico N9-N13, se tomó la estandarización de la Parra et al. Como valores de normalidad, se comparó el lado sintomático con el sano. Se calculó la sensibilidad, especificidad, valor predictivo positivo y negativo. Resultados: 12 pacientes tuvieron afección de 2 niveles, 7 en 3 y 1 en un solo nivel, 7 presentaron prolongación de N13 y 19 de N9-N13. Sensibilidad promedio de las latencias N13 y N9-N13 fue del 30%, especificidad del 97%. El valor predictivo positivo promedio de N13 y N9-N13 fue de 0.94 y el negativo fue de 0.58. Los autores concluyeron que los potenciales evocados dermatomales tuvieron una baja sensibilidad y una alta especificidad en el diagnóstico de radiculopatía cervical. El valor predictivo positivo fue alto y el negativo moderado.⁵

2010. Hernández, A & Col. Publicaron un estudio sobre la evaluación neurofisiológica de la mielopatía espondilótica cervical. Los autores evaluaron 30 pacientes de uno y otro sexo, con diagnóstico clínico e imagenológico de mielopatía espondilótica cervical. A todos los pacientes se les realizó electromiografía, estudio de conducción nerviosa, onda F, potenciales evocados somatosensoriales y motores. Se aplicaron técnicas de estadística descriptiva a las variables neurofisiológicas y se correlacionaron éstas con el grado de compresión medular apreciable en la resonancia. Los autores observaron que en la mayoría de los casos los potenciales evocados estaban alterados. La



electromiografía mostró resultados alterados en todos los casos: en el 72,7 % se observó un patrón neurógeno difuso, mientras que el resto mostró un patrón de irritación radicular. En el 52,1 % de los casos se demostraron alteraciones moderadas a graves en el estudio de conducción del nervio mediano. Existió una correlación estadísticamente significativa entre la anormalidad de los parámetros electrofisiológicos y la intensidad de la compresión medular observada en las imágenes de resonancia. Los autores concluyeron que los potenciales evocados resultan de gran utilidad para la evaluación neurofisiológica en la mielopatía espondilótica. En la mielopatía espondilótica existe gran asociación entre las alteraciones de los parámetros electrofisiológicos y las imágenes de resonancia.⁶

2013. Neira Fernández & Sarmiento Sarmiento. Publicaron una tesis monográfica donde investigaron la prevalencia de discopatías degenerativas de la columna cervical diagnosticadas por resonancia magnética, en el Hospital José Carrasco Arteaga – IESS – Cuenca entre abril y septiembre 2013. Los autores realizaron un estudio descriptivo transversal, el tamaño muestral fue de 300 pacientes. Entre los resultados obtenidos, los autores indican que, según los informes radiológicos, se observó que 228 pacientes que corresponden al 76% de los 300 pacientes que se realizaron el estudio, presentaron la patología, de ellos el 65% son mujeres y el 35% hombres. Cuya edad promedio se encuentra entre los 52 años. El 24% de estudios fue normal. Con respecto a los pacientes que presentaron la patología, se observó que el 74,2% presentó protrusión discal, con localizaciones frecuentes que van desde el disco intervertebral C4 hasta C7. De ellos los pacientes con actividades relacionadas a la oficina resultaron ser los más afectados con el 27,6%, seguido de las amas de casa y los jubilados con el 24,6%. La edad y la patología mostraron no ser independientes, con una significancia inferior al 0,05. Los autores concluyeron Conclusión: Con esta investigación, se determinó la prevalencia de Discopatía Degenerativa de Columna Cervical, mediante Resonancia Magnética, la cual es elevada (76%), según los informes radiológicos del Hospital José Carrasco Arteaga.⁷



III. JUSTIFICACION

El médico tratante tiene la responsabilidad de llevar a cabo un abordaje diagnóstico y evaluación apropiada de los pacientes en los que se sospecha discopatía cervical.

Los medios diagnósticos tanto por imagen como por neurofisiología son de alto costo, y generalmente hay una demanda elevada y saturación de los servicios que llevan a cabo estas pruebas. En muchas ocasiones los pacientes se enfrentan a períodos prolongados de espera para la realización del estudio. En este contexto es necesario tener un adecuado conocimiento de la utilidad de estos medios diagnósticos y como se complementan entre ellos para la evaluación apropiada de los pacientes.

La resonancia magnética constituye en la actualidad el método de elección por su excelente rendimiento a la hora de valorar todos los componentes anatómicos de la columna vertebral y su contenido, permitiendo un mejor estudio del disco normal y patológico.

Un paso importante para evaluar la utilidad de toda prueba diagnóstica es conocer la frecuencia de los hallazgos y como estos hallazgos se relacionan con la clínica del paciente. En Nicaragua hace falta información local, es decir información basada en la casuística del país. Por lo tanto es importante llevar a cabo este tipo de estudio para dar respuesta a esta necesidad de conocimiento.

El conocimiento adquirido a través de este estudio permitirá al médico tratante tomar decisiones en cuanto a la caracterización de la discopatía cervical y su futuro abordaje, complementando los hallazgos clínicos con los hallazgos de imagen y electroneuromiografía.



IV. PLANTEAMIENTO DEL PROBLEMA

Las discopatías cervicales constituyen un problema médico de gran importancia a nivel mundial. Si bien en el país no existen datos epidemiológicos precisos, esta entidad es de elevada frecuencia y su estudio representa uno de los porcentajes más altos de solicitudes en los servicios de resonancia magnética. Por otro lado, a pesar de que no existen registros oficiales las discopatías cervicales constituyen una de las causas más comunes de ausentismo laboral e incapacidad.

En general las patologías degenerativas son más frecuentes, y el compromiso discal es lo que genera mayor repercusión funcional, siendo su tratamiento un verdadero desafío.

Ante lo expuesto se plantea el siguiente problema:

¿Cuáles son hallazgos detectados por resonancia magnética presentes en el comportamiento clínico y el diagnóstico por electroneuromiografía, en pacientes con sospecha de discopatía cervical. Hospital Militar Escuela Dr. “Alejandro Dávila Bolaños” en el periodo comprendido Enero 2014 - Enero 2015?



V. OBJETIVOS

Objetivo general

Conocer los hallazgos detectados por resonancia magnética (RM) presentes en el comportamiento clínico y el diagnóstico por electroneuromiografía, en pacientes con sospecha de discopatía cervical en el Hospital Militar Dr. Alejandro Dávila Bolaños, entre Enero 2014 y Enero del 2015.

Objetivos específicos

1. Identificar las características generales de los pacientes en estudio.
2. Describir los síntomas referidos por los pacientes con discopatía cervical.
3. Identificar el origen de la lesión en pacientes con discopatía cervical.
4. Describir los hallazgos detectados por resonancia magnética de columna cervical en pacientes con discopatía.
5. Identificar la afectación radicular detectada por electroneuromiografía en pacientes con discopatía cervical.

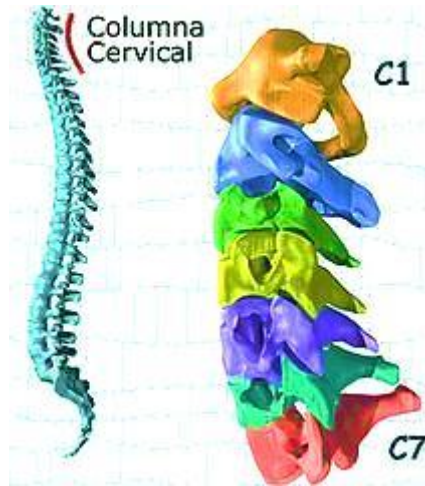


VI. MARCO TEÓRICO

1. Anatomía de la columna cervical

a. Anatomía

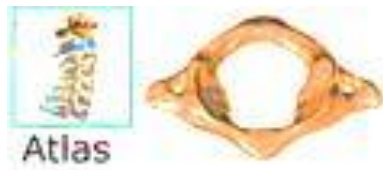La columna vertebral está formada por 24 huesos, llamados vértebras.



Las primeras 7 vértebras forman la columna vertebral cervical. Técnicamente nos referimos a ellas como vértebras C1 a C7. La columna cervical comienza donde la vértebra superior (C1, atlas) se conecta a la base del cráneo. La columna cervical presenta una curva ligeramente cóncava que acaba en la articulación de C7 con la parte superior de la columna torácica. ⁶

El atlas recibe el nombre del gigante griego que sostenía la bóveda celeste, en este caso el cráneo. Se caracteriza por tener una forma de anillo. El atlas (C1)

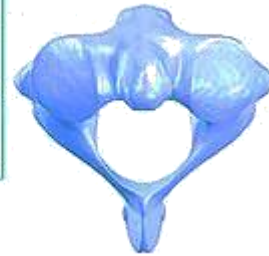Está formado por dos arcos óseos muy anchos que forman un agujero en el centro del atlas para facilitar el paso de la médula espinal. En esta zona la médula espinal es más ancha por lo que necesita más espacio cuando sale del cráneo. Por tanto, C1 tiene proyecciones óseas laterales más grandes que las del resto de las vértebras. ⁷



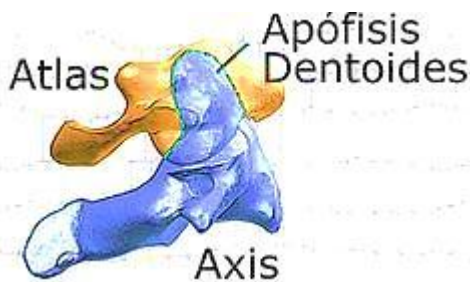
Atlas



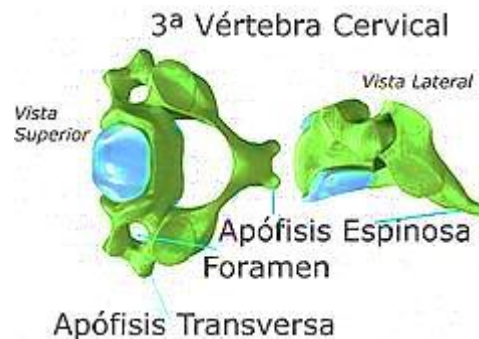
Axis



El atlas se sitúa por encima de C2 o axis; se llama así porque sirve de eje de rotación de la cabeza. El axis posee un gran hueso en la parte superior (diente del axis o apófisis odontoides) que se articula con el agujero central del atlas. Esta unión permite la gran amplitud del movimiento en rotación hacia derecha e izquierda del cuello. ⁷



Las vértebras C2 a C7 están formadas por las mismas zonas. La zona principal es el cuerpo vertebral, de forma rectangular. A este cuerpo se le une posteriormente un arco óseo que tiene dos partes: los pedículos y las láminas.





Las láminas forman la parte más externa del arco óseo que forman, cuando las vértebras están situadas una encima de otra, un hueco que rodea a la médula espinal. Por tanto, las láminas ofrecen una protección ósea a la médula espinal. En la zona donde se unen las láminas posteriormente se encuentra una proyección ósea, las apófisis espinosas, que se puede sentir con los dedos en la parte posterior de la columna. En la zona superior de la columna cervical, la apófisis más prominente corresponde a C2 y en la parte inferior, donde se unen la columna cervical y la torácica, nos encontramos con la apófisis espinosa de C7.⁷

Lateralmente encontramos en cada vértebra las apófisis transversas. El atlas tiene las apófisis transversas más grandes de la columna cervical. A diferencia del resto de la columna, las apófisis transversas de las vértebras cervicales tienen un agujero (foramen transverso) por donde van las arterias que pasan a ambos lados del cuello y que llevan al cerebro el aporte sanguíneo.⁷

Entre cada par de vértebras se forman las articulaciones facetarias (una en cada lado). Estas articulaciones conectan, formando una cadena, una vértebra con otra y a la vez permiten que el cuello se mueva en muchas direcciones.⁷

La superficie de las articulaciones facetarias están cubiertas por un cartílago articular que permite que los huesos se muevan uno contra otro suavemente, sin provocar fricción.

En ambos lados de cada vértebra se encuentra el foramen. Los dos nervios que salen de la médula, a derecha e izquierda, pasan por los forámenes. Cuando se hernia el disco intervertebral se puede reducir el espacio foraminal y puede presionar el nervio. Si se produce un crecimiento excesivo del hueso de la faceta articular también puede irritarse el nervio ya que reduce el espacio foraminal y puede “pinzar” el nervio.



a.1 Unión Disco-Vertebral

El concepto anatómico de unión disco-vertebral es complejo y considera tanto los elementos anteriores como los posteriores del canal raquídeo. En su parte ventral incluyen: el disco, las fibras de Sharpey, que lo ligan íntimamente al labrum vertebral o hueso apofisiario, el cartílago articular y hueso subcondral, así como también el aparato ligamentoso longitudinal anterior y posterior. Hacia posterior se incluyen: el aparato músculo-ligamentoso y osteovertebral, compuesto por los elementos óseos del arco neural y articulaciones inter y cigoapofisiarias, con su estructura sinovio-ligamentosa.

Cada disco intervertebral sigue en su contorno al margen óseo del cuerpo vertebral respectivo, de manera que en un corte axial, veremos cómo se acomodan íntimamente el contorno óseo al límite o margen del disco subyacente.

Entendiendo así la unión disco vertebral, puede haber enfermedad de las partes blandas que incluyen disco y ligamentos, y de los elementos "duros o fijos" como son el hueso marginal del labrum, hueso esponjoso subcondral y elementos del arco posterior.

2. Generalidades de Las Discopatías Cervicales

a. DEFINICIÓN

La patología degenerativa de la columna cervical se puede definir como un proceso progresivo que afecta a los cuerpos vertebrales y discos, provocando en una primera fase una pérdida de altura del espacio discal, seguido de artrosis en las articulaciones uncovertebrales y facetas articulares y finalmente una alteración de la motilidad cervical.

b. ESPONDILOLIS

Secundaria a cambios degenerativos, suele afectar a la columna cervical inferior y lumbar por su mayor movilidad.



Condiciona una estenosis del canal espinal o de los forámenes de conjunción debido a la formación de complejos osteofitarios, acompañados en mayor o menor medida por disco intervertebral protruido, que se extienden obliterando el espacio subaracnoideo anterior y con un grado variable de compromiso medular. Cuando se identifica hiperintensidad de señal medular se debe a mielomalacia, desmielinización o edema por mielopatía compresiva. ¹

c. TIPOS

Según el grado de afectación degenerativa de la columna cervical se pueden distinguir dos entidades: radiculopatía cervical y mielopatía cervical, así como también la combinación de las mismas. La radiculopatía cervical puede ser debida fundamentalmente a una discopatía cervical o a una estenosis foraminal, y la mielopatía suele ser secundaria a una estenosis del canal cervical motivada por una discopatía degenerativa con barra artrósica, hipertrofia del ligamento amarillo e hipertrofia de facetas y uncovertebrales, que en el 30-50% de los enfermos afecta a más de un nivel.

La mielopatía cervical constituye el problema más grave de la enfermedad degenerativa cervical y afecta al 5-10% de los pacientes con espondilosis cervical sintomática, siendo la causa más frecuente de mielopatía cervical en los pacientes de más de 55 años¹. La espondilosis cervical en un canal con estenosis congénita predispone a la mielopatía.

3. Patología de la unión disco-vertebral

En discopatía hay cambios en la señal de RM del hueso subcondral, descritas por Modic en 1988. Ellos representan distintos estados histológicos de la médula ósea subcondral.



Modic las clasificó de la siguiente manera:

a. Modic I:

Corresponde a cambios inflamatorios con neovascularización, que determinan prolongación del T1 y T2 con disminución de señal en T1 e hiperseñal en T2. Histológicamente se correlaciona con microfracturas y edema en las plataformas vertebrales, además de tejido fibroso granulatorio vascularizado, de manera que pueden demostrarse cambios con el uso de gadolinio. Estas alteraciones son reversibles o pueden progresar a los estados II y III.

Modic II:

Corresponde a infiltración grasa de tipo degenerativo y desmineralización ósea del hueso esponjoso subcondral. Hay en consecuencia, acortamiento del T1 con aumento de señal en secuencias potenciadas en T1 y prolongación del T2 con aumento de señal en secuencias potenciadas en T2.

Modic III:

Corresponde a la llamada "esclerosis discogénica" que se observa en radiografía simple en las plataformas vertebrales y se debe a regeneración con remodelación del hueso subcondral, que determinan prolongación del T1 y acortamiento del T2 con hiposeñal en secuencias potenciadas en T1 y T2.

Hay cambios que afectan directamente al disco intervertebral, que comprenden aquellos relacionados a la edad del paciente y que consisten en disminución de altura y de señal de éste, por degeneración y deshidratación, en ocasiones asociados a la presencia de gas y depósitos distróficos de calcio.

En RM se observa pérdida de la línea hipointensa horizontal central del disco normal, determinada por la disposición de tejido fibroso denso. El disco puede presentar protrusión o prolapso de su contorno y alteraciones de señal a nivel anular por roturas parciales de fibras. También se observa disminución de altura, y



cambios degenerativos del hueso y médula subcondral, que se asocian a alteraciones de los elementos óseos del arco posterior y de las partes blandas.

La morfología del contorno discal va desde el concepto de lo "normal para la edad del paciente", al disco "herniado". El contorno normal es aquel que no excede por más de 1 a 2 mm el margen del cuerpo vertebral o contorno mineral óseo y puede ser ligeramente convexo o cóncavo en proyección axial. Las anomalías pueden ser localizadas (< 50% del contorno discal) o generalizadas (> del 50% del contorno discal). En estas últimas también llamadas protrusiones o prolapsos anulares, el contorno excede más de 3 mm el margen del cuerpo vertebral.

Las extrusiones son lesiones focales del contorno discal de base menor a la circunferencia discal total protruida. Las hernias discales son, por tanto, extrusiones que consisten en una combinación de material nuclear y anular; en ocasiones exclusivamente material anular.

Los cambios del disco intervertebral son un fenómeno fisiológico relacionado a la edad y en consecuencia "normales". Es frecuente el hallazgo, desde la cuarta década de la vida, de las "deshidrataciones discales" con estrechamiento de los espacios y también de protrusiones discales generalizadas o prolapsos anulares ("bulging disc").

La enfermedad discal degenerativa se observa en un 100% de pacientes mayores de 65 años y en un 77% de pacientes menores a 45 años. No ocurre así con las extrusiones discales o la compresión radicular selectiva que no tienen una relación estricta con la edad.

La presencia de osteofitos anteriores y laterales se demuestra en 100% de los esqueletos sobre 40 años por tanto es una consecuencia normal del envejecimiento. En cambio los osteofitos posteriores sólo se observan en una minoría de los esqueletos de mayores de 80 años y se relacionan a la edad.

La pérdida de altura del disco se clasifica en discreta o leve (< 25%), moderada (25%-50%) y avanzada (> 50%), para ello debe compararse con un nivel normal.



La hernia del disco ha sido definida como "desplazamiento localizado de material discal más allá de los límites del espacio intervertebral". Este material puede estar constituido por núcleo pulposo, cartílago, fragmentos apofisiarios óseos, tejido anular o combinación de ellos.

El mecanismo físico para que se produzca una hernia incluye movimientos conjuntos y/o sucesivos de compresión, flexión y rotación.

El concepto patológico de hernia comprende la migración de material del núcleo pulposo a lo largo del trayecto de una ruptura radial de las fibras del anillo fibroso, esto se traduce como un defecto morfológico del contorno discal posterior. La descripción de una anomalía del contorno anatómico discal no está siempre en concordancia con el síndrome doloroso.

b. Clasificación de la Patología Discal

Normal: De desarrollo normal libre de cambios atribuibles a enfermedad, trauma o edad. Solo se considera la morfología y no el contexto clínico.

Degeneración discal: El envejecimiento normal se asocia a reemplazo del tejido matricial mucoso por uno fibroso, con preservación de la altura discal y márgenes regulares.

En este grupo se incluye los cambios secundarios a la edad y aquellos propiamente degenerativos.

Hernia: Desplazamiento localizado de núcleo pulposo, cartílago o fragmento óseo apofisiario, o tejido anular fragmentado por fuera del espacio normalmente ocupado por el disco intervertebral.

Roturas anulares o fisuras anulares: corresponden a pérdida de la integridad del anillo y pueden ser radiales, transversas o concéntricas que no son secundarias a trauma.



4. Manifestaciones Clínicas.

La historia natural de la mielopatía espondilótica cervical es en la mayoría de enfermos, un deterioro neurológico progresivo, el cual cursa con déficit motor y sensitivo de grado variable, presentándose síntomas como pérdida de fuerza, dificultad en la realización de movimientos de precisión en las manos y alteración de la sensibilidad.

Las manifestaciones clínicas de la patología degenerativa de la columna cervical tienen indicación de tratamiento quirúrgico cuando producen déficit neurológico y no responden al tratamiento médico (radiculopatía cervical), o cuando la afectación neurológica es progresiva (mielopatía cervical moderada y grave), o cursa con un déficit neurológico agudo. En ambos casos la cirugía tiene por finalidad la descompresión radicular y medular para facilitar la mejoría clínica y la recuperación de los déficits, aunque en los enfermos con mielopatía no siempre es posible.

Globalmente, el resultado quirúrgico de los enfermos con mielopatía cervical muestra una mejoría entre el 50-80%, y entre un 5-30% presentan un empeoramiento tardío. Entre los factores que se correlacionan con un peor pronóstico están la edad avanzada, el déficit neurológico grave, tiempo prolongado de evolución de la enfermedad, compresión multisegmentaria de la médula y la alteración de la señal medular en las secuencias T1 y T2 de la resonancia magnética (RM) cervical.

5. Estudio de Imagen y Electroneuromiografía para la Evaluación de la Radiculopatía.

En lo que respecta a estudios de imagen, la radiografía simple generalmente es la primera que se solicita, sin embargo, es de poca utilidad, ya que únicamente aporta datos de destrucción ósea o desviaciones anatómicas, por lo que la imagen de resonancia magnética (IRM) es el estudio de elección. Actualmente no existen guías que dicten su uso en pacientes con radiculopatía, no obstante, lo que queda



claro es que toda persona que muestre sintomatología de mielopatía (datos que sugieran patología complicada o déficit neurológico progresivo) deberá someterse a este estudio en cuanto sea posible. En los casos en que estén ausentes, el estudio puede ser diferido y realizado en quienes persistan o no mejoren después de 4-6 semanas de tratamiento. Lo anterior con base en la alta frecuencia de alteraciones en la columna detectadas por este método en pacientes asintomáticos (herniación de disco en 57% de individuos asintomáticos).

La imagen deberá incluir secuencias en T1 y T2, con cortes axiales y sagitales. En T2 es la secuencia en la que se evaluará con mayor precisión la presencia de herniación de un disco intervertebral, mostrando imágenes de baja intensidad que contrastan con la hiperintensidad proporcionada por el líquido cefalorraquídeo. Los estudios generalmente se realizan sin gadolinio, aunque éste puede utilizarse en casos de evaluación posquirúrgica.

La electroneuromiografía y los estudios de las velocidades de conducción son una extensión del examen físico, pero no todas las personas con radiculopatía requieren del mismo; se aplicará a los individuos en quienes los hallazgos de imagen no correlacionen con el cuadro clínico o viceversa. Es posible encontrar alteraciones en las pruebas dentro de las tres semanas de inicio de la compresión nerviosa. El papel de los estudios electrodiagnósticos cobra vital importancia en la planeación quirúrgica, si así lo requiere el paciente, ya que es capaz de identificar el nivel anatómico de daño nervioso y de descartar las otras posibilidades diagnósticas.

Las ondas F y los reflejos H no se emplean para el diagnóstico de radiculopatía, sin embargo, son de gran utilidad para descartar otras posibilidades diagnósticas, como la polineuropatía o la mononeuropatía.

El estudio deberá incluir:

- 1) Evaluación de los músculos inervados por un mismo miotomo, pero diferentes nervios periféricos para excluir de esta manera una mononeuropatía.



- 2) Evaluación tanto de músculos proximales como distales de la misma raíz nerviosa para descartar la patología distal de la proximal.
- 3) Evaluación de los músculos inervados por un mismo miotomo por arriba y abajo del nivel del que se sospeche existe la lesión.
- 4) Evaluación de los músculos para espinales para diferenciar una plexopatía de una radiculopatía; además, su uso aumenta la sensibilidad del estudio.

a. Exploración Neurofisiológica.

La exploración neurofisiológica se basa en los resultados de la electromiografía (EMG), aunque existen técnicas adicionales de valor mucho más limitado, entre las que cabe mencionar la onda F y el reflejo H. Algunas investigaciones informan de una sensibilidad del reflejo H en el diagnóstico de la radiculopatía espondilótica C6-C7, que oscila entre el 56 y el 68 % de efectividad. La onda F, por su parte, sólo ha demostrado un valor reducido para este diagnóstico.

Los potenciales evocados somatosensoriales (PESS) y los potenciales evocados motores por estimulación magnética transcortical (PEM) son herramientas diagnósticas, aplicables al estudio paraclínico de la MCE. El registro de los PEM es un método diagnóstico que consiste en la aplicación de impulsos magnéticos cortos a través del cuero cabelludo sobre la corteza motora, y la recogida de los potenciales de acción muscular en músculos de los miembros superiores o de los miembros inferiores. Las latencias motoras y el tiempo de conducción central resultan prolongados en esta enfermedad.

El registro del PESS consiste en la aplicación de un estímulo eléctrico sobre el trayecto de un nervio sensitivo o mixto y la obtención de las respuestas evocadas en distintos sitios de la vía somatosensorial. Los nervios que usualmente se estimulan son el mediano o el cubital en los miembros superiores. Es un método diagnóstico de sensibilidad moderada, generalmente por debajo del 50 %, lo cual se atribuye al hecho de que las hernias discales tienden a provocar compresiones ventrolaterales más que dorsales.



Algunas investigaciones aseveran que la combinación de ambas pruebas diagnósticas (PESS y PEM) es válida para evaluar la afectación funcional de la médula cervical en pacientes presintomáticos.

Otros estudios demuestran que tanto los PESS como los PEM son útiles para la diferenciación entre MCE y otras afecciones. Estos estudios apoyan el diagnóstico, permiten realizar el diagnóstico diferencial, así como la localización topográfica de la afección y su intensidad, lo cual a su vez permite elaborar un pronóstico de la evolución del paciente y de la conducta ulterior.



VII. DISEÑO METODOLÓGICO

Tipo de estudio

Este estudio se caracterizó por ser observacional, descriptivo, transversal.

Área y período de estudio

La unidad de salud donde se llevó a cabo el presente estudio, fue en el Hospital Militar Alejandro Dávila Bolaños, entre el 1 de enero del 2014 y el 31 de enero del 2015.

UNIVERSO DE ESTUDIO Y MUESTRA

UNIVERSO

Los pacientes con sospecha diagnóstica de discopatía cervical que fueron atendidos en el período de estudio.

MUESTRA: 42 pacientes con sospecha diagnóstica de discopatía cervical.

CRITERIOS DE INCLUSIÓN DE LA MUESTRA:

- Pacientes con sospecha diagnóstica de discopatía cervical sin discriminación de sexo.
- Pacientes con sospecha diagnóstica de discopatía cervical con estudio de resonancia magnética.
- Pacientes con sospecha diagnóstica de discopatía cervical con estudio de electroneuromiografía.
- Pacientes con sospecha diagnóstica de discopatía cervical con datos completos en el expediente clínico.

CRITERIOS DE EXCLUSIÓN

Los que no cumplen con los criterios de inclusión.



DETERMINACIÓN DEL TAMAÑO DE LA MUESTRA

El tamaño de la muestra fue estimado a través de la aplicación de la fórmula muestral obtenida en el programa: PS Power and Sample Size Calculation, versión 2.1-2007 (Copyright © 1997 by William D. Dupont and Walton D. Plummer); fórmula para población finita, menos de diez mil unidades de observación para un solo grupo de población. Con este tamaño de muestra se obtuvo los siguientes parámetros. Un nivel de confianza del 90%, precisión o error admitido de 5% y proporción esperada del 70%.

TIPO DE MUESTRA: Probabilística.

TIPO DE MUESTREO Y METODO DE SELECCION

La selección de los casos se hizo siguiendo un procedimiento aleatorio simple, el sorteo aleatorio se hizo a través del programa SPSS 20.0.

TÉCNICAS Y PROCEDIMIENTOS PARA RECOLECTAR LA INFORMACIÓN

La técnica utilizada en este estudio fue la observación.

FUENTE DE LA INFORMACION

La Ficha de recolección de la información cual fue conformada por incisos, los cuales fueron diseñados en forma de preguntas cerradas, incluyeron información acerca de las siguientes grandes secciones:

- I. Datos socio-demográficos.
- II. Hallazgos de resonancia magnéticas.
- III. Hallazgos de electroneuromiografía.

Esta ficha fue aplicada a cada expediente de cada caso seleccionado.



TÉCNICAS DE PROCESAMIENTO Y ANÁLISIS DE LA INFORMACIÓN

Creación de base de datos.

La información obtenida a través de la aplicación del instrumento fue introducida en una base de datos utilizando el programa SPSS 20.0 versión para Windows (SPSS 2011).

Estadística descriptiva

Las variables fueron descritas usando los estadígrafos correspondientes a la naturaleza de la variable de interés (si eran variables categóricas o variables cuantitativas)

Variables categóricas (conocidas como cualitativas): Se describen en términos de frecuencias absolutas (número de casos observados) y frecuencias relativas (porcentajes). Los datos son mostrados en tablas de contingencia. Los datos son ilustrados usando gráficos de barra.

Para el análisis descriptivo de las variables se usó el programa estadístico de SPSS 20.0

CONSIDERACIONES ÉTICAS.

Esta investigación fue aprobada por el Hospital Militar Alejandro Dávila Bolaños, a través de las autoridades correspondientes.

Al finalizar el estudio y después haber presentado resultados, se procederá a la preparación final de un reporte, que será entregado a las instituciones colaboradoras. Dicha información será presentada en los diversos foros o espacios que las instituciones involucradas estimen conveniente.

No se presentará información individual y toda la información es confidencial, y en la base de datos no se registran nombres ni de doctores ni de pacientes. Solo el equipo investigador tendrá acceso a la base de datos original.



VIII. RESULTADOS

En cuanto a las características sociodemográficas, el grupo etáreo más frecuente fue el de 40 a 49 años (47.6%), seguido por el de 50 a 59 años (21.4%); el restante 21% se encuentra entre los 20 y 40 años. El sexo femenino tuvo un 66.7%, y el masculino un 33.3%. El personal médico ocupó el 30.8%, seguido de los abogados con un 26.13% y personal administrativo – oficinistas con un 23.80%. El 19% restante está representado por comerciante, ama de casa y otros.

(Cuadro 1)

Los síntomas más frecuentes fueron la parestesia (93%), seguido de dolor del hombro (50%), y dolor cervico braquial (48%), disestesia con un 40%, dolor cervical en un 36%. **(Cuadro 2)**

El origen de la lesión más frecuente fue la enfermedad degenerativa con un 66.7% seguido de la traumática con un 33.3%. **(Cuadro 3)**

Con respecto a los hallazgos por resonancia magnética, el estudio revela que el 59% de los pacientes presentan datos de herniación. En el 31% de los pacientes se observó repercusión neurorradicular, el restante 69% no presentaron compromiso neurorradicular. El tipo de herniación más frecuente fue la protrusión con (30.95%), seguido por abombamiento (23.8%) y extrusión (4.76%). Predominó el abombamiento asimétrico con un 14.3%, el restante 9.5% corresponde al abombamiento de tipo simétrico. La protrusión focal ocupó el 21.4% seguida de base ancha en un 9.5%. En la extrusión el 4.8% fue representado por la migración el secuestro 0%. El nivel más frecuente de lesión o de la discopatía fue C5-C6 (50%), seguido de C4-C5 y C6-C7 para un (23.80%) para cada uno. El 16.66% correspondió a C3-C4 y el 2.38% a C2-C3. Dentro de otros hallazgos se encontró datos de disminución difusa de la señal de los discos en un 40%. El 42% de los pacientes presentó Discartrosis. El 28.6% presentó una lordosis cervical normal, 45.2% presentó rectificación de lordosis cervical y 26% rectificación e inversión de la lordosis cervical y en 81% de los casos se encontró lesiones óseas. **(Cuadro 4)**



En cuanto al tipo de lesiones óseas detectadas por resonancia magnética, se observó osteofitos en el 80% de los casos, Uncoartrosis 23.8% disminución en la altura de los cuerpos vertebrales en el 54.76%, y cambios en los platillos vertebrales en el 50%; de ellos el 23.8% presento cambios tipo MODIC I el 14.28% tipo MODIC II y el 11.9% tipo MODIC III. **(Cuadro 5)**

Con relación a los hallazgos por electromiografía en pacientes con sospecha de discopatía en los que se realizó también Resonancia Magnética se observaron los siguientes resultados: la frecuencia de neuropatía detectada por electromiografía fue del 38%. El 61.9% no tenían neuropatía. Hubo un predominio de neuropatía bilateral (23.8%), seguido de Neuropatía derecha en un 9.5% y Neuropatía izquierda en un 4.8%. Se encontraron datos de denervación en un 7% y el 31% correspondió a Neuropatía sin datos de denervación y el 31% correspondió a Neuropatía sin datos denervación. **(Cuadro 6)**

Al evaluar la frecuencia de la Raíz nerviosa afectada se observó que en el 28.57% de los casos se afectó C6 y en el 21.4% en C5, 9.52% C4 y 2.38% tanto para la raíz nerviosa de C3 y C7. **(Cuadro 7)**



IX. DISCUSIÓN

Con relación a las características generales de los pacientes en estudio, más de dos terceras partes estaban entre los 40 y los 59 años de edad. Con respecto a los hallazgos por resonancia magnética, nuestro estudio revela que en dos terceras parte de los pacientes presentan datos de herniación y que en 7 de cada 10 pacientes no hubo repercusión radiculonerviosa. El nivel más frecuente de lesión o de la discopatía fue C5-C6 seguido por C4-C5. Estos hallazgos se corresponden con la literatura que indica que tomando en cuenta las hernias cervicales sintomáticas aquellas que cursan con una radiculopatía, las hernias de disco cervicales son más frecuentes en la 4ta y 5ta década de la vida y la localización más frecuente es en el nivel C6–C7 seguido del C5–C6 y del C4–C5; siendo la raíz C7 la más afectada. En un estudio poblacional en Rochester, Minnesota, EE.UU., la prevalencia de radiculopatía cervical fue de 107,3 hombres y 63,5 mujeres por 100.000 habitantes, de los cuales el 5,5% eran por hernias de disco cervicales.

En nuestro estudio predominó el sexo femenino, y la mayor parte eran pacientes profesionales con trabajos de oficina. Esto es diferente a lo reportado por otros estudios, por ejemplo Kelsey et al, en un estudio retrospectivo sobre pacientes que consultaron por cervicalgia o cervicobraquialgia y que acabaron con diagnóstico de HDC muestran como factores asociados las actividades laborales pesadas, fumadores, sexo masculino y participación en deportes acuáticos. Sin embargo se pueden observar hernias de disco cervicales asintomáticas en el 10% de los individuos menores de 40 años y hasta en el 5% de los mayores de 40 años. Boden et al, en 63 individuos asintomáticos, demostraron anomalías en el 19% de los casos.

Un punto importante a discutir es el relacionado con el dolor en las hernias de disco cervicales. En nuestro estudio hubo predominio de síntomas como la parestesia, y el dolor cervico braquial y cervical, irradiado a hombros específicamente. Según lo publicado en la literatura, las hernias de disco



cervicales pueden afectar tanto las raíces en su origen como el cordón medular, dependiendo de su localización. Sin embargo, la compresión de una raíz por sí misma no siempre provoca dolor. La mayoría de los conocimientos en este campo derivan de estudios en hernias lumbares, Smyth y Wright demostraron que si un nervio está sometido a cambios inflamatorios crónicos, incluso mínimas deformidades pueden provocar dolor. Así mismo, se sabe que el estímulo de las capas periféricas del anillo del disco puede originar dolor y que por compresión o edema se puede provocar dolor radicular. En las hernias lumbares el material del núcleo pulposo en contacto con la raíz puede sensibilizar y estimular bioquímicamente hasta provocar dolor radicular y los mediadores de la inflamación (metaloproteinasas, PG-E2, IL-6, óxido nítrico) son liberados en las hernias de disco cervicales lo que justifica el tratamiento antiinflamatorio cuando hay dolor en una hernia discal.

En nuestro estudio el síntoma más frecuente fue realmente la parestesia seguido por dolor cervical o cervico braquial. Según múltiples estudios publicados, en cuanto a la discopatía cervical la manifestación clínica habitual suele ser una cervicalgia, cervico braquialgia con disestesias y debilidad o no de algún par motor de la extremidad superior, afectación de primera motoneurona y clínica de mielopatía cervical o una combinación de todas ellas. Entre un 80–100% presentan una clínica de dolor cervical irradiado por la extremidad superior, con o sin afectación de algún par muscular o parestesias, generalmente sin causa desencadenante. La distribución del dolor y las parestesias no siempre se localizan anatómicamente como definen los manuales clásicos ya que diversas raíces pueden presentar una distribución similar del dolor. Ocasionalmente el dolor puede seguir una distribución atípica, con dolor referido en mama o tórax (pseudo-angina)



Con relación a los hallazgos de electromiografía, la frecuencia de neuropatía detectada por electromiografía fue del 38%. Hubo un predominio de neuropatía bilateral sin datos de denervación. El nivel más afectado fue C6 y C5. Según la literatura los niveles más frecuentemente afectados son C6–C7 y C5–C6. Odomet al, en una serie 246 casos, muestran una afectación de la raíz C7, por lesión disco C6–7, en el 70% de los casos, y una afectación de la raíz C6, por lesión disco C5–6, en el 24%. Sin embargo, Lundsford et al, en 334 pacientes describieron un 48% de hernias de disco cervicales en C5–C6 y un 37% en C6–C7.

Nuestro estudio de forma general revela que no hay un patrón claro de la sintomatología con respecto a los hallazgos detectados por resonancia, o bien detectados por electromiografía. Múltiples autores indican que globalmente los signos clínicos de la exploración tienen poca sensibilidad, siendo solo capaces de detectar el nivel de compresión en el 50% de los casos.

A la hora de evaluar las pruebas de imagen, debe existir una concordancia entre los hallazgos clínicos y la imagen de las hernias de disco cervicales. En la literatura médica se evidencia que hay pacientes asintomáticos con imágenes de hernia de disco cervical, y muchos autores señalan que faltan algoritmos clínicos precisos que determinen criterios diagnósticos y una secuencia precisa de las exploraciones en pacientes con hernias de disco cervicales. Las publicaciones hacen referencia al orden a seguir en las exploraciones complementarias pero no dan indicaciones precisas sobre cuándo está indicado un estudio dependiendo evolución o cambios clínicos.

Las indicaciones de estudios electrofisiológicos no están consensuadas ya que la sensibilidad y especificidad de dichas pruebas es bajo. Vohanka y Dvorak analizaron la sensibilidad de diferentes pruebas neurofisiológicas en pacientes con hernia de disco cervical o estenosis de canal y correlacionaron los hallazgos con las imágenes de RNM o TAC que posteriormente no fueron confirmadas durante la cirugía. Los estudios EMG mostraron solo una especificidad del 30% en pacientes con radiculopatía pero sin déficit motor.



Los estudios PES o PEM mostraron una sensibilidad media de 55% y los estudios de PEM hasta un 75% de falsos negativos. En el 53% de los pacientes con hallazgos objetivos de compresión radicular presentaron un falso negativo en los PES y solo 59% presentaban signos de denervación en el EMG. Esta elevada incidencia de falsos negativos hace que los estudios electrofisiológicos sean poco reproducibles a la hora de confirmar hallazgos clínicos.



X. CONCLUSIONES

1. En cuanto a las características generales, el grupo etáreo más frecuente fue el de 40 a 49 años seguido del grupo entre 50 a 59 años. Predominó el sexo femenino. En la población en estudio hubo un predominio de profesionales seguido de personal administrativo o de oficina.
2. En cuanto a la presentación clínica el mecanismo de lesión más frecuente fue degenerativo, y los síntomas más frecuentes fueron la parestesia, seguido de dolor del hombro y dolor cervico braquial.
3. Con respecto a los hallazgos por resonancia magnética, nuestro estudio revela que dos terceras partes de los pacientes presentan datos de herniación y un porcentaje considerable presenta datos de disminución difusa de la señal de los discos. Por otro lado en una tercera parte de los pacientes se observó repercusión radiculonerviosa. Con respecto al tipo de herniación predominó la protrusión seguido por abombamiento y extrusión. El nivel más frecuente de lesión o de la discopatía fue C5-C6 seguido por C4-C5. Al clasificar el tipo de herniación se observó que predominó el abombamiento asimétrico y en cuanto a la protrusión, la más frecuente fue la focal.
4. Con relación a los hallazgos por electromiografía la frecuencia de neuropatía detectada fue del 38%. Hubo un predominio de neuropatía bilateral, sin datos de denervación. Al evaluar la frecuencia de la Raíz nerviosa afectada se observó que más de $\frac{3}{4}$ partes de los casos se afectó C6 y C5.



Xi. RECOMENDACIONES

Se estudio recomienda que todo paciente con sospecha de discopatía debe realizársele una resonancia magnética con electromiografía complementaria, ya que un buen número de pacientes con sintomatología clínica y hallazgos de resonancia poco significativo, es a través de la electromiografía que podemos confirmar el origen de sus síntomas los cuales pueden radicar en una patología Distal; así como también confirmar el daño radicular ante un estudio de resonancia magnética con hallazgos significativos.



XII. BIBLIOGRAFÍA

1. Brisby H. Nerve root injuries in patients with chronic low pain. *OrthopClin N Am* 2003; 34: 221-227.
2. Carette S, Phil M, Fehlings M, Cervical Radiculopathy, *N Engl J Med* 353 (4): 392-399.
3. Carragee E. Persistent low back pain. *N Engl J Med*, may 2005, 352;18:1891-1898.
4. Chiles BW, Leonard MA, Choudhri HF, Cooper PR. Cervical spondylotic myelopathy: patterns of neurological deficit and recovery after anterior cervical decompression. *Neurosurgery*. 1999;44(4):762-9.
5. Deyo R, Weinstein J. Low back pain. *N Engl J Med*, february 2001, 344 (5): 363-370.
6. Hanley B. Frontera: essentials of physical medicine and rehabilitation, primera edición.
7. Huang CR, Sandhu HS. The current status of lumbar total disc replacement. *OrthopClin N Am* 2004 (35): 33-42.
8. King JT, McGinnis KA, Roberts MS. Quality of life assessment with the medical outcomes study short form-36 among patients with cervical spondylotic myelopathy. *Neurosurgery*. 2003;52(1):113-20.
9. Marx. Rosen's emergency medicine: concepts and clinical practice, 5th ed.
10. Montgomery DM, Brower RS. Cervical spondylotic myelopathy. Clinical syndrome and natural history. *OrthopClin North Am*. 1992;23(3):487-93.
11. Patrick C, Bromeen, De Kromm Marc, Wilmink Jan, et al. Low back effectiveness of bed rest ciática. *N Engl J Med*, feb 1999;340 (6): 418-423.
12. Sadasivan KK, Reddy RP, Albright JA. The natural history of cervical spondylotic myelopathy. *Yale J Biol Med*. 1993;66(3):235-42.
13. Shapiro B, Preston C. Entrapment and compressive neuropathies. *Med Clin N Am* 2003: 663-669.
14. Smeal W, Tyburski M, Alleva J. Discogenic/Radicular Pain, *Dis Mon* 2004;50: 636-669.



15. Staiger Thomas O, GasterBrak, Sullivan Mark. Systematic Review of antidepressants in the treatment of chronic low back pain. Spine nov 2003, 28 (22): 2540-2545.
16. Uchida K, Nakajima H, Sato R, et al. Multivariate analysis of the neurological outcome of surgery for cervical compressive myelopathy. J Orthop Sci. 2005;10(6):564-73.
17. Van Tulder MW, Touray T, Furlan AD, et al. Muscle relaxants for non-specific low back pain. Cochrane Database Syst Rev 2003, 2: Cdo04252-Cdo04252.
18. Younger D. Entrapment neuropathies. Prim Care Office Pract, 2004, 31:53-65.



ANEXOS



Cuadro No. 1: Características Sociodemográficas de los pacientes con sospecha de discopatía en los que se realizó Resonancia Magnética y electromiografía, en el Hospital Militar Escuela “Dr. Alejandro Dávila Bolaños”, entre Enero 2014 y Enero del 2015.

| | | Frecuencia | Porcentaje |
|-----------|----------------------------------|------------|------------|
| EDAD | 20-29 | 1 | 2.4 |
| | 30-39 | 8 | 19.0 |
| | 40 – 49 | 20 | 47.6 |
| | 50 – 59 | 9 | 21.4 |
| | ≥ 60 | 4 | 9.5 |
| | TOTAL | 42 | 100.0 |
| SEXO | FEMENINO | 28 | 66.7 |
| | MASCULINO | 14 | 33.3 |
| | TOTAL | 42 | 100.0 |
| OCUPACION | ABOGADO | 11 | 26.13 |
| | MEDICOS | 13 | 30.88 |
| | ADMINISTRATIVOS / OFICINISTAS | 10 | 24 |
| | COMERCIANTES | 2 | 4.8 |
| | AMA DE CASA | 1 | 2.4 |
| | OTROS | 5 | 11.9 |
| | TOTAL | 42 | 100.0 |

FUENTE: EXPEDIENTE CLÍNICO



Cuadro No.2: Síntomas en pacientes (n=42) con sospecha de discopatía en los que se realizó RM y electromiografía, en el Hospital Militar Dr. Alejandro Dávila Bolaños, entre Enero 2014 y Enero del 2015.

| | | Frecuencia | Porcentaje |
|----------|---------------------------|------------|------------|
| SÍNTOMAS | DOLOR CERVICAL | 15 | 36% |
| | DOLOR CERVICO BRAQUIAL | 20 | 48% |
| | PARESTESIA | 39 | 93% |
| | DOLOR DE HOMBRO | 21 | 50% |
| | DISESTESIA | 17 | 40% |

Cuadro No.3: Origen de la lesión en pacientes con discopatía cervical.

| | | Frecuencia | Porcentaje |
|---------------------|--------------|------------|------------|
| ORIGEN DE LA LESION | TRAUMATICA | 14 | 33.3 |
| | DEGENERATIVA | 28 | 66.7 |
| | Total | 42 | 100.0 |

FUENTE: EXPEDIENTE CLÍNICO



Cuadro No. 4: Hallazgos por resonancia magnética asociados a discopatía, en pacientes (n=42) con sospecha de discopatía cervical en los que se realizó Resonancia Magnética y Electroneuromiografía, en el Hospital Militar Escuela "Dr. Alejandro Dávila Bolaños", entre Enero 2014 y Enero del 2015.

| HALLAZGOS ASOCIADOS A DISCOPATÍA | | Frecuencia | Porcentaje |
|----------------------------------|--|------------|------------|
| DISCOPATIA | HERNIACION | 25 | 59.5 |
| | Disminución difusa de la señal de los discos | 17 | 40.5 |
| | Total | 42 | 100 |
| | | | |
| REPERCUSIÓN | SI | 13 | 31 |
| | NO | 29 | 69 |
| | Total | 42 | 100 |

| TIPO DE HERNIACION | Frecuencia | Porcentaje |
|--------------------|------------|------------|
| ABOMBAMIENTO | 10 | 23.8 |
| PROTRUSION | 13 | 30.95 |
| EXTRUSION | 2 | 4.76 |



Cuadro No. 4: Hallazgos por resonancia magnética asociados a discopatía, en pacientes (n=42) con sospecha de discopatía cervical en los que se realizó Resonancia Magnética y Electroneuromiografía, en el Hospital Militar Escuela "Dr. Alejandro Dávila Bolaños", entre Enero 2014 y Enero del 2015.

| | | Frecuencia | Porcentaje |
|--------------|------------|------------|------------|
| ABOMBAMIENTO | SIMETRICO | 4 | 9.5 |
| | ASIMETRICO | 6 | 14.3 |
| | Total | 10 | 23.8 |
| PROTRUSIÓN | FOCAL | 9 | 21.4 |
| | BASE ANCHA | 4 | 9.5 |
| | Total | 13 | 31 |
| Extrusión | MIGRACION | 2 | 4.8 |
| | SECUESTRO | 0 | 0 |

| | | Frecuencia | Porcentaje |
|--------------------|-------|------------|------------|
| NIVEL DE LA LESION | C2.C3 | 1 | 2.38 |
| | C3.C4 | 7 | 16.66 |
| | C4.C5 | 10 | 23.8 |
| | C5.C6 | 21 | 50 |
| | C6.C7 | 10 | 23.8 |



Cuadro No. 4: Hallazgos por resonancia magnética asociados a discopatía, en pacientes (n=42) con sospecha de discopatía cervical en los que se realizó Resonancia Magnética y Electroneuromiografía, en el Hospital Militar Escuela "Dr. Alejandro Dávila Bolaños", entre Enero 2014 y Enero del 2015.

| OTROS HALLAZGOS ENCONTRADOS | | Frecuencia | Porcentaje |
|-----------------------------|---|------------|------------|
| Discartrosis | SI | 18 | 42.9 |
| lordosis cervical | NORMAL | 12 | 28.6 |
| | RECTIFICACION DE LORDOSIS CERVICAL | 19 | 45.2 |
| | | | |
| | RECTIFICACION E INVERSION DE LA LORDOSIS CERVICAL | 11 | 26.2 |
| | Total | 42 | 100 |



Cuadro No.5: Tipo de lesiones óseas en pacientes (n=42) con sospecha de discopatía en los que se realizó RM y electromiografía, en el Hospital Militar Dr. Alejandro Dávila Bolaños, entre Enero 2014 y Enero del 2015.

| | | Frecuencia | Porcentaje |
|------------------------|---|------------|------------|
| LESIONES OSEAS | NO | 8 | 19 |
| | SI | 34 | 81 |
| Total | | 42 | 100 |
| TIPO DE LESIONES OSEAS | OSTEOFITOS | 34 | 80 |
| | UNCOARTROSIS | 10 | 23.8 |
| | DISMINUCION EN LA ALTURA DE LOS CUERPOS VERTEBRALES | 23 | 54.76 |
| | CAMBIOS EN LOS PLATILLOS VERTEBRALES | 21 | 50 |

| CAMBIOS EN LOS PLATILLOS VERTEBRALES MODIC I | Frecuencia | Porcentaje |
|--|------------|------------|
| MODIC I | 10 | 23.8 |
| MODIC II | 6 | 14.3 |
| MODIC III | 5 | 11.9 |
| TOTAL | 21 | 50 |



Cuadro No.6: Hallazgos por electromiografía en pacientes con sospecha de discopatía en los que se realizó Resonancia Magnética y electroneuromiografía, en el Hospital Militar Escuela "Dr. Alejandro Dávila Bolaños", entre Enero 2014 y Enero del 2015.

| | | Frecuencia | Porcentaje |
|-----------------------|---------------------------|------------|------------|
| RADICULOPATIA | NO | 26 | 61.9 |
| | SI | 16 | 38.1 |
| Total | | 42 | 100 |
| TIPO DE RADICULOPATIA | IZQUIERDA | 2 | 4.8 |
| | DERECHA | 4 | 9.5 |
| | BILATERAL | 10 | 23.8 |
| | Total | 16 | 38.1 |
| DESNERVACION | CON DATOS DE DESNERVACION | 3 | 7.14 |
| | SIN DATOS DE DESNERVACION | 13 | 31 |
| | Total | 16 | 38.1 |



Cuadro No.7: Raíz nerviosa afectada en pacientes con sospecha de discopatía en los que se realizó Resonancia Magnética y electroneuromiografía, en el Hospital Militar Escuela "Dr. Alejandro Dávila Bolaños", entre Enero 2014 y Enero del 2015.

| RAIZ NERVIOSA AFECTADA | Frecuencia | Porcentaje |
|------------------------|------------|------------|
| RAIZ NERVIOSA C3 | 1 | 2.38 |
| RAIZ NERVIOSA C4 | 4 | 9.52 |
| RAIZ NERVIOSA C5 | 9 | 21.40 |
| RAIZ NERVIOSA C6 | 12 | 28.57 |
| RAIZ NERVIOSA C7 | 1 | 2.38 |



Grafico No. 1: Características Sociodemográficas de los pacientes con sospecha de discopatía en los que se realizó Resonancia Magnética y electromiografía, en el Hospital Militar Escuela “Dr. Alejandro Dávila Bolaños”, entre Enero 2014 y Enero del 2015.

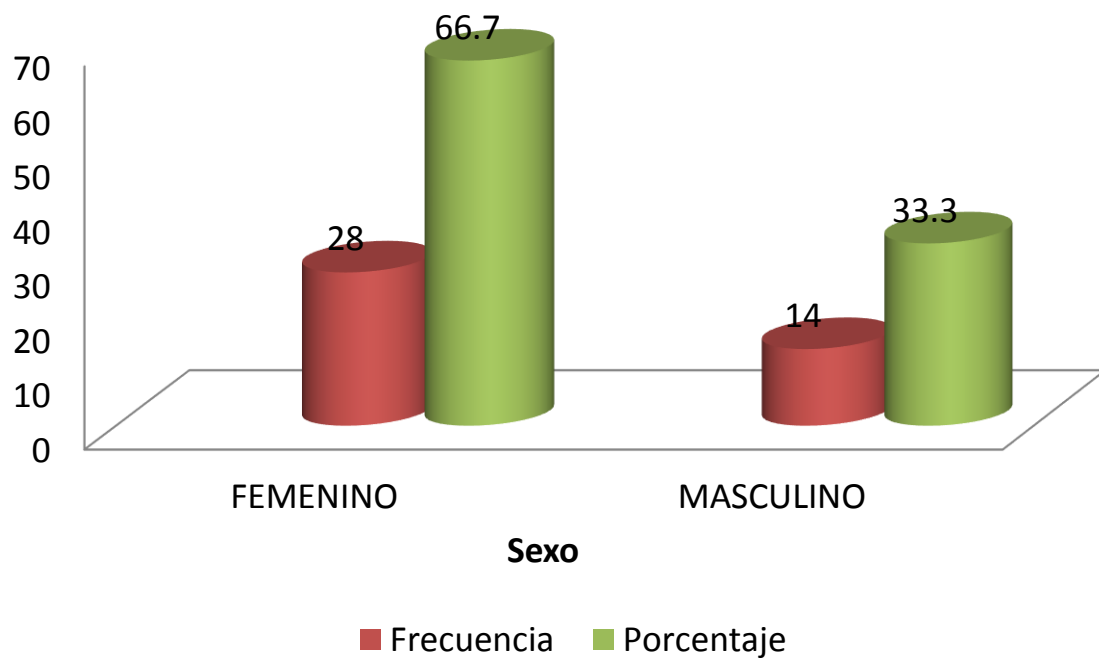
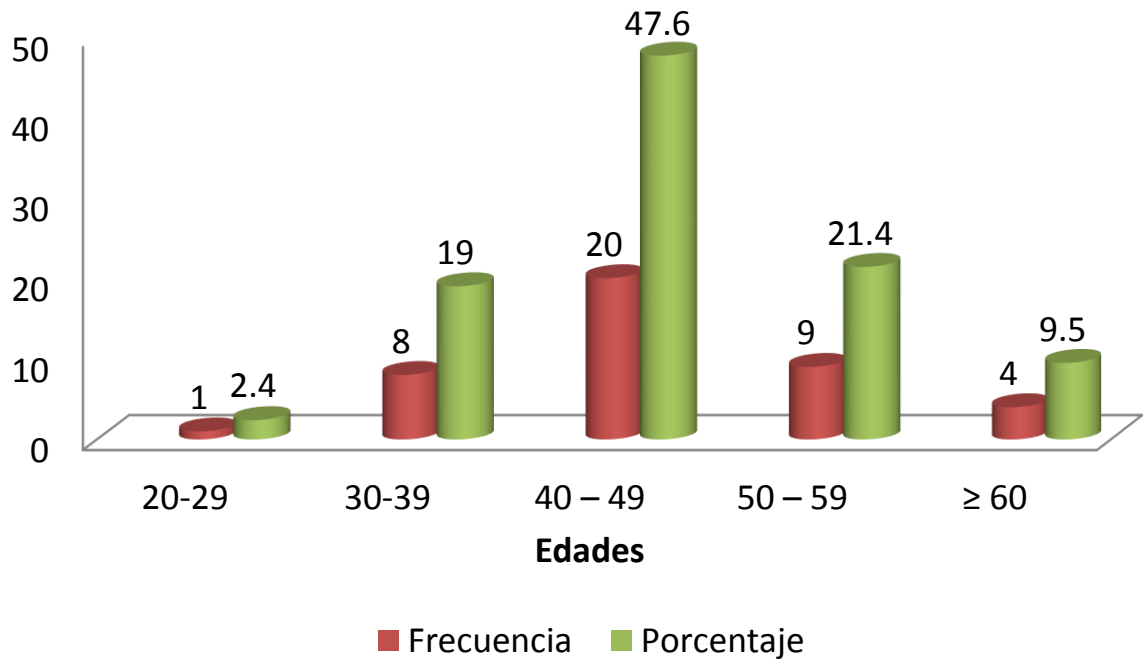




Grafico No. 1: Características Sociodemográficas de los pacientes con sospecha de discopatía en los que se realizó Resonancia Magnética y electromiografía, en el Hospital Militar Escuela “Dr. Alejandro Dávila Bolaños”, entre Enero 2014 y Enero del 2015.

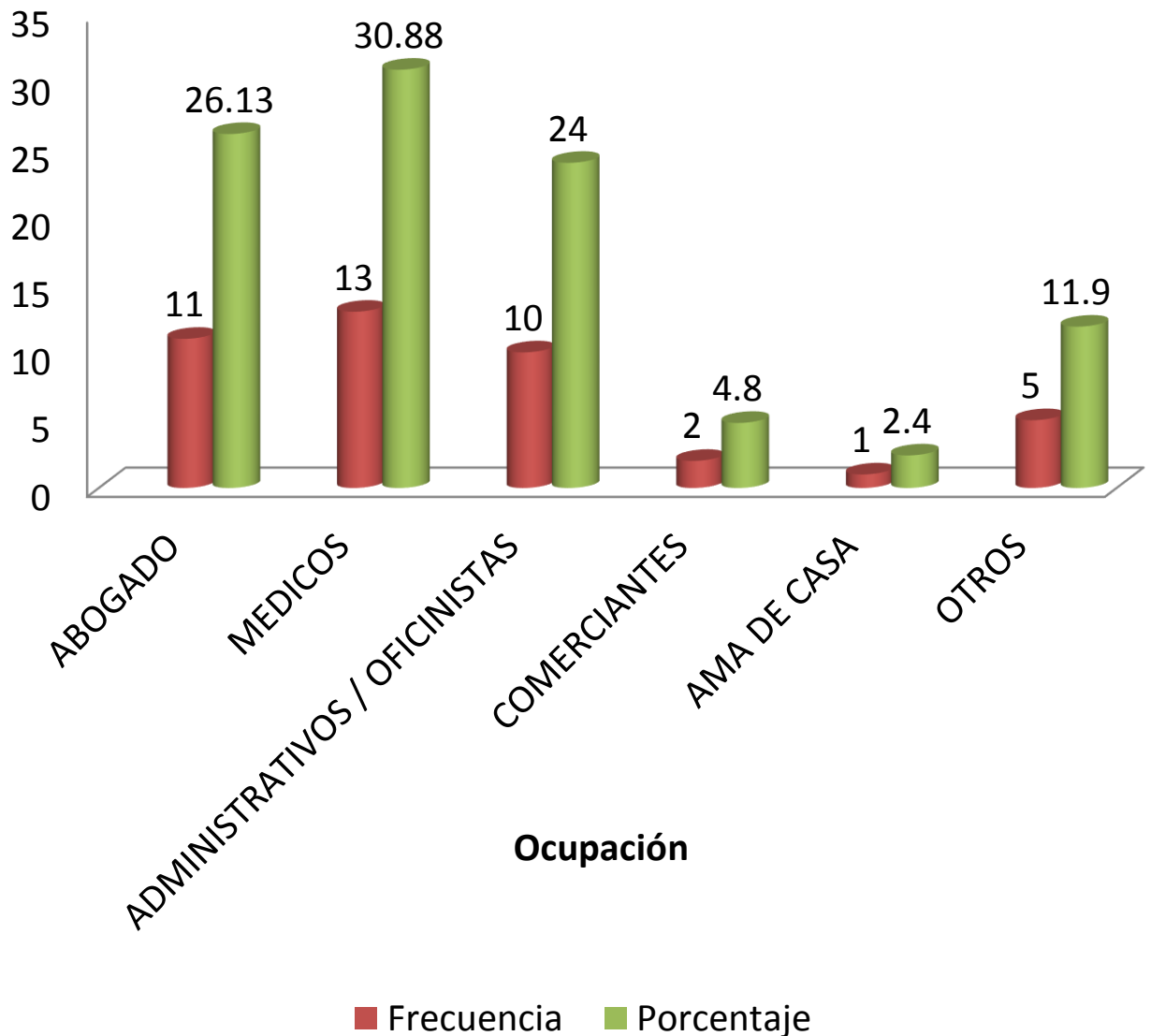




Grafico No.2: Síntomas en pacientes (n=42) con sospecha de discopatía en los que se realizó RM y electromiografía, en el Hospital Militar Dr. Alejandro Dávila Bolaños, entre Enero 2014 y Enero del 2015.

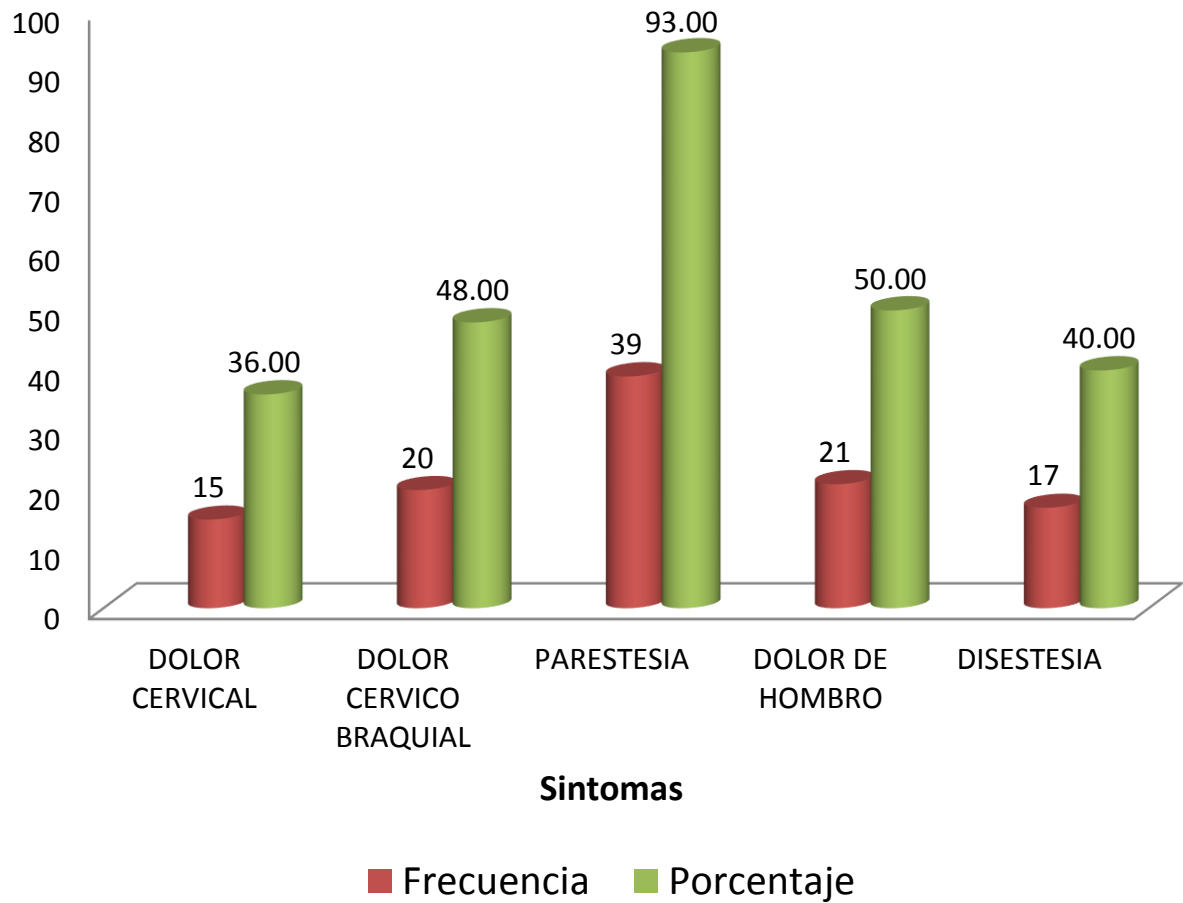




Grafico No.3: Origen de la lesión en pacientes con discopatía cervical.

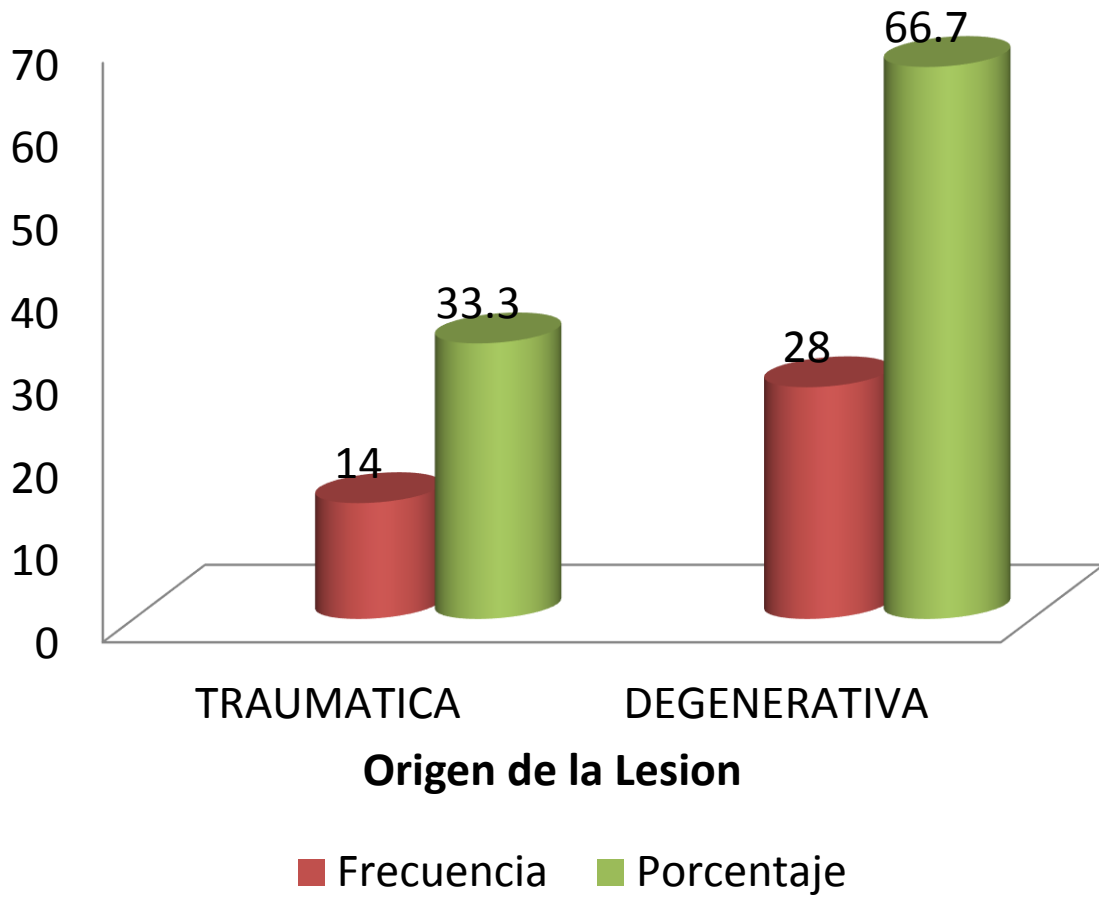




Grafico No. 4: Hallazgos por resonancia magnética asociados a discopatía, en pacientes (n=42) con sospecha de discopatía cervical en los que se realizó Resonancia Magnética y Electroneuromiografía, en el Hospital Militar Escuela "Dr. Alejandro Dávila Bolaños", entre Enero 2014 y Enero del 2015.

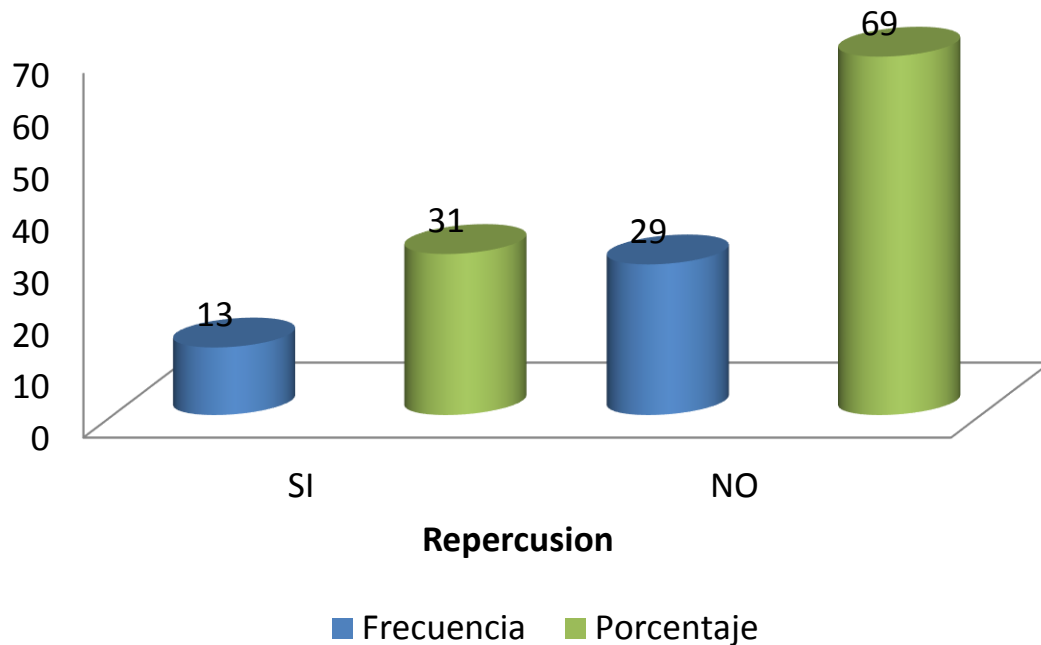
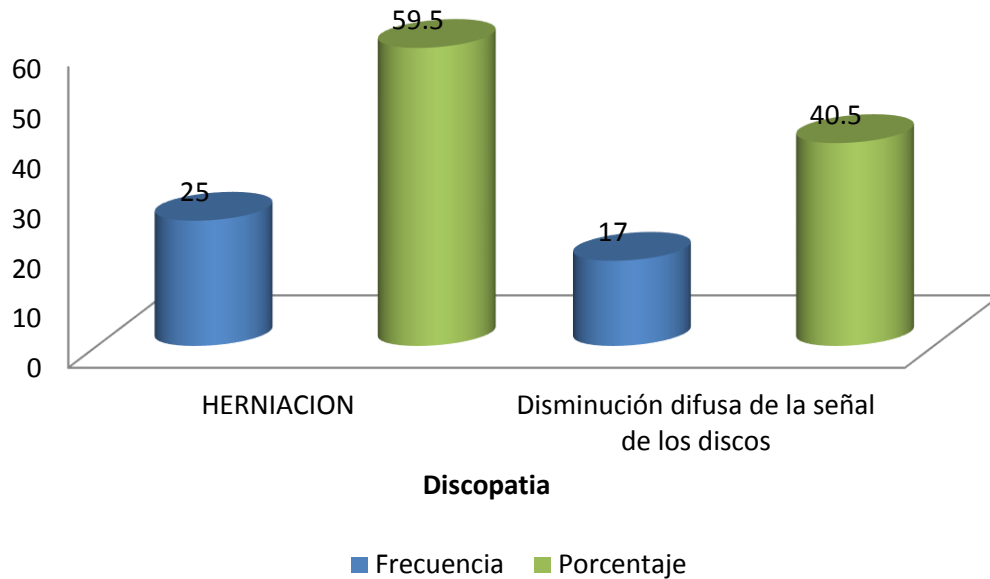




Grafico No. 4: Hallazgos por resonancia magnética asociados a discopatía, en pacientes (n=42) con sospecha de discopatía cervical en los que se realizó Resonancia Magnética y Electroneuromiografía, en el Hospital Militar Escuela "Dr. Alejandro Dávila Bolaños", entre Enero 2014 y Enero del 2015.

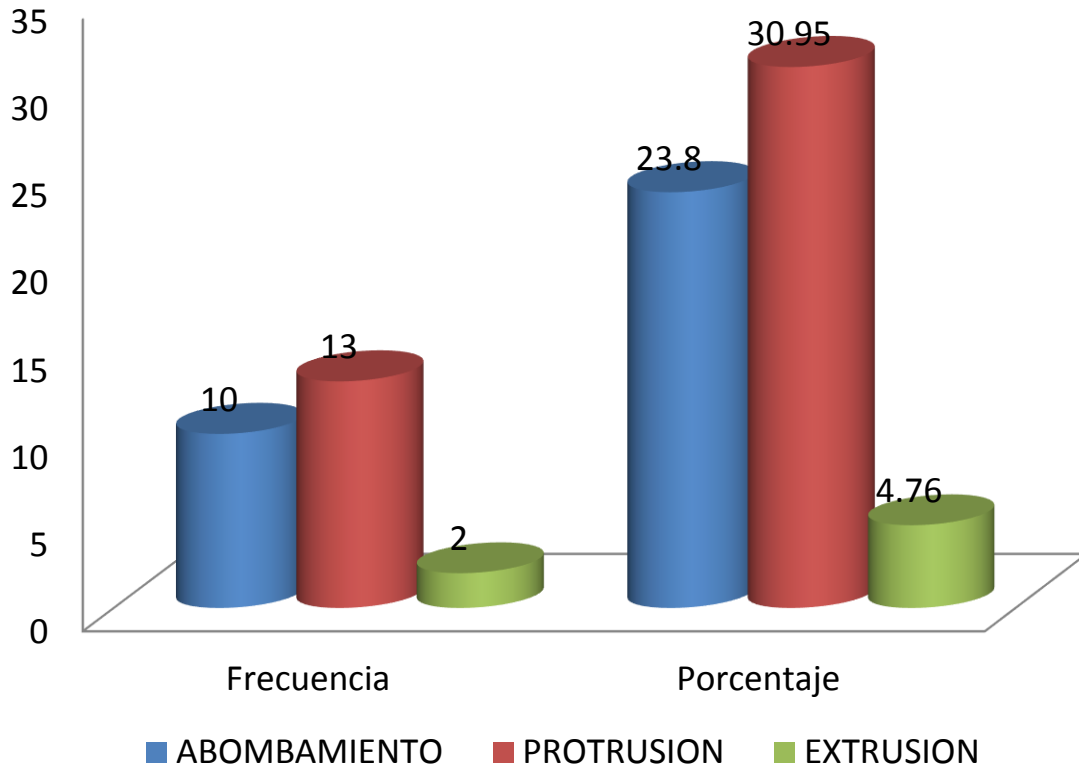




Grafico No. 4: Hallazgos por resonancia magnética asociados a discopatía, en pacientes (n=42) con sospecha de discopatía cervical en los que se realizó Resonancia Magnética y Electroneuromiografía, en el Hospital Militar Escuela "Dr. Alejandro Dávila Bolaños", entre Enero 2014 y Enero del 2015.

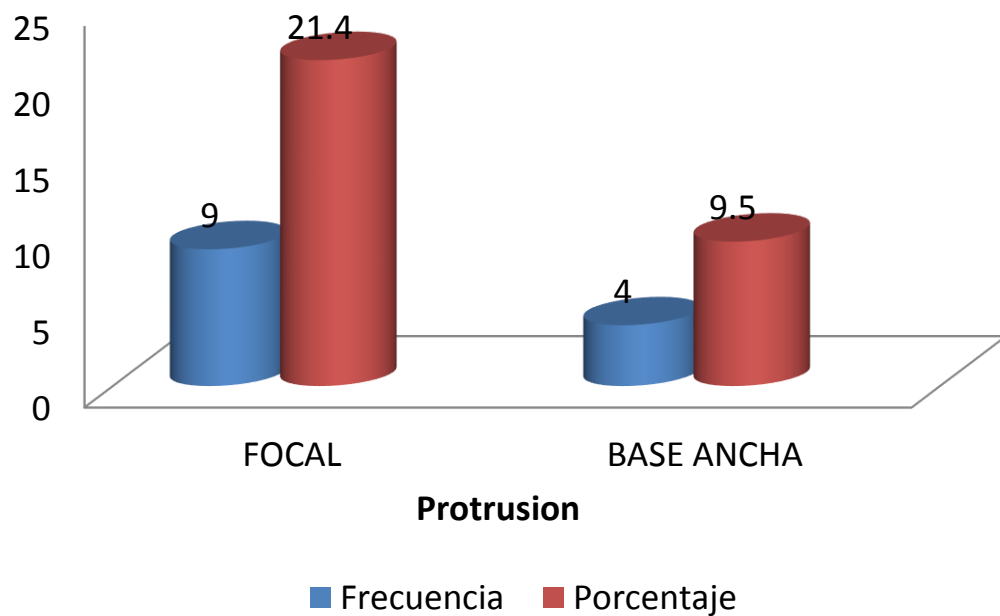
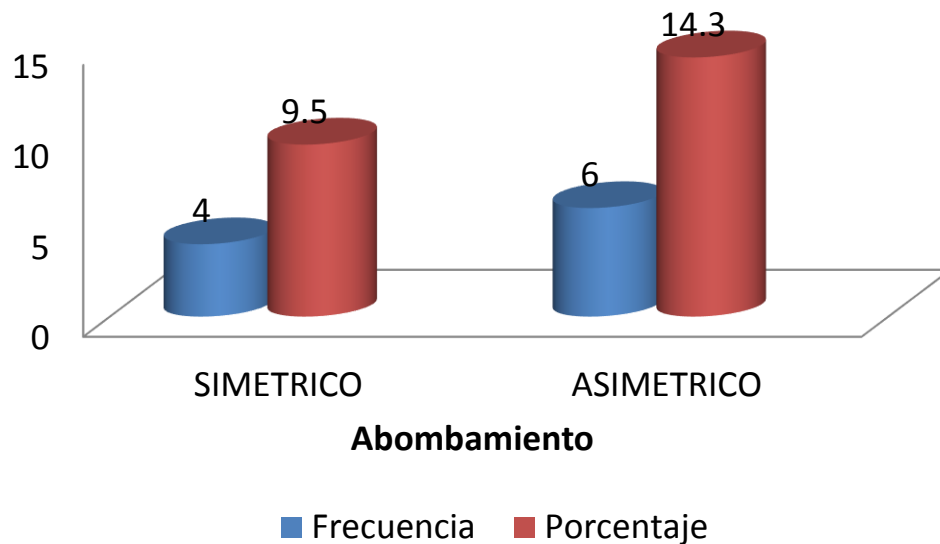
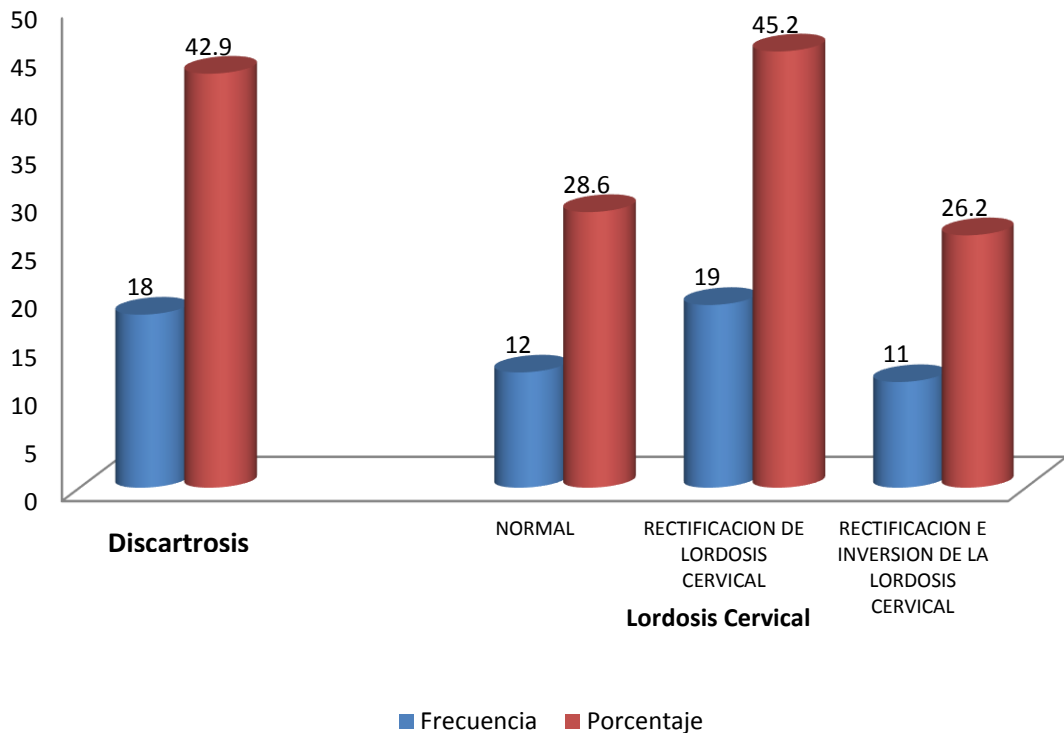
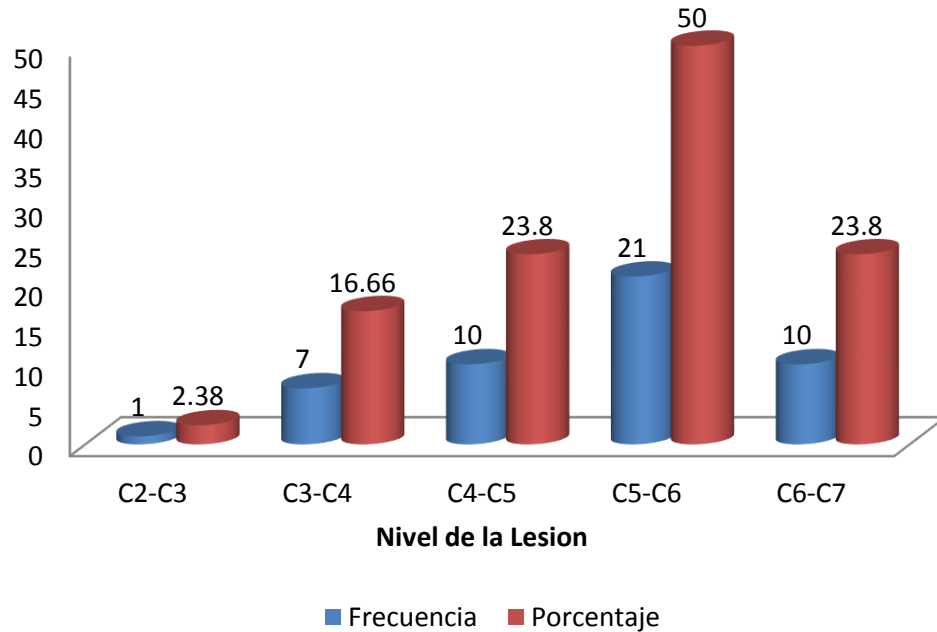


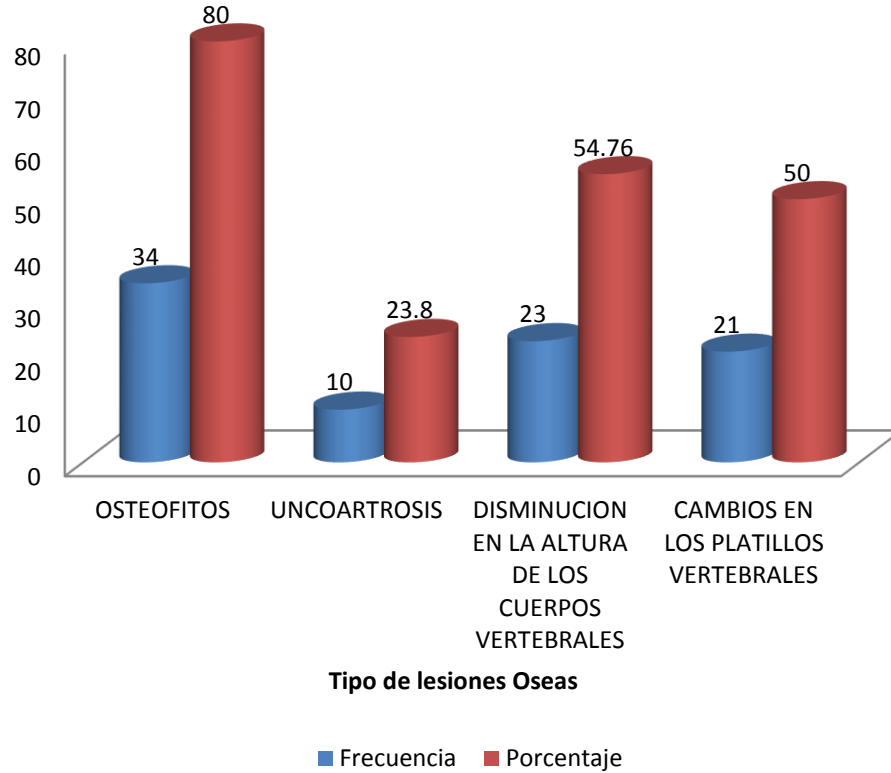
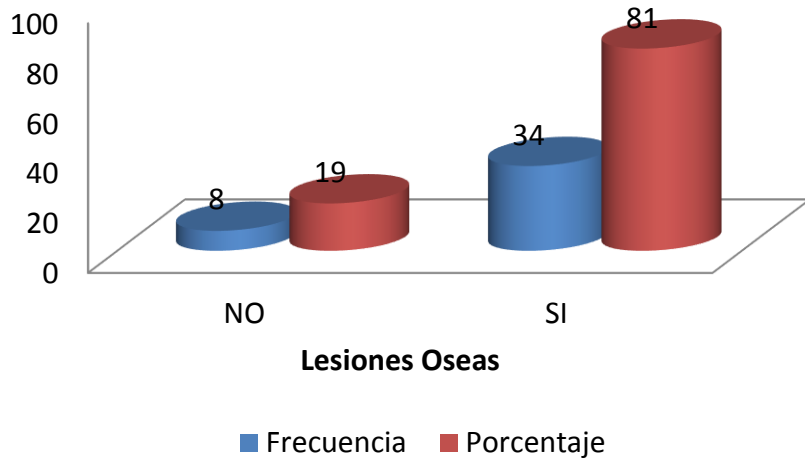


Grafico No. 4: Hallazgos por resonancia magnética asociados a discopatía, en pacientes (n=42) con sospecha de discopatía cervical en los que se realizó Resonancia Magnética y Electroneuromiografía, en el Hospital Militar Escuela "Dr. Alejandro Dávila Bolaños", entre Enero 2014 y Enero del 2015.



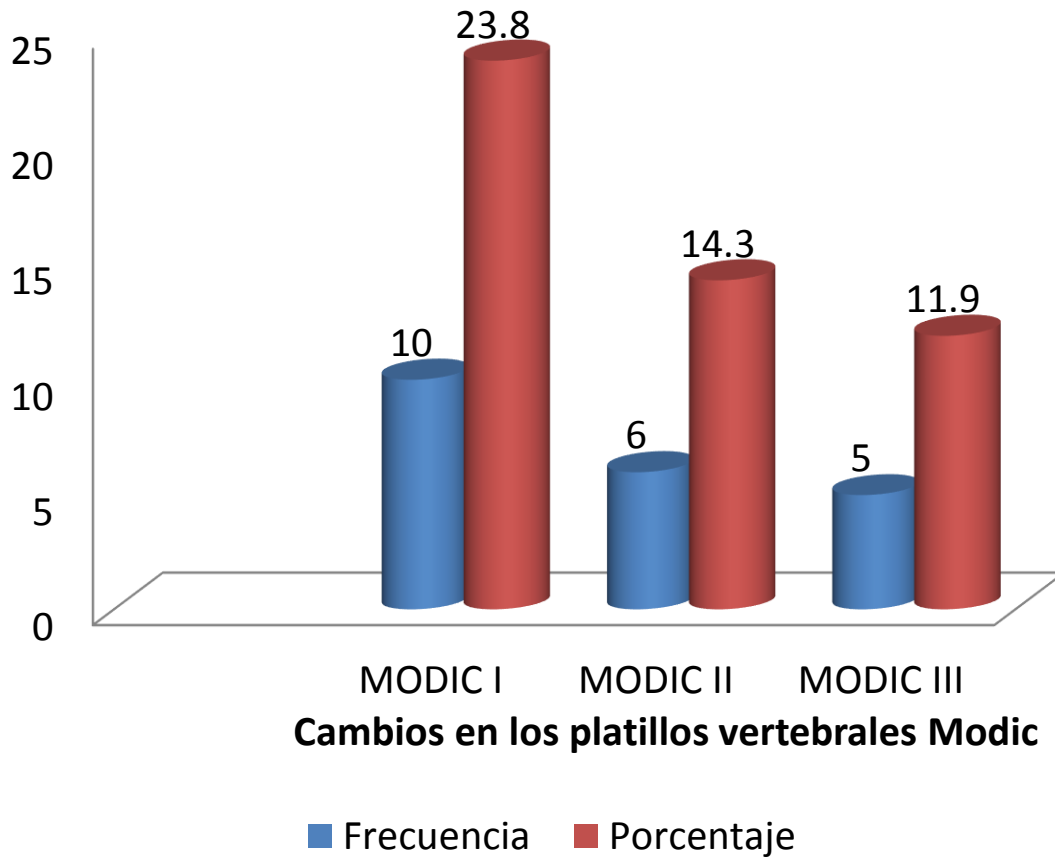


Cuadro No.5: Tipo de lesiones óseas en pacientes (n=42) con sospecha de discopatía en los que se realizó RM y electromiografía, en el Hospital Militar Dr. Alejandro Dávila Bolaños, entre Enero 2014 y Enero del 2015.



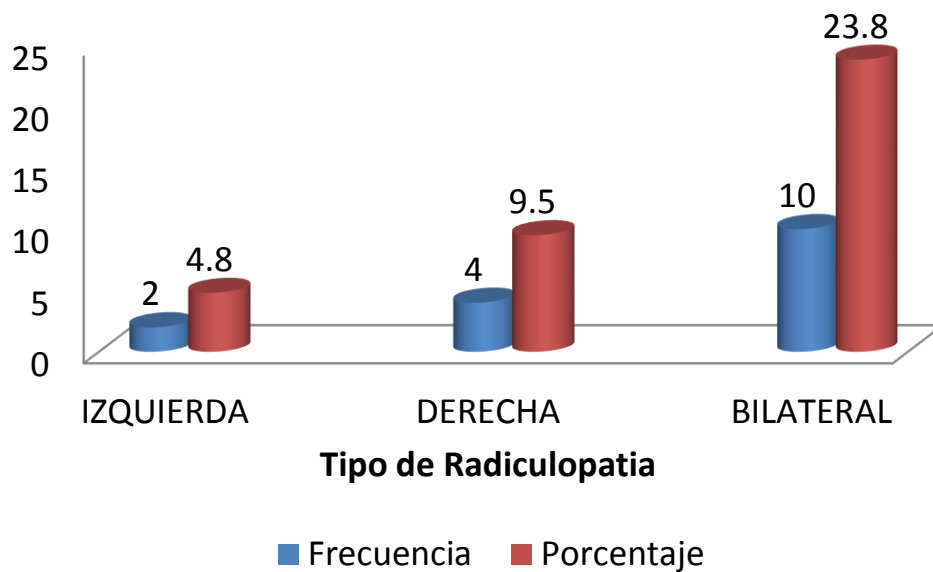
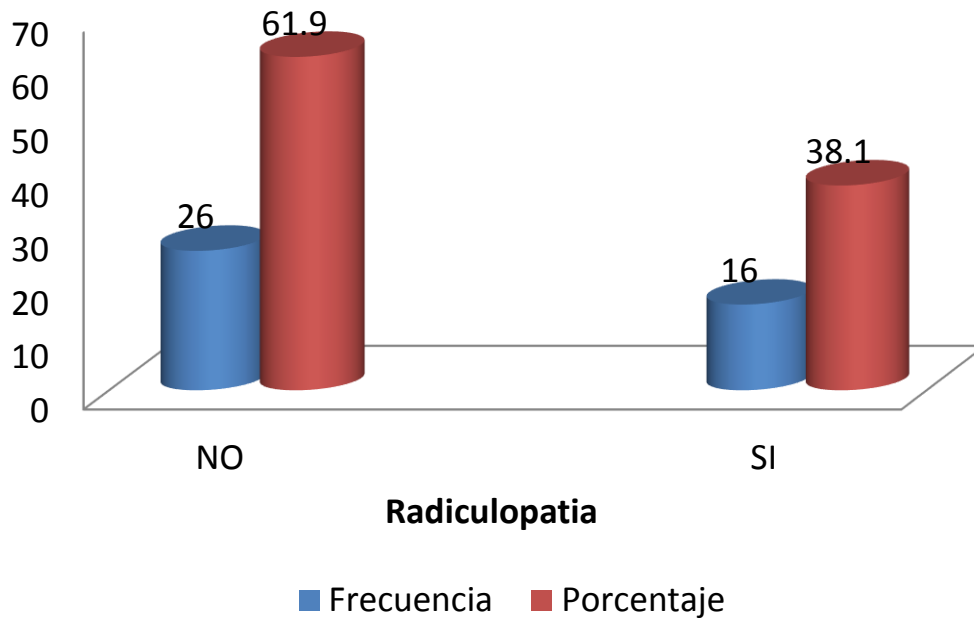


Cuadro No.5: Tipo de lesiones óseas en pacientes (n=42) con sospecha de discopatía en los que se realizó RM y electromiografía, en el Hospital Militar Dr. Alejandro Dávila Bolaños, entre Enero 2014 y Enero del 2015.



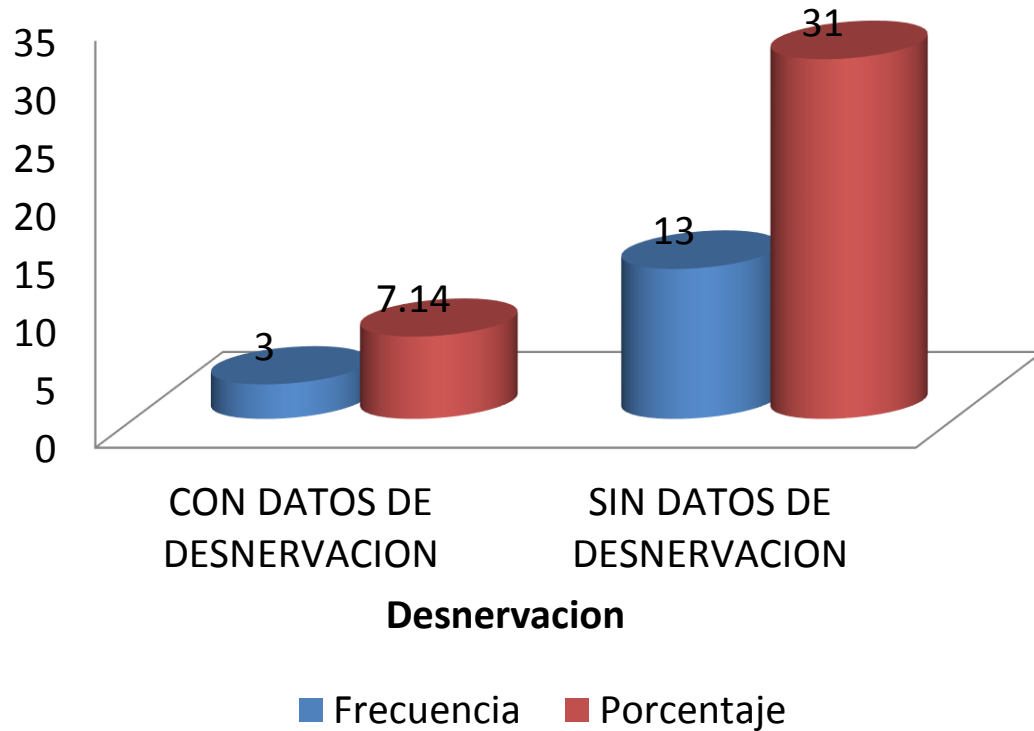


Cuadro No.6: Hallazgos por electromiografía en pacientes con sospecha de discopatía en los que se realizó Resonancia Magnética y electroneuromiografía, en el Hospital Militar Escuela "Dr. Alejandro Dávila Bolaños", entre Enero 2014 y Enero del 2015.



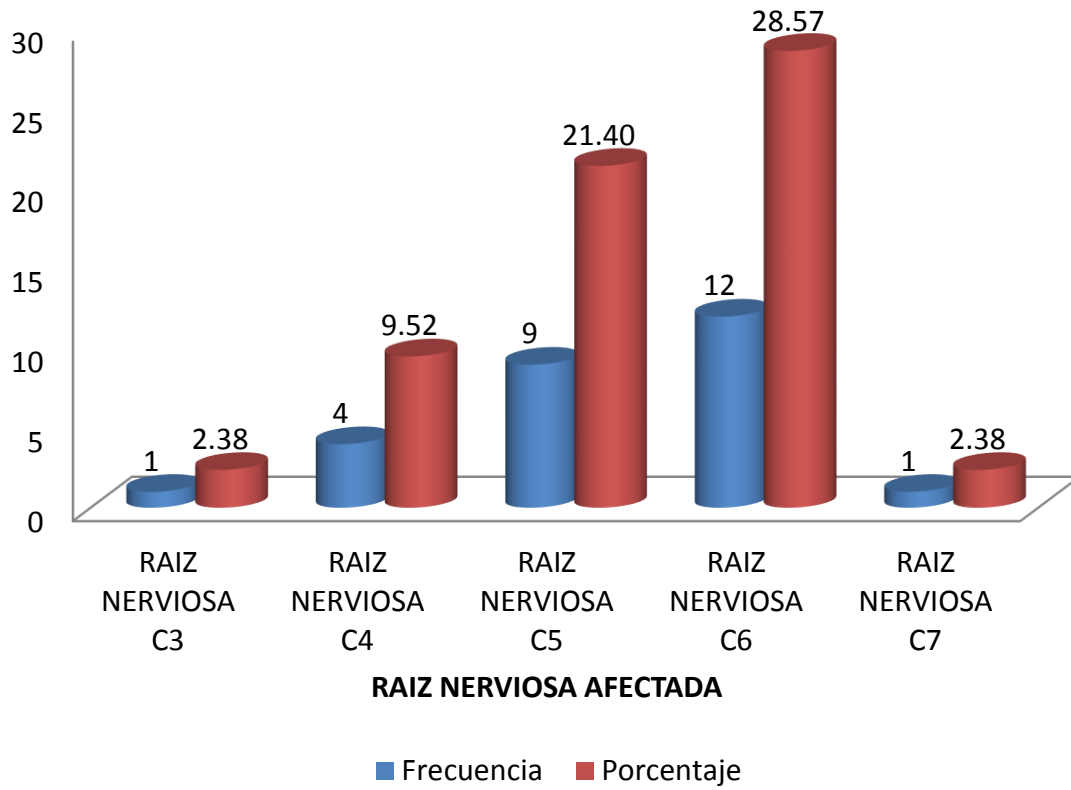


Cuadro No.6: Hallazgos por electromiografía en pacientes con sospecha de discopatía en los que se realizó Resonancia Magnética y electroneuromiografía, en el Hospital Militar Escuela "Dr. Alejandro Dávila Bolaños", entre Enero 2014 y Enero del 2015





Cuadro No.7: Raíz nerviosa afectada en pacientes con sospecha de discopatía en los que se realizó Resonancia Magnética y electroneuromiografía, en el Hospital Militar Escuela "Dr. Alejandro Dávila Bolaños", entre Enero 2014 y Enero del 2015.





FICHA DE RECOLECCIÓN DE LA INFORMACIÓN

I. CARACTERÍSTICAS SOCIODEMOGRÁFICA

| | | |
|--------------|----------------------------------|-------|
| 1.EDAD | 20-29 | |
| | 30-39 | _____ |
| | 40 - 49 | _____ |
| | 50 - 59 | _____ |
| | ≥ 60 | _____ |
| 2.SEXO | FEMENINO | |
| | MASCULINO | _____ |
| 3. OCUPACION | PROFESIONALES | |
| | CUENTA PROPIA | _____ |
| | ADMINISTRATIVOS / OFICINISTAS | _____ |
| | COMERCIANTES | _____ |
| | AMA DE CASA | _____ |
| | OTROS | _____ |

II. PRESENTACIÓN

| | | |
|------------------------|------------------------|-------|
| 4. MECANISMO DE LESION | TRAUMATICA | |
| | DEGENERATIVA | _____ |
| 5. SÍNTOMAS | DOLOR CERVICAL | |
| | DOLOR CERVICO BRAQUIAL | _____ |
| | PARESTESIA | _____ |
| | DOLOR DE HOMBRO | _____ |
| | DISESTESIA | _____ |



III. HALLAZGOS POR RESONANCIA MAGNÉTICA EN DISCOPATÍA CERVICAL

6. TIPO DE DISCOPATIA CERVICAL

HERNIACION

Disminución difusa de la señal de los discos

7. REPERCUSIÓN

NO _____

SI _____

8. TIPO DE HERNIACION

ABOMBAMIENTO

PROTRUSION

EXTRUSION

9. NIVEL DE LA LESION

C2.C3

C3.C4

C4.C5

C5.C6

C6.C7

10. ABOMBAMIENTO

SIMETRICO

ASIMETRICO

SIN ABOMBAMIENTO

11. PROTRUSIÓN

FOCAL

BASE ANCHA

SIN PROTRUCIÓN

12. Extrusión

MIGRACION

SECUESTRO

SIN EXTRUSION



IV. OTROS HALLAZGOS POR RM EN COLUMNA CERVICAL

13. Discartrosis NO _____

SI _____

14. Lordosis cervical NORMAL

RECTIFICACION DE LORDOSIS CERVICAL _____

RECTIFICACION E INVERSION
DE LA LORDOSIS CERVICAL _____

15. LESIONES OSEAS NO _____

SI _____

16. TIPO DE LESIONES OSEAS OSTEOFITOS

UNCOARTROSIS _____

DISMINUCION EN LA ALTURA DE LOS CUERPOS VERTEBRALES _____

CAMBIOS EN LOS PLATILLOS VERTEBRALES _____

17. CAMBIOS EN LOS
PLATILLOS VERTEBRALES MODIC I

MODIC II _____

MODIC III _____



V. HALLAZGOS POR ELECTROMIOGRAFÍA

18. NEUROPATÍA NO _____

SI _____

19. TIPO DE NEUROPATIA IZQUIERDA

DERECHA _____

BILATERAL _____

SIN NEUROPATÍA _____

20. DENERVACIÓN SIN DATOS DE DENERVACION

SIN DATOS DE DENERVACION _____

21. RAIZ NERVIOSA RAIZ NERVIOSA C3

RAIZ NERVIOSA C4 _____

RAIZ NERVIOSA C5 _____

RAIZ NERVIOSA C6 _____

RAIZ NERVIOSA C7 _____