



República de Nicaragua  
Ejército de Nicaragua  
Hospital Militar Escuela "Dr. Alejandro Dávila Bolaños"  
Sub Dirección Docente. Cuerpo Médico Militar

**TRIBUNAL EXAMINADOR**

ACEPTADO POR EL MINISTERIO DE SALUD DE NICARAGUA Y POR LA FACULTAD DE CIENCIAS MEDICAS DE LA UNIVERSIDAD NACIONAL AUTONOMA DE NICARAGUA, MANAGUA – LEON

**DRA. MARIA EUGENIA LARA AGUINAGA**

No. cédula: 281-050291-0011D culminó la Especialidad de **RADIOLOGÍA** en el año Académico: 2015 – 2018.

Realizó Defensa de Tesis: "Utilidad del sistema de nefrometría R.E.N.A.L en la valoración de tumores renales en el servicio de Imagenología y Urología en el período agosto 2015-Octubre 2017".

En la ciudad de Managua, sábado, 14 de abril del año dos mil dieciocho.

Cptan. Dr. Sergio Antonio Espinoza Cerda  
Nombre y apellidos

  
Firma del Presidente

Dr. Javier Rubén Meléndez Berrios  
Nombre y apellidos


  
Firma del Secretario

Tnte. Primero Dr. José Raúl Aviléz  
Nombre y apellidos

  
Firma del Vocal

  
Teniente Coronel

**Dr. Enrique Esquivel López**  
Sub Director Docente Cuerpo Médico Militar



Biblioteca Central "Salomón de la Selva"  
UNAN-MANAGUA  
Fecha de Ingreso: 13 febrero 2019  
Comprado por: Don. Far, Med  
Precio: C\$ — U\$ —  
Registro No. 99617



**UNIVERSIDAD NACIONAL AUTONOMA DE NICARAGUA  
FACULTAD DE CIENCIAS MÉDICAS  
UNAN-MANAGUA  
HOSPITAL MILITAR ESCELA "DR. ALEJANDRO DAVILA  
BOLAÑOS"**

**Tesis para optar al título de Médico Especialista en Radiología**

**"UTILIDAD DEL SISTEMA DE NEFROMETRIA  
R.E.N.A.L EN LA VALORACION DE TUMORES  
RENALES EN EL SERVICIO DE  
IMAGENOLOGIA Y UROLOGIA.  
AGOSTO 2015 - OCTUBRE 2017"**

**Autor: Dra. María Eugenia Lara Aguinaga.**

**Residente de III año de Radiología**

**Tutor: Dr. Lenin Omar Guevara Gutierrez**

**Médico especialista en Radiología**

**Asesor metodológico: Cap. Carlos Romero Manfut.**

**Médico Especialista en cirugía.**

*MED  
ESPI/RADIO  
378.242  
Lar  
2018*

**Managua, Abril, 2018**

## DEDICATORIA

A Dios, por bendecirme y haberme  
permitido llegar hasta este punto, dándome  
salud para lograr mis objetivos, además de  
su infinita bondad y amor.

A mi abuelito, por haber sido siempre un  
ejemplo incuestionable de fortaleza,  
integridad, profesionalismo, sabiduría y  
responsabilidad, quien siempre estará con  
nosotros.

## OPINION DEL TUTOR

### AGRADECIMIENTOS

A mi esposo, Alberto, gracias por el apoyo y amor incondicional, estando siempre a mi lado en esta meta que tenemos juntos.

A mi madre, por todo el esfuerzo y sacrificio para brindarme todo el amor, la comprensión, el apoyo incondicional y la confianza en cada momento de mi vida.

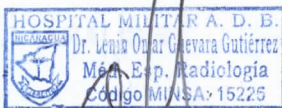
A mi Padre, por ser amigo incondicional, consejero, por su apoyo en todo este proceso investigativo.

A mis maestros y tutores, gracias por su disposición y enseñanzas brindadas a lo largo de estos años, de todos me llevo algo especial.

A los colegas y amigos del servicio de Radiología, gracias las experiencias vividas, por las cuales siempre habrán muy gratos recuerdos.

## OPINION DEL TUTOR

Considero que la Tesis para optar al título de Médico Especialista en Radiología "UTILIDAD DEL SISTEMA DE NEFROMETRIA R.E.N.A.L EN LA VALORACIÓN DE TUMORES RENALES EN EL SERVICIO DE IMAGENOLOGIA Y UROLOGIA. AGOSTO 2015-OCTUBRE 2017", realizada por la Dra. María Eugenia Lara Aguinaga, demuestra que la aplicación del sistema en cuestión, permite una adecuada categorización del paciente a la hora de seleccionar el tratamiento más indicado para cada uno de los pacientes. La exposición de nuestra experiencia, permitirá en las distintas instituciones donde se cuente con tecnología similar, ponerlo en práctica, e incidir directamente en la disminución de cirugías radicales, lo que influirá en preservar la función renal, en una población con alta incidencia de enfermedad renal crónica, ofreciéndoles mejor calidad de vida y por ende mayor sobrevida.



Dr. Omar Guevara Gutiérrez

Radiólogo Intervencionista

## INDICE

I.	INTRODUCCION.....	1
II.	ANTECEDENTES .....	3
III.	JUSTIFICACION .....	6
IV.	OBJETIVOS .....	7
V.	MARCO TEORICO.....	8
1.	CANCER RENAL.....	8
2.	EVALUACIÓN IMAGENOLÓGICA DE MASAS RENALES .....	9
3.	EVALUACION POR IMAGEN DE LO TUMORES RENALES .....	17
4.	ESTADIAJE .....	27
5.	SISTEMAS DE NEFROMETRIA RENAL .....	29
6.	MANEJO DEL CÁNCER RENAL SEGÚN GUÍAS NCCN VERSIÓN 2.2016.....	32
VI.	DISEÑO METODOLÓGICO/ MATERIAL Y MÉTODO .....	38
VII.	RESULTADOS .....	47
VIII.	ANALISIS .....	52
IX.	CONCLUSIONES.....	54
X.	RECOMENDACIONES .....	55
XI.	BIBLIOGRAFIA .....	56
XII.	ANEXOS.....	59

## I. INTRODUCCION

El carcinoma renal constituye una de las neoplasias sólidas más letales. Corresponde al 2,6% de todas las neoplasias malignas primarias del adulto y representa el 85% de las masas sólidas y sólido-quísticas del riñón. (1) Su diagnóstico se basa en estudios por imágenes, ya que no existen marcadores que ayuden a la detección precoz de este tumor. Aproximadamente la mitad de los nuevos diagnósticos se realizan de forma incidental durante estudios imagenológicos indicados por otras causas. (2)

El hallazgo imagenológico de una masa renal sólida conlleva la necesidad de caracterizarla objetivamente en función de su topografía, dimensiones y relaciones anatómicas con la finalidad de planificar el manejo definitivo. (3)

La escisión quirúrgica ha sido el tratamiento estándar para las masas renales. Debido a los avances en las técnicas de imagen, especialmente ultrasonografía y tomografía computarizada multidetector, su amplia disponibilidad y la creciente experiencia, cada vez se descubren más tumores renales en sus etapas iniciales, lo que favorece un abordaje quirúrgico más conservador e incluso intervenciones no quirúrgicas como la ablación percutánea guiada por imágenes.(4)

La nefrectomía parcial es una técnica quirúrgica cuya indicación se ha visto incrementada en los últimos años, siendo la de preferencia para remover pequeños tumores renales, debido a que ofrece una mejor función renal residual. En el 2009, el comité de guías clínicas de la Asociación Americana de Urología (AAU) recomendó la realización de la nefrectomía siempre que fuese posible en masas renales. (6)

Con el fin de evaluar la posibilidad de realizar una nefrectomía parcial y estimar el grado de dificultad de la cirugía, en el año 2009 Kutikov y Uzzo desarrollaron un sistema de puntuación, llamado RENAL score (RS), que se basa en las

características anatómicas quirúrgicamente más relevantes de las neoplasias renales sólidas.(4)

Debido al uso cada vez más difundido de este sistema por parte de los urólogos y la necesidad de una valoración objetiva de las masas renales, es necesario que los radiólogos conozcan la importancia y utilidad del score renal, así como también deben saber calcular la puntuación para incluirla en los informes de los tumores renales.

El objetivo de este estudio es valorar la utilidad del sistema de nefrometría R.E.N.A.L para la valoración de los tumores renales en el Hospital Militar Escuela Dr. Alejandro Dávila Bolaños en el período comprendido entre Agosto 2015 y Octubre 2017.



## **II. ANTECEDENTES**

### **1. INTERNACIONAL**

En el año 2009, Alexander Kutikov y Robert Uzzo, publicaron el estudio “The R.E.N.A.L Nephrometric Score: A Comprehensive Standardized System for quantitating renal tumor size, location and depth”. Aplicaron el Score nefrométrico a 50 pacientes con masas renales resecadas en el Fox Cancer Center. Demostrando que el sistema de nefrometría clasificó certeramente la complejidad de los tumores renales resecados y concluyeron que el Score RENAL es un sistema de clasificación estandarizado que cuantifica la anatomía de las masas renales y ayuda en el proceso de decisión terapéutica. (20)

En noviembre 2011 Daniel Cantera, Alexander Kutikov et. al. del Departamento de Urología oncológica Fox Chase Cancer Center, Philadelphia, aplicaron el Score nefrográfico R.E.N.A.L a 615 pacientes (de su database del 2000-2010), concluyeron que el sistema de puntuación R.E.N.A.L es una herramienta útil, flexible y reproducible para objetivar la anatomía tumoral renal. La complejidad anatómica de una masa renal predice la aplicación de ambas técnicas, NSS y MIS.

La revista Mexicana de Urología publicó en el 2014 el estudio “Masas renales sólidas: Predicción histopatológica y clínica en función de la evaluación preoperatoria con el uso del sistema de nefrometría R.E.N.A.L”, un estudio analítico retrospectivo, donde analizaron los resultados histopatológicos, así como las implicaciones quirúrgicas y complicaciones en 38 pacientes sometidos a cirugía preservadora de nefronas por masas renales sólidas. Se calculó el grado de complejidad tumoral de acuerdo al sistema de nefrometría R.E.N.A.L subdividiéndose la muestra en 3 subgrupos, baja, moderada y alta complejidad según el puntaje. Se

estableció una correlación positiva entre la complejidad radiológica de la masa tumoral con el grado histológico de Furhman (0.283, IC 95% 0.6918-0.6918-9076), con la cantidad de hemorragia intraoperatoria (0.7073, IC 95% 0.5009-08376), el tiempo requerido de isquemia transoperatoria (0.6627, IC 95% 0.4352-0.81079) y la tasa global de complicaciones derivadas del procedimiento quirúrgico (0.5944, ic 95% 0.3392-07681). concluyeron que Score RENAL es una herramienta útil para predicción de resultados quirúrgicos e incluso de impacto a nivel oncológico en el manejo de las masas renales.(21)

La sociedad Egipcia en el 2015 publicó el trabajo de Mohamend Samir et. al, "Rol del sistema del sistema nefrométrico RENAL en el planeamiento quirúrgico en pacientes con masas renales localizadas", un estudio descriptivo con una muestra de 40 paciente con masas renales, a quienes les aplicaron el Score y lo correlacionaron con la técnica quirúrgica, ya fuera parcial o radical, concluyeron que el Score muestra correlación con el tipo de cirugía y que es un método objetivo que ayuda en la toma de decisión del abordaje quirúrgico para los tumores renales.(22)

En mayo 2017, André Costa Matos et. al. Publicaron en la revista brasileña de urología el estudio "Prediciendo resultados en la nefrectomía parcial: Es el Score R.E.N.A.L útil?". El objetivo del estudio fue para probar la precisión del sistema de nefrometría en la predicción de resultados peritoperatorios en el tratamiento quirúrgico de tumores renales menores de 7 cm, en un modelo prospectivo. Incluyeron 71 pacientes, y los clasificaron según el puntaje del Score renal en tres grupos (bajo, moderado y alto grado de complejidad tumoral). Resultados: Ningún paciente en el grupo de baja complejidad tuvo un tiempo de isquemia caliente mayor de 20 min, versus 41.4% y 64.3% de los de complejidad moderada y alta respectivamente. (p=0.03); El Score se asoció a la tasa de conversión, los pacientes con Score menor de 8 fueron sometidos a nefrectomía parcial: El score también

se asoció con el tiempo quirúrgico; los pacientes con un Score mayor a 8 tuvieron 6 veces más probabilidad de tener tiempo quirúrgico mayor de 180 minutos. Conclusión: El Score RENAL fue un buen método para predecir la ruta de acceso y tipo de nefrectomía, se asoció también con tiempo operatorio y el tiempo de isquemia caliente.

En Septiembre 2017 Hai-Jiang Zhou, Yong Yan et.al evaluaron la eficacia en la aplicación clínica del Score RENAL en la predicción de los resultados perioperatorios en pacientes con tumor renal a quienes se le realizó nefrectomía parcial laparoscópica. Incluyeron 139 pacientes entre 2009 y 2015, se dividieron en tres grupos acorde a grado de complejidad tumoral. EL tiempo de isquemia caliente, el tiempo operatorio, la pérdida de sangre transoperatoria y el número de pacientes con complicaciones fueron mayores en los pacientes con grados de complejidad mayores, concluyeron que el Score RENAL es una herramienta de valor para la valoración de la complejidad tumoral y puede ayudar a los cirujanos en la toma de decisiones terapéutica.

## **2. NACIONAL**

En Nicaragua según base de datos digital del Ministerio de Salud, no hay estudios previos relacionados con la aplicación de sistemas de nefrometría renal para la valoración de tumores renales. (23)

## **3. INTRAHOSPITALARIO**

En el Hospital Militar Escuela Dr. Alejandro Dávila Bolaños, tampoco hay estudios de investigación sobre el tema, pero surge la necesidad de investigar sobre el tema debido al creciente diagnóstico de tumores renales y la importancia de una valoración imagenológica objetiva.

### **III. JUSTIFICACION**

En nuestro medio no existen estudios sobre sistemas cuantitativos para la valoración de tumores renales. El sistema de nefrométrico RENAL constituye una herramienta de abordaje terapéutico completa para categorizar pacientes a los que se les realizará una cirugía según su grado de complejidad tumoral, permitiendo la evaluación reproducible y cuantitativa de las características anatómicas en masas renales sólidas

Es importante que el médico radiólogo se familiarice con este sistema de puntuación y lo incluya en sus informes, ya que ofrece información muy completa a los médicos urólogos y resulta de gran utilidad para selección de la técnica quirúrgica así como para la predicción histológica y de su comportamiento clínico.

El objetivo de este estudio es valorar la utilidad del sistema de nefrometría R.E.N.A.L para la valoración de los tumores renales en el Hospital Militar Escuela Dr. Alejandro Dávila Bolaños en el período comprendido entre Agosto 2015 y Octubre 2017.

## **IV. OBJETIVOS**

### **1. OBJETIVO GENERAL**

Determinar la utilidad sistema de nefrometría R.E.N.A.L en la evaluación de tumores renales en el Servicio de Imagenología y Urología del Hospital Militar Escuela Dr. Alejandro Dávila bolaños en el período entre Agosto 2015 a Octubre 2017.

### **2. OBJETIVOS ESPECÍFICOS:**

1. Establecer las características sociodemográficos de los pacientes incluidos en el estudio.
2. Identificar los sistemas de nefrometría empleados en los pacientes estudiados, y aplicarles el Score nefrométrico RENAL, clasificando de forma cuantitativa los tumores renales según su grado de complejidad tumoral.
3. Determinar el abordaje quirúrgico realizado a los pacientes y correlacionarlo con el grado de complejidad tumoral
4. Correlacionar el grado tumoral con resultado histopatológico definitivo.
5. Establecer la relación del grado de complejidad tumoral con el sangrado transoperatorio y las complicaciones derivadas del procedimiento quirúrgico en pacientes sometidos a nefrectomía.

## **V. MARCO TEORICO**

### **1. CANCER RENAL**

#### **1.1. EPIDEMIOLOGIA**

Según Estimaciones de la Asociación americana del cáncer, para el año 2017 se diagnosticarán 1, 688,780 nuevos casos de cáncer en general, de los cuales 63,990 corresponden a cáncer renal, con 14,400 muertes estimadas por esta causa. En el sexo masculino el cáncer renal corresponde a 5% de todos los cánceres y en la mujer corresponde al 3%. La tasa de supervivencia para el cáncer renal a los 5 años es del 74%. Dos tercios de los casos se diagnostica en estadio local, para el cual la tasa de supervivencia a los 5 años es de 93%. (7)

El cáncer renal tiene una incidencia máxima de presentación entre los 60 y 70 años, así como predominio 1,5:1 de los hombres sobre las mujeres. (8)

#### **1.2. ETIOLOGIA**

El tabaquismo es la principal causa de cáncer renal y cuenta al menos el 39% de todos los casos. La exposición a arsénicos carcinógenos en los procesos industriales o a través del agua ingerida, aumenta el riesgo de cáncer renal en un 30%. Otros productos químicos ambientales tienen sido catalogados como posibles carcinógenos para el riñón pero sin evidencia definitiva, estos incluyen amianto, cadmio, algunos solventes orgánicos, pesticidas, hongos y toxinas. Varios estudios epidemiológicos llevados a cabo en poblaciones diferentes, han establecido que el riesgo de cáncer renal aumenta constantemente con el aumento del índice de masa corporal (IMC). La incidencia carcinoma de células renales en personas obesas (IMC > 29 kg / m<sup>2</sup>) es el doble de las personas con

IMC menor de 21 Kg/m<sup>2</sup>.

La incidencia de RCC está significativamente aumentada en personas con hipertensión arterial, independiente de la obesidad y el tabaquismo.

Una pequeña proporción de los cánceres renales son resultado de condiciones hereditarias raras, como Von Hippel-Lindau y carcinoma de células renales papilar hereditario.

### **1.3. CARACTERISTICAS CLINICAS**

La hematuria, el dolor y la masa en flanco constituyen la tríada clásica de presentación, sin embargo casi el 40% de los pacientes carecen de todos esto y se presentan con síntomas sistémicos, incluida la pérdida de peso, anorexia y fiebre. La elevación de la tasa de sedimentación globular (VSG) ocurre en aproximadamente el 50% de los casos. Anemia normocítica no relacionada con hematuria ocurre en aproximadamente el 33%.

Hepatoesplenomegalia, coagulopatía, elevación de la fosfatasa alcalina sérica, transaminasas pueden ocurrir en ausencia de metástasis hepáticas y resolver cuando el tumor renal es resecado.

El carcinoma de células renales puede inducir síndromes endocrinos paraneoplásicos, como pseudohiperparatiroidismo, eritrocitosis, hipertensión, y ginecomastia. Hipercalcemia sin metástasis óseas ocurre en aproximadamente el 10% de los pacientes y en casi el 20% de los pacientes con carcinoma diseminado. (9)

## **2. EVALUACIÓN IMAGENOLÓGICA DE MASAS RENALES**

### **A. Ultrasonido**

La tomografía computarizada (TC) es el método de imagen primario utilizado en la caracterización de masas renales, pero el ultrasonido sigue siendo útil. El

ultrasonido es la técnica de diagnóstico más comúnmente utilizada y puede ser utilizado en la vigilancia posterior sin radiación para el paciente. El ultrasonido tiene particular utilidad en la caracterización de lesiones quísticas, incluidos quistes hiperdensos que pueden plantear un desafío diagnóstico en la TC. El ultrasonido es rara vez es el único método utilizado para caracterizar una masa renal. La sensibilidad del ultrasonido disminuye con el tamaño del tumor y es operador dependiente, además que su interpretación depende del hábito corporal del paciente y la anatomía suprayacente. La evaluación del retroperitoneo y la vasculatura renal son limitadas, lo cual es importante en la estadificación tumoral, por lo tanto, es necesario complementar con TC o Resonancia magnética (IRM) en la valoración de un tumor renal.

#### a. **Ultrasonido con contraste**

Los agentes de contraste de microburbujas pueden evaluar el realce de los elementos vasculares dentro del tejido. En un estudio con 29 pacientes sometidos a nefrectomía, la ecografía con contraste fue capaz de identificar un aumento del flujo en los 29 casos, incluyendo cuatro casos de carcinoma de células renales papilar hipovascular, mientras que TC falló para evidenciar el realce en cinco casos; los autores de ese estudio concluyeron que el ultrasonido contrastado es más sensible que TC en la evaluación de tumores hipovasculares. Una especificidad de del 96.4% y una sensibilidad del 77.3 del ultrasonido con contraste se concluyó en una serie de masas renales menores de 5 cm. Aún está en evolución la investigación del papel del ultrasonido con contraste en la valoración de masas renales pequeñas y CCR.

Los efectos de la ionización radiación de la TC y el potencial toxicidad de los agentes de contraste de TC y IRM (especialmente en pacientes con antecedente de insuficiencia renal) pueden conducir a un mayor uso de ultrasonido con contraste en un futuro. (10)



## **b. Clasificación de Bosniak para lesiones quísticas.**

### Bosniak 1

#### Quiste simple

- Pared imperceptible, redondeado
- Tratamiento: Ninguno
- Porcentaje de malignidad: ~ 0%

### Bosniak 2

#### Mínimamente complejo

- Pocos septos finos <1 mm o calcificaciones delgadas (grosor no medible)
- Quistes de alta atenuación que no realzan (debido a alto contenido proteínáceo o hemorrágico).
- Márgenes bien definidos
- Tratamiento: Ninguno
- Porcentaje de malignidad: ~ 0%

### Bosniak 2F

#### Mínimamente complejo

- Aumento del número de septos, mínimamente engrosados con calcificaciones nodulares o gruesas.
- Puede haber un realce (pero no medible) de un tabique liso delgado
- Quiste hiperdenso > 3 cm de diámetro, en su mayoría intrarrenal (menos del 25% de la pared visible); sin realce.
- Require seguimiento, por ultrasonido / CT - sin reglas estrictas en el marco de tiempo, pero razonable a los 6 meses.
- porcentaje de malignidad: ~ 5%

### Bosniak 3

#### Indeterminado

- tabiques múltiples y paredes nodulares
- Tratamiento: Nefrectomía parcial o ablación por radiofrecuencia en candidatos quirúrgicos ancianos o con pobres resultados quirúrgicos.
- Porcentaje de malignidad: ~ 55%

Bosniak 4

Claramente maligno

- Masa sólida con un gran componente quístico o necrótico
- Tratamiento: Nefrectomía parcial o total
- Porcentaje de malignidad: ~ 100%. (11)

## **B. Tomografía**

La URO-TC es una técnica diagnóstica optimizada para visualizar riñones, uréteres y vejiga mediante su examen con cortes finos, con la administración de contraste yodado. Actualmente la tomografía computarizada multidetectores (TCMD) permite realizar estudios y obtener imágenes con alta resolución espacial y temporal, esto sumado a las reconstrucciones tridimensionales y multiplanares de gran calidad, han hecho que la URO-TC sea un estudio de elección en el diagnóstico de patología del tracto urinario.

La URO-TC clásica: consta de 4 fases:

- Fase sin contraste (abdomen-pelvis): Útil para evaluar calcificaciones, presencia de grasa o hemorragia y medidas de atenuación precontraste de las lesiones renales.

-Fase córtico-medular: sólo riñones 35-40"

-Fase nefrográfica (sólo riñones, 90" aproximadamente), posee la mayor sensibilidad para detectar masas renales y comparar realce inequívoco tras la administración de contraste.

-Fase excretora (abdomen-pelvis): realizada 5-15 minutos desde la inyección del contraste.

La evidencia de vascularización con el realce de medio de contraste es la clave para definir una masa renal como un tumor sólido.

Otro protocolo utilizado es el UROTC-Split bolus de contraste, ya que implica menor dosis de radiación. Este protocolo consiste en solo dos fases:

1. Fase sin contraste (baja dosis/dosis ultra baja)
2. Fase mixta nefrográfica-excretora.

i. Se inyecta 75 mL de contraste iv., seguido de un bolo de 150 mL de solución salina.

ii. Se espera 8-10 min.

iii. Se inyecta un segundo bolo de 75 ml de contraste y se inyecta 50 mL de solución salina nuevamente y se realiza la adquisición de imágenes con un retardo de 100 segundos (fase nefrográfica).

Técnicas para mejorar la distensión ureteral

- Hidratación oral: 1 litro de agua 20-60 minutos antes. - Mejora la visualización de los uréteres porque favorece la diuresis.
- Adquisición en prono.
- Compresión abdominal. - Puede mejorar la distensión de uréter proximal. No se han encontrado diferencias estadísticamente significativas cuando se realiza sin compresión.
- 250 ml SSN 0.9% por vía intravenosa. Aumenta tasa de filtración glomerular (TFG), por lo tanto aumento de la excreción del material de contraste.

- Furosemida 0.1 mg/kg hasta un máximo de 10 mg. Se administra vía intravenosa 1 minuto antes. Mejora la visualización de uréter medio y distal.

Entre las indicaciones para la realización de la URO-CT se encuentran la evaluación de masas (tumores, quistes, etc), traumas renales y de vías excretoras, pielonefritis, detección e identificación de anomalías congénitas, además de las evaluaciones preoperatoria de la nefrolitotomía percutánea y de las cistotomías.

#### Ventajas de la URO-TC.

- Permite la evaluación anatómica y funcional del tracto urinario, es multiplanar, posibilita la obtención de reconstrucciones y el tiempo de adquisición de las imágenes es corto.
- Es un estudio no invasivo, confiable y la TCMD permiten reconstrucciones multiplanares con excelente resolución espacial.
- Tiene mayor resolución de contraste que la urografía excretora (UIV).
- TC permite ver paredes del tracto urinario y masas extrínsecas.
- Permite valorar causas extraurinarias de los síntomas.
- La complexión física y gas abdominal son menos determinantes en la visualización del tracto urinario que en la UIV.
- TC sin contraste para búsqueda de litiasis: no requiere contraste (alérgicos, IR, etc).
- TC es más sensible (89-100%) y más específica que la UIV en la detección de lesiones de urotelio.

#### Desventajas

- Altas dosis de radiaciones ionizantes.
- Administración de contrastes yodados.
- Costo elevado.

- En pacientes con excreción asimétrica, sobretodo en el caso de una obstrucción completa unilateral la falta de imágenes seriadas puede dar una información subóptima del sistema excretor del lado obstruido.
- El VPP de uro-TC aislado es bajo (53%) pero aumenta mucho cuando se acompaña de citología positiva en paciente con sospecha de neoplasias. (12, 13)

### **C. Resonancia magnética**

La resonancia magnética ha sido típicamente el método de "solución de problemas" para la evaluación de masas renales, para resolver hallazgos no concluyentes por otros método de imagen, o para pacientes con contraindicaciones para el uso de medio de contraste yodado. El papel emergente de vigilancia activa de pequeñas masas renales requiere repetidas imágenes de seguimiento, lo que hace a la resonancia magnética un método atractivo. Es útil para valorar la presencia de grasa intralesional. La presencia de alta intensidad en imágenes T2 o la falta de realce ayudan a la diferenciación de quistes de masas sólidas. Típicamente los quistes realzan aproximadamente 5% o menos. Se ha reportado 94% de especificidad y 100% de sensibilidad para masas sólidas. (4)

Protocolo de resonancia magnética.

Como protocolo básico mínimo podría valorarse la realización de, al menos, dos planos de imagen (axial y sagital o coronal); las técnicas de adquisición rápidas son esenciales debido al movimiento respiratorio. Cuando sea posible, la exploración debe realizarse en un respiro. El paciente debe recibir instrucciones claras en la técnica de retención de la respiración.

Si el paciente tiene dificultad con la retención de la respiración, un corto período de hiperventilación antes la respiración puede ser útil. El escaneo debe ser

realizado durante la espiración porque la posición del riñón es más constante en expiración que en inspiración. Si la secuencia es demasiado larga para realizarla en un solo período de apnea, puede realizarse sincronización respiratoria.

Para evitar el aliasing, los brazos del paciente deben levantarse arriba la cabeza, o los brazos pueden ser apoyados por cojines, anterior al plano coronal a través de los riñones.

1.- T2 coronal Half Fourier single-shot turbo spin eco, funciona como localizador, pero también provee información importante en T2.

2.- Axial T2 turbo spin eco con fat sat. Útil en la caracterización de quistes y abscesos parenquimatosos, así como la detección de lesiones sólidas.

3.- Axial T1 eco gradiente en fase y fuera de fase. Útil para la detección de grasa intratumoral.

4.- Axial T1 eco gradiente para imagen dinámica con contraste intravenoso, obteniendo imágenes pre y postcontraste, en fases corticomedular y nefrográfica. Útil para la detección y caracterización de lesiones.

5.- Coronal 3D fast eco gradiente con fat sat, obtenido inmediatamente después de la serie dinámica para obtener imágenes de contraste tardío. (14)

6. Técnicas para visualizar el tracto urinario, se pueden dividir en dos categorías: Secuencias altamente potenciadas en T2 y urografía excretora durante la fase excretora después de la administración intravenosa de material de contraste; por lo tanto, el paciente debe tener suficiente función renal para permitir la excreción e incluso la distribución del material de contraste.

La administración de diuréticos puede demostrar mejor sistemas no dilatados.

### **3. EVALUACION POR IMAGEN DE LO TUMORES RENALES**

Las masas renales se pueden caracterizar como sólidas o quísticas. La gran mayoría de las masas quísticas es benigna.

El descubrimiento incidental de masas renales sólidas asintomáticas ha significado la detección de lesiones de menor tamaño y una disminución en el estadio de los carcinomas de células renales al momento de la presentación, aumentando las oportunidades de utilizar terapias menos radicales.

Un diagnóstico por imagen preciso es clave para el proceso de decisión terapéutica. La evaluación del patrón de crecimiento y la vascularización de una masa, junto con otras características de imagen y el contexto clínico, pueden servir para mejorar la precisión diagnóstica.

Cuando se detecta una masa renal hiperatenuante (>20 UH) que no contiene grasa en una TC sin contraste, se debe realizar una TC con contraste intravenoso en la misma sesión para evaluar cualquier realce de la masa. Si la masa no realza y cumple todos los criterios descritos por Bosniak, se puede diagnosticar confiablemente un quiste renal hiperdenso benigno. Si la masa demuestra un realce homogéneo, se puede realizar una RM para reevaluar su contenido de grasa mediante el uso de técnicas de supresión de grasa selectivas.

#### **A. Patrón de crecimiento**

Una estrategia útil para la evaluación de las masas renales es dividir las en función de su patrón de crecimiento en exofíticas y endofíticas. Las masas exofíticas son más comunes, a medida que crecen, estas masas esféricas pueden deformar el contorno renal, produciendo una joroba o abultamiento. Tales alteraciones de contorno, aunque a veces sutiles, pueden apreciarse en estudios de TC no contrastados. Después de la administración de

medio de contraste por vía intravenosa, la visibilidad de la lesión aumenta, con una interfaz entre la masa y el parénquima renal circundante.

Las masas exofíticas pueden producir una pseudocápsula, comprimiendo el parénquima renal adyacente. La naturaleza altamente vascular de algunas masas puede hacerlas no visibles en durante la fase corticomedular de la TC. Sin embargo, durante la fase nefrográfica, incluso las lesiones muy vasculares se vuelven muy evidentes contra el fondo del parénquima con realce normal. La TC en fase excretora puede revelar distorsión y desplazamiento del sistema pielocalicial por la masa adyacente.

Las lesiones endofíticas utilizan el parénquima renal como andamiaje para el crecimiento infiltrativo. Estas lesiones aumentan el tamaño del riñón pero normalmente se mantiene su forma reniforme. Debido a que no hay deformidad en el contorno, estas lesiones pueden ser invisibles en TC sin contraste.

Después de la administración del material de contraste, la masa infiltrante suele ser más evidente en la fase nefrográfica. El borde de la masa por lo general está mal definido, lo que refleja la naturaleza infiltrativa de la lesión. En fase excretora, los elementos del sistema colector pueden estar encapsulados o incluso obliterados, con la consiguiente distorsión de la anatomía del seno renal si la lesión se localiza centralmente. Si bien puede haber superposición en las apariencias de imágenes de masas renales sólidas, el reconocimiento del patrón de crecimiento endofítico-exofítico ofrece un punto de partida para la caracterización de la lesión

### **Carcinoma de células renales: El prototipo de lesiones exofíticas.**

El CCR representa el 90% de las neoplasias renales primarias. La vascularidad del CCR produce característicamente un fuerte realce en las imágenes de TC en la fase corticomedular (a menudo superior a 100 UH). Desafortunadamente, si la lesión es pequeña y se localiza principalmente dentro de la corteza, puede ser



difícil identificarla en el contexto de una corteza renal con un realce normal. La visibilidad aumenta en la fase nefrográfica, lo que la hace la más sensible para la detección de CCR.

Cuando una lesión es grande, una alteración en el contorno renal puede ser obvia en imágenes de tomografía computarizada sin contraste; cuando la lesión es pequeña, sin embargo, la deformidad cortical puede estar ausente o ser muy sutil. Debe enfatizarse que cualquier anormalidad en el contorno renal detectada en un estudio de TC sin contraste debe interpretarse con precaución. Esto es especialmente cierto para el paciente con hematuria, para quien la TC sin contraste solo no debe considerarse una evaluación adecuada.

En hasta 30% de los CCR se pueden observar calcificaciones en la TC simple. Las calcificaciones finas en la periferia de una lesión se asocian más a menudo con un quiste benigno, mientras que las calcificaciones centrales son más características del CCR. El CCR presenta un realce ávido en la TC contrastada, debido a su rica vascularización, y aunque el realce puede ser homogéneo cuando la lesión es pequeña, áreas de necrosis a menudo son evidentes, produciendo heterogeneidad interna. Un realce temprano y lavado después de la administración de material de contraste, sirven para distinguir la lesión de un quiste simple y del parénquima renal normal. Aproximadamente el 15% de los CCR tienen un componente quístico, debido a una necrosis extensa dentro de la lesión o a un patrón de crecimiento principalmente quístico.

CCR papilar, el segundo subtipo más frecuente, representa el 10% -15% de los tumores renales, mientras que el CCR tipo cromofóbico representa solo el 5%. Aunque ambos tipos de tumores se manifiestan normalmente como lesiones con un crecimiento exofítico, los tumores papilares merecen un comentario específico. Algunos CCR papilares muestran poco realce (un aumento de solo 10-20 HU entre las imágenes contrastadas y no contrastadas), lo que hace que su diferenciación

de un quiste renal sea difícil. Esto enfatiza aún más la necesidad de una evaluación cuidadosa de cualquier anomalía focal del contorno renal.

En un paciente en el que el CCR es una posibilidad diagnóstica, es necesario una búsqueda diligente de extensión de la enfermedad. La identificación de la invasión de la grasa perirrenal más allá de la fascia renal, la extensión a la vena renal o la vena cava inferior, adenopatías regionales, la invasión de órganos adyacentes o la presencia de metástasis a distancia respaldada el diagnóstico de malignidad. Esta información es clave para la correcta estadificación del tumor.

Se debe prestar especial atención a los sitios más comunes de metástasis del CCR, incluidos los pulmones, mediastino, hueso e hígado, así como a sitios menos comunes como el riñón contralateral, la glándula suprarrenal, cerebro, páncreas, mesenterio y pared abdominal. En pacientes que se someten a nefrectomía radical por CCR esporádico, la probabilidad de desarrollar un tumor en el riñón contralateral es de aproximadamente 2%. La prevalencia de CCR bilateral también se informa en aproximadamente 2%.

Se ha informado que la multicentricidad del CCR está presente en hasta el 25% de las muestras de nefrectomía radical. Los tumores multifocales y bilaterales deben hacer sospechar de la presencia de una asociación hereditaria, que se observa en el 4% de los casos de CCR.

**Carcinoma de células transicionales (CCT): El prototipo de lesiones con crecimiento endofítico.**

El CCT es la neoplasia urotelial más común y la segunda neoplasia renal primaria más común, que representa aproximadamente el 10% de los tumores del tracto urinario superior. El CCT renal se desarrolla con mayor frecuencia en la pelvis renal, seguida de las regiones infundibular y calicial. La mayoría de estos tumores son tumores papilares de grado bajo, superficiales, que producen una masa

intraluminal focal en el sistema colector renal. Los tumores más agresivos se pueden diseminar por medio de la mucosa, dando como resultado un engrosamiento mural con estrechamiento luminal, o por medio de una diseminación hematológica o linfática directa. Esta forma agresiva de TCC se observa en aproximadamente el 15% de los tumores. El CCT infiltrante se extiende de forma centrífuga, alterando la arquitectura regional del seno renal adyacente y del parénquima renal.

En estudios no contrastados, la porción intraluminal de la lesión, muestra una mayor atenuación con respecto a la orina circundante. Debido a que el tumor no suele deformar el contorno renal, la invasión de las estructuras sinusales con infiltración de la grasa sinusal, la dilatación aislada puede ser indicador sutil de la presencia de un CCT en imágenes no contrastadas. Después de la administración del material de contraste, la masa muestra un realce intenso, aunque en menor grado que el parénquima renal normal (y característicamente menos que el CCR convencional).

La ubicación central de los CCT puede hacer que su diferenciación con la médula realzada sea difícil en las imágenes de TC en fase corticomedular, lo que subraya la necesidad de imágenes en fase nefrográfica. Las imágenes en fase excretora, especialmente cuando se combinan con reformateo multiplanar, mejoran la visualización de anomalías del sistema colector como hidrocalices localizados o "amputación" calicial, cálices distendidos por tumor ("oncocalices").

El CCT del sistema colector superior es más común en los hombres y generalmente se desarrolla entre las 6<sup>o</sup> y 7<sup>o</sup> décadas de la vida. El tabaquismo, químicos carcinógenos, la terapia con ciclofosfamida y el abuso de analgésicos se han relacionado con el desarrollo de CCT. Los carcinógenos concentrados en la orina bañan todo el urotelio, aumentando el riesgo de desarrollo neoplásico. En consecuencia, el CCT a menudo es multifocal, con tumores sincrónicos y metacrónicos que requieren una vigilancia clínica y radiológica vigilante. Además de la invasión directa del CCT desde el riñón al retroperitoneo, la invasión linfática

a menudo conduce a una linfadenopatía regional. La invasión hematógica puede dar lugar a una metástasis indirecta en los pulmones y hueso.

### **Otras lesiones con crecimiento exofítico.**

Cuando una lesión renal de tipo exofítico contiene grasa detectable en la TC, en la mayoría de los casos se puede ofrecer un diagnóstico específico de Angiomiolipoma (AML), este es un tumor compuesto de tejidos angiomasos, miomatosos y lipomatosos en cantidades variables. Incluso cuando la masa es pequeña, el contenido de grasa de un AML es frecuentemente evidente en las imágenes de tomografía sin contraste. Si la grasa dentro de la lesión no es visualmente obvia, se puede realizar evaluación de píxeles, que puede revelar la grasa como píxeles agrupados con densidades negativas CT (definidos como mínimo 3 píxeles agrupados con una atenuación  $\leq -20$  HU).

Ciertas características clínicas también pueden ayudar a distinguir un angiomiolipoma de un carcinoma de células renales. El angiomiolipoma, que representa alrededor del 80% de los tumores, suele ser pequeño, asintomático y un hallazgo incidental en mujeres de edad media (mientras que el CCR predomina en el sexo masculino). El tumor generalmente está bien definido y es raro observar calcificaciones o necrosis dentro del tumor. Las porciones de músculo liso realzan de forma variable después de la administración de material de contraste, aunque de forma menor intensidad que en el CCR o el parénquima renal normal. Los vasos en un AML carecen de una capa elástica y tienden a ser de paredes gruesas, irregulares, tortuosos y aneurismáticos. En consecuencia, los AML son propensos a presentar sangrado espontáneo, este riesgo aumenta junto con el tamaño de la lesión.

Los pacientes con esclerosis tuberosa representan el 20% de los casos de AML. La esclerosis tuberosa es una facomatosis hereditaria autosómica dominante. Las AML se encuentran en hasta 80% de las personas con esclerosis tuberosa, y aunque los tumores son histológicamente idénticos a la forma esporádica, con

mayor frecuencia son múltiples, bilaterales y están presentes en pacientes más jóvenes. Además, los AML en pacientes con esclerosis tuberosa a menudo son más grandes en el momento de la presentación y es probable que crezcan, por lo que no es sorprendente que sean más frecuentemente sintomáticos. Si bien la identificación por CT de elementos grasos dentro de un AML puede ser definitiva, no es infalible. La hemorragia interna, por ejemplo, puede oscurecer la grasa intralesional. Además, alrededor del 5% de las AML desafortunadamente tienen una cantidad insuficiente de grasa para permitir un diagnóstico inequívoco.

### **Oncocitoma**

El oncocitoma es la masa renal benigna, sólida y que no contiene grasa, más común, representa alrededor del 5% de las neoplasias corticales renales. El CCR y el oncocitoma pueden ser indistinguibles, especialmente cuando el tumor es pequeño. Un oncocitoma es una masa con un tipo de crecimiento exofítico con una cicatriz central. Ocurre más a menudo en pacientes del sexo masculino y en el mismo grupo de edad que el CCR y las dos lesiones coexisten ocasionalmente. Los oncocitomas a menudo se descubren incidentalmente, aunque pueden ser bastante grandes (hasta 25 cm) en el momento de la presentación. La calcificación en un oncocitoma es rara, y aunque el tumor suele ser solitario, pueden aparecer tumores bilaterales y multifocales.

Debido a que no existen características de imagen que distingan un oncocitoma pequeño de un pequeño CCR, los oncocitomas siguen siendo la masa renal sólida benigna más comúnmente extirpada. Incluso la cicatriz central muy no separa confiablemente un tumor benigno de uno maligno.

## **Lesiones endofíticas poco comunes.**

### **Carcinoma de células renales infiltrante**

Alrededor del 5% de los CCR convencionales tienen un patrón de crecimiento tipo infiltrante (endofítico). A diferencia del CCT, estas lesiones son agresivas e hipervasculares.

Mientras que el contorno renal se mantiene, la arquitectura interna se altera. La naturaleza infiltrativa de estas lesiones puede causar anomalías en el sistema colector, similares a las observadas con TCC. Incluso con un tumor pequeño.

En el carcinoma de células renales convencional, a menudo hay diseminación tumoral en el momento de la presentación, mientras que el tipo infiltrativo representa solo un pequeño porcentaje.

### **Carcinoma medular renal y carcinoma del conducto colector.**

El carcinoma medular renal (CMR) es un subtipo histológico de CCR muy poco frecuente, que representa menos del 1% de todos los tumores. Se cree que el CMR surge del epitelio calicial en la papila renal o cerca de ella, de la cual crece con un patrón infiltrativo. Debido al origen central del tumor, a menudo se asocia a caliectasis dilatación de la pelvis renal. Los márgenes de un CMR están pobremente de finidos y la mayoría contiene áreas de hemorragia y necrosis.

La historia clínica del paciente es clave para hacer este diagnóstico, ya que CMR se encuentra casi exclusivamente en pacientes con anemia drepanocítica. En consecuencia, el CMR se desarrolla en una población mucho más joven que el CCR. Curiosamente, el tumor afecta con mayor frecuencia al riñón derecho. Hay una predilección por los hombres, pero solo en pacientes de 24 años o menos. Los síntomas que se presentan incluyen hematuria, dolor en flanco y una masa palpable. Los síntomas sistémicos asociados son comunes e incluyen náuseas y

vómitos, fiebre y pérdida de peso. EL CMR es extraordinariamente agresivo. Aunque la duración de los síntomas que conducen a la presentación suele ser breve, la mayoría de los pacientes ya tienen metástasis. El tumor puede invadir localmente los ganglios linfáticos regionales, la vena renal y la vena cava inferior, la glándula suprarrenal, el hígado y los tejidos blandos perirrenales o retroperitoneales. Los sitios de metástasis a distancia incluyen el hígado, pulmón y ganglios linfáticos no regionales, incluidos los que se encuentran en el omento, el hilio pulmonar y cadenas cervicales.

## **B. Afectación renal secundaria**

### **Metástasis**

Aunque el CCR es la neoplasia renal primaria más común, la enfermedad metastásica del riñón es estadísticamente la malignidad renal más común. El uso más frecuente de la TC en el diagnóstico, estadificación y vigilancia en pacientes con una malignidad primaria conocida, ha llevado a diagnósticos ante mortem más frecuentes de metástasis renales. En las series de autopsias, hasta el 48% de los pacientes que murieron de cáncer tenían metástasis renales, lo que hace que el riñón ocupe el quinto lugar más común de metástasis hematógenas. Los tumores primarios que hacen metástasis en el riñón reflejan el patrón de aparición del cáncer en la población general, con tumores de pulmón, mama y gastrointestinales y melanoma que representando los más comunes.

La enfermedad metastásica renal usualmente ocurre tardíamente en el curso de una malignidad primaria conocida, a menudo como parte de una enfermedad diseminada. En pacientes con historia de malignidad, las metástasis renales superan al carcinoma de células renales en aproximadamente cuatro a uno. En la TC, las lesiones metastásicas son típicamente pequeñas, multifocales y

bilaterales, exhiben un patrón de crecimiento infiltrante. El realce de las metástasis renales es mucho menor que el parénquima renal normal, por lo que las lesiones pueden identificarse fácilmente en imágenes de CT contrastadas de manera apropiada. En raras ocasiones, una metástasis renal puede manifestarse como una lesión exofítica solitaria, indistinguible de un CCR. La distinción diagnóstica entre el CCR primario y una metástasis renal tiene implicaciones obvias para la terapia y el pronóstico. La biopsia renal percutánea ha sido útil para ayudar a resolver este enigma clínico.

## **Linfoma**

Debido a que el riñón no tiene tejido linfoide intrínseco, rara vez es el primer o único sitio de enfermedad linfoproliferativa. Aún así, el riñón es uno de los sitios extranodales más comunes de afectación por linfoma. Al igual que con la enfermedad metastásica de otras neoplasias malignas primarias, el linfoma renal suele ser clínicamente silente. El diagnóstico antemortem de linfoma renal fue poco frecuente en el pasado, a pesar de los datos de la autopsia que indicaban que hasta un tercio de los pacientes que morían de linfoma tenían evidencia de la enfermedad en el riñón. Al igual que el CCR y la enfermedad metastásica, el uso sistemático de la TC para la estadificación y la vigilancia ha llevado a diagnósticos ante mortem más frecuentes de linfoma renal.

La afectación renal por linfoma típicamente ocurre en el contexto de una enfermedad diseminada y, por lo general, usualmente en Linfoma no Hodgkin. El linfoma puede ingresar al riñón por vía hematogena o a través de los vasos linfáticos sinusales, perinéfricos o capsulares. Se han descrito varios patrones de afectación renal.

Múltiples masas renales bilaterales con patrón de crecimiento exofítico o infiltrativo se observan en 50% -60% de los pacientes. La mayoría tiene linfadenopatías



retroperitoneales asociada. Hasta en un 25% de los pacientes, el linfoma renal representa una diseminación contigua desde una adenopatía adyacente, generalmente muestra un patrón infiltrativo. La diseminación linfomatosa difusa que produce agrandamiento renal generalizado se produce en aproximadamente el 20% de los pacientes, y casi siempre es bilateral. El linfoma renal como una masa solitaria es el patrón de afectación menos frecuente, observado en menos del 10% de los pacientes.

En la TC, el linfoma renal es una masa con atenuación de tejidos blandos que realiza homogéneamente pero menos intensamente que el parénquim arenal normal después de la administración de material de contraste. La tomografía computarizada en fase nefrográfica es esencial, ya que los depósitos linfomatosos en el riñón pueden ser pequeños y con una ubicación medular, haciéndolos poco visibles en la fase corticomedular. Los pacientes con linfoma renal casi siempre tienen evidencia de enfermedad en otro lugar. (15)

#### **4. ESTADIAJE**

American Joint Committee on Cancer (AJCC)

Sistema de estadificación TNM para el cáncer de riñón (7ª edición, 2010)

Tumor primario (T)

TX No se puede evaluar el tumor primario

T0 No hay evidencia de tumor primario

T1 Tumor de 7 cm o menos en su diámetro mayor, limitado al riñón

T1a Tumor de 4 cm o menos en su diámetro mayor, limitado al riñón

T1b Tumor más de 4 cm pero no más de 7 cm en su diámetro mayor, limitado al riñón

T2 Tumor de más de 7 cm en su diámetro mayor, limitado al riñón

T2a Tumor de más de 7 cm pero menor o igual a 10 cm en su diámetro mayor, limitado al riñón

T2b Tumor de más de 10 cm, limitado al riñón

T3 El tumor se extiende a venas principales o tejidos perinéfricos pero no a la glándula suprarrenal ipsilateral y no más allá de la fascia de Gerota

T3a El tumor se extiende a la vena renal o sus ramas segmentarias o el tumor invade la grasa del seno perirrenal y / o renal, pero no más allá de la fascia de Gerota

T3b El tumor se extiende hacia la vena cava por debajo del diafragma

T3c El tumor se extiende hacia la vena cava por encima del diafragma o invade la pared de la vena cava

T4 El tumor invade más allá de la fascia de Gerota (incluida la extensión contigua a la glándula suprarrenal ipsilateral).

#### Nódulos linfáticos regionales (N)

NX No se pueden evaluar los ganglios linfáticos regionales

N0 No hay metástasis en ganglios linfáticos regionales

N1 Metástasis en ganglios linfáticos regionales

#### Metástasis a distancia (M)

M0 No hay metástasis a distancia

M1 Metástasis a distancia

#### Estadío / Grupos de pronóstico

Stage I	T1	N0	M0
Stage II	T2	N0	M0
Stage III	T1 or T2	N1	M0

	T3	N0 or N1	M0
Stage IV	T4	Any N	M0
	Any T	Any N	M1 (16)

## 5. SISTEMAS DE NEFROMETRIA RENAL

La nefrectomía parcial (NP) es una técnica quirúrgica cuya indicación se ha visto incrementada en los últimos años, siendo la de preferencia para remover pequeños tumores renales, debido a que ofrece una mejor función renal residual. En el 2009, el comité de guías clínicas de la Asociación Americana de Urología (AAU) recomendó la realización de la NP siempre que fuese posible en masas renales.

Con el fin de evaluar la posibilidad de realizar una nefrectomía parcial y estimar el grado de dificultad de la cirugía, en el año 2009 Kutikov y Uzzo desarrollaron un sistema de puntuación llamado RENAL score (RS), que se basa en las características anatómicas quirúrgicamente más relevantes de las neoplasias renales sólidas.

Este evalúa el Radio (diámetro máximo tumoral), la proporción Exofítica/endofítica (según la cantidad de tejido tumoral ubicado dentro y fuera del contorno renal), Nearness (cercanía de la parte más profunda del tumor al seno renal, particularmente respecto del sistema colector), la localización Anterior (a)/posterior (p) y la Localización relativa a las líneas polares.

Esta escala es usada por los urólogos para predecir el grado de dificultad técnica en el abordaje quirúrgico, permitiendo así una mejor planificación preoperatoria.

Existen otros sistemas de puntuación para tumores renales, como el PADUA (preoperative aspects and dimensions used for anatomic classification), basado al igual que el Score renal en las características anatómicas del tumor, como el

tamaño, la localización respecto a las líneas polares y al borde renal, la localización anterior o posterior, y la afectación del sistema colector y del seno renal. Así mismo, se ha desarrollado el CI (centrality index), que estima la centralidad del tumor mediante un cálculo matemático, dividiendo la distancia entre el centro del tumor y el del riñón por el radio tumoral. A pesar de que los tres esquemas intentan ayudar en la toma de decisiones antes de la cirugía, el score RENAL es el primero que cuantifica objetivamente la complejidad quirúrgica tumoral. (17)

#### **A. Sistema de puntuación RENAL score: Características generales**

El RS se compone de cinco características importantes desde el punto de vista quirúrgico, pero solo cuatro suman puntos para el cálculo de la nefrometría (R.E.N.A.L) en una escala de 1, 2 y 3 puntos. El quinto ítem, el A, agrega un sufijo (esto es, a de anterior o p de posterior) a la puntuación, según la localización de la lesión. Si el tumor no encuadra en esas categorías, se agrega como sufijo una x. El resultado de la sumatoria clasifica los tumores según su complejidad quirúrgica en: baja (entre 4 y 6 puntos), moderada (entre 7 y 9 puntos) y alta (entre 10 y 12 puntos).

##### **a. Radio (R)**

Este componente representa el diámetro máximo del tumor en cualquier plano (imágenes axiales, coronales o sagitales). El radio se cuantifica en una escala de 3 puntos. Tumores <4 se les asigna 1 punto, aquellos > 4 pero <7 cm se les asignan 2 puntos, y tumores > 7 cm se les asignan 3 puntos.

##### **b. Relación endofítico/exofítico (E)**

El componente E designa puntos en una escala del 1 al 3. A los que se proyectan más del 50% de su extensión por fuera del contorno renal se les asigna un punto,

a los que lo hacen menos del 50% se les da dos puntos, y si son completamente endofíticos (rodeados en 360° por parénquima renal no comprometido) reciben tres puntos. A pesar de que la mayoría de las masas son esféricas y simétricas, hay otras que no, por lo que la puntuación es dada según la característica predominante en cualquier plano (axial, coronal o sagital). A su vez, los contornos renales normales pueden estar distorsionados por la lesión, entonces se cuantifica tomando como referencia el sitio donde estaría el contorno renal si el tumor no existiera. Para determinar el porcentaje exofítico del tumor se sugiere comparar las medidas de la superficie renal normal hasta el componente más exofítico con la medida de la superficie renal normal hasta el componente más endofítico. Estas dos medidas pueden ser tomadas en diferentes planos.

#### **c. Nearness, cercanía (N)**

El componente N denota la cercanía del sector más profundo del tumor al sistema excretor o seno renal. El análisis de esta medida se realiza mejor con imágenes en la fase excretora.

Si la distancia de la parte más cercana del tumor al sistema excretor o seno renal es igual o mayor de 7 mm, se asigna un punto; mientras que si está entre 4 y 7 mm, se le otorgan dos puntos. Los tumores que se encuentran en contacto, invaden o están a 4 mm o menos del sistema colector o seno renal suponen tres puntos.

#### **d. Localización anatómica (A)**

El componente A no suma en el cálculo de la nefrometría de la lesión. Se establece tomando como referencia la línea media renal en las imágenes axiales, siendo esta línea paralela a la dirección de las estructuras hiliares. Si el tumor es anterior a la línea media renal, se agrega el sufijo a; pero si es posterior, se anade una p. Si el tumor no encuadra en las categorías a o p (p. ej. los de localización lateral o central), se asigna el sufijo x. Este o cualquier de los otros dos, se usan al

final de la suma del cálculo de la nefrometría. También se puede añadir el sufijo h por su localización hiliar, cuando el tumor se encuentra en contacto con los vasos renales principales.

**e. Relación con las líneas polares (L)**

El componente L se define por las líneas polares, delimitadas por el pedículo vascular renal, donde la porción más medial del parénquima renal se ve interrumpida por la grasa del seno renal, los vasos o el sistema colector. Puede ser determinado en imágenes axiales o coronales. Si el tumor asienta completamente por encima o por debajo de las líneas polares, se asigna un punto; si cruza una de las líneas, se le da dos puntos; y si cruza la línea polar más del 50% o se encuentra entre las dos líneas polares o cruza la línea media renal, se conceden tres puntos.

**6. MANEJO DEL CÁNCER RENAL SEGÚN GUÍAS NCCN VERSIÓN 2.2016.**

**A. Tratamiento de enfermedad localizada**

La resección quirúrgica sigue siendo un tratamiento eficaz para el CCR clínicamente localizado, con opciones que incluyen la nefrectomía radical y la cirugía conservadora de nefronas. Cada una de estas modalidades está asociada con sus propios beneficios y riesgos, cuyo equilibrio debería optimizar la función renal a largo plazo y la supervivencia libre de cáncer.

**Cirugía conservadora de nefronas y nefrectomía radical.**

Una nefrectomía radical incluye una resección perifascial del riñón, grasa perirrenal, ganglios linfáticos regionales y glándula suprarrenal ipsilateral.

La nefrectomía radical es el tratamiento preferido si el tumor se extiende a la vena cava inferior.

Se pueden usar técnicas quirúrgicas abiertas, laparoscópicas o robóticas para realizar una nefrectomía radical. Los datos de resultados a largo plazo indican que las nefrectomías radiales laparoscópicas y abiertas tienen tasas equivalentes de supervivencia libre de cáncer. Originalmente, la nefrectomía parcial (cirugía conservadora de nefronas) solo estaba indicada en entornos clínicos en los que una nefrectomía radical haría que el paciente fuera funcionalmente anéfrico y necesitara diálisis. Estos ajustes incluyen RCC en un riñón solitario, RCC en un riñón con función renal contralateral inadecuada y RCC síncrono bilateral.

La nefrectomía parcial tiene resultados oncológicos bien establecidos comparables a la nefrectomía radical. La nefrectomía radical puede aumentar el riesgo de enfermedad renal crónica y se asocia con un mayor riesgo de morbilidad y mortalidad cardiovascular. Cuando se compara con la nefrectomía radical, la nefrectomía parcial puede lograr una función renal preservada, disminución de la mortalidad general y reducción de la frecuencia de eventos cardiovasculares. Los pacientes con una forma hereditaria de CCR, como la enfermedad VHL, también deben considerarse para la terapia de preservación de la nefrona. La cirugía conservadora de nefronas se ha usado cada vez más en pacientes con tumores renales T1a y T1b (es decir, hasta 7 cm en la dimensión más grande) y un riñón contralateral normal, con resultados equivalentes a la nefrectomía radical. La nefrectomía radical no debe emplearse cuando se puede lograr la preservación de nefronas.

Los objetivos de la cirugía conservadora de nefronas deben ser un control tumoral locorregional óptimo y minimizar el tiempo de isquemia idealmente a menos de 30 minutos. Sin embargo, en algunos pacientes con CCR localizado, la cirugía nefronalizadora puede no ser adecuada debido a un crecimiento tumoral localmente avanzado o porque el tumor se encuentra en un lugar desfavorable. La

nefrectomía laparoscópica, robótica y parcial abierta ofrecen resultados comparables en manos de cirujanos expertos.

## **B. Disección de ganglios linfáticos**

La disección de ganglios linfáticos no ha demostrado consistentemente un beneficio terapéutico. La evaluación del estado de los ganglios linfáticos se basa en su aumento de volumen en las imágenes (CT / MRI) y en la evaluación mediante palpación directa al momento de cirugía. La TC y IRM pueden no detectar pequeñas metástasis en los ganglios linfáticos de tamaño normal. NCCN Kidney Cancer Panel recomienda la disección de ganglios linfáticos regionales para pacientes con ganglios linfáticos palpables o agrandados detectados en las pruebas de imagen preoperatorias.

## **C. Adrenalectomía**

La resección ipsolateral de la glándula suprarrenal se debe considerar en pacientes con tumores grandes del polo superior o glándulas suprarrenales de apariencia anormal en CT o MRI. La adrenalectomía no está indicada cuando las imágenes muestran una glándula suprarrenal normal o si el tumor no es de alto riesgo, según tamaño y ubicación.

## **D. Técnicas de vigilancia activa y técnicas de ablación**

La vigilancia activa se define como la monitorización inicial de los tumores utilizando técnicas de imagen abdominal con intervención diferida cuando esté indicado. Los pacientes ancianos y aquellos con masas renales pequeñas y otras comorbilidades a menudo tienen una mortalidad específica por CCR baja. La vigilancia activa y técnicas ablativas como la ablación criogénica o por radiofrecuencia son estrategias alternativas para pacientes seleccionados, particularmente los ancianos y aquellos con riesgos de salud competitivos.



### Tratamiento de la enfermedad en estadio I (pT1a).

El panel NCCN prefiere la escisión quirúrgica mediante nefrectomía parcial para el tratamiento de las masas renales en estadio clínico I (pT1a). La experiencia adecuada y la cuidadosa selección de pacientes son importantes. La nefrectomía parcial es más apropiada en pacientes con tumores unilaterales pequeños o cuando la preservación de la función renal es un problema primario, como en pacientes que tienen un riñón o aquellos con insuficiencia renal, masas renales bilaterales o RCC familiar. Se pueden considerar los abordajes tanto abiertos como laparoscópicos para la nefrectomía parcial, según el tamaño del tumor, la ubicación y la experiencia del cirujano.

Las Guías NCCN también enumeran la nefrectomía radical como una alternativa para pacientes con RCC en estadio I (pT1a) si una nefrectomía parcial no es técnicamente factible según lo determine el cirujano.

estadio I (pT1a) incluyen vigilancia activa y ablación térmica. La vigilancia activa es una opción para el tratamiento de las masas renales localizadas y debe ser una consideración primordial para los pacientes con una disminución de la esperanza de vida o comorbilidades extensas que los colocarían en un riesgo excesivo por intervención más invasiva. Los resultados oncológicos a corto y a medio plazo indican que una estrategia adecuada es controlar inicialmente las masas renales pequeñas y, si es necesario, tratar la progresión.

### Manejo de la enfermedad en estadio I (pT1b).

La nefrectomía parcial para CCR localizado tiene un resultado oncológico similar al de la cirugía radical para tumores T1b. La cirugía por nefrectomía parcial, siempre que sea factible, o por nefrectomía radical es el tratamiento estándar para un tumor T1b.

## Manejo de la enfermedad en estadios II y III

La nefrectomía parcial generalmente no es adecuada para pacientes con tumores localmente avanzados. En estas situaciones, la terapia curativa sigue siendo una nefrectomía radical. La nefrectomía radical es el tratamiento preferido para los tumores que se extienden a la vena cava inferior. Es el tratamiento estándar para pacientes con tumores renales en estadios II y III. La resección de un trombo auricular o en vena cava a menudo requiere la asistencia de cirujanos cardiovasculares y puede implicar las técnicas de bypass veno-venoso o cardiopulmonar, con o sin paro circulatorio.

Los pacientes candidatos para la resección de un trombo tumoral deben someterse a cirugía por equipos experimentados debido a que la mortalidad relacionada con el tratamiento puede alcanzar el 10%, dependiendo de la extensión local del tumor primario y del nivel de extensión a la vena cava.

El Panel de NCCN enumera la nefrectomía radical como la única opción para los tumores en etapa II y III. La nefrectomía parcial puede ser una opción para pacientes seleccionados con pequeños tumores unilaterales T2a.

## Manejo de la enfermedad avanzada o en estadio IV.

Los pacientes con enfermedad en estadio IV también pueden beneficiarse de la cirugía. Por ejemplo, los ganglios linfáticos sospechosos de enfermedad metastásica en la TC pueden ser hiperplásicos y no metastásicos; por lo tanto, la presencia de adenopatías regionales mínimas no impide la cirugía. Además, el pequeño subconjunto de pacientes con CCR primario potencialmente resecable quirúrgicamente y un sitio metastásico resecable solitario son candidatos para nefrectomía y metastasectomía quirúrgica. Los candidatos incluyen pacientes que:

- 1) se presentan inicialmente con CCR primario y un sitio solitario de metástasis; o
- 2) desarrollan una recurrencia solitaria después de un intervalo prolongado sin enfermedad desde la nefrectomía. Los sitios de metástasis solitarias incluyen el pulmón, el hueso y el cerebro. (18)

El tumor primario y la metástasis pueden resecarse durante la misma operación o en momentos diferentes. La mayoría de los pacientes que se someten a resección de una metástasis solitaria experimentan recidiva, pero se ha informado sobre la SSA a largo plazo en estos pacientes. (19)

## VI. DISEÑO METODOLÓGICO/ MATERIAL Y MÉTODO

### A. Tipo de estudio:

Estudio Descriptivo, de corte transversal

### B. Lugar y área de estudio:

Hospital Militar Escuela Dr. Alejandro Bolaños, en el Servicio de Imagenología y Urología, en el período comprendido Agosto 2015-October 2017.

### C. Población de estudio:

Todos los pacientes con diagnóstico de Tumor renal a los que se les realizó estudio seccional en el período indicado y que cumplen con los criterios de inclusión y exclusión.

### D. Criterios de inclusión y de exclusión:

CRITERIOS DE INCLUSIÓN	CRITERIOS DE EXCLUSIÓN
Pacientes con diagnóstico de tumor renal a los que se le realizo Tomografía contrastada o RM intrahospitalaria en el período de estudio y que les realizó nefrectomía parcial o radical.	Pacientes cuyo expediente este incompleto.
Pacientes con edad mayor o igual a 21 años.	Pacientes que no cuenten con imágenes de estudio de tomografía o

	RM contrastadas.
	Pacientes a los que no se le realizó procedimiento terapéutico quirúrgico

## **F. Variables del estudio:**

### 1. Para el objetivo 1:

Edad, sexo, procedencia, unidad renal afectada.

### 2. Para el objetivo 2:

PADUA, CI, Score RENAL, Radio, tipo de crecimiento, cercanía al sistema colector, Localización, ubicación respecto a las líneas polares, bajo grado de complejidad tumoral, moderado grado de complejidad tumoral, alto grado de complejidad tumoral.

### 3. Para el objetivo 3:

Nefrectomía parcial, nefrectomía radical.

### 4. Objetivo 4:

Estirpe tumoral, estadio tumoral, grado nuclear de Fürhman, estado de los márgenes.

### 5. Objetivo 5:

Sangrado transoperatorio, transfusión transoperatoria, fuga de orina, obstrucción intestinal.

## 7. Operacionalización de Variables

7.1 Para conocer las características sociodemográficas, utilizaremos las siguientes variables:

Variablen	Definición operacional	Indicadores	Valores
Edad	Tiempo transcurrido desde la fecha de nacimiento a la fecha del estudio	Respuesta del paciente indicada en años.	Menor de 30 años 30-50 años 50-70 años Mayor de 70 años
Sexo	Expresión fenotípica	Dato registrado en el instrumento	Masculino Femenino
Procedencia	Lugar donde procede el paciente	Dato registrado en el instrumento	
Unidad renal afectada	Localización del tumor según el riñón que afecta	Dato registrado en el instrumento	Derecho Izquierdo

7.2 Para el objetivo número 2 utilizaremos las siguientes variables:

Variable	Definición operacional	Indicadores	Valores
Sistema de nefrometría empleado	Sistemas cuantitativos basados en las características de los tumores renales para su valoración objetiva.	Dato recogido en el reporte del estudio de imagen del paciente.	PADUA CI RENAL Score del
Radio	Diámetro máximo del tumor	Dato recogido en el estudio de imagen del paciente	$\leq 4$ cm: 1 punto. $> 4$ pero $< 7$ cm: 2 puntos. $\geq 7$ cm: 3 puntos.
Tipo de crecimiento	Denota el tipo de crecimiento endofítico o exofítico del tumor en relación con la superficie renal.	Dato recogido en el estudio de imagen del paciente.	$\geq 50$ % exofítico: 1 punto. $< 50$ % exofítico: 2 puntos. Completamente endofítico: 3 puntos.
Cercanía al	Distancia entra la	Dato recogido en	$\geq 7$ mm: 1 punto.

sistema colector	porción más profunda del tumor y el sistema colector	el estudio de imagen paciente	de del $\geq 4$ pero $<7$ mm: 2 puntos.  <4 mm: 3 puntos.
------------------	--	-------------------------------	---

Localización Designa si el tumor es anterior o posterior en relación con el plano de la línea media del riñón en imágenes axiales. Dato recogido en el estudio de imagen del X Anterior Posterior

Ubicación respecto a las líneas polares.	Define la localización del tumor respecto a las líneas polares superior e inferior, las cuales están determinadas por el pedículo vascular renal	Dato recogido en el estudio de imagen paciente.	Completamente por encima o por debajo de las líneas polares: 1 punto  Tumor cruza las líneas polares: 2 puntos.  50% del tumor cruza las líneas polares o el tumor se encuentra completamente
--	--	---	---



dentro de las líneas polares: 3 puntos.

Para Clasificar de forma cuantitativa los tumores renales según su grado de complejidad tumoral.

VARIABLES	DEFINICIÓN OPERACIONAL	INDICADORES	VALORES
Complejidad tumoral	Grado de complejidad tumoral según el puntaje obtenido del Score RENAL.	Dato recogido en el estudio de imagen del paciente.	Baja: 4–6 pts. Moderada: 9 pts. Alta: 10–12 pts.

1. 7.4 Para determinar el tipo de intervención quirúrgica realizada a los pacientes, utilizaremos las siguientes variables:

VARIABLES	DEFINICIÓN OPERACIONAL	INDICADORES	VALORES
Intervención quirúrgica	Tipo de abordaje quirúrgico.	Dato recogido en el expediente clínico	Nefrectomía parcial Nefrectomía

1. 7.5 Para Correlacionar el grado tumoral con resultado histopatológico definitivo, utilizaremos las siguientes variables:

Variantes	Definición operacional	Indicadores	Valores
Estirpe tumoral	Subtipo histológico tumor	Dato recogido del del expediente clínico	Abierta
Estadio tumoral	Tamaño y grado de invasión tumoral	Dato recogido del expediente clínico	I II III IV
Grado nuclear de Führman	Clasificación histopatológica basada en la morfología nuclear	Dato recogido del expediente clínico	1 2 3 4
Estado de los márgenes	Presencia de células tumorales en borde marcado con tinta de la pieza extirpada.	Dato recogido del expediente clínico	Negativos Positivos

7.6 Para establecer la relación del grado de complejidad tumoral con las implicaciones quirúrgicas utilizaremos las siguientes variables:

Variables	Definición operacional	Indicadores	Valores
-----------	------------------------	-------------	---------

Sangrado transoperatorio	Cantidad de sangre pérdida por el paciente durante el procedimiento quirúrgico	Dato obtenido del expediente clínico	Abierta
Transfusión intraoperatoria	Transferencia de sangre o componentes sanguíneos durante el procedimiento quirúrgico	Dato obtenido del expediente clínico.	Si No

Para contrastar el grado de complejidad tumoral con las complicaciones derivadas del procedimiento quirúrgico en pacientes sometidos a nefrectomía se utilizaron las siguientes variables

Variables	Definición operacional	Indicadores	Valores
-----------	------------------------	-------------	---------

Sangrado	Cantidad de pérdida sanguínea durante el procedimiento quirúrgico	Dato obtenido del expediente clínico	Abierta
Complicaciones	Cualquier alteración respecto al curso previsto en la respuesta local y sistémica del	Dato obtenido del expediente clínico	Abierta

paciente  
postquirúrgico.

#### **G. Métodos y técnicas de obtención de la información:**

- Para obtención de la información se utilizó el instrumento previamente elaborado de acuerdo a los objetivos específicos.
- Se aplicó el sistema de nefrometría R.E.N.A.L en todos los pacientes valorados en el estudio.

Fuente: Primaria a partir del instrumento llenado por el investigador.

Herramienta de recolección de información: Ficha de Recolección de Datos.

#### **H. Procesamiento, tabulación y análisis:**

Herramienta de análisis estadístico: Epi info.

La información será procesada de forma cuantitativa por medio de tablas de salida y gráficos estadísticos que presenten las distribuciones de frecuencia y cruces de variable:

#### **I. Consideraciones éticas:**

Información recolectada será usada únicamente para fines de investigación.

## **VII. RESULTADOS**

Se estudiaron un total de 35 casos, de estos, el 82.86% fueron hombres y el 17.14% fueron mujeres. El promedio de edad general fue de 59.61 años, encontrando un promedio de edad en hombres de 60.55 años y de 58.67 años en mujeres. La edad mínima promedio fue de 36.5 años. En los hombres la edad mínima fue de 41 años y en las mujeres de 32 años. La edad máxima promedio encontrada fue de 84.5 años, La edad máxima en hombres fue de 86 años y en las mujeres de 83 años.

Al observar la precedencia de los estudiados encontramos que el 25.71% son procedentes del área rural y 74.29% son procedentes del área urbana.

Al agruparlos en hombres y mujeres, observamos que de los procedentes del área rural 88.89% son varones y el 11.11 % son mujeres. De los procedentes del área urbana son hombres un 80.77% y mujeres un 19.23%. También se observa que los hombres son mayoritariamente procedentes del área urbana al igual que las mujeres.

### **Unidad renal afectada.**

Al observar la lateralidad del tumor se observa que en las mujeres se encuentra por igual frecuencia en lado derecho como en el lado izquierdo, 3 casos derecho, 3 casos izquierdo. En los hombres existe una mayor frecuencia de presentarse al lado derecho (16 casos) sobre el izquierdo (13 casos).

### **Score R.E.N.A.L**

No se encontraron descritos sistemas de nefrometría renal en los reportes de imagenología de los pacientes estudiados.

Se encontró que el tamaño del tumor era menor o igual a 4 cm en el 37% de los casos (13 casos), de 4.1 a 6.9 cm en el 26% de los casos (9 casos) y mayor o igual a 7 cm en el 37% de los casos (13 casos).

Con respecto al tipo de crecimiento se observó que el 54% de los tumores tenía crecimiento menor del 50% exofítico (19 casos), 29 % de los tumores tenía un crecimiento mayor del 50% exofítico (10 casos) y un 17 % presento un crecimiento completamente endofítico (6 casos).

Al estudiar la cercanía del tumor al sistema colector, se evidenció que 10 de ellos, que representan el 29%, se encontraban a una distancia mayor o igual a 7 milímetros; 25 de los casos que representan el 71% se encontraba a una distancia menor o igual al 4 mm. En el rango mayo de 4 milímetros y menor de 7 milímetros no se encontró ningún caso

Se encontraron 12 tumores con una localización anterior que representa el 34%, 8 tumores con localización posterior que representan el 23% Y en 15 tumores, que son el 43%, en los cuales se logró definir una localización anterior ni posterior

El comportamiento del tumor con respecto a la localización se caracterizó por 11 tumores, correspondientes al 31% que se encontraban completamente por encima o por debajo de las líneas polares. 7 tumores, (20%) cruzaba una línea polar y 17 tumores 49% cruzaron más del 50% las líneas polares o se encontraban completamente dentro de ellas.

### **Grado de complejidad tumoral**

De los 35 casos estudiados se encontró que el 51.43% presento un grado de complejidad tumoral alto, el 25.7% mostro un grado tumoral moderado y el 22.86 % tuvo un grado tumoral bajo.

### **Grado de complejidad tumoral y tipo de nefrectomía**

Se realizó nefrectomía parcial en 4 pacientes, todos ellos con grado de complejidad bajo, Se realizó nefrectomía radical en 31 pacientes de estos el

58.06% eran tumores con grado de complejidad alto, 29.03% con grado de complejidad moderado y en el 12.9 % en tumores con grado de complejidad bajo.

### **Grado de complejidad tumoral y sangrado transoperatorio**

En los tumores con alto grado de complejidad tumoral se presentó un promedio de hemorragia transoperatoria de 738.9 cc con un mínimo de 300 cc y un máximo de 1000 cc. En los tumores de moderada complejidad tumoral se presentó un promedio de hemorragia de 400 cc con un mínimo de 200 cc y un máximo de 600 cc, en los tumores de bajo nivel de complejidad se presentó un promedio de hemorragia transoperatoria de 306.25 cc con mínimo de 200 cc y un máximo de 450 cc.

No se describieron transfusiones transoperatorias ni complicaciones derivadas del procedimiento quirúrgico.

### **Tipos Histológicos presentados en los diferentes grados de complejidad tumoral**

Se describió Carcinoma Renal De Células Claras en 27 casos 77.14% de todos los tumores, de estos presentaron alto grado de complejidad tumoral en 16, presentaron bajo nivel de complejidad renal 4 y 7 de estos presentaron moderado grado de complejidad tumoral.

Carcinoma Papilar De Células Renales se diagnosticó por histopatología en 4 pacientes que representan el 11.43% de todos los tumores todos presentaron bajo nivel de complejidad tumoral.

En 2 pacientes que representan el 5.71% de todos los tumores se diagnosticó Carcinoma Urotelial Infiltrante y estos con alto grado de complejidad tumoral

Se diagnosticó 1 caso de Oncocitoma que representa el 2.86% de todos los tumores y presento moderado grado de complejidad tumoral

Angiomiolipoma Epitelioide se presentó en 1 que es el 2.86% de todos los tumores presentando moderado grado de complejidad tumoral.

### **Grado nuclear de Fuhrman en los diferentes grados de complejidad tumoral**

Se analizaron solamente los tumores de estirpes maligna, que fueron 33 casos, de estos se clasificó como grado nuclear de Fuhrman 1 en un total de 2 pacientes que representa el 6.06% de este grupo y estos tenían bajo grado de complejidad tumoral. Grado nuclear de Fuhrman 2 fueron 13 pacientes que representan el 39.39% y 4 presentaron grado alto de complejidad tumoral, 4 presentaron grado bajo de complejidad tumoral y 5 grado moderado de complejidad. Grado 3 de Fuhrman se presentó en 14 pacientes que representan el 42.42% de los casos, y de estos 10 presentaron alto grado de complejidad tumoral, 2 bajo grado de complejidad tumoral y 2 moderado grado de complejidad tumoral. Grado 4 de Fuhrman fueron 4 pacientes que representan 12.12 % de los casos y todos con alto grado de complejidad tumoral.

### **Grado de complejidad tumoral y márgenes quirúrgicos**

En los tumores de alto grado de complejidad se encontró que 16 o sea el 89 % presentaron márgenes tomados por lesión neoplásica, y 2 o sea el 11% presentaron márgenes libres de neoplasia.

En los tumores de bajo nivel de complejidad tumoral 2 casos o sea el 25% presentaron márgenes tomados por lesión tumoral y 6 casos o sea el 75% presentaron márgenes libres de neoplasia

En los 9 tumores con moderado grado de complejidad tumoral el 100% presentaron márgenes libres de lesión tumoral

### **Grado de complejidad Tumoral y estadiaje**

Para el estadiaje solo se estudiaron los tumores con estirpe tumoral asociada a malignidad. Que son 33 casos. De estos casos 19 que es el 57.58% se



encontraba en estadio I y de estos 6 casos con alto grado de complejidad tumoral, 8 casos con bajo nivel de complejidad tumoral y 3 con moderado grado de complejidad tumoral.

En estadio II se encontraron 10 casos que son el 30.30 % de este grupo y de estos 8 presentaron alto grado de complejidad tumoral y 2 con moderado grado de complejidad tumoral.

En estadio III se presentaron 2 casos que son el 6.06% de este grupo y todos presentaron alto grado de complejidad tumoral

En estadio IV se presentaron 2 casos que representan el 6.06% de este grupo y todos con alto grado de complejidad tumoral.

## VIII. ANALISIS

El hecho de encontrar una mayor frecuencia de varones sobre las mujeres con tumores renales corresponde con lo descrito en la biografía como lo publicado por Dr. J. Emmanuel Rosas-Nava del Hospital General de México. 2012 que reporta que en el sexo masculino el cáncer renal corresponde a 5% de todos los cánceres y en la mujer corresponde al 3%. Se describe que la mayor incidencia se produce a partir de los 40 años, con pico entre los 50 y los 70 años. La incidencia es tres veces superior en varones respecto a la de mujeres, según lo descrito por el estudio Francisco J. Anglada Curado et al en su trabajo “Nuevos patrones epidemiológicos y factores de riesgo en cáncer renal”, en el Servicio de Urología. Hospital Regional Universitario Reina Sofía. Córdoba, España. Esta incidencia se corresponde con lo encontrado en este estudio donde las edades máximas promedian los 84 años y las mínimas 36 años.

La procedencia mayoritariamente del área urbana se puede corresponder al área de influencia del Hospital Militar Escuela Alejandro Dávila Bolaños que es donde se realizó este estudio. Que es un hospital que atiende población militar y pacientes adscrita a los servicios del instituto Nicaragüense de Seguridad Nacional Uberetagoyna-Tello de Meneses del División de Urología, Hospital General Dr. Manuel Gea González, SSA, Ciudad de México, México en 2016 reporta una lateralidad prevalente derecha lo que se contradice con lo encontrado en este estudio. Pedro García Torrelles M del Servicio de Urología. \*Sección de Medicina Preventiva. Hospital Universitario Dr. Peset, Valencia describe una lateralidad de predominio derecho probablemente por el tamaño muestral, relacionado con la cantidad de casos atendidos

Existe correlación entre el grado de complejidad tumoral y el tipo de cirugía en nuestro centro, ya que las nefrectomías parciales fueron realizadas

exclusivamente a pacientes con bajo grado de complejidad tumoral, aunque se observa nefrectomía radical en los diferentes grados de complejidad tumoral, esto se correlaciona con lo descrito en la literatura, como lo descrito por Daniel Cantera et. al en el estudio “Utility of the R.E.N.A.L.-Nephrometry Scoring System in Objectifying Treatment Decision-Making of the Enhancing Renal Mass”, en el Instituto de urología oncológica en el Fox Chase Cancer Center, Philadelphia, donde relaciona el grado de complejidad tumoral con el tipo de abordaje quirúrgico.

Existe relación entre el grado de complejidad tumoral y la hemorragia transoperatoria, siendo mayor pérdida sanguínea en los grados moderados y altos de complejidad tumoral, como lo descrito por Hai-Jiang Zhou en el estudio “Role of R.E.N.A.L. Nephrometry Score in Laparoscopic Partial Nephrectomy”, en el hospital Universitario de Beijing, donde demostraron una diferencia significativa entre los tres grupos.

El tipo histológico más frecuente en nuestro estudio fue el carcinoma de células renales, como esta descrito en la bibliografía internacional. La Organización mundial de la Salud reporta que el 75% corresponde a este subtipo, muy similar al 74% reportado en nuestro estudio.

Se observó que tanto los grados nucleares de Fuhrman altos, como los estadios altos presentaron alto grado de complejidad tumoral, demostrándose la relación del grado de complejidad tumoral con los hallazgos histopatológicos del tumor, como lo descrito en el estudio “Masas renales sólidas: predicción histopatológica y clínica en función de la evaluación preoperatoria con el uso del sistema de nefrometría R.E.N.A.L”.

No se encontró relación entre los márgenes quirúrgicos y el grado de complejidad tumoral, así como tampoco se reportaron complicaciones relacionadas con el procedimiento quirúrgico.

## **IX. CONCLUSIONES**

1.- La población estudiada se caracterizó por ser mayoritariamente del sexo masculino. El promedio de edad general fue de 59.61 años, de procedencia mayoritariamente urbana.

2.- No se identificó la aplicación de sistemas de nefrometría en el Servicio de Imagenología previo a la realización de este estudio. Al aplicar el sistema R.E.N.A.L en los pacientes estudiados el 51.4% de los tumores presentó un grado de complejidad tumoral alto, el 25.7% mostró un grado de complejidad tumoral moderado y el 22.86 % un grado de complejidad tumoral bajo.

3.- En el 88% de los casos se realizó nefrectomía radical y en el 12 % nefrectomía parcial.

4.- El tipo histológico más frecuente fue el carcinoma de células renales. El grado de complejidad tumoral se relacionó con los resultados histopatológicos, encontrando que a mayor grado de complejidad tumoral, mayor grado nuclear de Fuhrman y mayor nivel de estadiaje.

5.- El grado de complejidad tumoral se relacionó con la cantidad de pérdida hemática durante la cirugía, siendo mayor en los grados moderados y altos de complejidad tumoral. No se encontraron complicaciones relacionadas al procedimiento quirúrgico.

## **X. RECOMENDACIONES**

- Instar al Servicio de Imagenología del Hospital Militar Escuela Dr. Alejandro Dávila Bolaños a utilizar el Sistema nefrométrico R.E.N.A.L en todos los tumores renales valorados e incluirlo en el reporte imagenológico.
- Coordinar con los servicios de Imagenología y Urología para protocolizar el estudio de los pacientes con tumores renales.

## XI. BIBLIOGRAFIA

1. Ameri, G. Gueglio, J. Rozanec, P. García archiñena, S. Savignano, L. Montes de Oca, *et al.* ¿Es la cirugía conservadora de nefronas el tratamiento adecuado para los carcinomas renales incidentales. *Rev Arg Urol.*, 78 (1) (2013), pp. 20-25
2. F.J. Anglada Curado, P. Campos Hernández, R. Prieto Castro, J.L. Carazo Carazo, J. Regueiro López, F. vela Jiménez, *et al.* Nuevos patrones epidemiológicos y factores de riesgo en cáncer renal *Actas Urol Esp.*, 33 (2009), pp. 459-467
3. I.A. Ramírez-Galindo A. Alias-Melgar. Masas renales sólidas: predicción histopatológica y clínica en función de la evaluación preoperatoria con el uso del sistema de nefrometría R.E.N.A.L. *Revista Mexicana de Urología*. Volume 75, Issue 1, January–February 2015.
4. A. Kutikov, R.G. Uzzo The R.E.N.A.L nephrometry score: a comprehensive standardized system for quantitating renal tumor size, location and depth *J Urol.*, 182 (2009), pp. 844-853
5. P. Russo Nefrectomía parcial abierta. Técnica personal y resultados actuales *Arch Esp Urol.*, 64 (2011), pp. 571-593
6. Cancer Facts and figures. American Cancer Society. 2017
7. Dr. J. Emmanuel Rosas-Nava \* Acad. Dr. Jorge Jaspersen Gastélum. Cáncer renal. Hospital General de México. 2012
8. World Health Organization Classification of Tumours . Pathology and Genetics of Tumours of the Urinary System and Male Genital Organs. 2006

9. Oleksandr Stakhovskiy<sup>1</sup> Stanley A. Yap. Small Renal Mass: What the Urologist Needs to Know for Treatment Planning and Assessment of Treatment Results. American Roentgen Ray Society. 2011; 196:1267–1273
10. Valdair F. Muglia and Antonio Carlos Westphalen-Bosniak classification for complex renal cyst: History and critical analysis. Radiol Bras. 2014 Nov-Dec; 47(6): 368–373
11. Akira Kawashima, MD, PhD. CT Urography. RadioGraphics 2004; 24:S35–S58.
12. L. A. Rivera Alcántara , D. J. López Ruiz . Papel actual de la URO-TC en el diagnóstico de patología renal y urológica. SERAM 2014/S-1276
13. J. J. Nikken G. P. Krestin. MRI of the kidney—state of the art. Eur Radiol (2007) 17: 2780–2793 DOI 10.1007/s00330-007-0701-3
14. Ray Dyer, MD David J. DiSantis, MD Bruce L. McClennan, MD . Simplified Imaging Approach for Evaluation of the Solid Renal Mass in Adults. Radiology: Volume 247: Number 2—May 2008
15. American Joint Committee on Cancer (AJCC) TNM Staging System for Kidney Cancer (7th ed., 2010)
16. P. PELECHANO<sup>1</sup> , M. BARRIOS BENITO. Nephrometry scores: A radiologist's guide. European Society of Radiology. 2013.
17. Kidney cancer. NCCN Clinical Practice Guidelines in Oncology (NCCN Guidelines®). 2016
18. Alexander Kutikov. Robert Uzzo. Ther R.E.N.A.L Nephrometric Score: A Comprehensive Standardized System for quantitating renal tumor size, location and depth. The journal of urology Vol. 182, 844-853, September 2009.

- 19.I.A. Ramírez-Galindo et.al. Masas renales sólidas: Predicción histopatológica y clínica en función de la evaluación preoperatoria con el uso del sistema de nefrometría R.E.N.A.L. Rev Mex Urol. 2015; 75(1):8-13.
- 20.Mohamed samir et. Al. Role of renal nephrometry scoring system in planning surgical intervention in patients with localized renal masses. Faculty of Medicine, Alexandria University, Egyp. The Egyptian Journal of Radiology and Nuclear Medicine. (2015), 45, 1175-181.
- 21.André Costa Matos 1, Marcos F. Dall'Oglio et. al. Predicting outcomes in partial nephrectomy: is the renal score useful?. Int Braz J Urol. 2017; 43: 422-31
- 22.Zhou HJ, Yan Y, Zhang JZ, Liang LR, Guo SB. Role of R.E.N.A.L. Nephrometry Score in Laparoscopic Partial Nephrectomy. Chin Med J 2017;130:2170-5.
23. <http://www.minsa.gob.ni/index.php/direccion-general-docencia/monografias>.



## XII. ANEXOS

Tabla número 1

SEXO	Promedio	De	Mín	De	Máx	De	Total	
	EDAD		EDAD		EDAD		numero	porcentaje
HOMBRE	60.55		41		86		29	82.86
MUJER	58.67		32		83		6	17.14
TOTAL	59.61		36.5		84.5		35	100

Tabla número 2

SEXO	RURAL		URBANA	
	N	%	N	%
HOMBRE	8	88.89	21	80.77
MUJER	1	11.11	5	19.23
TOTAL	9	100	26	100

Tabla número 3

TAMAÑO DEL TUMOR	NUMERO	PORCENTAJE
MENOR O IGUAL A 4 CM	13	37.1%
4.1-6.9 CM	9	25.8%
MAYOR O IGUAL A 7 CM	13	37.1%

Tabla número 4

Relación endofítico/exofítico	Número
> 50% exofítico	10
< 50% exofítico	19
Completamente endofítico	6

Tabla número 5

CERCANIA SISTEMA COLECTOR	NMERO
MAYOR O IGUAL A 7	10
> 4 y < 7	0
≤ 4	25

Tabla numero 6

LOCALIZACION	FRECUENCIA
a	12
p	8
X	15

Tabla número 7

LOCALIZACION	FRECUENCIA
COMPLETAMENTE POR ENCIMA O POR DEBAJO	11
CRUZA UNA LINEA POLAR	7
> 50% CRUZA LP,100% ENTRE LP, CRUZA LMR	17

Tabla número 8

GRADO DE COMPLEJIDAD TUMORAL	TOTAL	
ALTO	18	51.43
BAJO	8	22.86
MODERADO	9	25.71
TOTAL	35	100.00

Tabla número 9

GRADO DE COMPLEJIDAD TUMORAL	PARCIAL		RADICAL	
ALTO	0	0	18	58.06
BAJO	4	100	4	12.90
MODERADO	0	0	9	29.03
TOTAL	4	100	31	100.00

Tabla número 10

GRADO DE COMPLEJIDAD TUMORAL	Promedio De HEMORRAGIA TRANSOPERATORIA EN ML	Mín De HEMORRAGIA TRANSOPERATORIA EN ML	Máx De HEMORRAGIA TRANSOPERATORIA EN ML
ALTO	738.89	300	1000
MODERADO	400.00	200	600
BAJO	306.25	200	450

Tabla número 11

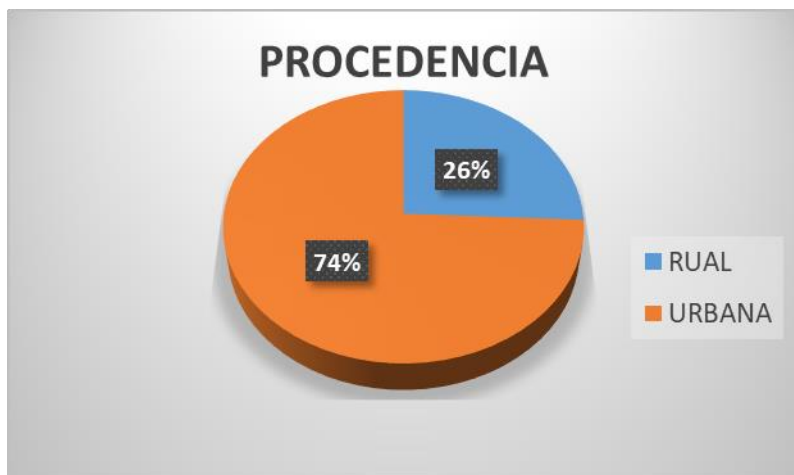TIPO HISTOPATOLIGICO	TOTAL		GRADO DE COMPLEJIDAD TUMORAL		
			ALTO	BAJO	MODERADO
CARCINOMA RENAL DE CELULAS CLARAS	27	77.14	16	4	7
CARCINOMA PAPILAR DE CELULAS RENALES	4	11.43		4	
CARCINOMA UROTELIAL INFILTRANTE	2	5.71	2		
ONCOCITOMA	1	2.86			1
ANGIOMIOLIPOMA EPITELIOIDE	1	2.86			1
TOTAL	35	100	18	8	9

Tabla número 12

GRADO NUCLEAR DE FUHRMAN	TOTAL	%	ALTO	BAJO	MODERADO
1	2	6.06		2	
2	13	39.39	4	4	5
3	14	42.42	10	2	2
4	4	12.12	4		
TOTAL	33	100.00	18	8	7
ESTADIO TNM/ASCC	TOTAL	%	ALTO	BAJO	MODERADO
I	19	57.58	6	8	5
II	10	30.30	8	0	2
III	2	6.06	2	0	0
IV	2	6.06	2	0	0
TOTAL	33	100	18	8	7

## GRAFICOS

Gráfico número 1



Gráficos 3 y 4

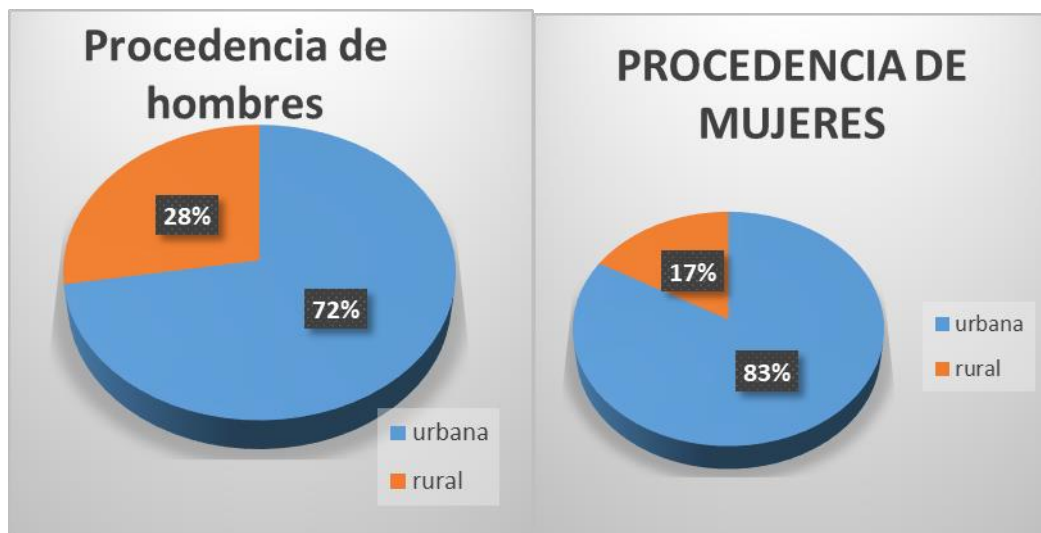


Gráfico5

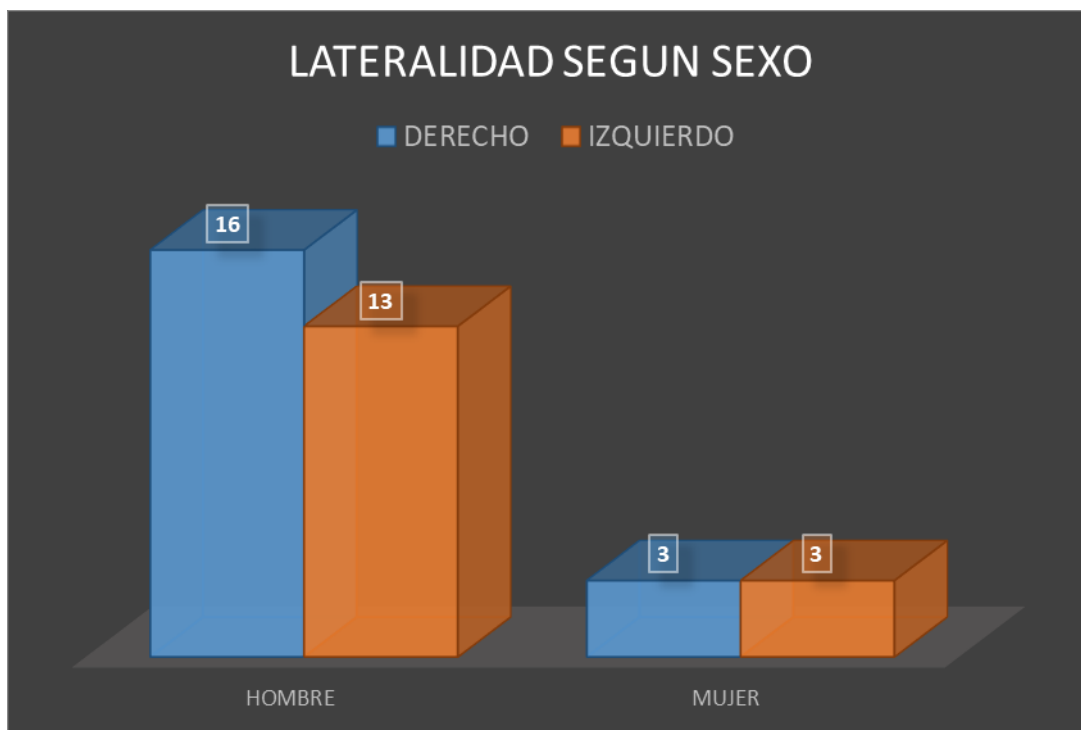


Gráfico número 6

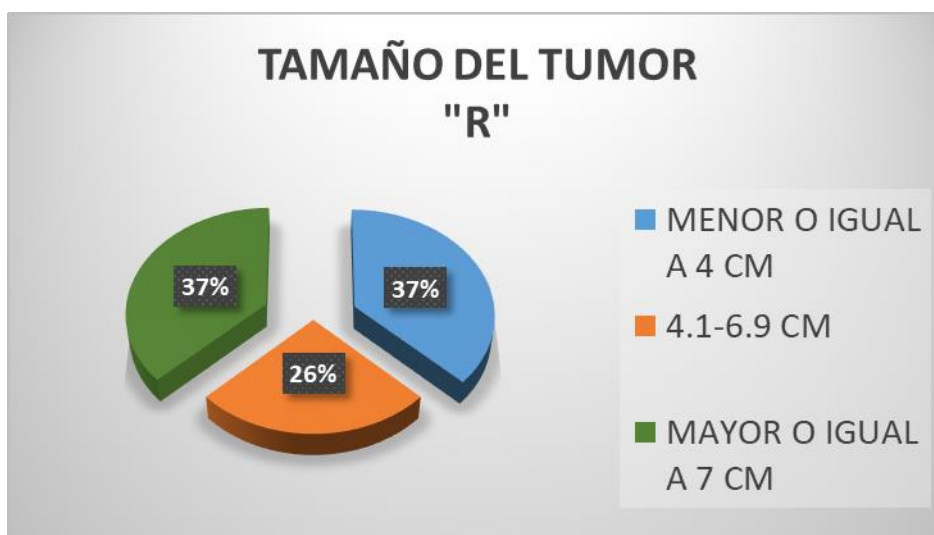


Gráfico número 7

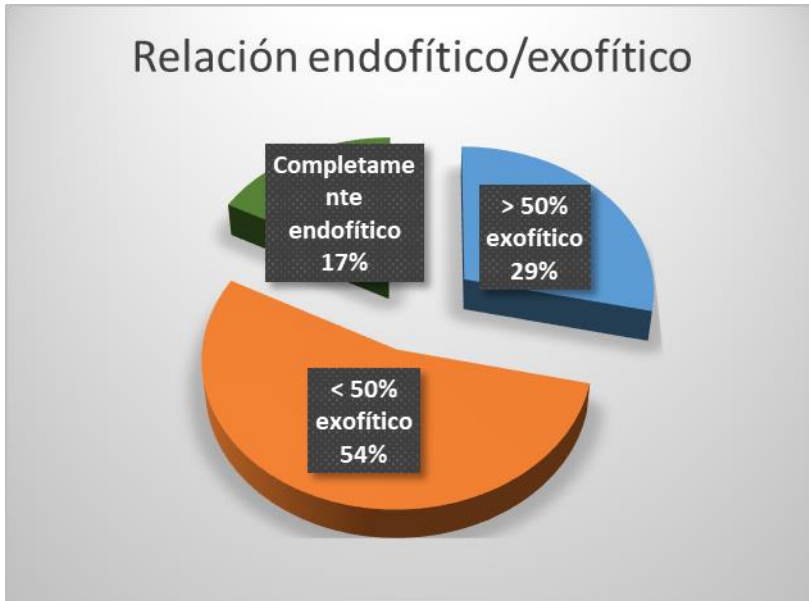

Gráfico número 8

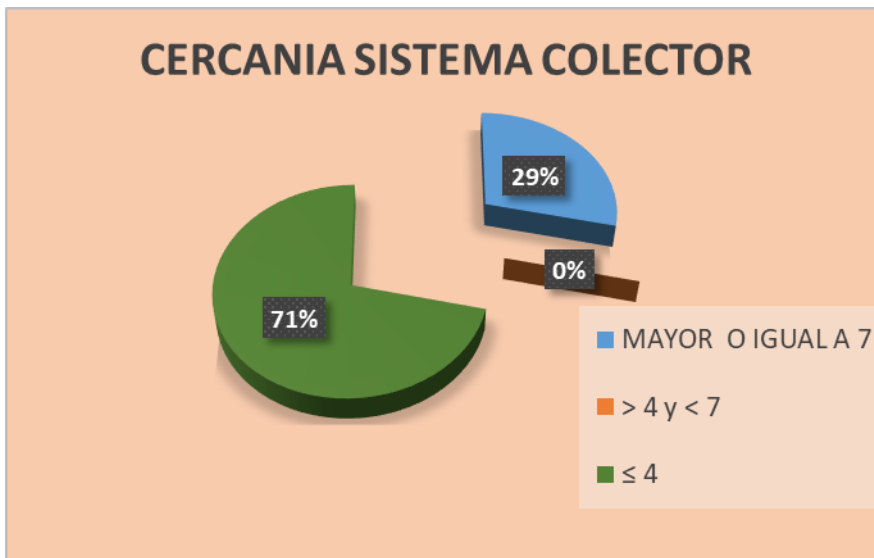




Gráfico número 9

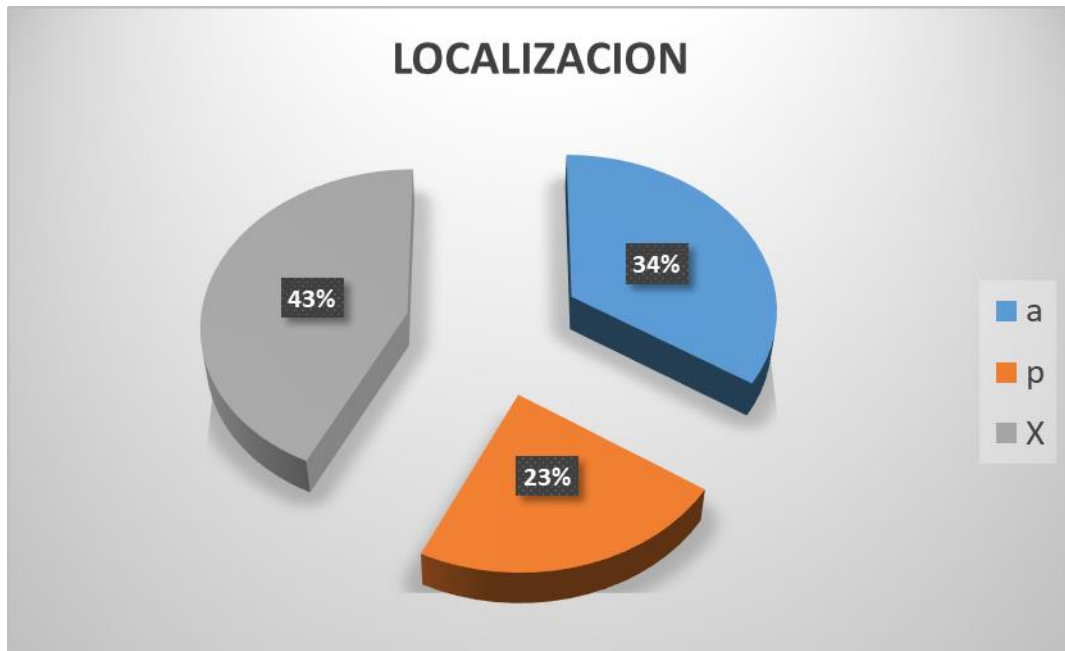


Gráfico número 10

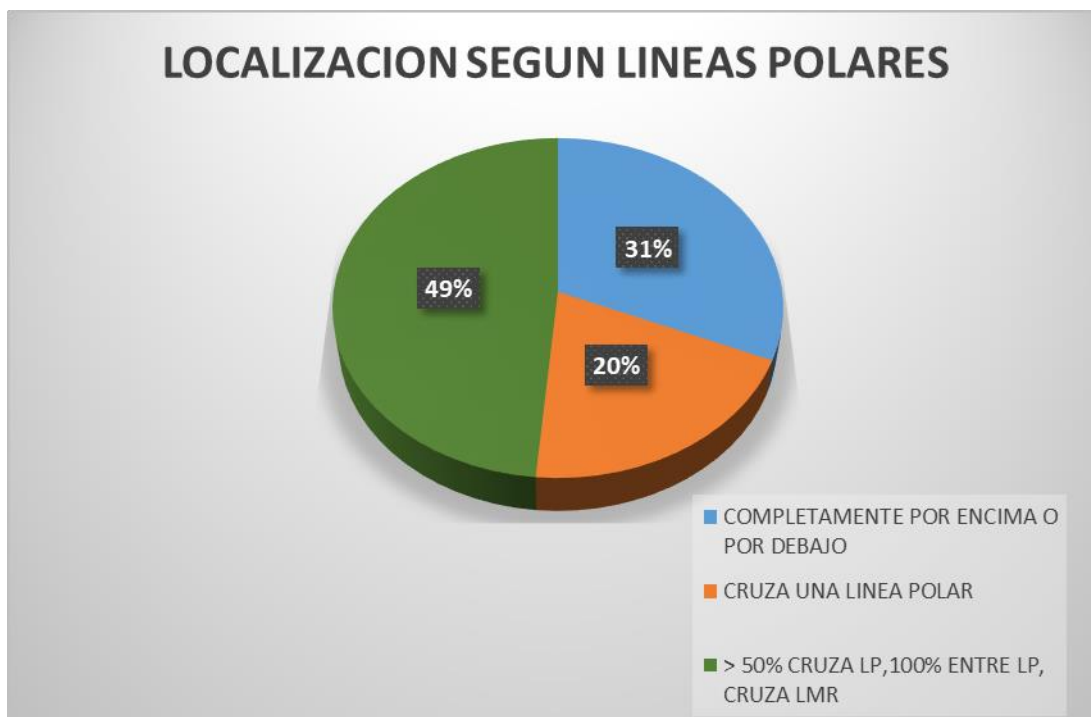


Gráfico número 11

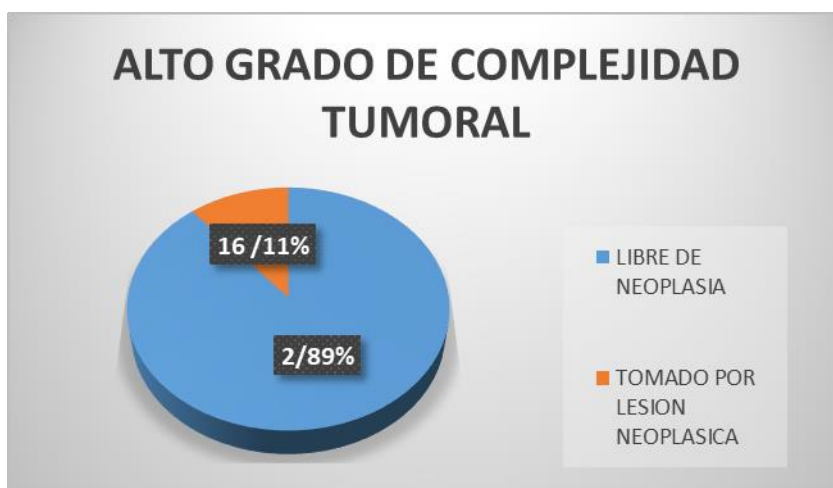
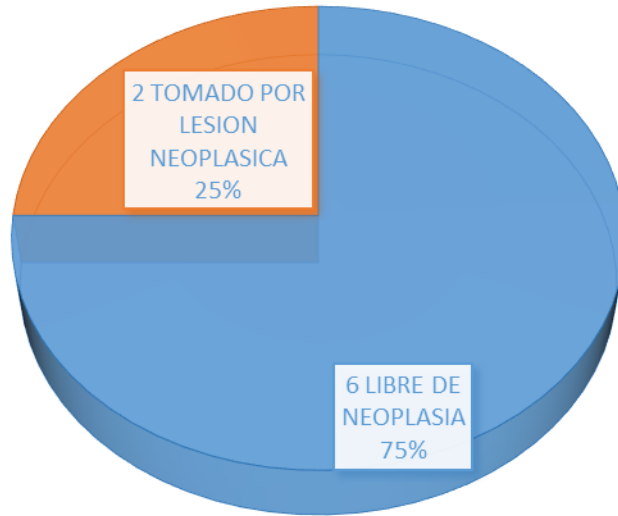
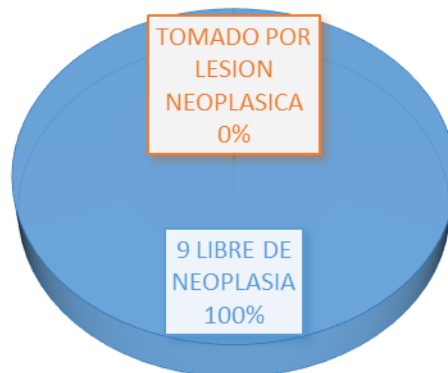


Gráfico número 12

### BAJO GRADO DE COMPLEJIDAD TUMORAL

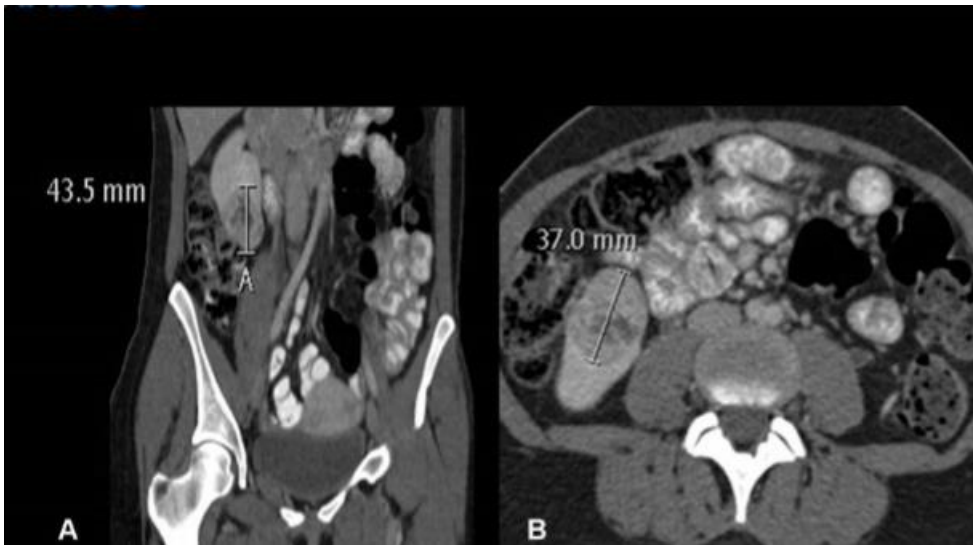

### MODERADO GRADO DE COMPLEJIDAD TUMORAL

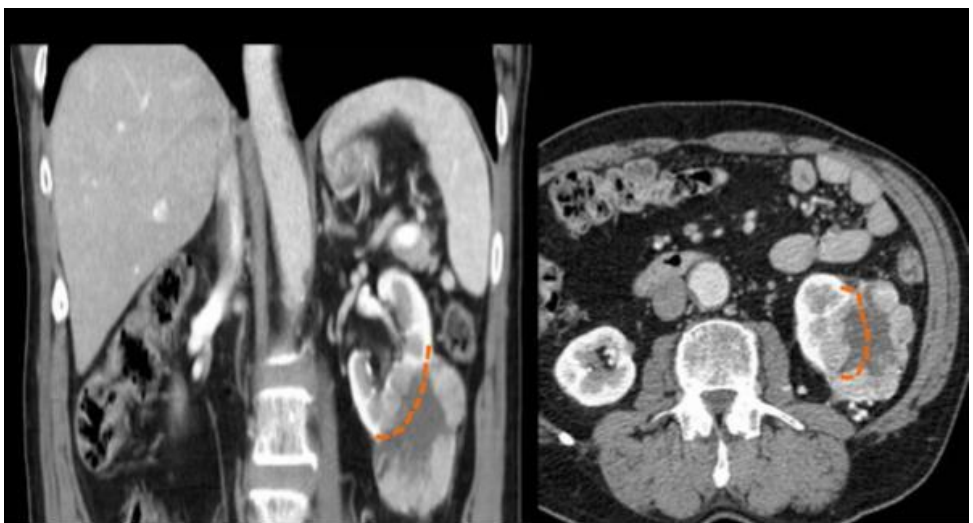


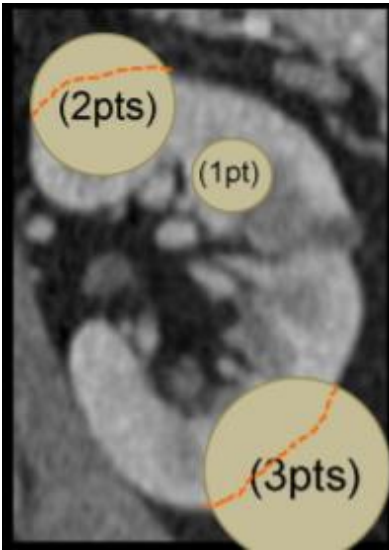
**SCORE RENAL**

**A. RADIO**

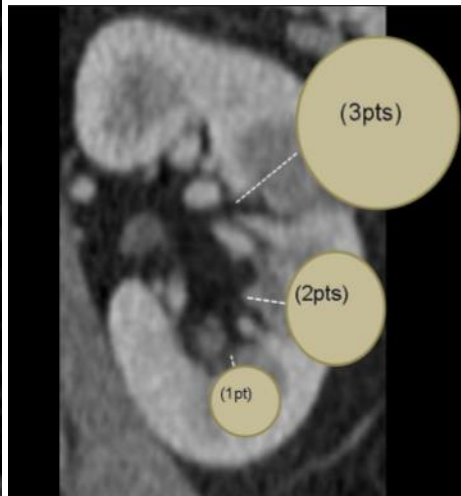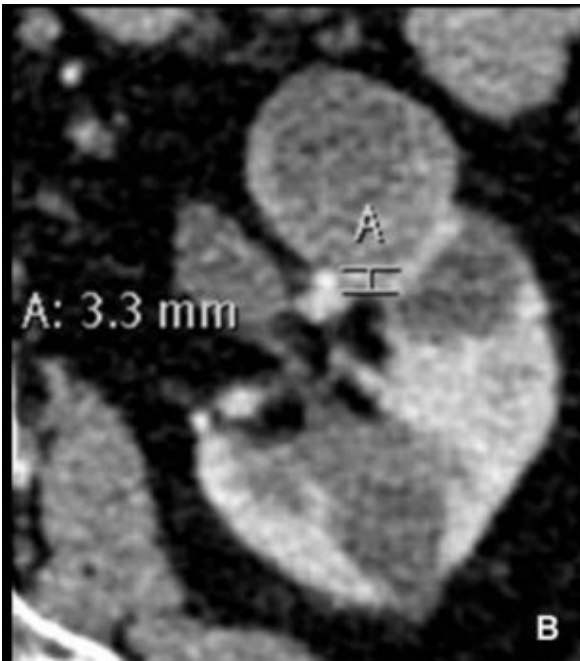


**B. ENDOFITICO/EXOFITICO**

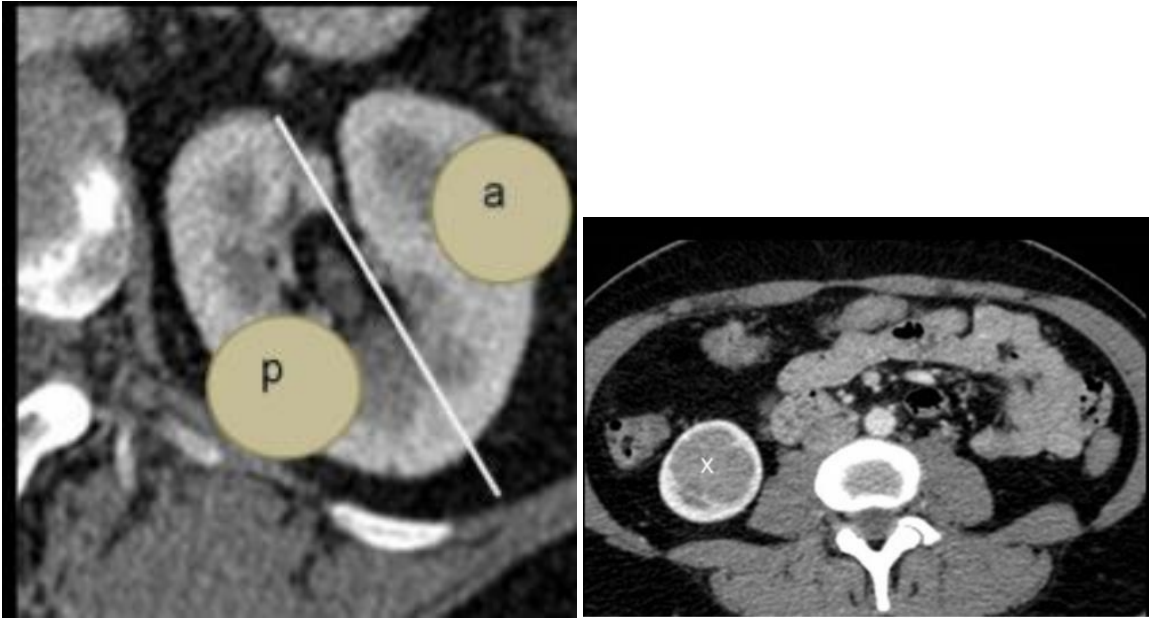




a. CERCANIA CON EL SISTEMA COLECTOR-SENO RENAL



**b. ANTERIOR-POSTERIOR-X**



**c. LINEAS POLARES**

