

UNIVERSIDAD NACIONAL AUTÓNOMA DE NICARAGUA

Facultad de Ciencias Médicas

Hospital Infantil Manuel de Jesús Rivera “La Mascota”



Tesis monográfica para optar al título de Cirujano Pediatra

Abordaje quirúrgico del tumor de células germinales gonadales en niñas atendidas en el servicio de oncología del Hospital Infantil Manuel de Jesús Rivera “La Mascota” en el período de 1 de enero 2013 a 31 de diciembre 2017.

Autor: Dra. Génesis Azaria Santos García

Médico y Cirujano General

Tutor: Dra. Violeta Alemán Noguera

Cirujano Pediatra HIMJR

Managua, Abril 2018

DEDICATORIA

Dedico este logro a:

A **Papa Dios** y a la **Virgen**, que con la fe en ellos y con su manto protector, me dieron la fuerza para seguir adelante en este largo camino, a no desmayar ante las adversidades, y a levantarme tras cada caída.

A **mi madre querida**, que desde tan lejos nunca dejó de llamarme a diario, demostrándome su amor infinito en cada frase, y que con su sacrificio y esfuerzo sobre humano, ha forjado en mí, la profesional que soy ahora.

A **mi padre**, que me abrazaba en su regazo para agobiar mis lágrimas, y mis sufrimientos, y que siempre tuvo las palabras precisas cada vez que quise abandonar el camino.

A **mi hermana**, que siempre encontró el alimento, las medicinas y las mejores condiciones para que me sintiera bien al regresar a casa.

A **mi prometido**, que sentía cada meta alcanzada como suya, cada caída como suya, y siempre estuvo para mí, en las alegrías y tristezas y en aquellos fines de semana de trabajo duro a mi lado.

Su Genesita.

AGRADECIMIENTO

Expreso mi profundo agradecimiento:

A mi apreciada tutora y maestra Dra. Violeta Alemán Noguera, quien es para mí un ejemplo a seguir como profesional y ser humano, y quien siempre trató de enseñarme no solo medicina, si no también lecciones de vida y humanismo.

Al personal de estadística y del servicio de oncología de esta unidad asistencial, quienes colaboraron en la revisión de los expedientes clínicos, para la realización de este estudio.

A las niñas que formaron parte fundamental de mi estudio.

A todas las personas que de manera directa o indirectamente contribuyeron en mi formación y que me brindaron su apoyo y amor en todos y cada uno de mis días, a lo largo de estos cuatro años.

OPINIÓN DEL TUTOR

Los tumores de células germinales en niñas son una importante causa de cirugía de emergencia, representa de forma general, hasta el 15% de un abdomen agudo en niñas pre adolescentes y adolescentes.

Representan además la segunda cirugía de tumores sólidos en pediatría, y en nuestro hospital ha ido incrementando de forma significativa en niñas en edades pre adolescentes y adolescentes.

El manejo quirúrgico inicial es básica y fundamental para establecer el estadio y por tanto el pronóstico, así como la sobrevida de estas pacientes.

Por tanto este trabajo pretende demostrar la importancia del papel que juega el cirujano para el pronóstico, la sobrevida y la disminución del riesgo de recidiva para estas niñas.

Así mismo nos va a evidenciar el tipo histológico más frecuente dentro de la diversidad de los tumores de células germinales gonadales con el objetivo de conocer nuestra epidemiología actual, que soporte una planificación correcta dentro del protocolo para el abordaje diagnóstico, el manejo quirúrgico y la terapia adyuvante necesaria para los tumores de células germinales en Nicaragua, obteniendo así una mejor evolución de las niñas afectadas por estas patologías, mejorando su calidad de vida y disminuyendo la probabilidad de recidiva.

Dra. Violeta Alemán Noguera

Cirujano Pediatra

ÍNDICE

Resumen	6
Introducción	7
Antecedentes	8
Justificación	10
Problema	11
Objetivos	12
Marco Teórico	13
Diseño Metodológico	21
Enunciado de las Variables	22
Operacionalización de las variables	23
Resultados	26
Discusión	29
Conclusiones	31
Recomendaciones	32
Bibliografía	33
Anexos	35

RESUMEN

Los tumores de células germinales en la edad pediátrica representan el 2.9% de todas las neoplasias y ameritan la intervención oportuna de diversas especialidades constituyendo un reto para el abordaje médico y quirúrgico con el fin único de obtener la remisión completa de la enfermedad, sin recidiva y con buena calidad de vida para los pacientes afectados por estas patologías neoplásicas.

Por lo anterior fue propuesta la realización del siguiente trabajo “Abordaje quirúrgico del tumor de células germinales gonadales en niñas atendidas en el servicio de oncología del Hospital Infantil Manuel de Jesús Rivera “La Mascota” en el período de 1 de enero 2013 a 31 de diciembre 2017.”, cuyo objetivo final es reflejar la importancia de un abordaje quirúrgico completo, el cual condiciona la evolución de la enfermedad.

Se realizó una revisión retrospectiva de 62 expedientes clínicos de las pacientes con diagnóstico de tumor de células germinales gonadales en el período antes descrito, posteriormente se procedió a llenar un formulario previamente diseñado, como instrumento de recolección de datos, realizándose un estudio descriptivo de corte transversal, con muestreo no probabilístico por conveniencia.

Con los resultados se encontró que el grupo etáreo más afectado fue el 11 a 15 años con un 59.7%, de los cuales el diagnóstico histológico predominante fue el teratoma quístico maduro con un 54.8%, y el estadio clínico de mayor frecuencia fue el estadio I con un 67.7%, a estas niñas se les realizó salpingooforectomía del anexo afectado en un 69.4%, sin presencia de complicaciones quirúrgicas en un 79%, sin recidiva de un 96.8%, sin embargo del total de pacientes a menos del 50% se les realizó estudios de imágenes del sitio primario del tumor y en menos del 40% se realizaron marcadores tumorales previo a la intervención quirúrgica, demostrando un abordaje diagnóstico insuficiente para este tipo de pacientes como se plantean en las guías internacionales.

Se recomienda mejorar el abordaje diagnóstico de las pacientes con sospecha clínica de masa abdomino pélvica, con marcadores tumorales de relevancia y estudios de imagen que contribuyan a realizar un manejo quirúrgico adecuado, además se recomienda normatizar por parte de los cirujanos pediatras los principios quirúrgicos que condicionen un tratamiento correcto y completo con el fin de obtener un mejor pronóstico y calidad de vida de estas pacientes.

INTRODUCCIÓN

Los tumores de células germinales pediátricos son un grupo heterogéneo de tumores, que representan el 2 al 3 % de todas las neoplasias malignas en este grupo etéreo, comparten el hecho de derivar de células germinales primitivas, y varían significativamente con respecto a la localización, presentación clínica, histología, y biología.

Los progresos para establecer una terapéutica estándar para muchas neoplasias tienen mucha dificultad, por la escases de pacientes y la diversidad de la historia natural de la enfermedad, sin embargo técnicas innovadoras de examen histopatológico y evaluación prospectiva tienen mejor precisión en la clasificación histopatológica y estadíos clínicos, refinamiento y experiencia documentada con número grande de pacientes.

Principalmente los tumores de células germinales en la etapa adolescente son de localización gonadal, el tratamiento inicial de este tipo de tumores es quirúrgico tanto para el diagnóstico como la terapéutica. Si está confinado a un anexo se realizara una salpingooforectomía unilateral, a fin de conservar la fertilidad teniendo en cuenta la edad de las pacientes. En el caso del disgerminoma puro, que en el 15% de los casos es bilateral, debe completarse la evaluación del otro ovario con biopsia en cuña. Si se comprueba compromiso de ambos ovarios deberá efectuarse la anexectomía bilateral. Dado el frecuente compromiso ganglionar que presentan, especialmente el disgerminoma, el retroperitoneo debe ser cuidadosamente evaluado con biopsia de todas las áreas sospechosas; si se está en presencia de enfermedad avanzada debe realizarse la cirugía completa

Posteriormente el tratamiento definitivo optimo con cito reducción en algunos casos según el diagnóstico histológico y el estadío clínico, debe combinar esfuerzos de cirujanos oncólogos, oncólogos pediatras y un equipo multidisciplinario para conseguir el control de estos tumores, minimizando el compromiso de su futura fertilidad.

Es importante mencionar que la incidencia de este tipo de tumores es mayor en niñas que en niños, con una relación de 4:1 desde el nacimiento hasta los quince años, lo anterior motivó a que este estudio se enfocara en pacientes del sexo femenino, dado que constituyen hasta el 15% de las causas de abdomen agudo, y que su manejo inicial depende en gran parte del cirujano pediatra, y de la intervención quirúrgica inicial.

ANTECEDENTES

Cushing y colaboradores publicaron en America Journal of Gynecology del 1999, un estudio de 1990 a 1995, a 44 pacientes quienes se les realizó resección completa del tumor y luego se les administró quimioterapia. Treinta y un pacientes tuvieron teratoma inmaduro puro de diferente grado. Edad al diagnóstico fue de 1.5 a 15 años con una media de 10 años. La AFP estaba elevada en 10 (34%) y el nivel medio fue de 25ng/dl, 13 pacientes tenían teratoma inmaduro de ovario con focos microscópicos de tumor de saco vitelino. La supervivencia global libre de eventos, fue para el teratoma inmaduro 97.7% y para el tumor de saco vitelino 100%. (1)

Los resultados de este estudio sugieren que la cirugía es curativa por sí sola para la mayoría de los niños, niñas y adolescente con resección de ovario con diagnóstico histológico de teratoma inmaduro de cualquier grado, incluso cuando los niveles de AFP estén elevados o con focos microscópicos de tumor del saco vitelino presentes. Esta experiencia apoya firmemente evitando a largo plazo efectos de la quimioterapia en la mayoría de los niños es innecesaria. (1)

Desde el año 2000, la Unidad Nacional de Oncología Pediátrica de Guatemala utilizó un protocolo uniforme. Desde abril de 2000 hasta diciembre de 2007 se han tratado 73 pacientes, fueron masculinos 57.5%, predominó los TCG mixtos (31.5%), seguidos de los disgerminomas (17.8%), tumor de seno endodérmico (17.8%), teratoma inmaduro (11%), carcinoma embrionario (8.2%) y por último el teratoma maduro (4%). (2)

Los estadios de los niños fueron avanzados (III y IV) ocupando el 52%, en relación a los estadios tempranos (35.6%) (En 12% se desconoce el estadio). Al analizar la respuesta a la quimioterapia después del cuarto ciclo, encontramos 18 pacientes (24%) alcanzaron una respuesta completa, considerando terapia completada después del cuarto ciclo. Los pacientes que no alcanzaron una RC después del cuarto ciclo y que recibieron dos ciclos más después de la cirugía de segunda vista fueron 15 (20%), 17 pacientes (23%) no recibieron quimioterapia y quedaron únicamente en observación y seguimiento. (2)

En año 2002, la Dra. Darce realizó una revisión en un período comprendido de Enero 1995 a Julio 2001, en el HIMJR La Mascota en niños atendidos en el servicio de Oncología con diagnóstico de tumor de células germinales, encontrando que de 24 niños el sexo que predominó fue el femenino en un 70.8%, la edad de 11 a 15 años representó el 62.5% seguida de la de 1 a 6 años con 16.7%. El 37.5% de los niños procedían de Managua. (3)

El sitio primario más afectado fue el ovario en un 62.5% y la histología más frecuente fue disgerminoma 50%, y tumor del seno endodérmico 25%. El tipo de cirugía que se les realizó fue ooforectomía unilateral 26.6%, ooforectomía bilateral 6.6%, salpingooforectomía bilateral 13.3%, excéresis del tumor de ovario con linfadenectomía 6.6% y salpingooforectomía mas histerectomía al 6.6%. Así mismo se les realizó orquiectomía al 100% de los niños con sitio primario en testículo. De forma general la cirugía fue la correcta en un 53% de las niñas, y 100% de los niños. (3)

En el Journal clinical Oncology del año 2004, los doctores, Marina, Cuching y colaboradores, en cinco años de estudio, encontraron que los niños con tumores de células germinales fueron 75, la edad media fue de 7.8 años y el sitio primario de la tumoración fue ovario = 44, testículo = 7, sacroccígeo = 5, mediastinal = 3. Además encontraron elevada alfa feto proteína en el 30% de los niños, así como la gonadotropina coriónica humana en un 11%. A todos los pacientes se les realizó ultrasonido y tomografía de abdomen y tórax para realizar la extensión completa de la enfermedad. (4)

En este estudio comprobaron que la resección quirúrgica de la tumoración fue el único tratamiento que utilizaron, alcanzando una sobre vida libre de eventos a tres años del 85%. (4)

En una revisión clínica realizada en el HIMJR De Enero 2000 a Mayo 2005, la Dra. Montenegro reportó a 27 niños con tumor de células germinales, predominó el sexo femenino 70.4%, la edad más afectada fue de 11 a 14 años 51.8%, seguido de 6 a 10 años 25.9%. El 88.8% fue gonadal (ovario 74% y testicular 14.8%). La histología que se encontró fue disgerminoma 59.2%, se identificaron pacientes en estadio II el 22.2%.(5)

Es importante mencionar que en la última revisión clínica en el Hospital Infantil de Nicaragua fue realizada por la Dra. Alemán en el año 2008, encontrando que la edad media del diagnóstico fue de 9.3 años, siendo de un 52%, de los cuales 26% tenían metástasis al momento del diagnóstico, resultando que del total 61% ameritaron terapia adyuvante, la histología que predominó fue disgerminoma en un 36% de los casos, cabe mencionar que este estudio abarcó pacientes con tumor de células germinales en general, y que dentro de este a las niñas con tumor de sitio primario gonadal se realizaron en predominio salpingooforectomía en un 24% de los casos, preservando el ovario contralateral y su función reproductiva. (6)

JUSTIFICACIÓN

El Hospital infantil de Nicaragua es el único centro asistencial que atiende a los niños con patologías oncológicas y es el único centro de referencia nacional para cirugía pediátrica, por tanto es el lugar donde las niñas con masas pélvicas serán estudiadas y se definirá la mejor conducta para cada una de ellas.

Desde el año 2000, la Asociación Hemato - Oncológica de Centro América y el Caribe, tratando de unificar los Criterios para el manejo de los niños con tumores de células germinales, estableció un protocolo centroamericano, donde se instauró el tratamiento con quimioterapia, el momento de la cirugía y la necesidad de seguimiento estricto en dependencia del tipo de neoplasia.

Sin embargo, dada la idiosincrasia de nuestra población, el alto índice de analfabetismo, la inaccesibilidad geográfica a los centros asistenciales, y el desconocimiento del médico general entorno a estas neoplasias, han sido factores fundamentales a considerar para el retraso del diagnóstico y por tanto para un manejo multidisciplinario tardío ante etapas avanzadas de la enfermedad.

Así mismo, las limitantes que tiene nuestra unidad de salud con respecto a la disponibilidad para realizar estudios complementarios de imágenes y de laboratorio, nos reduce la toma de decisiones adecuada sobre el abordaje quirúrgico de estas pacientes.

Surgió la necesidad de realizar una revisión entorno al manejo quirúrgico que se realiza en nuestra unidad en las niñas con tumor de células germinales gonadales, y evaluar si la resección quirúrgica completa de la lesión es considerada curativa en estas pacientes.

PROBLEMA

¿Cuál es el abordaje quirúrgico del tumor de células germinales gonadales en niñas atendidas en el servicio de Oncología del Hospital Infantil Manuel de Jesús Rivera “La Mascota” en el período comprendido de 1 de enero 2013 a 31 diciembre 2017?

OBJETIVO GENERAL

Describir el abordaje quirúrgico del tumor de células germinales gonadales en niñas atendidas en el servicio de Oncología del Hospital Infantil Manuel de Jesús Rivera “La Mascota” en el período de 1 de enero 2013 a 31 de diciembre 2017.

OBJETIVOS ESPECÍFICOS

- Identificar los grupos etáreos afectados en las pacientes que forman parte del estudio.
- Describir la patología neoplásica, su epidemiología y clasificación, según el tipo histológico y estadio clínico.
- Conocer los medios diagnósticos complementarios que forman parte del estudio integral de las pacientes previo al procedimiento quirúrgico.
- Determinar la técnica quirúrgica adecuada para tumor de células germinales gonadales en niñas.
- Identificar las complicaciones transquirúrgicas, y post quirúrgicas inmediatas de las pacientes en estudio.
- Establecer la incidencia de recidiva del tumor de células germinales gonadal luego de cumplir el tratamiento quirúrgico.

MARCO TEÓRICO

Los tumores malignos de células germinales son raros y constituyen el 2.9% según el registro de tumores de la sociedad alemana de oncología y hematología pediátrica. En Alemania, la incidencia de tumores de células germinales malignos es de 0.6/100.000 niños, que varían significativamente según sexo y edad. (7)

El teratoma aporta más del 50% a fin de que a partir de esos datos, la incidencia global de tumores puedan calcularse como 0.9/100,000. En los recién nacidos y adultos el teratoma inmaduro predomina (niñas 0.9/100,000, niños 2.6/100,000). En los primeros años de vida disminuye la incidencia de TCG (<0.1/100,000) para ambos sexos de cinco años de edad. Al mismo tiempo entre los niños pequeños la proporción relativa de las entidades malignas, en especial de los tumores del saco vitelino aumenta. La incidencia de los tumores gonadales, principalmente seminoma y disgerminoma, aumenta con la aparición de la pubertad. En los hombres jóvenes los tumores de células germinales representan el tumor maligno más común en entidad global de TCG, pero los varones están más en riesgo de TCG malignos. (7)

Histología

Los tumores germinales se originan a partir de una célula pluripotencial, involucrada en la gametogénesis, que es capaz de diferenciación embrionaria y extra embrionaria y que se torna evidente en el saco vitelino embrionario en la cuarta semana de gestación. De aquí migra a través del mesenterio hacia el canal gonadal situado en la pared abdominal posterior, mediado por el c-kit y sus ligandos (factores de células progenitoras). Los tumores de células germinales extra gonadales de localización en la línea media se producen debido a una migración aberrante (caudal o cefálica). (8)

Clasificación histológica de los tumores de células germinales:

Tumores de células germinales no seminomatosos (generalmente secretan alfafetoproteína y gonadotropina coriónica humana)

- Carcinoma embrionario
- Tumor de seno endodérmico
- Coriocarcinoma

Germinomas o tumores de células germinales seminomatosos (no secretan marcadores)

- Seminoma (testicular)
- Disgerminoma (ovárico)
- Germinoma de localización extragonadal (SNC y mediastino) (22)

La localización principal de los tumores no gonadales es cercana al eje central, siendo la histología más común el subtipo de seno endodérmico en menores de 4 años, que crece predominantemente en el área sacrococcígea, teste y en menor frecuencia en el mediastino y retroperitoneo. En la segunda década de la vida, predominan los tumores gonadales. El mediastino es el sitio más común de localización extra gonadal y representa aproximadamente el 10 al 15 % de todos los tumores mediastinales. (12)

Alrededor del 25% de los tumores germinales pediátricos, se presentan como tumores de más de un tipo histológico, siendo determinado el pronóstico y la terapia en base al componente con la mayor malignidad. (12)

Biología molecular

La asociación entre anomalías de los cromosomas sexuales y el desarrollo de los tumores de células germinales ha sido bien establecida. Particularmente individuos con disgenesia gonadal (síndrome de swyer) están en riesgo de desarrollar tumores gonadales de células germinales.

Paciente con síndrome de Klinefelter (47XYY) tienen un incremento en el riesgo de desarrollar tumores germinales de células gonadales.

Los tumores pediátricos comúnmente son diploides o tetraploides y muestran ganancias de los cromosomas 1q, 3 y 20q, así como deleciones del 1p y 6q.

En contraste los tumores de los adolescentes son más comúnmente aneuploides, y suelen presentar ganancias en los cromosomas X. Más del 80% de los tumores germinales testiculares presentan característicamente una aberración cromosómica específica, el isocromosoma 12p. Los tumores germinales tienden a metastatizar por vía linfática y hematogena, sobre todo hacia los pulmones, aunque pueden localizarse metástasis en hígado, médula ósea, raramente a hueso y cerebro. De ahí su estadio clínico que es mencionado posteriormente. (14)

Marcadores

En la mayoría de los casos los tumores malignos de células germinales secretan sustancias que pueden ser utilizadas como marcadores para el diagnóstico y seguimiento de dichos pacientes, además de ser indicadores de la agresividad biológica, estos son la alfafetoproteína (AFP), la beta gonadotropina coriónica humana (GCH-B) y la deshidrogenasa láctica (LDH). (15)

Los germinomas puros (seminoma y disgerminoma) no secretan marcadores. Los tumores de senos endodérmicos, de origen embrionario secretan AFP, mientras los coriocarcinoma, de origen sincitiotrofoblásticos secretan únicamente BGCH. Los carcinomas embrionarios que pueden dar origen tanto a tejido embrionario como sincitiotrofoblasto, pueden secretar ambos marcadores. (15)

Alfa feto proteína

Es la proteína temprana predominante en el feto, alcanza su pico de concentración en la semana 12 a 14 de gestación, y los niveles del adulto (10ng/ml) al año de vida. Su vida media es de 5 a 7 días. (15)

Beta gonadotropina coriónica humana

El valor normal es de 5 mIU/ml, tiene una vida media de 24 a 36 horas. Su evaluación implica presencia de sincitiotrofoblasto. Puede darse evaluación súbita durante el tratamiento por lisis de células tumorales. (15)

Deshidrogenasa láctica

Representa un marcador inespecífico. El nivel elevado se correlaciona con la masa tumoral (metástasis), la reducción de la actividad neoplásica se acompaña de disminución progresiva del nivel del marcador. (15)

Clínica (Gonadales)

Testiculares

Representan el 1 a 2 % del total de las neoplasias que afectan al niño y adolescente, y el 10% de los tumores germinales; se presentan como masa escrotal inicialmente asintomática. Entre un 15 y un 20%, se asocia a hidrocele y en un 21% se han descrito hernias inguinales. Un gran número de casos debuta con enfermedad localizada. Las metástasis son por vía linfática inicialmente a ganglios retroperitoneales y vía hematógena hacia el pulmón, hígado y medula ósea. (22)

Ováricos

Los tumores germinales representan el 87% de los tumores malignos del ovario. El ovario es la segunda localización en frecuencia, representando el 31% de los tumores de células germinales, el síntoma más frecuente es el dolor abdominal, El inicio puede ser agudo por una torsión del tumor o por rotura de un área necrótica, dando lugar a un abdomen que puede ser interpretado como apendicitis. Otros signos frecuentes son el incremento del volumen abdominal o la palpación de una masa, fiebre, estreñimiento, hemorragia vaginal, amenorrea o disuria. (22)

Extra gonadales

Sacroccóccigeo

Son los TCG más frecuentes en la infancia, representando un 34% del total. Es un tumor que crece desde la región anterior del cóccix y generalmente se presenta como una masa externa o interna entre el ano y el cóccix. Predomina en niños menores de 2 años de edad, excepcionalmente se encuentra en niños mayores. (22)

Tiene una clara predilección por las niñas. Su aspecto varía desde una pequeña masa con un hoyuelo central, hasta el de una gran lesión pedunculada. La piel que recubre la masa puede ser normal, rugosa, lisa, a tensión e incluso ulcerada.

Puede encontrarse un componente intrapélvico, que en algún momento causa síntomas de obstrucción intestinal o vesical, un 90% se presenta con una masa externa visible. (22)

Mediastino

Representa el 4% de los tumores germinales, tienen preferencia por esta localización en los varones adolescentes, hay también una mayor incidencia en pacientes con síndrome de Klinefelter; las masas tumorales tienden a localizarse en el mediastino anterior, puede presentarse con un cuadro de tos, sibilancias, dificultad respiratoria y hemoptisis, siendo menos intensos los síntomas en los adolescentes que en los niños pequeños. (13)

Abdominales

Representan un 5% de los tumores germinales, la mayoría se localiza en el retroperitoneo, aunque ocasionalmente se han descrito casos en estómago, hígado, mesenterio y pared abdominal; pueden presentarse con anorexia, vómitos, y dolor abdominal. (22)

Cabeza y cuello

Esta localización representa el 6% del total de los tumores germinales, la mayoría ocurre en menores de 1 año, siendo con gran frecuencia congénitos. (22)

Teratomas

Teratoma Maduro

Es el subtipo histológico más común en la niñez, son tumores diferenciados que contienen tejidos procedentes de una o más de las tres capas embrionarias (endodermo, mesodermo y ectodermo), por lo que puede encontrarse en ellos cualquier tipo de tejido como piel y sus apéndices, tejido adiposo, epitelio intestinal; el teratoma maduro tiene comportamiento benigno, no secretan marcadores. (19)

Son tumores encapsulados, multiquísticos o sólidos cuando se localizan en las gónadas, carecen de capsula bien definida cuando son extragonadales, en algunas ocasiones son biológicamente activos, secretando enzimas y hormonas como insulina, hormona de crecimiento, prolactina, y vasopresina. (19)

Teratoma inmaduro

Está formado por tejidos de las tres capas embrionarias, con características inmaduras del tipo neuro epitelial. (19)

Clasificación según características y grado de inmadurez:

- Grado 0: Implica la ausencia de tejido inmaduro
- Grado 1: Presencia de un campo microscópico con signos de inmadurez
- Grado 2: Más de uno pero menos cuatro focos de neuro epiteliales de inmadurez, sin otros elementos somáticos de inmadurez
- Grado 3: Múltiples campos de tejido inmaduro tanto neuro epitelial como de otras características. (21)

Los de localización ovárica se asocian a gliomatosis intestinal (múltiples implantes peritoneales usualmente de origen neuronal) que no empeora el pronóstico. En niños tienen un comportamiento maligno únicamente cuando se encuentran en forma mixta, asociados a elementos de células germinales malignas, usualmente tumor de saco vitelino. (9)

Estadificación

Estadificación de tumores de ovarios

Estadio	Extensión de la enfermedad
I	Limitado a uno o ambos ovarios, líquido peritoneal negativo; no evidencia clínica, radiológica o histológica de enfermedad fuera del ovario; marcadores de tumor normal después de la cirugía. Gliomatosis peritoneal no sube de estadio
II	Residuo microscópico o nódulo linfático positivo (≤ 2 cm), líquido peritoneal negativo; marcadores tumorales positivo o negativo. Gliomatosis intestinal no sube de estadio
III	Nódulos linfáticos con metástasis (≥ 2 cm), residuo grueso o biopsia. Víscera contigua involucrada (mesenterio, intestino o vejiga), líquido peritoneal positivo; marcadores de tumores positivos o negativos
IV	Metástasis distantes, incluye hígado, pulmón, hueso, medula ósea

(14)

Distribución según grupos de riesgo

Los tumores ováricos estadio I y II, utilizando cirugía y PEB por cuatro ciclos, la EFS a 6 años fue de 92.9% para los tumores ováricos, en pacientes con tumores gonadales estadios III y IV se obtuvo EFS de 80.5%; el valor de marcadores tumorales AFP y BGCH no demostró valor pronóstico significativo.

Basados en estos resultados fue propuesta la distribución para terapia según grupo de riesgo, basados en el estadio y localización del tumor primario. (11)

Localización	Teratoma inmaduro	Estadío I	Estadío II	Estadío III	Estadío IV
Gonadal	RE	RE	RI	RI	RI
Extragonadal	RE	RI	RI	RA	RA

(15)

Tratamiento

La sobrevida de los pacientes con tumores de células germinales era pobre antes del uso efectivo de la quimioterapia, alcanzando sobrevida de menos de un 20%, el uso de ciclofosfamida mejoró el pronóstico para pacientes en estadios tempranos, pero no en estados avanzados. El abordaje multidisciplinario y sobre todo de esquemas quimioterapéuticos que contenían cisplatino alcanzó tasa de 100% de remisión completa en pacientes de adultos tumores testiculares y de 75% a más de 90% para tumores malignos del ovario y no gonadales extracraneales revolucionando por completo el pronóstico. (16)

La mayoría de los niños con tumores de células germinales son sobrevivientes a largo plazo, los esfuerzos se han centrado en reducir la toxicidad, una alternativa al uso de cisplatino es el régimen JEB (etoposido 120mg/m² por 3 días, carboplatino 600mg/m² día 2, y bleomicina 15UI/m² día 3), que demostró tener eficacia comprobable y su toxicidad. (10)

El protocolo centro americano y del caribe, sugiere el tratamiento de tumores germinales y del caribe, sugiere el tratamiento de tumores germinales, no del SNC, según el riesgo. Paciente con riesgo bajo recibirán únicamente cirugía, riesgo intermedio JEB y riesgo alto PEB. El esquema de estratificación según riesgo se basa en la localización del primario y estadio. (2)

Se subdivide en:

Bajo riesgo:

- Teratoma inmaduro, gonadal y extragonadal.
- Tumores gonadales estadio I (con normalización de marcadores tumorales después de la cirugía)
- Teratoma maduro e inmaduro, sin componentes malignos

Después de la cirugía, (resección completa), únicamente se observarán. Si presentaran recaída de la enfermedad, deberán ser tratados con el régimen PEB standard. Sin embargo si los marcadores no se normalizan según su vida media, el paciente será asignado al grupo de riesgo intermedio. (2,18)

Riesgo Intermedio:

- Pacientes con tumores gonadales, estadio II a IV.
- Pacientes con tumores extragonadales, estadio I – II

Serán tratados con esquema JEB, cada 3 semanas por 2 ciclos, después de lo cual se hará evaluación. Si RC en primera evaluación, dar 2 ciclos más y considerar cirugía y fin de tratamiento. Si remisión parcial, hacer nueva evaluación con estudios de imágenes, y marcadores tumorales y considerar cirugía de segunda vista, si aún hay enfermedad viable por patología, se darán dos ciclos más y una nueva evaluación. (2,18)

Alto riesgo:

- Pacientes con tumores extragonadales III y IV (2,18)

PEB en ciclos administrados cada 21 días, por 2 ciclos después de lo cual se hará evaluación, si se evidencia remisión completa, dar 2 ciclos más y considerar cirugía y fin de tratamiento. Si hay remisión parcial, se deberá hacer nueva evaluación después de 4 ciclos, para disminuir la exposición a quimioterapia innecesaria, se efectuará cirugía de segunda vista, y se valorarán dos ciclos más de quimioterapia si hay enfermedad viable. (17)

Estudios Diagnósticos

Ante la presencia de un tumor de células germinales se deberán de realizar los siguientes exámenes.

- TAC o resonancia magnética del tumor primario
- TAC de tórax
- Radiografía de tórax
- Gammagrafía ósea
- Niveles de AFP, GCH, DHL pre y post operatoria
- Química completa
- Hemograma completa
- Tiempos de coagulación
- Patología confirmada
- Espirometría
- Audiometría o potenciales evocados auditivos (14)

Guías quirúrgicas

- Resección quirúrgica completa es el tratamiento de elección en los tumores benignos como los teratomas; con lesiones malignas, la resección completa está indicada si es posible y causa mínima morbilidad.
- Dada la disponibilidad de agentes quimioterapéuticos efectivos, la resección completa deberá diferirse si con esta se ponen en peligro estructuras vitales.
- Deberá evitarse la realización de cirugía mutilante.

- Considerar la realización de biopsia, si no es posible realizar la resección completa. Es preferible limitar el uso o no utilizar el electro bisturí, para evitar la producción de necrosis que puede influenciar el diagnóstico, La biopsia será tomada a cielo abierto.
- Si la patología reporta residuo microscópico en los márgenes de la resección inicial, o si ha quedado residuo macroscópico, deberá realizarse una reintervención quirúrgica después de la primera evaluación.
- La biopsia de los ganglios regionales deberá realizarse al momento de la cirugía inicial al diagnóstico. (19,20)

Indicaciones quirúrgicas especiales

Deberá tratar de hacerse una resección total al momento del diagnóstico inicial

Si no es posible, deberá realizar biopsia

Ooforectomía o salpingooforectomía unilateral, biopsia del otro ovario, biopsia de nódulos linfáticos regionales y lavado peritoneal. (20)

Segunda Cirugía

Luego de la inducción, si existe tejido residual, en la evaluación radiográfica, se hará otra cirugía exploratoria. (20)

Anatomía patológica e histológica

En el diagnóstico de tumores de células germinales se utiliza hematoxilina y eosina, tinsiones especiales e inmuno histoquímica (AFP, GCH, antígeno carcinoembriogénico) son indispensables. Las características histológicas varían según el subtipo histológico: Disgerminoma, Seno endodérmico, teratoma. (21)

DISEÑO METODOLÓGICO

Tipo de Estudio

Descriptivo de Corte transversal

Universo

Todas las niñas con diagnóstico de tumor de células germinales ingresadas en el servicio de Oncología del Hospital Infantil Manuel de Jesús Rivera “La Mascota”, en el período comprendido de 1 de enero 2013 a 31 de diciembre 2017, para un total de 89 niñas.

Muestra

Son las niñas con diagnóstico de tumor de células germinales gonadales en el periodo comprendido de 1 de enero 2013 a 31 de diciembre 2017, en el servicio de oncología del Hospital Infantil Manuel de Jesús Rivera “La Mascota”, siendo de 62 niñas.

Muestreo

No probabilístico, por conveniencia

Criterios de inclusión

- Niñas con diagnóstico de tumor de células germinales primario de gónadas, con o sin elementos de malignidad.
- Historia Clínica completa

Criterios de exclusión

- Edad mayor de 15 años
- Niñas con diagnóstico de tumor de células germinales primario extra gonadales.
- Historia clínica incompleta

Técnicas

Se realizó una revisión retrospectiva de los expedientes clínicos de las pacientes con diagnóstico de tumor de células germinales gonadales desde enero 2013 a diciembre 2017. Posteriormente se procedió a llenar un formulario previamente diseñado, que recolectará información plasmada en los expedientes clínicos, el cual comprende todos los datos necesarios para obtener información completa de las pacientes en estudio, que sustente el cumplimiento de los objetivos planteados en el estudio.

Plan de tabulación

Los datos obtenidos fueron digitados y procesados a través del programa estadístico SPSS versión 20. La información obtenida se procesó en tablas y gráficos en números y porcentajes, según las variables de interés del estudio.

Enunciado de Variables

Objetivo 1

- Edad

Objetivo 2

- Sitio primario

Objetivo 3

- Lactato deshidrogenasa
- Alfa feto proteína
- Gonadotropina coriónica humana
- Ultrasonidos
- Tomografía axial computarizada de tórax y abdomen

Objetivo 4

- Cirugía realizada
- Tamaño del tumor
- Peso del tumor
- Infiltración tumoral
- Líquido peritoneal
- Estadío

Objetivo 5

- Ruptura tumoral
- Íleo post quirúrgico
- Infección del sitio quirúrgico

Objetivo 6

- Quimioterapia adyuvante
- Recidiva tumoral

OPERACIONALIZACIÓN DE VARIBALES

Variable	Concepto	Indicador	Escala
Edad	Tiempo transcurrido en años desde al nacimiento hasta el diagnóstico de la enfermedad	Años	Menor de 5 años 5 – 10 años 11 – 15 años
Procedencia	Área geográfica de Nicaragua, según la división política del país.	Hoja de admisión del expediente clínico	Departamentos del país.
Sitio primario	Primer lugar anatómico de aparición de la tumoración	Sitio anatómico	Gónada
Lactato deshidrogenasa	Marcador tumoral inespecífico de actividad tumoral	Examen de laboratorio previo al procedimiento quirúrgico	Menos de 200 UI/L Mayor de 200 UI/L
Gonadotropina coriónica humana B	Marcador tumoral que se eleva ante la presencia de actividades sincitiotrofoblástica o de células gigantes del sincitiotrofoblasto	Examen de laboratorio	Menos de 5 mUI/ml Mayor de 5 mUI/ml
Alfa feto proteína	Es la proteína temprana predominantemente en el feto, su aparición en otro rango de edad mayor de los 40 días de vida, indica persistencia del tejido fetal después del nacimiento	Examen de laboratorio	Prematuro 134,734 ± 41,444 Recién Nacido 48.406 ± 34,718 2 semanas 33,113 ± 32,503 2 a 4 semanas 9,452 ± 12,610 1 mes 2,645 ± 3,080 2 meses 323 ± 278 3 meses 88 ± 87 4 meses 74 ± 56 5 meses 46.5±19 6 meses 12.5±9.8

			7 meses 9.7±7.1 8 meses 8.5±5.5
Ultrasonido abdominal	A través de ondas ultrasónicas se evidencia la presencia de zonas de mayor o menor transmisión en diferentes partes del cuerpo.	Resultados del estudio de imagen previo a la intervención quirúrgica	Si No
Tomografía axial computarizada	Estudio imagenológico que delimita a través de cortes transversales las dimensiones de las masas tumorales y la extensión a órganos y estructuras vecinas.	Resultados del estudio de imagen previo a la intervención quirúrgica	Si No
Cirugía realizada	Procedimiento quirúrgico que ameritó la neoplasia con el fin de removerla de forma completa	Localización anatómica	Ooforectomía Salpingectomía Salpingooforectomía Biopsia
Tamaño del tumor	Dimensión de la tumoración una vez resecada.	Medida en centímetros	Menor de 5 cm 5 a 10 cm Mayor de 10 cm
Peso del tumor	Medición ponderal de la dimensión de un cuerpo en un espacio	Medida en gramos	Menor de 400 gr Mayor de 400 gr
Infiltración tumoral	Presencia de tejido tumoral en los sitios anatómicos próximos o lejanos al sitio de localización primaria, que se logran ver en el transquirúrgico	Sitio anatómico	Local A Distancia
Líquido peritoneal	Líquido en la cavidad peritoneal que puede o no estar infiltrado de	Resultado por de patologías de pruebas de líquido	Positivo Negativo

	células tumorales	peritoneal en el expediente	
Estadío	Características clínicas de la localización de la tumoración con extensión o no de órganos vecinos a distancia	Estadío clínico	I II III IV
Ruptura tumoral	Derramamiento del contenido tumoral, provocando extensión del tumor a órganos vecinos del sitio primario	Sitio anatómico invadido	Cápsula íntegra Cápsula rota
Íleo Postquirúrgico	Detención del tránsito intestinal, en las primeras 72 horas post quirúrgicas	Peristalsis	Si No
Infección del sitio quirúrgico	Presencia de secreción purulenta de la Herida, con signos locales o evidencia radiológica de infección	Herida quirúrgica	Si No
Quimioterapia adyuvante	Administración de drogas endovenosas antineoplásicas	Números de ciclos	1 2 3 4 5 6 7 8
Recidiva	Reaparición tumoral una vez considerada la revisión de la tumoración en sitio primario	Evidencia clínica de reaparición de células tumorales	Local Metástasis

RESULTADOS

En este trabajo, los resultados obtenidos de las 62 niñas estudiadas, fueron los siguientes:

En la distribución según grupo etéreo, predominaron las adolescentes entre los rangos 11 a 15 años con 37 pacientes (59.7%), seguido del grupo de 5 a 10 años con 18 pacientes (29%), y en menor frecuencia las menores de 5 años con 11 pacientes (3%).

La frecuencia de lateralidad fue mayor en el anexo derecho 30 niñas (48.4%), seguido del izquierdo con 29 niñas (46.8%) y 3 bilaterales para un 4.8%.

Se les realizó marcadores tumorales a las niñas del estudio previo al diagnóstico, con los siguientes resultados: LDH a 51 pacientes (82.3%), siendo positiva en 36 pacientes de estas pacientes (70.6%), y no se realizó a 11 (17.7%), AFP a 24 pacientes (38.7%) y no se realizó en 38 pacientes (61.3%), así mismo la GCH-B se le realizó a 14 (22.6%) y no se realizó a 48 (77.4%).

Además se realizaron estudios de imágenes previos a la intervención quirúrgica, siendo el ultrasonido el más frecuente a 28 pacientes (12.9%) y no se realizó a 34 pacientes (54.8%), tomografía axial computarizada del sitio primario (abdomino pélvica) a 25 (40.3%) y no se realizó a 37 (59.7%), y Tomografía de tórax únicamente a 8 pacientes (12.9%) y no se realizó a 54 (87.1%).

La cirugía más frecuente realizada fue salpingooforectomía en 43 niñas (69.4%), ooforectomía a 14 niñas (22.6%), biopsia en cuña a 5 (8.1%) y no se realizó salpingectomía.

El tamaño de tumor que predominó en las niñas de este estudio fue el mayor de 10 cm en 31 pacientes (50%), de 5 a 10 cm en 18 de ellas (29%), menor de 5 cm en 1 (1.6%) y 12 (19.4%) no tenían reportado el tamaño del tumor extraído.

El peso de tumor fue mayor de 400 gr en 24 pacientes (38.7%), menor de 400 gr en 20 (32.3%) y no se reportó peso en 18 (29%).

Se evidenció infiltración tumoral local en 9 (14.5%), a distancia 3 pacientes (4.8%), ninguna en 43 (69.4%) y no hay registro en 7 (11.3%), y el estudio de líquido peritoneal resulto negativo en 40 niñas (64.5%), positivo en 8 (12.9%) y no fue reportado el resultado en 14 (22.6%).

Se presentaron complicaciones quirúrgicas 13 pacientes, siendo estas ruptura tumoral 7 casos (11.3%), íleo post quirúrgico 5 (8.1%), infección del sitio quirúrgico 1 caso (1.6%) y en 49 pacientes (79%) no se presentaron complicaciones.

El diagnóstico histológico comprende el teratoma quístico maduro en 34 niñas (54.8%), teratoma inmaduro 12 (19.4%), disgerminoma 8 (12.9%), tumor de seno

endodérmico 5 (8.1%), Mixto en 2 paciente (3.2%) y coriocarcinoma 1 paciente (1.6%).

El estadio clínico de las niñas en estudio fueron: estadio I con 42 niñas (67.7%), II 4 (6.5%), III 11 (17.7%) y IV 5 (8.1%).

Los grupos de riesgo encontrados fueron bajo riesgo en 44 (71%), riesgo intermedio 12 (19.4%) y alto 6 (9.7%).

Se administró quimioterapia adyuvante con 6 ciclos a 9 niñas (14.5%), 4 ciclos a 8 (12.9%), 1 ciclo a 1 paciente (1.6%) y no ameritaron quimioterapia 44 (71%).

Se presentó recidiva en 60 (96.8%) niñas y 2 (3.2%) no presentaron, de las cuales se realizó el abordaje quirúrgico en un caso por ooforectomía y en el otro por biopsia en cuña.

Al realizar el cruce de variables encontramos que en las niñas con tumor de células germinales gonadales en menores de 5 años el diagnóstico de teratoma quístico maduro tuvo una frecuencia de 5 (8.1%), 1 caso de teratoma inmaduro (1.6%) y 1 caso de tumor de seno endodérmico (1.6%), en el grupo etáreo de 5 a 10 años los diagnósticos histopatológicos fueron teratoma quístico maduro 10 (16.1%), teratoma inmaduro 3 (4.8%), disgerminoma 3 (4.8%), tumor de seno endodérmico 1 (1.6%) y mixto 1 (1.6%), en el grupo de 11 a 15 años fueron teratoma quístico maduro 19 (30.6%), teratoma inmaduro 8 (12.9%), disgerminoma 5 (8.1%), tumor de seno endodérmico 3 (4.8%), mixto 1 (1.6%), y coriocarcinoma 1 (1.6%).

Con respecto al estadio clínico por grupo etáreo, las menores de 5 años con estadio I 6 (9.7%), y estadio III 1 (1.6%), en las niñas de 5 a 10 años estadio I 11 (17.7%), estadio II 2 (3.2%) y estadio III 5 (8.1%), y en las niñas de 11 a 15 años estadio I 25 (40.3%), estadio II 2 (3.2%), estadio III 5 (8.1%) y estadio IV 5 (8.1%).

En las niñas a las que se le realizaron LDH previo al diagnóstico resultaron positivas en teratoma quístico maduro 21 (41.2%), teratoma inmaduro 6 (11.8%), disgerminoma 6 (11.8%), tumor de seno endodérmico 2 (3.9%) y mixto 1 (2%), y resultaron negativas en teratoma quístico maduro 9 (17.7%), teratoma inmaduro 4 (7.8%) y tumor de seno endodérmico 2 (3.9%).

Los resultados de AFP previo al diagnóstico resultaron positivas en teratoma quístico maduro 1 (4.2%) y negativas 16 (66.7%), en el teratoma inmaduro 2 (8.4%) positivas y negativa 1 (4.2%), en el disgerminoma de la única realizada resultó positiva 1 (4.2%), en el tumor de seno endodérmico 2 (8.4%) positivas y negativa 1 (4.2%).

En los resultados de GCH-B realizados en relación al diagnóstico histológico encontramos, en el teratoma quístico maduro negativas 10 (66.7%), sin resultados positivos, en el teratoma inmaduro positiva 1 (6.7%) y negativa 1 (6.7%), en el

disgerminoma 1 (6.7%) sin resultados negativos, y en el tumor de seno endodérmico positiva 1 (6.7%) y negativa 1 (6.7%).

La cirugía realizada a las niñas con tumor de células germinales de localización gonadal según el estadio clínico fue estadio I ooforectomía 13 (21%), salpingooforectomía 25 (10.3%), y biopsia en cuña 4 (6.5%), en el estadio II se realizó ooforectomía 1 (1.6%) y salpingooforectomía 3 (4.8%), en el estadio III se realizaron salpingooforectomía 10 (16.1%) y biopsia en cuña 1 (1.6%), y en el estadio IV fueron realizadas 5 (8.1%) salpingooforectomía únicamente.

Además se realizaron las siguientes cirugías con respecto al diagnóstico histológico, ooforectomía en teratoma quístico maduro 12 (19.4%) y en teratoma inmaduro 2 (3.2%), se realizó salpingooforectomía en teratoma quístico maduro 19 (30.6%), teratoma inmaduro 9 (14.5%), disgerminoma 7 (11.3%), tumor de seno endodérmico 5 (8.1%), mixto 2 (3.2%) y coriocarcinoma 1 (1.6%) y se realizó biopsia en cuña en teratoma quístico maduro 3 (4.8%), teratoma inmaduro 1 (1.6%), disgerminoma 1 (1.6%).

En relación del estadio clínico con el resultado de líquido peritoneal se encontró en el estadio I 31 (50%) negativo, 1 (1.6%) positivo y 10 (16.1%) sin reporte, en el estadio II 1 (1.6%) negativo, sin resultado positivo y 3 (4.8%) sin reporte, en el estadio III 7 (11.3%) negativo, 3 (4.8%) positivo y 1 (1.6%) sin reporte y en el estadio IV 1 (1.6%) negativo y 4 (6.5%) positivo.

Con respecto a la relación entre estadio clínico y complicaciones quirúrgicas, encontramos que en las pacientes en estadio I se presentaron íleo post quirúrgico 2 (3.2%), ruptura tumoral 2 (3.2%), y sin complicaciones 38 (61.3%), en el estadio II no se presentaron complicaciones, en el estadio III se presentaron íleo 1 (1.6%), infección del sitio quirúrgico 1 (1.6%) y ruptura tumoral 4 (6.5%), y en el estadio IV resultaron con íleo 2 (3.2%) y ruptura tumoral 1 (1.6%).

Los ciclos de quimioterapia según el estadio clínico resultó, en el estadio I en 42 (67.7%) casos los cuales no ameritaron, en el estadio II 2 (3.2%) no ameritaron y recibieron 4 ciclos 2 (3.2%), en el estadio III cuatro ciclos 5 (8.1%), y seis ciclos 6 (9.7%), y en el estadio IV un ciclo 1 (1.6%), cuatro ciclos 1 (1.6%), y seis ciclos 3 (4.8%).

Según el diagnóstico histológico, en las niñas teratoma quístico maduro 34 (54.8%) no ameritaron quimioterapia adyuvante, en el teratoma inmaduro 10 (16.1%) no ameritaron y seis ciclos se cumplieron en 2 pacientes (3.2%), en el disgerminoma se cumplieron cuatro ciclos en 4 (6.5%) y seis ciclos en los 4 (6.5%) restantes, en el tumor de seno endodérmico se cumplieron un ciclo en 1 (1.6%), cuatro ciclos en 3 (4.8%) y seis ciclos en 1 (1.6%), en el mixto fueron cumplidos cuatro ciclos en 1 (1.6%), y seis ciclos en 1 (1.6%), y en el coriocarcinoma la paciente cumplió seis ciclos para un (1.6%) del total.

DISCUSIÓN

El grupo etáreo que predominó en las pacientes con tumor de células germinales gonadales en este estudio fue de 11 a 15 años con un 59.7%, coincidiendo con la epidemiología internacional y tal como lo reportó la Dra. Montenegro en su estudio en 2005 en esta misma unidad de salud.

En general con respecto a la lateralidad del anexo afectado fue ligeramente predominante en el lado derecho que en el izquierdo siendo la diferencia de un paciente, para un 48.4% y 46.8% respectivamente, y solamente en 4.8% se presentó en ambos anexos, tal como es descrito en la epidemiología europea.

Se les realizó marcadores tumorales a las niñas del estudio previo al diagnóstico, sin embargo solamente la LDH fue realizada a la gran mayoría de las pacientes un 82.3%, resultando positiva en 70.6% de estas, lo que hace notar la importancia de la realización de esta prueba en la totalidad de las pacientes que ingresan a nuestra unidad de salud con la posibilidad diagnóstica de una masa ovárica, además se les realizó AFP únicamente al 38.7% de las pacientes, lo que fue una limitante para valorar la realidad de los resultados positivos en esta prueba, igualmente sucedió con la GCH-B la cual se realizó solo en 22.6%.

En los estudios de imágenes que fueron realizados para complementar el abordaje de estas pacientes con masa pélvica, podemos observar que el ultrasonido solamente se realizó a 45.2% de las pacientes, en menor porcentaje con 40.3% se realizó tomografía axial computarizada del sitio primario, y menor aun con un 8% se realizó tomografía de tórax, lo que refleja que el abordaje diagnóstico en nuestras pacientes es de forma incompleta, lo que no cumple con los estándares internacionales para el abordaje de masas pélvicas y abdominales, lo cual es fundamental para un diagnóstico temprano y un tratamiento quirúrgico dirigido, evitando así complicaciones en el transquirúrgico que repercutan posteriormente en el estadio clínico de la paciente y en su pronóstico.

El abordaje quirúrgico realizado fue en su mayoría salpingooforectomía del anexo afectado en un 69.4%, se realizó además ooforectomía al 22.6% y biopsia en cuña a un 8.1%, tratando así de preservar la función reproductiva de nuestras pacientes, correspondiéndose con la tendencia encontrada en el estudio de la Dra. Darce en el año 2000, y también con el de la Dra. Alemán en el año 2008, sin embargo el reporte de que la realización de biopsia en cuña del ovario contra lateral, es poca y refleja que el abordaje transquirúrgico en estas pacientes es incompleto, ya que no estudia de manera rutinaria el anexo no afectado por la masa tumoral, como lo establecen las guías internacionales y además este abordaje tuvo repercusión en el pronóstico y la evolución de las pacientes en el estudio, teniendo en cuenta que con la salpingooforectomía el 96.8% de las pacientes no presentaron recidiva, y el 3.2% que recidivaron fueron abordadas con ooforectomía y biopsia en cuña.

Al determinar la presencia de infiltración tumoral podemos notar que en un 69.4% no se presentaron datos de infiltración, en un 14.5% se determinó infiltración local y en un 4.8% a distancia, esto según el reporte emitido por patología, lo que es coincidente sin embargo en un alto 11.3 % este dato no fue reflejado, lo que representa una información sesgada, siendo lo permisible a nivel internacional menor del 3 % en los reportes internacionales, este dato es de vital importancia para el manejo quimioterapéutico adyuvante en estas pacientes, mejorando así el pronóstico y la calidad de vida de las mismas.

En los reportes del líquido peritoneal estudiado encontramos que fue negativo en un 64.5% de las pacientes, y positivo en un 8 %, lo que es coincidente con los estudios previos realizados en el año 2000, 2005 y 2008, así también en los reportes internacionales, sin embargo en alto 22.6% no hay reporte del mismo reflejando que no se tomó muestra del líquido peritoneal en el trans quirúrgico, lo que concluye un abordaje quirúrgico incompleto en este tipo de pacientes, siendo este resultado fundamental para el estadiage de la enfermedad y por ende para el manejo medico complementario de las mismas.

El diagnóstico histológico que predominó en las pacientes de este estudio fue el teratoma quístico maduro con un 54.8%, seguido del teratoma inmaduro y el disgerminoma con un 19.4% y 12.9% respectivamente, y en menor porcentaje los tumores de seno endodérmico, mixto y coriocarcinoma, lo que contrasta con estudios previos y con la epidemiología en América Latina y Europa.

En los estadíos clínicos de nuestras pacientes en el período evaluado se encontró que con un 67.7% fue mayor el estadio I, seguido del estadio III 17.7 %, y en menor frecuencia el estadio II y IV con 6.5% y 8.1% respectivamente, de los cuales en la totalidad de las pacientes con estadio III se cumplieron los ciclos de quimioterapia adyuvantes necesarios (4 y 6 ciclos) hasta obtener la remisión completa de la enfermedad sin presentar recidiva, no así en el estadio IV donde un 40% (2 casos) no cumplió de manera adecuada los ciclos de quimioterapia presentando en estas pacientes recidiva de la enfermedad.

Y como último reporte los grupos de riesgo en que se agruparon nuestras pacientes predominaron el riesgo bajo con 71%, seguido del grupo de riesgo intermedio 19.4% y posteriormente el grupo de riesgo alto 9.7%, de las cuales dos niñas del grupo de alto riesgo presentaron recidiva con metástasis a distancia y posteriormente fallecieron.

CONCLUSIONES

1. Se estudiaron un total de 62 niñas con diagnóstico de tumor de células germinales gonadal, encontrándose que el grupo etáreo de mayor afectación fue de 11 a 15 años con un 59.7% y el diagnóstico histológico que predominó fue el teratoma quístico maduro.
2. A menos del 50% de las pacientes se les realizó estudios de imágenes del sitio primario del tumor previo a la cirugía y únicamente al 8% se les realizó TAC de tórax, lo cual expone un abordaje diagnóstico insuficiente de estas pacientes.
3. A la mayoría de las niñas se les realizó LDH y en menos del 40% AFP y GCH-B, por lo tanto no fue posible evaluar la efectividad de la cirugía, dado que a la mayoría no se le realizó de forma completa los marcadores tumorales.
4. El abordaje quirúrgico realizado fue en su mayoría salpingooforectomía del anexo afectado en un 69.4%, y este grupo de pacientes presentó menos complicaciones quirúrgicas y mayor sobrevida.

RECOMENDACIONES

- Al Ministerio de Salud, establecer líneas guías para el abordaje diagnóstico y terapéutico del tumor de células germinales gonadales.
- Al Hospital Infantil Manuel de Jesús Rivera “La Mascota”, abastecer de reactivos para realización de marcadores tumorales.
- A los médicos del Hospital Infantil Manuel de Jesús Rivera “La Mascota”, indicar estudios de imágenes y marcadores tumorales ante la sospecha clínica de masa abdominal y/o pélvica previo a la intervención quirúrgica.
- Consensuar a través del servicio de onco cirugía pediátrica, el abordaje quirúrgico correcto sobre masas abdomino pélvicas mediante un protocolo que rija a todos los cirujanos pediatras, con el fin de mejorar el pronóstico y sobrevida de estas pacientes.

BIBLIOGRAFÍA

1. Cushing B, Giller R, et al: Surgical resection alone is effective treatment for ovarian immature teratoma in children and adolescents: A report of the pediatric oncology group and the children's cancer group. *American journal obstetric gynecology* 1999; 181: 353-8.
2. Protocolo de la Unidad Nacional de Oncología Pediátrica de Guatemala para el tratamiento del tumor de células germinales, 2000.
3. Darce T. Eficacia del protocolo de tratamiento PEB en pacientes con tumor de células germinales gonadales atendidos en sala de hemato-oncología del Hospital Infantil, en el periodo enero 1995 – julio 2001.
4. Marina M, Cuashing B at al Complete surgical excision is effective treatment for children with immature teratomas with or without malignant elements: A pediatric oncology group/children's cancer group intergroup study. *Journal clinical oncology* 17: 2137-2143.
5. Montenegro A, Comportamiento clínico y epidemiológico de los tumores de células germinales, servicio de hemato-oncología periodo comprendido enero 2000 – mayo 2005.
6. Alemán V, Abordaje quirúrgico completo como tratamiento efectivo del tumor de células germinales en niños atendidos en el servicio de oncología del Hospital Infantil de Nicaragua, de enero 2000 a diciembre 2008.
7. Gobel U, Scheiner T et al, Germ-cell tumors in chijhood and adolescence, *Anales de Oncología* 11: 263-271, 2000.
8. Göbel U, Scheineder D.T, Calaminus G, Jürgens h, Spaar H, Stemchulte W, Waag K, Horms D. Multimodal Treatment of malignant sacrococcygeal germ cell tumors: A prospective analysis of 66 patients of the german cooperative protocols makei 83/86 and 89. *Journal of clinical oncology*, vol. 19, No. 7 (April), 2001: pp 1943 – 1950.
9. Pickerton R, McElwain T, Horwich A, Pichard J. Carboplatin (JM8), VP16, bleomycin (JEB) in children with malignant germ cell tumors (MGCT). Abstract for SIOP XIX meeting, Jerusalem, sept 1987. *Med Padiatr Oncol* 15:296-97, 1987 (abs 19).
10. Sierrasesúмага L, Antillón F. Tratado de oncología pediátrica, Enfermedades malignas del niño y del adolescente. Pearson educación, Prentice Hall.
11. Cushing B, Giller R, et al. Randomized comparison of combination chemotherapy with etoposide, belomycin, and either high dose or standard-dose Cisplatin in Children and adolescents with high-risk malignant germ cell tumors: a pediatric intergroup study – pediatric oncology group 882. *Journal of clinal oncology*. Vol 22, No. 13 (July), 2004: pp 2691 – 2700.
12. Baranzelli M.C, Kramar A, Bouffet E, Quintana E, Rubie H, Edan C, Patte C. Prognostic factors in children with localized malignant nonseminomatous

- germ cell tumors. *Journal of Clinical Oncology*. Vol 17, No. 4 (April), 1999: pp 1212- 1218.
13. Hsiao H, Liu Y, Tsai H, Cheng Y, Chou S, Choung I, Yang W, Liu T, Ling S. Poor outcome in patients with primary malignant mediastinal germ cell tumors. *Kaohsiung J med Sci*. December 2005. Vol 21, No. 12. Pp 561 – 564.
 14. International germ cell cancer collaborative group. International germ cell consensus classification: A prognostic factor-based staging system for metastatic germ cell cancers.
 15. Lo Curto M, Lumia F, Ataggi R, Cecchetto G, Alamsio P, Indolfi P, Siracusa F, Bagnudo S, De Bernadi B, De Laurenti T, Di Cataldo A, Tamaro P. Malignant germ cell tumors in childhood: Results of the firsts italian cooperative study “TCG 91”. *Med pediatr oncol* 2003; 41: 417-425.
 16. Mann J, Robinson K, Gornall P, Sakal M, Gray E, Mc Keever P, Hale J, Bailey S, Oakhill A. The United Kingdom Children's Cancer study group's Second germ cell tumor study: Carboplatin, Etoposide, and Bleomycin are effective treatment for children with malignant extracranial germ cell tumors, with acceptable toxicity. *Journal of clinical oncology*, Vol 18, No. 22 (novembrer), 2000: pp 3809-3818.
 17. Newell D, Person A, Balmano K, Price L, Wylie R, Keir M, Calvert A, Lewis I, Roos C, Stevens M. Carbopatin Pharmacokinetics in children: The development of a pediatric dosing formula. *Journal of clinical oncology*, Vol 11, No. 12, (december), 1993: pp 2314-2323.
 18. National Cancer institute. Division of cancer treatment and diagnosis cancer therapy evaluation program. Letter of intent 11. Pizzo P, Poplack D. Principles and practice of pediatric oncology. 5a. Edicion. Lippincott Williams & Wilkins.
 19. Pediatric germ cell tumors, *surgical oncology* (2007) 16, 205-213.
 20. *Surgical clinical of North America* 86 (2006) 489-503.
 21. Rogers P, Olson T, Cullen J, Billmire D, Marina N, Rescorla F, Davis M, London W, Lauer S, Cushing B. Treatment of children and adolescents with stage II testicular and stages I and II ovarian malignant germ cell tumors: A Pediatric intergroup study – pediatric oncology group 9048 and children's cancer group 8891. *Journal of clinical oncology* Vol 22, No. 17 (september), 2004: pp 3563-3569.
 22. Horton Z, Schalatter M, Schultz S, Pediatric germ cell tumors: *Surgical oncology* (2007) 16, 205 – 213.

ANEXOS

TABLAS

Tabla N° 1. Distribución de las niñas con diagnóstico de tumor de células germinales gonadales según grupo etáreo en el servicio de oncología del Hospital Infantil Manuel de Jesús Rivera “La Mascota” en el período comprendido de enero 2013 a diciembre 2017.

Grupos Etáreos	Frecuencia	Porcentaje %
< 5 años	7	11.3
5 a 10 años	18	29.0
11 a 15 años	37	59.7
Total	62	100.0

Fuente: Expediente Clínico

Tabla N° 2. Distribución de las niñas con diagnóstico de tumor de células germinales gonadales según lateralidad en el servicio de oncología del Hospital Infantil Manuel de Jesús Rivera “La Mascota” en el período comprendido de enero 2013 a diciembre 2017.

Lateralidad	Frecuencia	Porcentaje %
Derecha	30	48.4
Izquierda	29	46.8
Bilateral	3	4.8
Total	62	100.0

Fuente: Expediente Clínico

Tabla N° 3. Realización de LDH inicial en las niñas con diagnóstico de tumor de células germinales gonadales en el servicio de oncología del Hospital Infantil Manuel de Jesús Rivera “La Mascota” en el período comprendido de enero 2013 a diciembre 2017.

LDH Inicial	Frecuencia	Porcentaje %
Si	51	82.3
No	11	17.7
Total	62	100.0

Fuente: Expediente Clínico

Tabla N° 4. Realización de AFP inicial en las niñas con diagnóstico de tumor de células germinales gonadales en el servicio de oncología del Hospital Infantil Manuel de Jesús Rivera “La Mascota” en el período comprendido de enero 2013 a diciembre 2017.

AFP inicial	Frecuencia	Porcentaje %
Si	24	38.7
No	38	61.3
Total	62	100.0

Fuente: Expediente Clínico

Tabla N° 5. Realización de GCH-B inicial en las niñas con diagnóstico de tumor de células germinales gonadales en el servicio de oncología del Hospital Infantil Manuel de Jesús Rivera “La Mascota” en el período comprendido de enero 2013 a diciembre 2017.

GCH-B inicial	Frecuencia	Porcentaje %
Si	14	22.6
No	48	77.4
Total	62	100.0

Fuente: Expediente Clínico

Tabla N° 6. Realización de Ultrasonido inicial en las niñas con diagnóstico de tumor de células germinales gonadales en el servicio de oncología del Hospital Infantil Manuel de Jesús Rivera “La Mascota” en el período comprendido de enero 2013 a diciembre 2017.

Ultrasonido Inicial	Frecuencia	Porcentaje %
Si	28	45.2
No	34	54.8
Total	62	100.0

Fuente: Expediente Clínico

Tabla N° 7. Realización de TAC del sitio primario inicial en las niñas con diagnóstico de tumor de células germinales gonadales en el servicio de oncología del Hospital Infantil Manuel de Jesús Rivera “La Mascota” en el período comprendido de enero 2013 a diciembre 2017.

TAC del sitio primario inicial	Frecuencia	Porcentaje %
Si	25	40.3
No	37	59.7
Total	62	100.0

Fuente: Expediente Clínico

Tabla N° 8. Realización de TAC de tórax inicial en las niñas con diagnóstico de tumor de células germinales gonadales en el servicio de oncología del Hospital Infantil Manuel de Jesús Rivera “La Mascota” en el período comprendido de enero 2013 a diciembre 2017.

TAC de tórax inicial	Frecuencia	Porcentaje %
Si	8	12.9
No	54	87.1
Total	62	100.0

Fuente: Expediente Clínico

Tabla N° 9. Tipo de cirugía realizada en las niñas con diagnóstico de tumor de células germinales gonadales en el servicio de oncología del Hospital Infantil Manuel de Jesús Rivera “La Mascota” en el período comprendido de enero 2013 a diciembre 2017.

Tipo de cirugía realizada	Frecuencia	Porcentaje %
Ooforectomía	14	22.6
Salpingooforectomía	43	69.4
Biopsia en cuña	5	8.1
Total	62	100.0

Fuente: Expediente Clínico

Tabla N° 10. Frecuencia según tamaño del tumor extraído en las niñas con diagnóstico de tumor de células germinales gonadales en el servicio de oncología del Hospital Infantil Manuel de Jesús Rivera “La Mascota” en el período comprendido de enero 2013 a diciembre 2017.

Frecuencia según tamaño	Frecuencia	Porcentaje %
< 5 cm	1	1.6
5-10 cm	18	29.0
> 10 cm	31	50.0
No reportado	12	19.4
Total	62	100.0

Fuente: Expediente Clínico

Tabla N° 11. Frecuencia según peso del tumor extraído en las niñas con diagnóstico de tumor de células germinales gonadales en el servicio de oncología del Hospital Infantil Manuel de Jesús Rivera “La Mascota” en el período comprendido de enero 2013 a diciembre 2017.

Frecuencia según peso	Frecuencia	Porcentaje %
< 400 gr	20	32.3
> 400 gr	24	38.7
No reportado	18	29.0
Total	62	100.0

Fuente: Expediente Clínico

Tabla N° 12. Presencia de infiltración tumoral en las niñas con diagnóstico de tumor de células germinales gonadales en el servicio de oncología del Hospital Infantil Manuel de Jesús Rivera “La Mascota” en el período comprendido de enero 2013 a diciembre 2017.

Presencia de infiltración tumoral	Frecuencia	Porcentaje %
Ninguna	43	69.4
Local	9	14.5
Distancia	3	4.8
No reportado	7	11.3
Total	62	100.0

Fuente: Expediente Clínico

Tabla N° 13. Resultado de líquido peritoneal según estudio patológico para células malignas en las niñas con diagnóstico de tumor de células germinales gonadales en el servicio de oncología del Hospital Infantil Manuel de Jesús Rivera “La Mascota” en el período comprendido de enero 2013 a diciembre 2017.

Líquido Peritoneal	Frecuencia	Porcentaje %
Negativo	40	64.5
Positivo	8	12.9
No reportado	14	22.6
Total	62	100.0

Fuente: Expediente Clínico

Tabla N° 14. Presencia de complicaciones en el trans y post quirúrgico inmediato en las niñas con diagnóstico de tumor de células germinales gonadales en el servicio de oncología del Hospital Infantil Manuel de Jesús Rivera “La Mascota” en el período comprendido de enero 2013 a diciembre 2017.

Complicaciones	Frecuencia	Porcentaje %
Ninguna	49	79.0
Íleo post quirúrgico	5	8.1
Infección del Sitio quirúrgico	1	1.6
Ruptura tumoral	7	11.3
Total	62	100.0

Fuente: Expediente Clínico

Tabla N° 15. Frecuencia según diagnóstico histológico en las niñas con diagnóstico de tumor de células germinales gonadales en el servicio de oncología del Hospital Infantil Manuel de Jesús Rivera “La Mascota” en el período comprendido de enero 2013 a diciembre 2017.

Diagnostico Histológico	Frecuencia	Porcentaje %
Teratoma quístico maduro	34	54.8
Teratoma inmaduro	12	19.4
Disgerminoma	8	12.9
Tumor de seno endodérmico	5	8.1
Mixto	2	3.2
Coriocarcinoma	1	1.6
Total	62	100.0

Fuente: Expediente Clínico

Tabla N° 16. Frecuencia según estadio clínico en las niñas con diagnóstico de tumor de células germinales gonadales en el servicio de oncología del Hospital Infantil Manuel de Jesús Rivera “La Mascota” en el período comprendido de enero 2013 a diciembre 2017.

Estadío Clínico	Frecuencia	Porcentaje %
I	42	67.7
II	4	6.5
III	11	17.7
IV	5	8.1
Total	62	100.0

Fuente: Expediente Clínico

Tabla N° 17. Distribución según grupos de riesgos en las niñas con diagnóstico de tumor de células germinales gonadales en el servicio de oncología del Hospital Infantil Manuel de Jesús Rivera “La Mascota” en el período comprendido de enero 2013 a diciembre 2017.

Riesgo	Frecuencia	Porcentaje %
Bajo	44	71.0
Intermedio	12	19.4
Alto	6	9.7
Total	62	100.0

Fuente: Expediente Clínico

Tabla N° 18. Cumplimiento de ciclos de quimioterapia en las niñas con diagnóstico de tumor de células germinales gonadales en el servicio de oncología del Hospital Infantil Manuel de Jesús Rivera “La Mascota” en el período comprendido de enero 2013 a diciembre 2017.

Ciclos de quimioterapia	Frecuencia	Porcentaje %
No amerita	44	71.0
1	1	1.6
4	8	12.9
6	9	14.5
Total	62	100.0

Fuente: Expediente Clínico

Tabla N° 19. Presencia de recidiva tumoral en las niñas con diagnóstico de tumor de células germinales gonadales en el servicio de oncología del Hospital Infantil Manuel de Jesús Rivera “La Mascota” en el período comprendido de enero 2013 a diciembre 2017.

Recidiva tumoral	Frecuencia	Porcentaje %
No	60	96.8
Sí	2	3.2
Total	62	100.0

Fuente: Expediente Clínico

Tabla N° 20. Distribución del diagnóstico según grupo etáreo en las niñas con diagnóstico de tumor de células germinales gonadales en el servicio de oncología del Hospital Infantil Manuel de Jesús Rivera “La Mascota” en el período comprendido de enero 2013 a diciembre 2017.

Grupo Etáreo	Diagnóstico Histológico						Total
	Teratoma quístico maduro	Teratoma inmaduro	Disgerminoma	Tumor de seno endodérmico	Mixto	Corio carcinoma	
< 5 años	5	1	0	1	0	0	7
	8.1%	1.6%	0.0%	1.6%	0.0%	0.0%	11.3%
5 a 10 años	10	3	3	1	1	0	18
	16.1%	4.8%	4.8%	1.6%	1.6%	0.0%	29.0%
11 a 15 años	19	8	5	3	1	1	37
	30.6%	12.9%	8.1%	4.8%	1.6%	1.6%	59.7%
Total	34	12	8	5	2	1	62
	54.8%	19.4%	12.9%	8.1%	3.2%	1.6%	100.0 %

Fuente: Expediente Clínico

Tabla N° 21. Distribución del estadio clínico según grupo etáreo en las niñas con diagnóstico de tumor de células germinales gonadales en el servicio de oncología del Hospital Infantil Manuel de Jesús Rivera “La Mascota” en el período comprendido de enero 2013 a diciembre 2017.

Variables		Estadío				Total
		I	II	III	IV	
< 5 años	Recuento	6	0	1	0	7
	% del total	9.7%	0.0%	1.6%	0.0%	11.3%
5 a 10 años	Recuento	11	2	5	0	18
	% del total	17.7%	3.2%	8.1%	0.0%	29.0%
11 a 15 años	Recuento	25	2	5	5	37
	% del total	40.3%	3.2%	8.1%	8.1%	59.7%
Total	Recuento	42	4	11	5	62
	% del total	67.7%	6.5%	17.7%	8.1%	100.0%

Fuente: Expediente Clínico

Tabla N° 22. LDH realizada según diagnóstico histológico en las niñas con diagnóstico de tumor de células germinales gonadales en el servicio de oncología del Hospital Infantil Manuel de Jesús Rivera “La Mascota” en el período comprendido de enero 2013 a diciembre 2017.

LDH		Diagnóstico Histológico					Total
		Teratoma quístico maduro	Teratoma inmaduro	Disgerminoma	Tumor de seno endodérmico	Mixto	
< 200 UI/lt	Recuento	9	4	0	2	0	15
	%	17.6%	7.8%	0.0%	3.9%	0.0%	29.4%
> 200 UI/lt	Recuento	21	6	6	2	1	36
	%	41.2%	11.8%	11.8%	3.9%	2.0%	70.6%
Total	Recuento	30	10	6	4	1	51
	%	58.8%	19.6%	11.8%	7.8%	2.0%	100.0%

Fuente: Expediente Clínico

Tabla N° 23. AFP realizada según diagnóstico histológico en las niñas con diagnóstico de tumor de células germinales gonadales en el servicio de oncología del Hospital Infantil Manuel de Jesús Rivera “La Mascota” en el período comprendido de enero 2013 a diciembre 2017.

AFP		Diagnóstico Histológico				Total
		Teratoma quístico maduro	Teratoma inmaduro	Disgerminoma	Tumor de seno endodérmico	
9,452 +- 12,610 ng / ml	Recuento	0	0	0	1	1
	%	0.0%	0.0%	0.0%	4.2%	4.2%
2,645 +- 3,080 ng / ml	Recuento	0	1	1	1	3
	%	0.0%	4.2%	4.2%	4.2%	12.5%
88 +- 87 ng / ml	Recuento	0	1	0	0	1
	%	0.0%	4.2%	0.0%	0.0%	4.2%
8.5 +- 5,5 ng / ml	Recuento	1	0	0	0	1
	%	4.2%	0.0%	0.0%	0.0%	4.2%
< 2 ng / ml	Recuento	16	1	0	1	18
	%	66.7%	4.2%	0.0%	4.2%	75.0%
Total	Recuento	17	3	1	3	24
	%	70.8%	12.5%	4.2%	12.5%	100.0 %

Fuente: Expediente Clínico

Tabla N° 24. GCH-B realizada según diagnóstico histológico en las niñas con diagnóstico de tumor de células germinales gonadales en el servicio de oncología del Hospital Infantil Manuel de Jesús Rivera “La Mascota” en el período comprendido de enero 2013 a diciembre 2017.

GCH-B		Diagnóstico Histológico				Total
		Teratoma quístico maduro	Teratoma inmaduro	Disgerminoma	Tumor de seno endodérmico	
< 5 mui/ml	Recuento	10	1	0	1	12
	% del total	66.7%	6.7%	0.0%	6.7%	80.0%
> 5 mui/ml	Recuento	0	1	1	1	3
	% del total	0.0%	6.7%	6.7%	6.7%	20.0%
Total	Recuento	10	2	1	2	15
	% del total	66.7%	13.3%	6.7%	13.3%	100.0%

Fuente: Expediente Clínico

Tabla N° 25. Cirugía realizada en relación al estadio clínico en las niñas con diagnóstico de tumor de células germinales gonadales en el servicio de oncología del Hospital Infantil Manuel de Jesús Rivera “La Mascota” en el período comprendido de enero 2013 a diciembre 2017.

Estadio Clínico		Cirugía realizada			Total
		Ooforectomía	Salpingooforectomía	Biopsia en cuña	
I	Recuento	13	25	4	42
	% del total	21.0%	40.3%	6.5%	67.7%
II	Recuento	1	3	0	4
	% del total	1.6%	4.8%	0.0%	6.5%
III	Recuento	0	10	1	11
	% del total	0.0%	16.1%	1.6%	17.7%
IV	Recuento	0	5	0	5
	% del total	0.0%	8.1%	0.0%	8.1%
Total	Recuento	14	43	5	62
	% del total	22.6%	69.4%	8.1%	100.0%

Fuente: Expediente Clínico

Tabla N° 26. Cirugía realizada en relación con el diagnóstico histológico en las niñas con diagnóstico de tumor de células germinales gonadales en el servicio de oncología del Hospital Infantil Manuel de Jesús Rivera “La Mascota” en el período comprendido de enero 2013 a diciembre 2017.

Cirugía realizada		Diagnóstico Histológico						Total
		TQM	TI	Disgerminoma	TSE	Mixto	Coriocarcinoma	
Ooforectomía	Recuento	12	2	0	0	0	0	14
	%	19.4%	3.2%	0.0%	0.0%	0.0%	0.0%	22.6%
Salpingooforectomía	Recuento	19	9	7	5	2	1	43
	%	30.6%	14.5%	11.3%	8.1%	3.2%	1.6%	69.4%
Biopsia en cuña	Recuento	3	1	1	0	0	0	5
	%	4.8%	1.6%	1.6%	0.0%	0.0%	0.0%	8.1%
Total	Recuento	34	12	8	5	2	1	62
	%	54.8%	19.4%	12.9%	8.1%	3.2%	1.6%	100.0%

Fuente: Expediente Clínico

Tabla N° 27. Estadío clínico en relación al resultado de líquido peritoneal en las niñas con diagnóstico de tumor de células germinales gonadales en el servicio de oncología del Hospital Infantil Manuel de Jesús Rivera “La Mascota” en el período comprendido de enero 2013 a diciembre 2017.

Estadío Clínico		Líquido peritoneal			Total
		Negativo	Positivo	No reportado	
I	Recuento	31	1	10	42
	% del total	50.0%	1.6%	16.1%	67.7%
II	Recuento	1	0	3	4
	% del total	1.6%	0.0%	4.8%	6.5%
III	Recuento	7	3	1	11
	% del total	11.3%	4.8%	1.6%	17.7%
IV	Recuento	1	4	0	5
	% del total	1.6%	6.5%	0.0%	8.1%
Total	Recuento	40	8	14	62
	% del total	64.5%	12.9%	22.6%	100.0%

Fuente: Expediente Clínico

Tabla N° 28. Estadío clínico y complicaciones quirúrgicas en las niñas con diagnóstico de tumor de células germinales gonadales en el servicio de oncología del Hospital Infantil Manuel de Jesús Rivera “La Mascota” en el período comprendido de enero 2013 a diciembre 2017.

Estadío Clínico		Complicaciones				Total
		Ninguna	Íleo post quirúrgico	Infección del Sitio quirúrgico	Ruptura tumoral	
I	Recuento	38	2	0	2	42
	% del total	61.3%	3.2%	0.0%	3.2%	67.7%
II	Recuento	4	0	0	0	4
	% del total	6.5%	0.0%	0.0%	0.0%	6.5%
III	Recuento	5	1	1	4	11
	% del total	8.1%	1.6%	1.6%	6.5%	17.7%
IV	Recuento	2	2	0	1	5
	% del total	3.2%	3.2%	0.0%	1.6%	8.1%
Total	Recuento	49	5	1	7	62
	% del total	79.0%	8.1%	1.6%	11.3%	100.0%

Fuente: Expediente Clínico

Tabla N° 29. Estadío clínico y cumplimiento de quimioterapia en las niñas con diagnóstico de tumor de células germinales gonadales en el servicio de oncología del Hospital Infantil Manuel de Jesús Rivera “La Mascota” en el período comprendido de enero 2013 a diciembre 2017.

		Ciclo de quimioterapia				Total
		No amerita	1	4	6	
I	Recuento	42	0	0	0	42
	% del total	67.7%	0.0%	0.0%	0.0%	67.7%
II	Recuento	2	0	2	0	4
	% del total	3.2%	0.0%	3.2%	0.0%	6.5%
III	Recuento	0	0	5	6	11
	% del total	0.0%	0.0%	8.1%	9.7%	17.7%
IV	Recuento	0	1	1	3	5
	% del total	0.0%	1.6%	1.6%	4.8%	8.1%
Total	Recuento	44	1	8	9	62
	% del total	71.0%	1.6%	12.9%	14.5%	100.0%

Fuente: Expediente Clínico

Tabla N° 30. Diagnostico histológico en relación a los ciclos de quimioterapia cumplidos en las niñas con diagnóstico de tumor de células germinales gonadales en el servicio de oncología del Hospital Infantil Manuel de Jesús Rivera “La Mascota” en el período comprendido de enero 2013 a diciembre 2017.

Diagnóstico Histológico		Ciclo de quimioterapia				Total
		No amerita	1	4	6	
Teratoma quístico maduro	Recuento	34	0	0	0	34
	% del total	54.8%	0.0%	0.0%	0.0%	54.8%
Teratoma inmaduro	Recuento	10	0	0	2	12
	% del total	16.1%	0.0%	0.0%	3.2%	19.4%
Disgerminoma	Recuento	0	0	4	4	8
	% del total	0.0%	0.0%	6.5%	6.5%	12.9%
Tumor de seno endodérmico	Recuento	0	1	3	1	5
	% del total	0.0%	1.6%	4.8%	1.6%	8.1%
Mixto	Recuento	0	0	1	1	2
	% del total	0.0%	0.0%	1.6%	1.6%	3.2%
Coriocarcinoma	Recuento	0	0	0	1	1
	% del total	0.0%	0.0%	0.0%	1.6%	1.6%
Total	Recuento	44	1	8	9	62
	% del total	71.0%	1.6%	12.9%	14.5%	100.0%

Fuente: Expediente Clínico

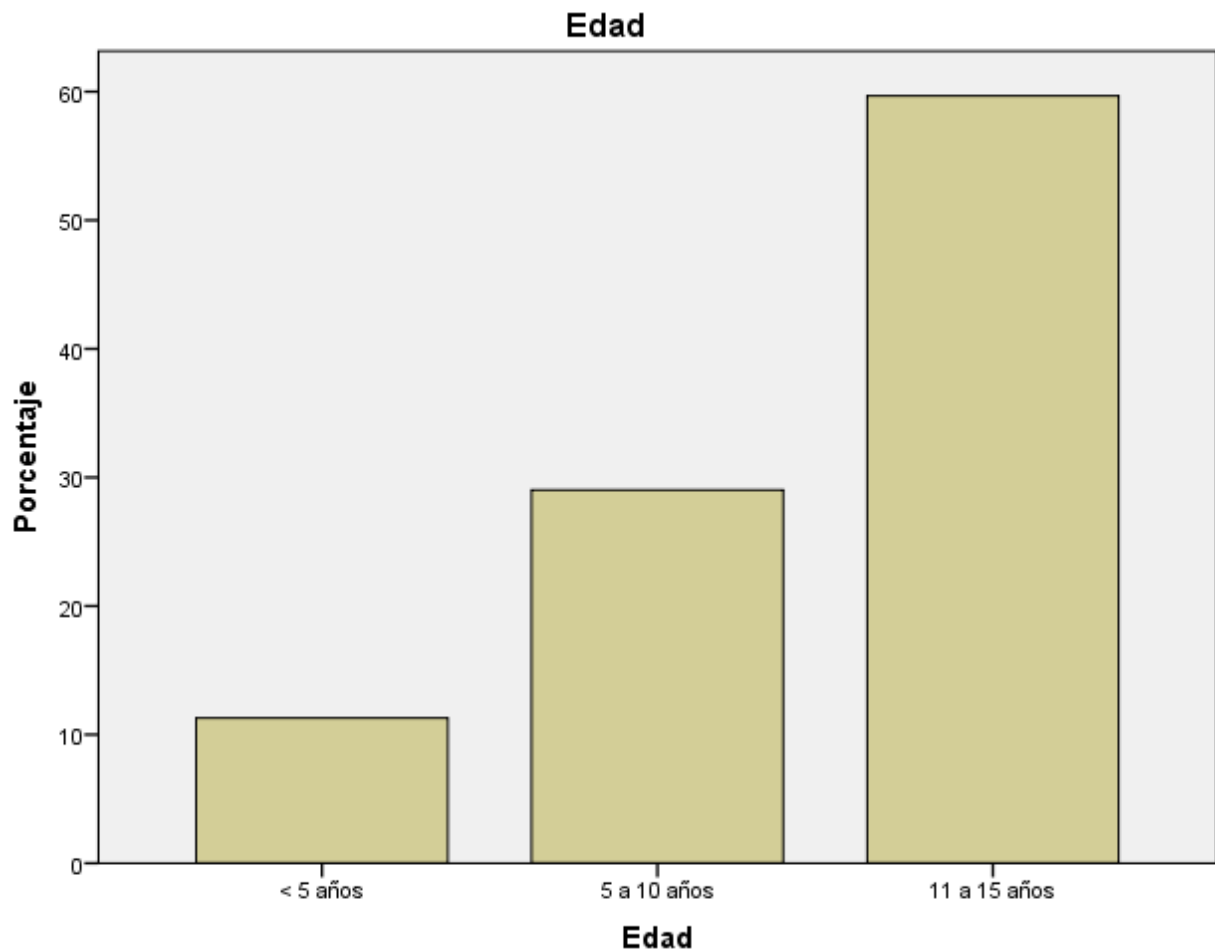
Tabla N° 31. Cirugía realizada en relación a la presencia de recidiva tumoral en las niñas con diagnóstico de tumor de células germinales gonadales en el servicio de oncología del Hospital Infantil Manuel de Jesús Rivera “La Mascota” en el período comprendido de enero 2013 a diciembre 2017.

Cirugía realizada		Recidiva tumoral		Total
		No	Sí	
Ooforectomía	Recuento	13	1	14
	% del total	21 %	1.6 %	22.6 %
Salpingooforectomía	Recuento	43	0	43
	% del total	69.3 %		69.3 %
Biopsia en cuña	Recuento	4	1	5
	% del total	6.5 %	1.6 %	8.1
Total		60	2	62

Fuente: Expediente Clínico

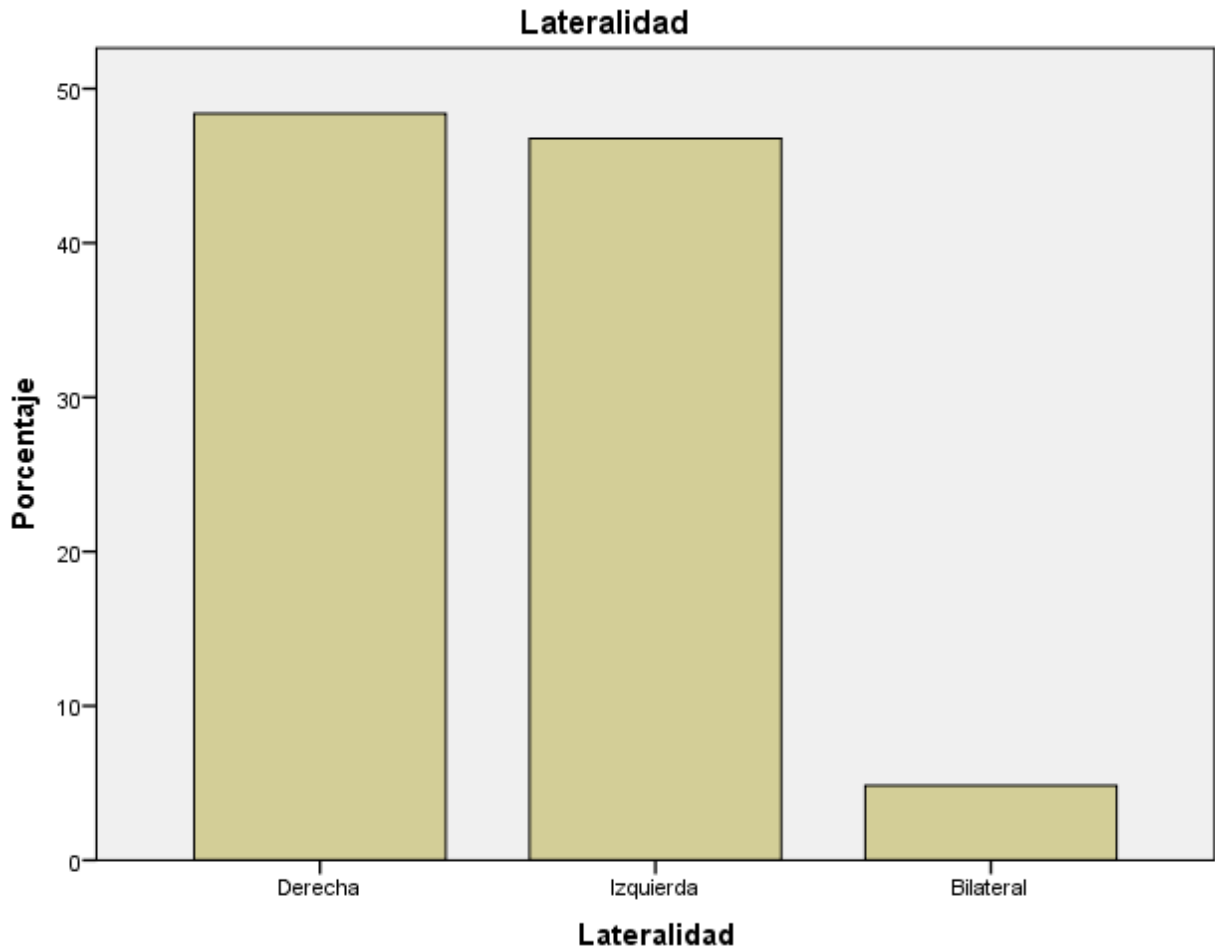
GRAFICOS

Gráfico N° 1. Distribución de las niñas con diagnóstico de tumor de células germinales gonadales según grupo etáreo en el servicio de oncología del Hospital Infantil Manuel de Jesús Rivera “La Mascota” en el período comprendido de enero 2013 a diciembre 2017.



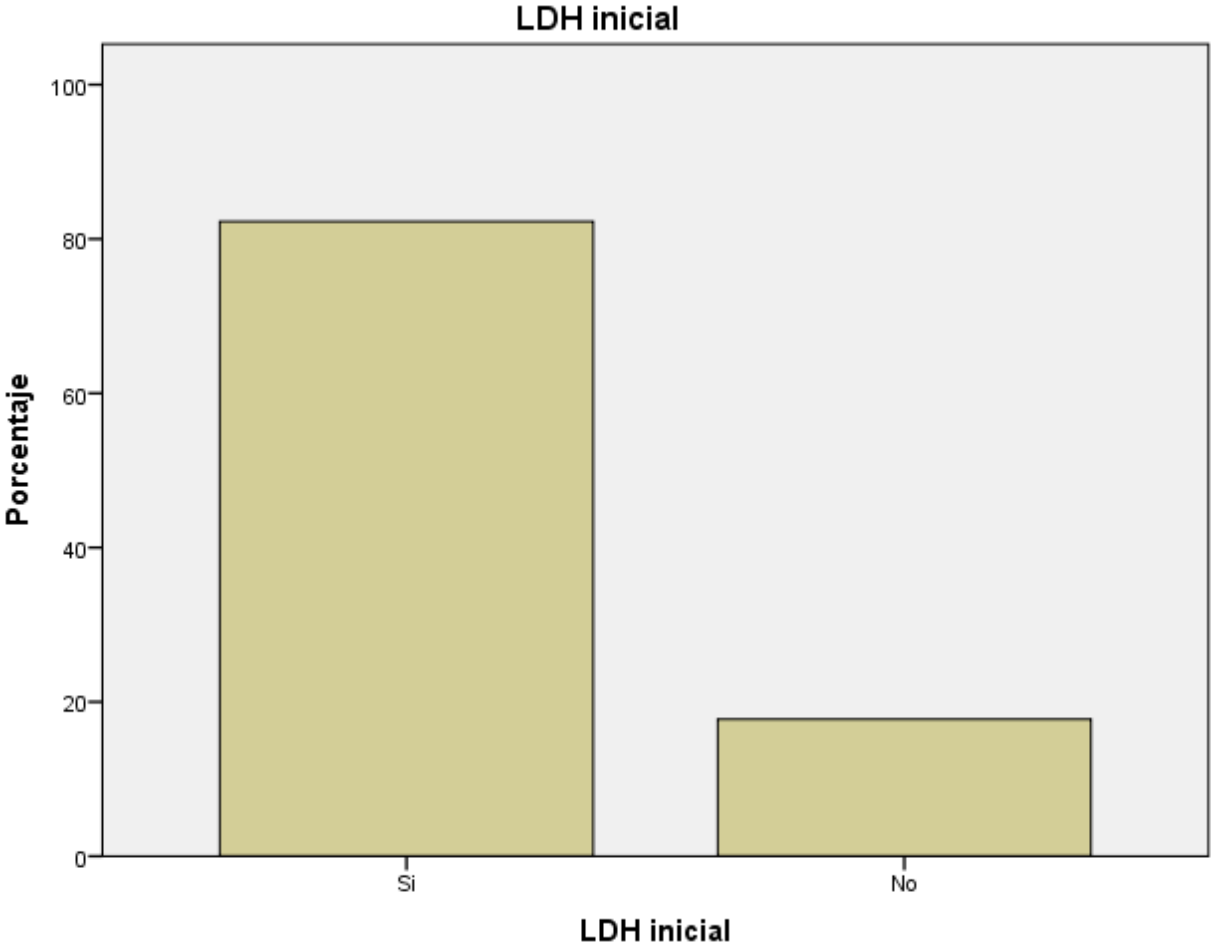
Fuente: Tabla N°1

Gráfico N° 2. Distribución de las niñas con diagnóstico de tumor de células germinales gonadales según lateralidad en el servicio de oncología del Hospital Infantil Manuel de Jesús Rivera “La Mascota” en el período comprendido de enero 2013 a diciembre 2017.



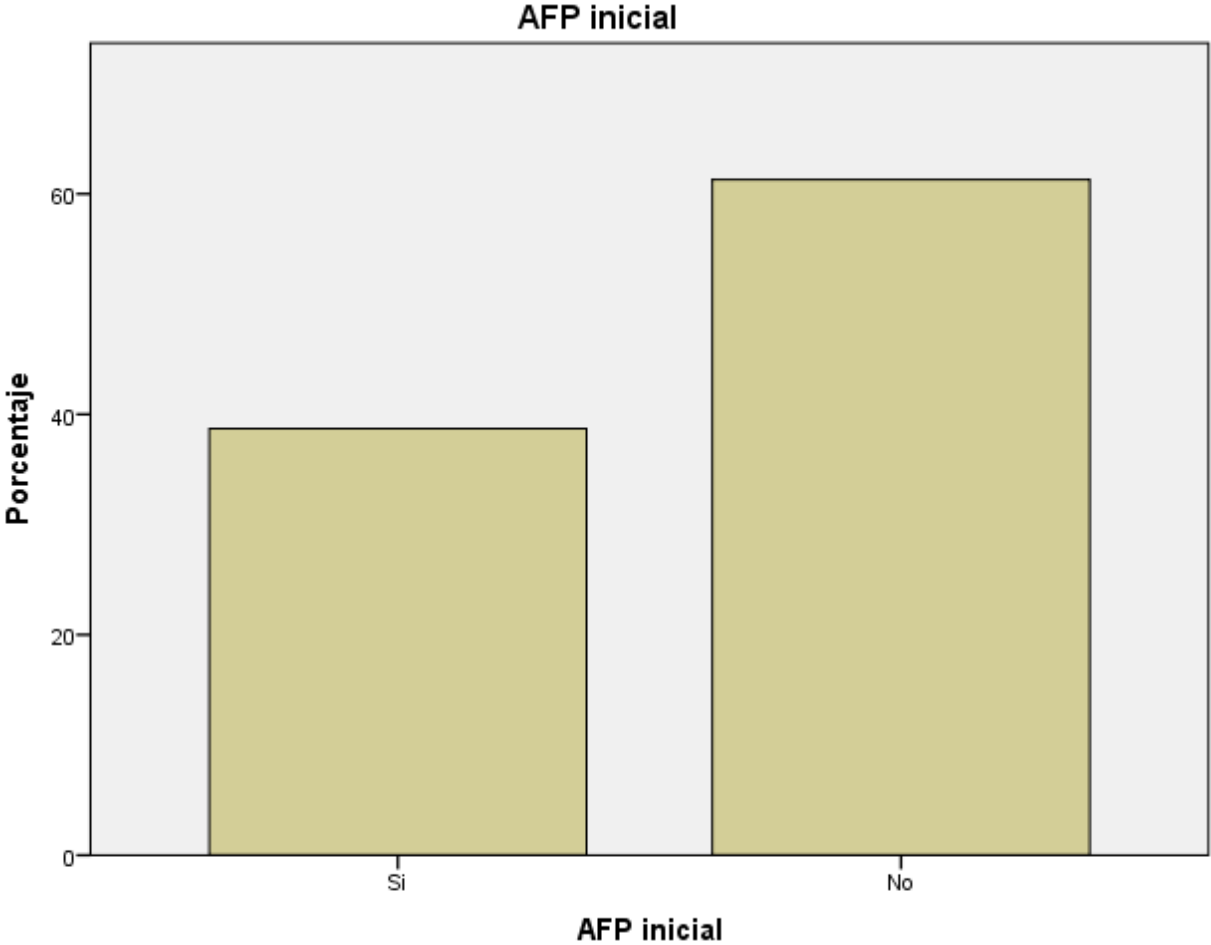
Fuente: Tabla N°2

Gráfico N° 3. Realización de LDH inicial en las niñas con diagnóstico de tumor de células germinales gonadales en el servicio de oncología del Hospital Infantil Manuel de Jesús Rivera “La Mascota” en el período comprendido de enero 2013 a diciembre 2017.



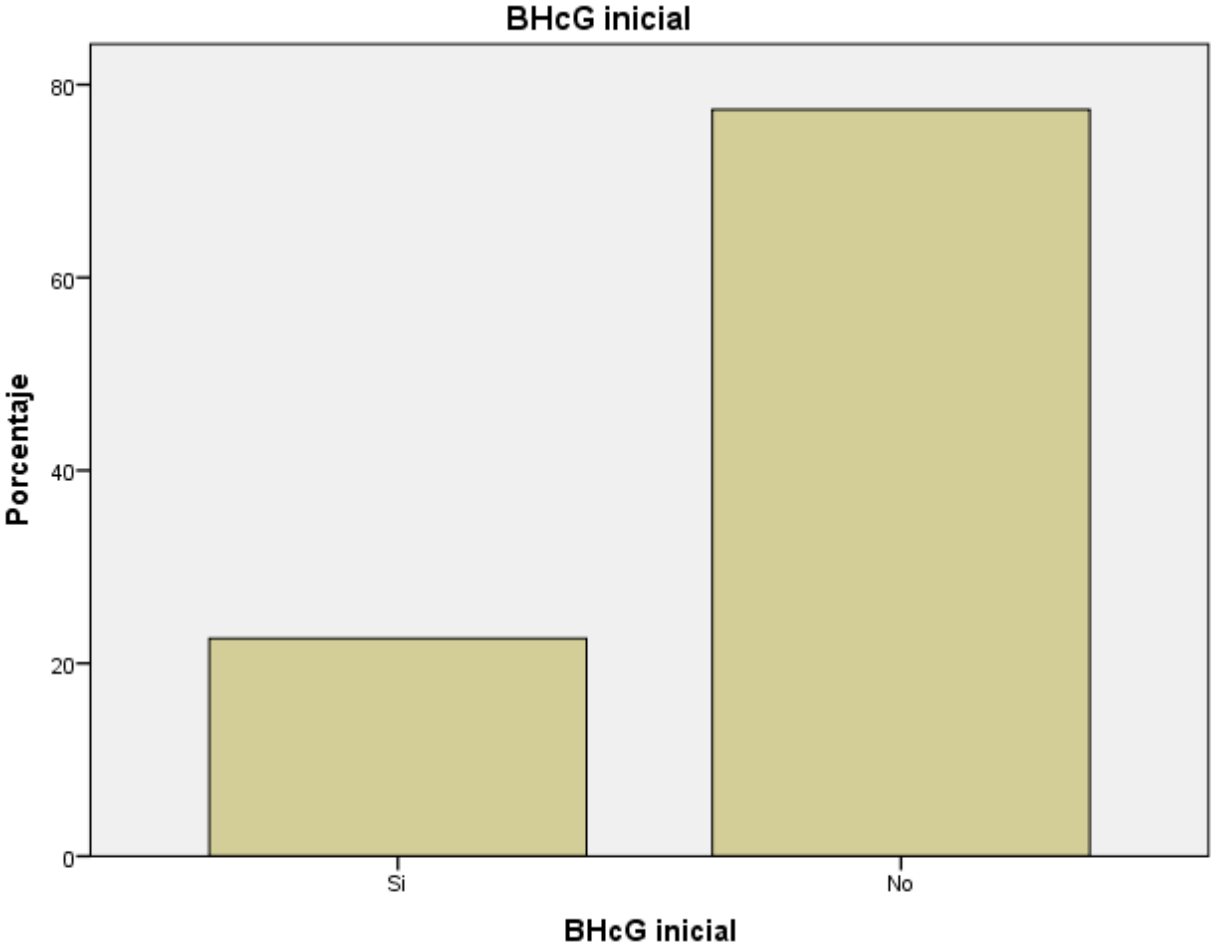
Fuente: Tabla N°3

Gráfico N° 4. Realización de AFP inicial en las niñas con diagnóstico de tumor de células germinales gonadales en el servicio de oncología del Hospital Infantil Manuel de Jesús Rivera “La Mascota” en el período comprendido de enero 2013 a diciembre 2017.



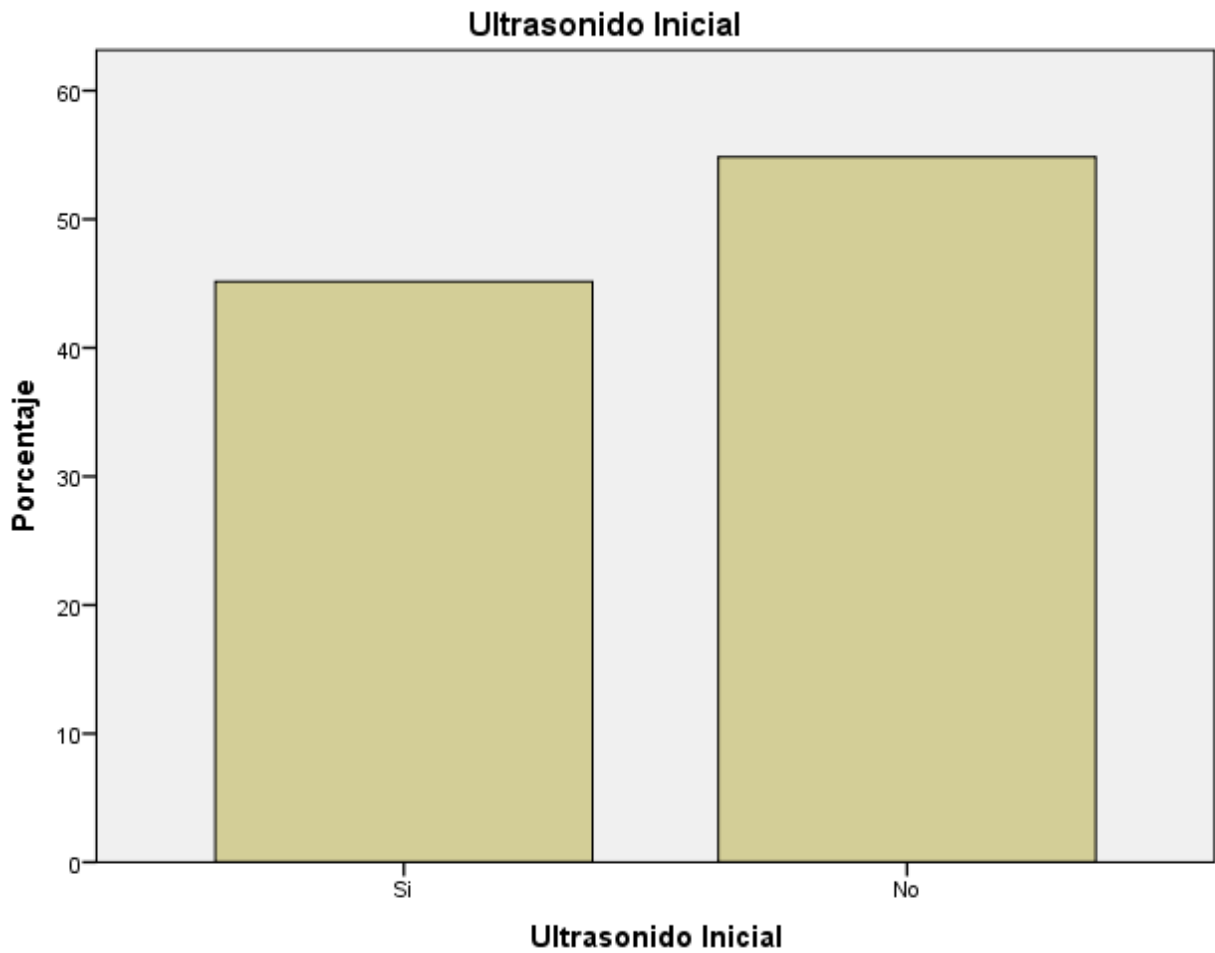
Fuente: Tabla N°4

Gráfico N° 5. Realización de GCH-B inicial en las niñas con diagnóstico de tumor de células germinales gonadales en el servicio de oncología del Hospital Infantil Manuel de Jesús Rivera “La Mascota” en el período comprendido de enero 2013 a diciembre 2017.



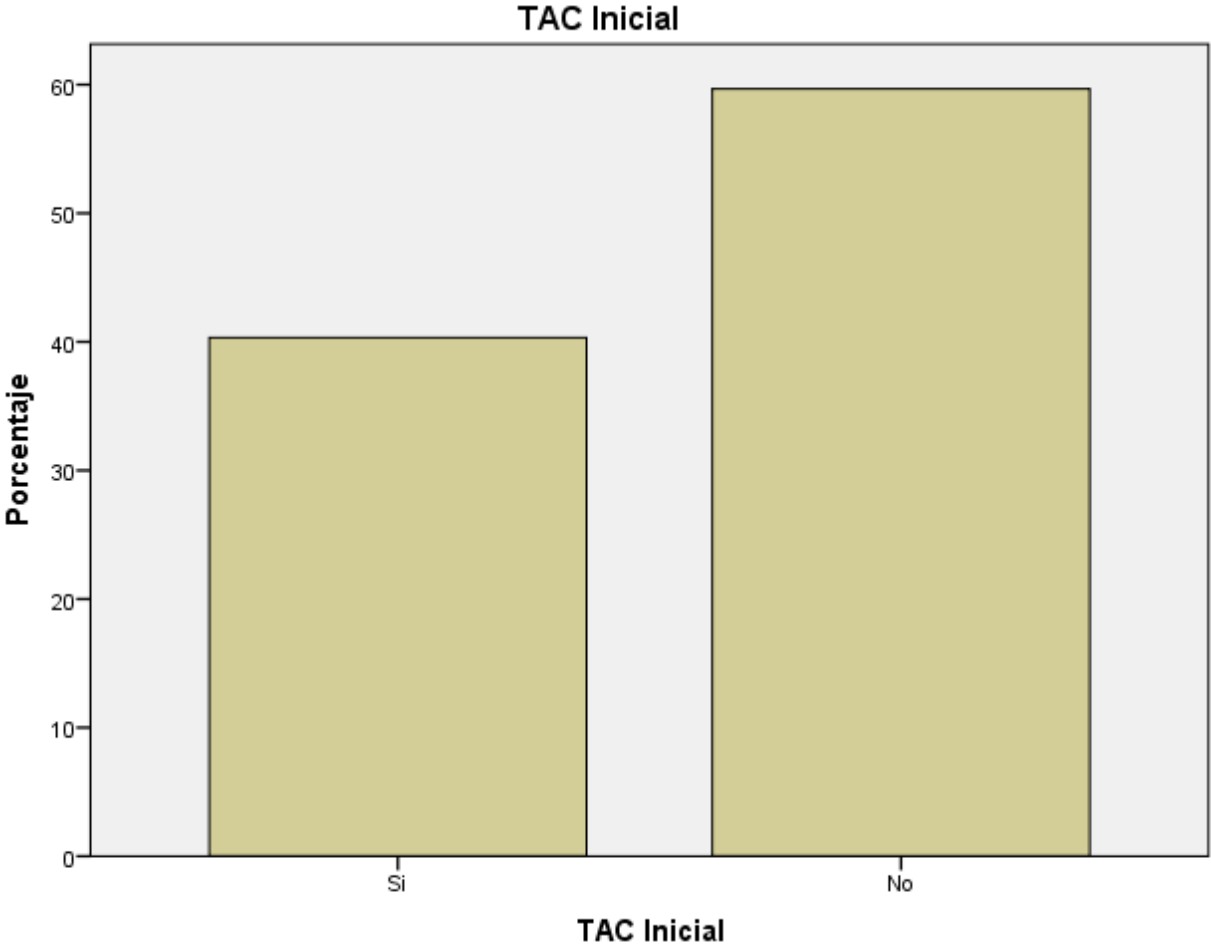
Fuente: Tabla N°5

Gráfico N° 6. Realización de Ultrasonido inicial en las niñas con diagnóstico de tumor de células germinales gonadales en el servicio de oncología del Hospital Infantil Manuel de Jesús Rivera “La Mascota” en el período comprendido de enero 2013 a diciembre 2017.



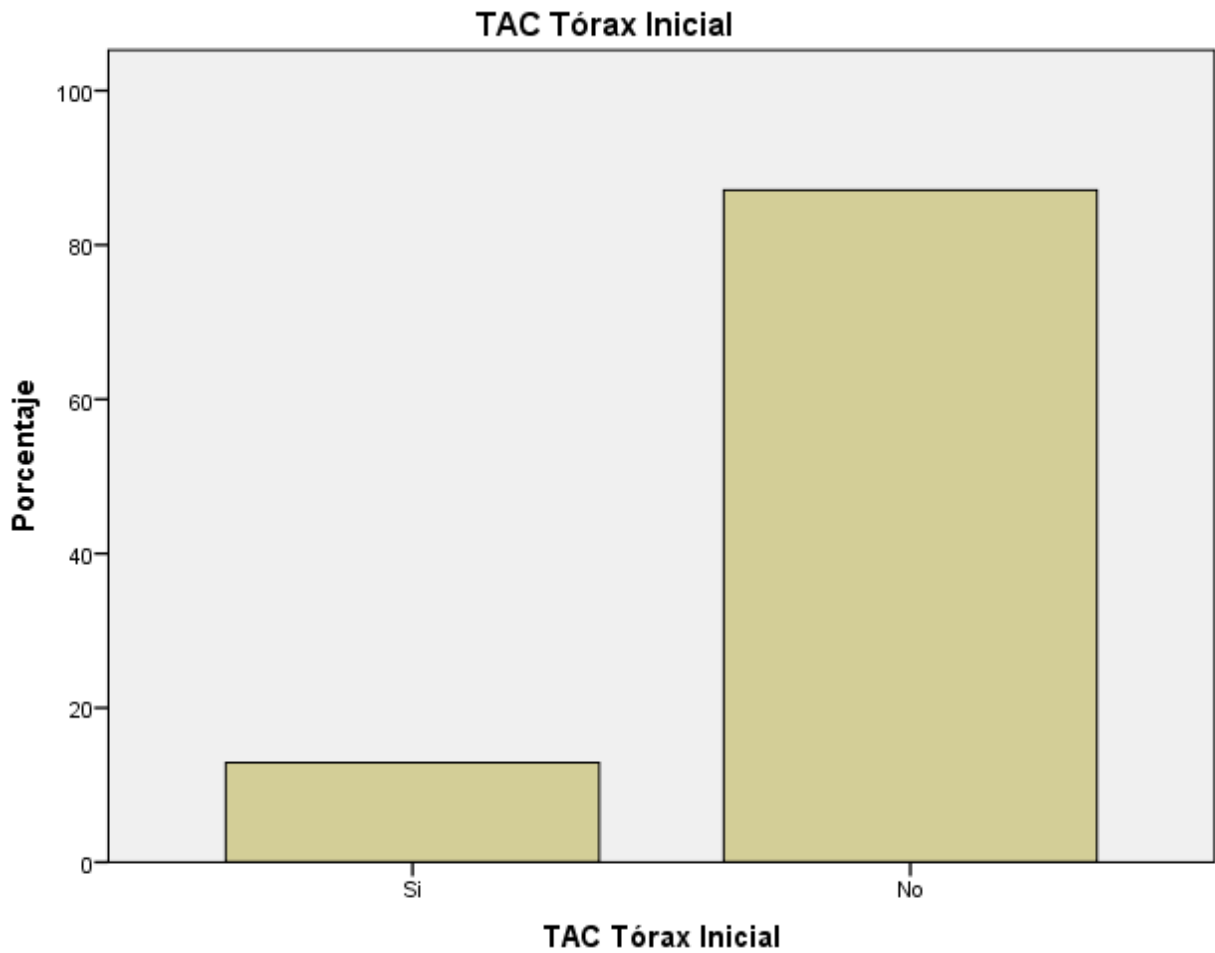
Fuente: Tabla N°6

Gráfico N° 7. Realización de TAC del sitio primario inicial en las niñas con diagnóstico de tumor de células germinales gonadales en el servicio de oncología del Hospital Infantil Manuel de Jesús Rivera “La Mascota” en el período comprendido de enero 2013 a diciembre 2017.



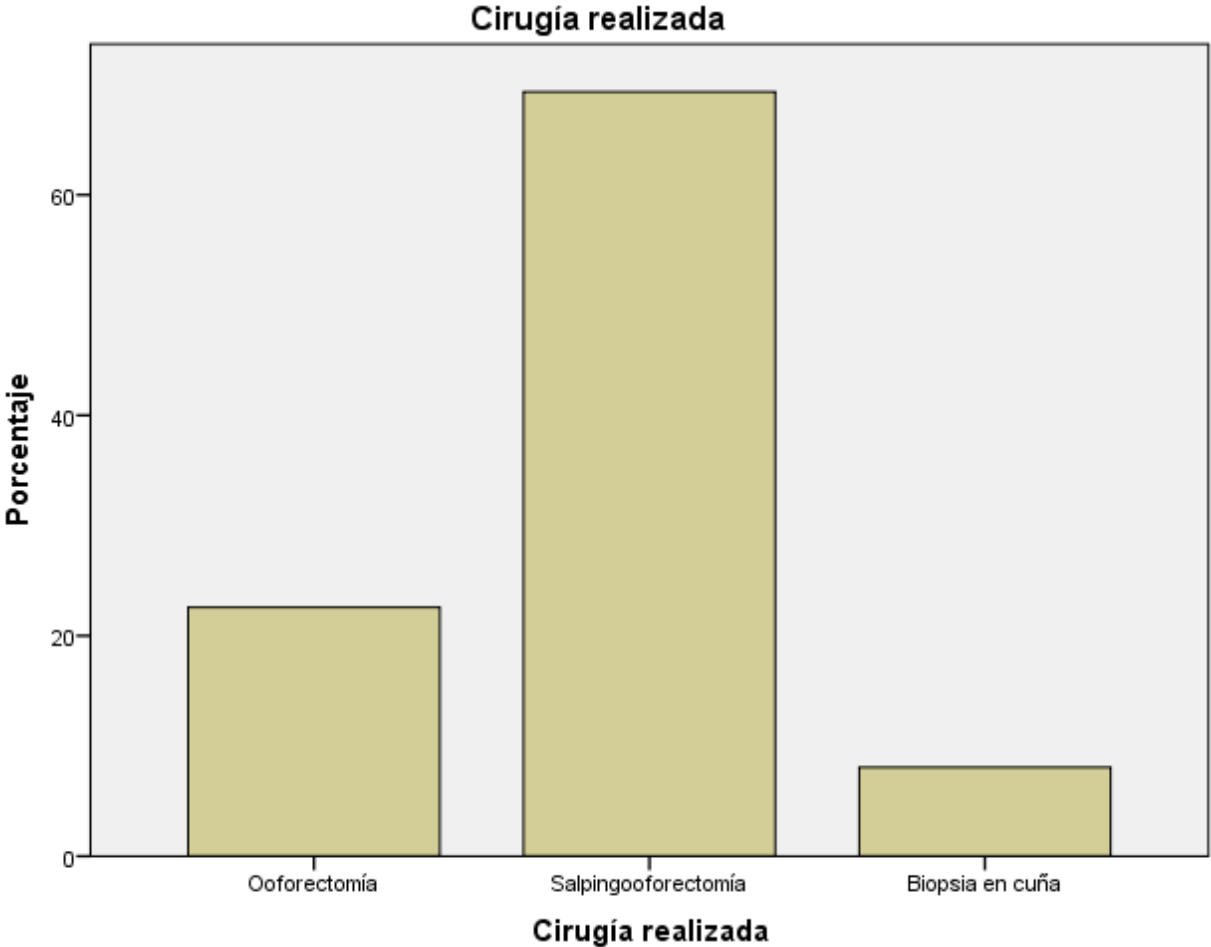
Fuente: Tabla N°7

Gráfico N° 8. Realización de TAC de tórax inicial en las niñas con diagnóstico de tumor de células germinales gonadales en el servicio de oncología del Hospital Infantil Manuel de Jesús Rivera “La Mascota” en el período comprendido de enero 2013 a diciembre 2017.



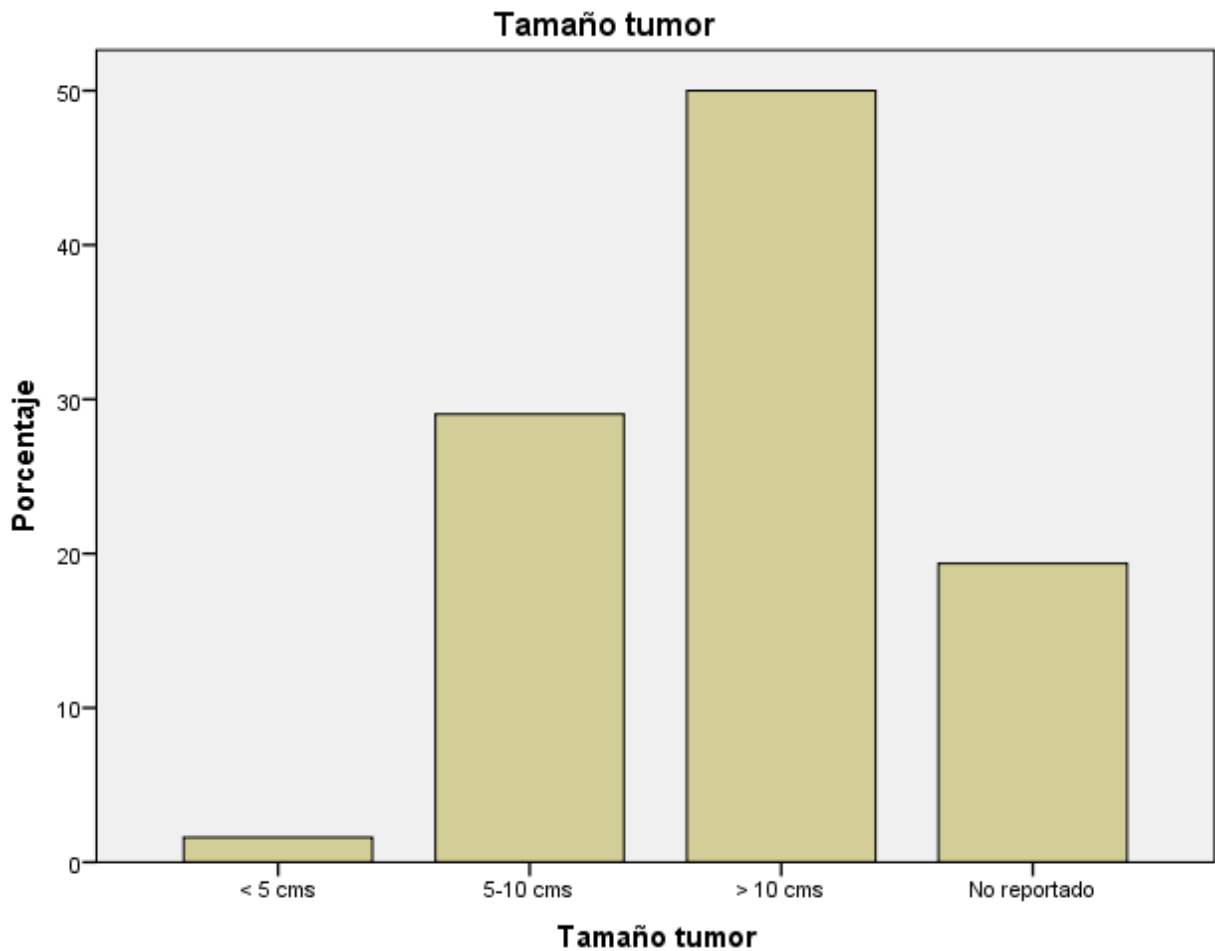
Fuente: Tabla N°8

Gráfico N° 9. Tipo de cirugía realizada en las niñas con diagnóstico de tumor de células germinales gonadales en el servicio de oncología del Hospital Infantil Manuel de Jesús Rivera “La Mascota” en el período comprendido de enero 2013 a diciembre 2017.



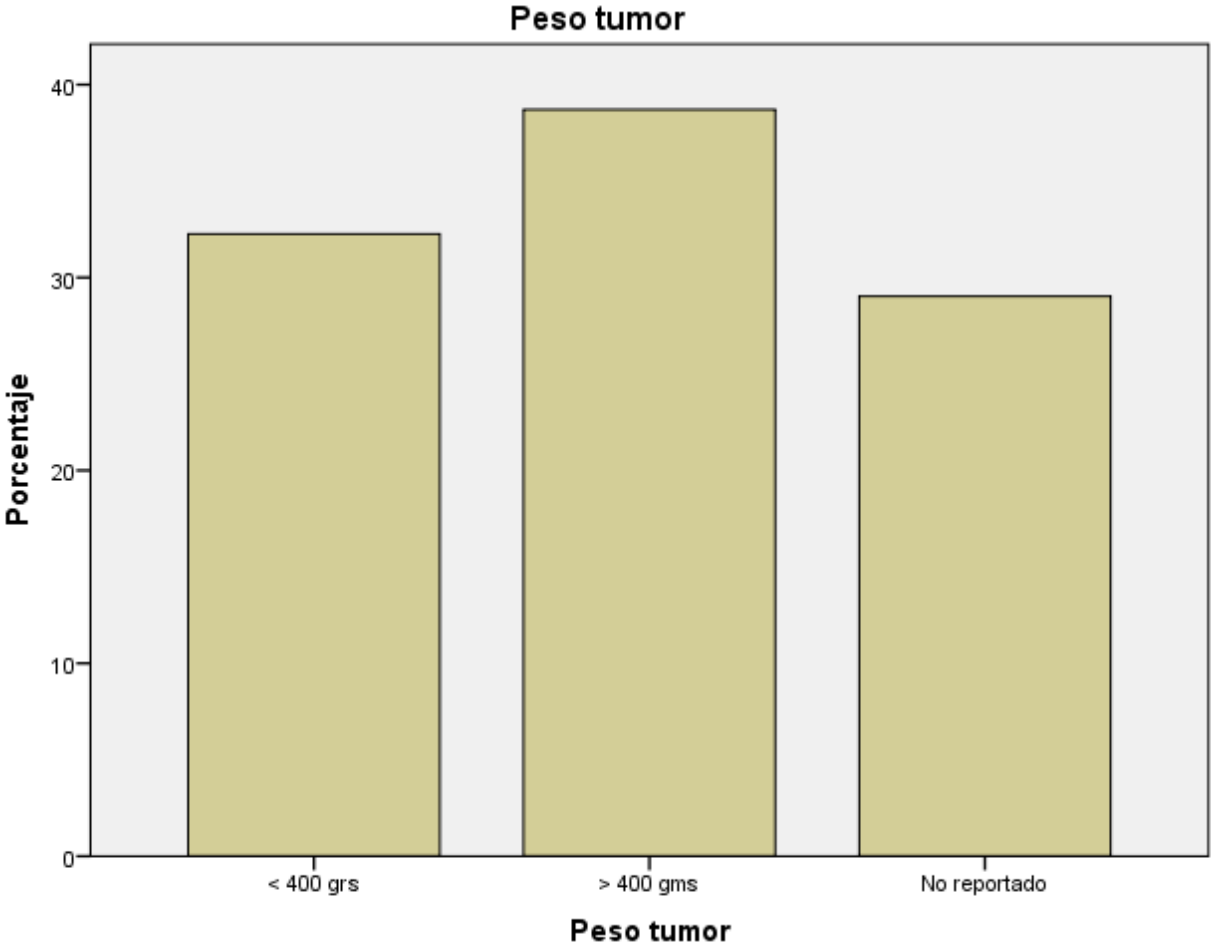
Fuente: Tabla N°9

Gráfico N° 10. Frecuencia según tamaño del tumor extraído en las niñas con diagnóstico de tumor de células germinales gonadales en el servicio de oncología del Hospital Infantil Manuel de Jesús Rivera “La Mascota” en el período comprendido de enero 2013 a diciembre 2017.



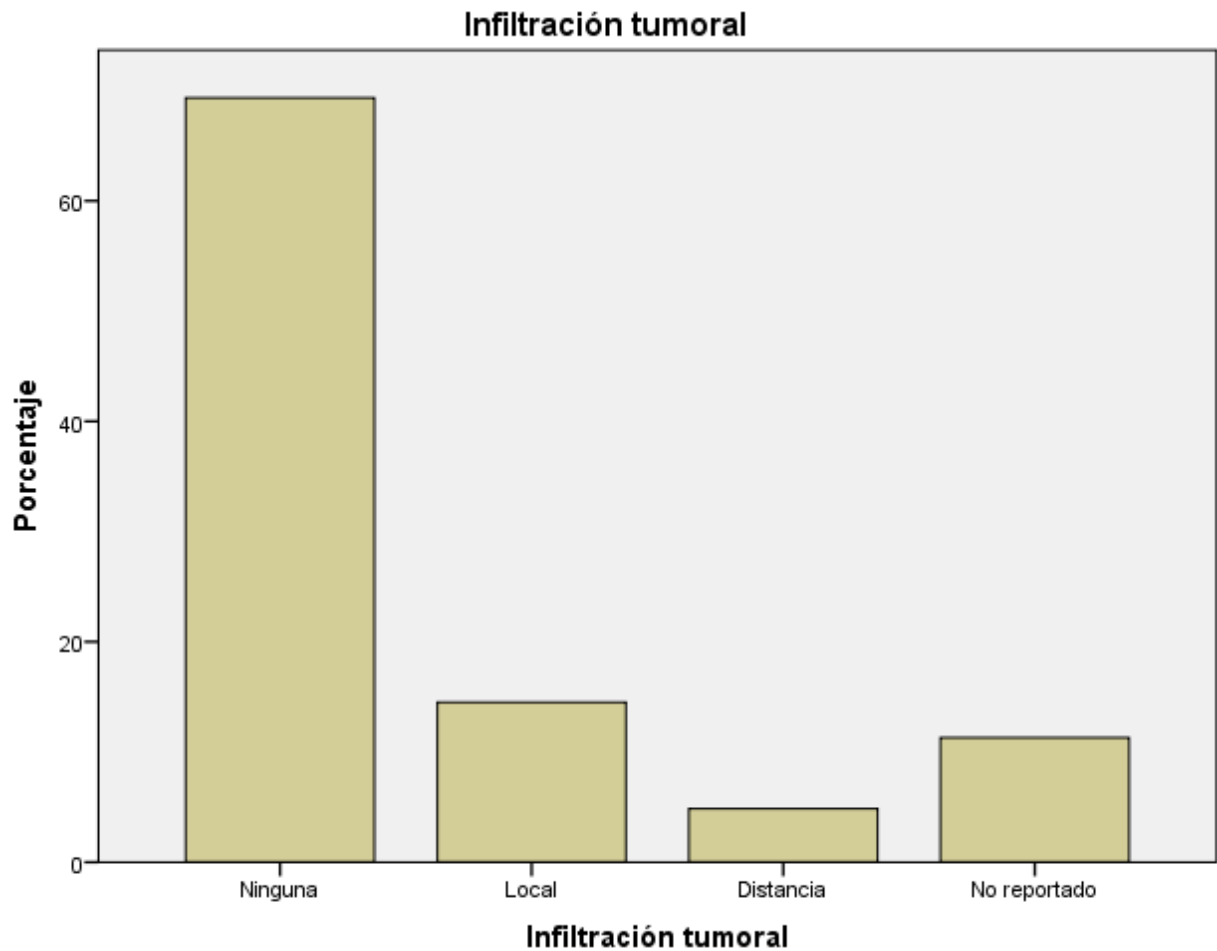
Fuente: Tabla N°10

Gráfico N° 11. Frecuencia según peso del tumor extraído en las niñas con diagnóstico de tumor de células germinales gonadales en el servicio de oncología del Hospital Infantil Manuel de Jesús Rivera “La Mascota” en el período comprendido de enero 2013 a diciembre 2017.



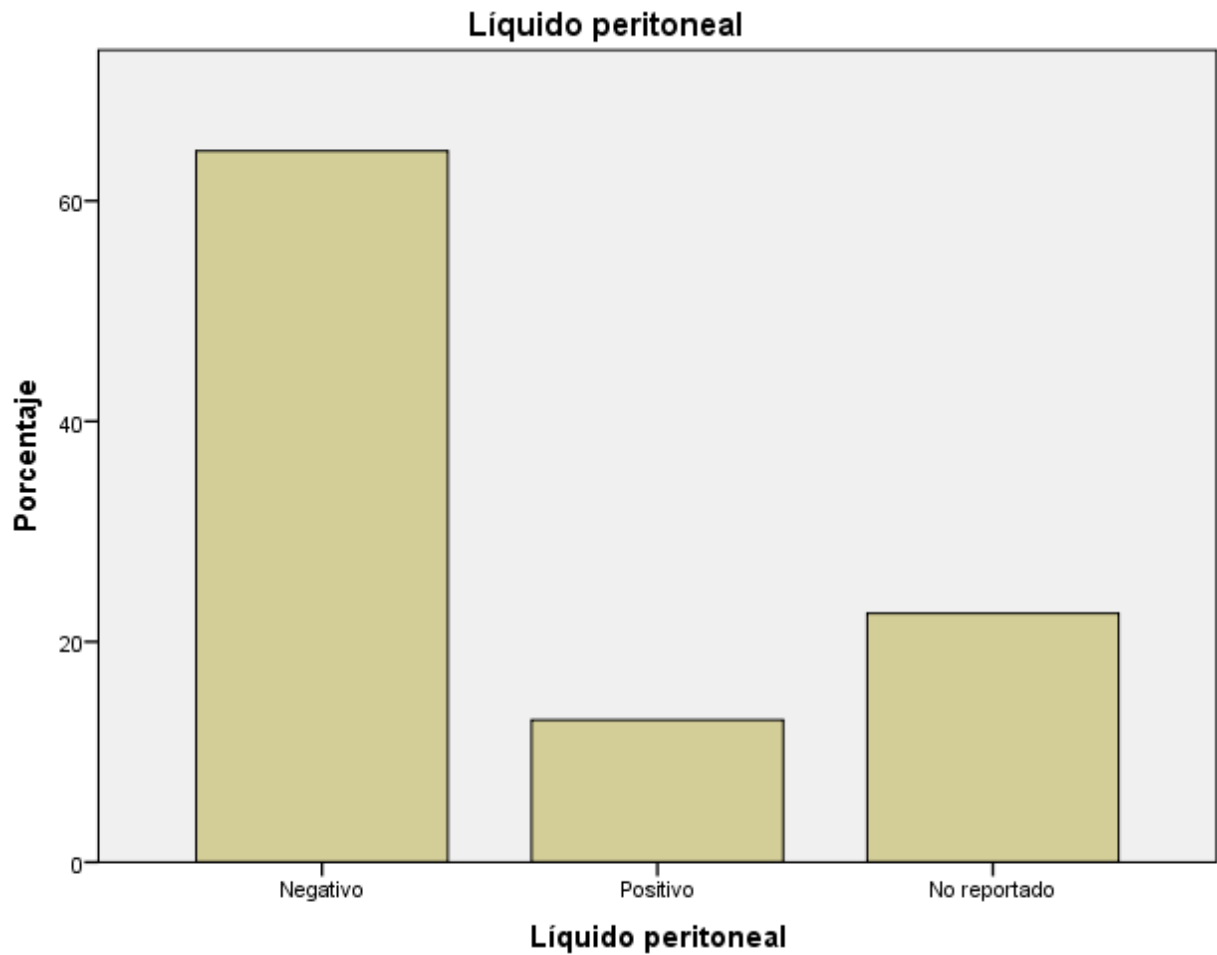
Fuente: Tabla N°11

Gráfico N° 12. Presencia de infiltración tumoral en las niñas con diagnóstico de tumor de células germinales gonadales en el servicio de oncología del Hospital Infantil Manuel de Jesús Rivera “La Mascota” en el período comprendido de enero 2013 a diciembre 2017.



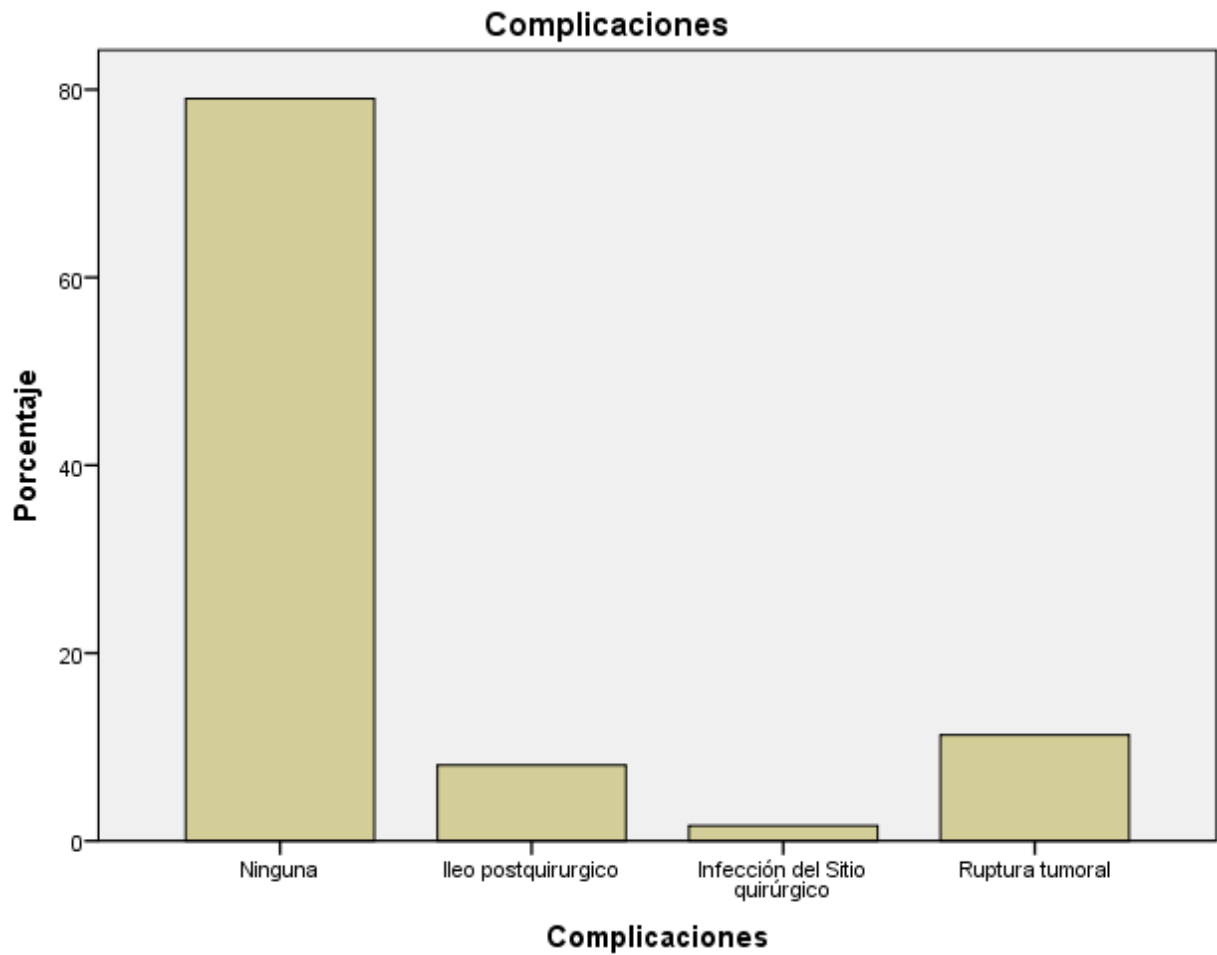
Fuente: Tabla N°12

Gráfico N° 13. Resultado de líquido peritoneal según estudio patológico para células malignas en las niñas con diagnóstico de tumor de células germinales gonadales en el servicio de oncología del Hospital Infantil Manuel de Jesús Rivera “La Mascota” en el período comprendido de enero 2013 a diciembre 2017.



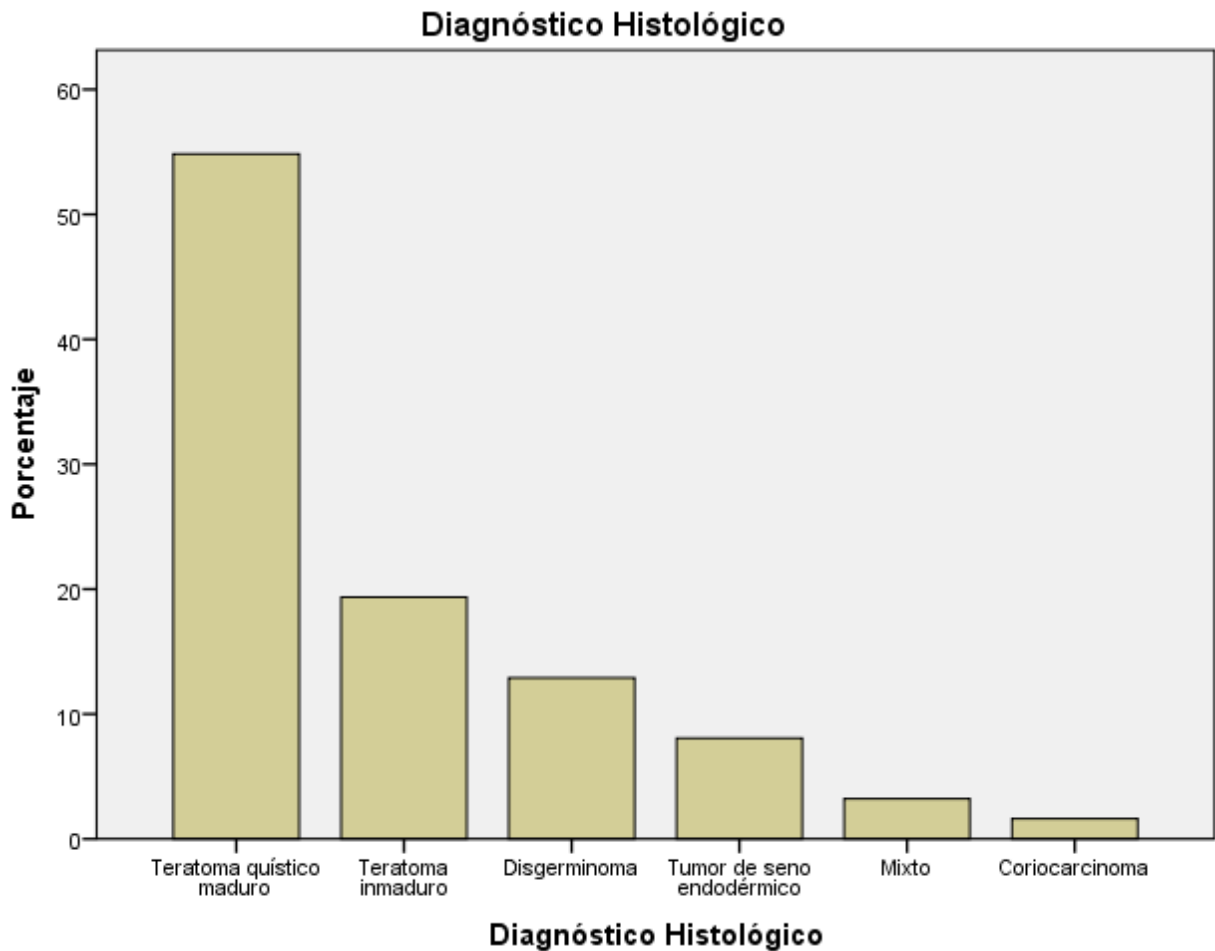
Fuente: Tabla N°13

Gráfico N° 14. Presencia de complicaciones en el trans y post quirúrgico inmediato en las niñas con diagnóstico de tumor de células germinales gonadales en el servicio de oncología del Hospital Infantil Manuel de Jesús Rivera “La Mascota” en el período comprendido de enero 2013 a diciembre 2017.



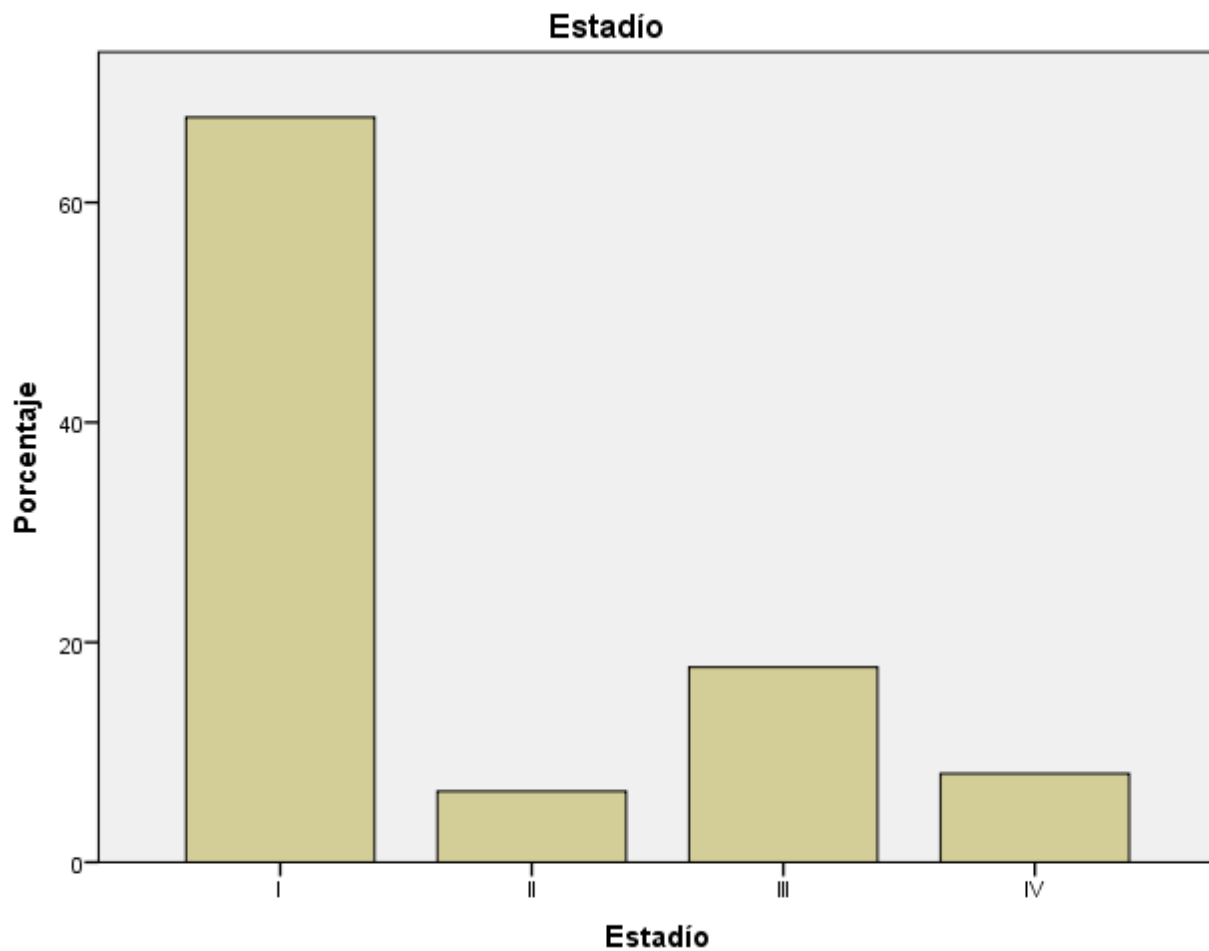
Fuente: Tabla N°14

Gráfico N° 15. Frecuencia según diagnóstico histológico en las niñas con diagnóstico de tumor de células germinales gonadales en el servicio de oncología del Hospital Infantil Manuel de Jesús Rivera “La Mascota” en el período comprendido de enero 2013 a diciembre 2017.



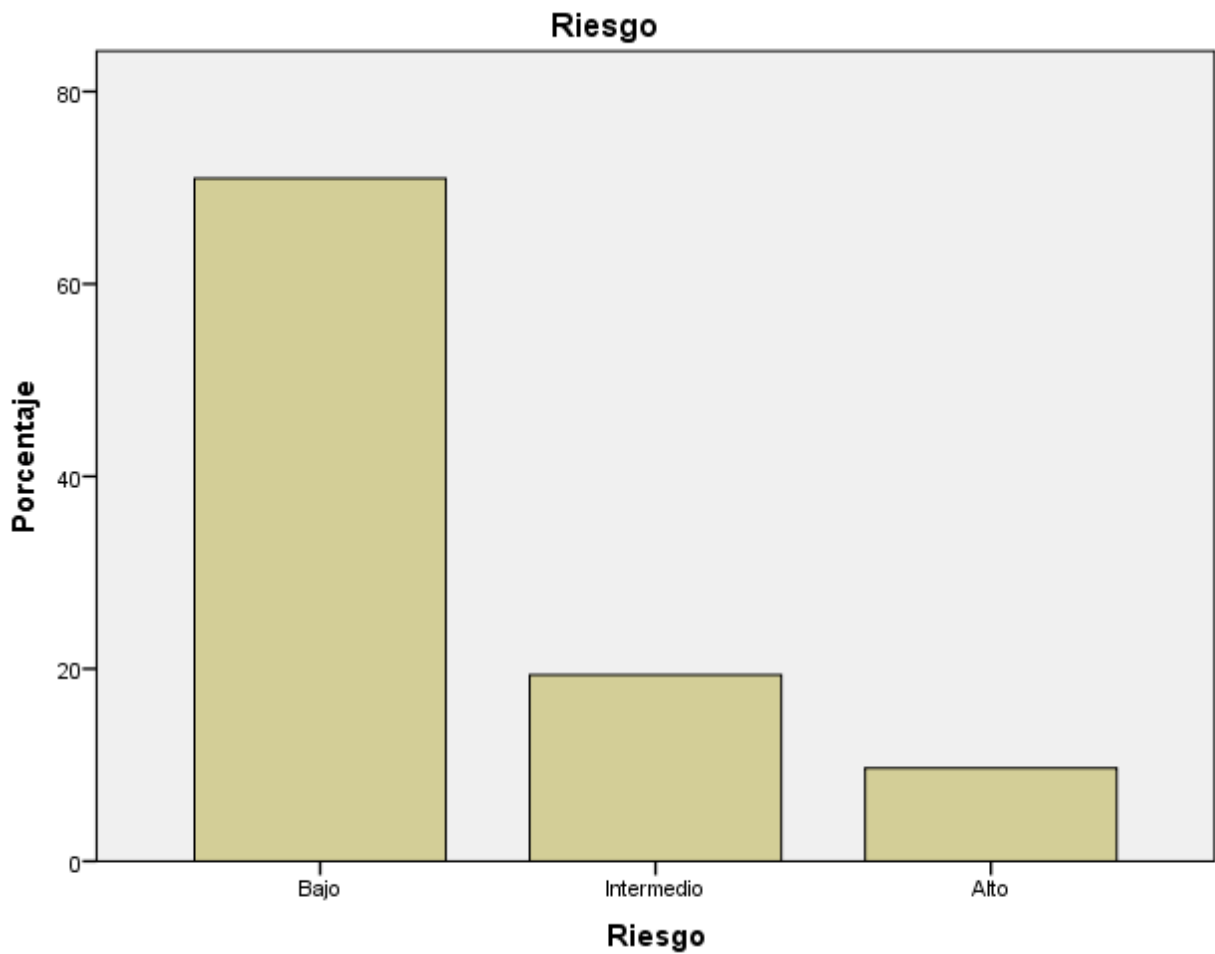
Fuente: Tabla N°15

Gráfico N° 16. Frecuencia según estadio clínico en las niñas con diagnóstico de tumor de células germinales gonadales en el servicio de oncología del Hospital Infantil Manuel de Jesús Rivera “La Mascota” en el período comprendido de enero 2013 a diciembre 2017.



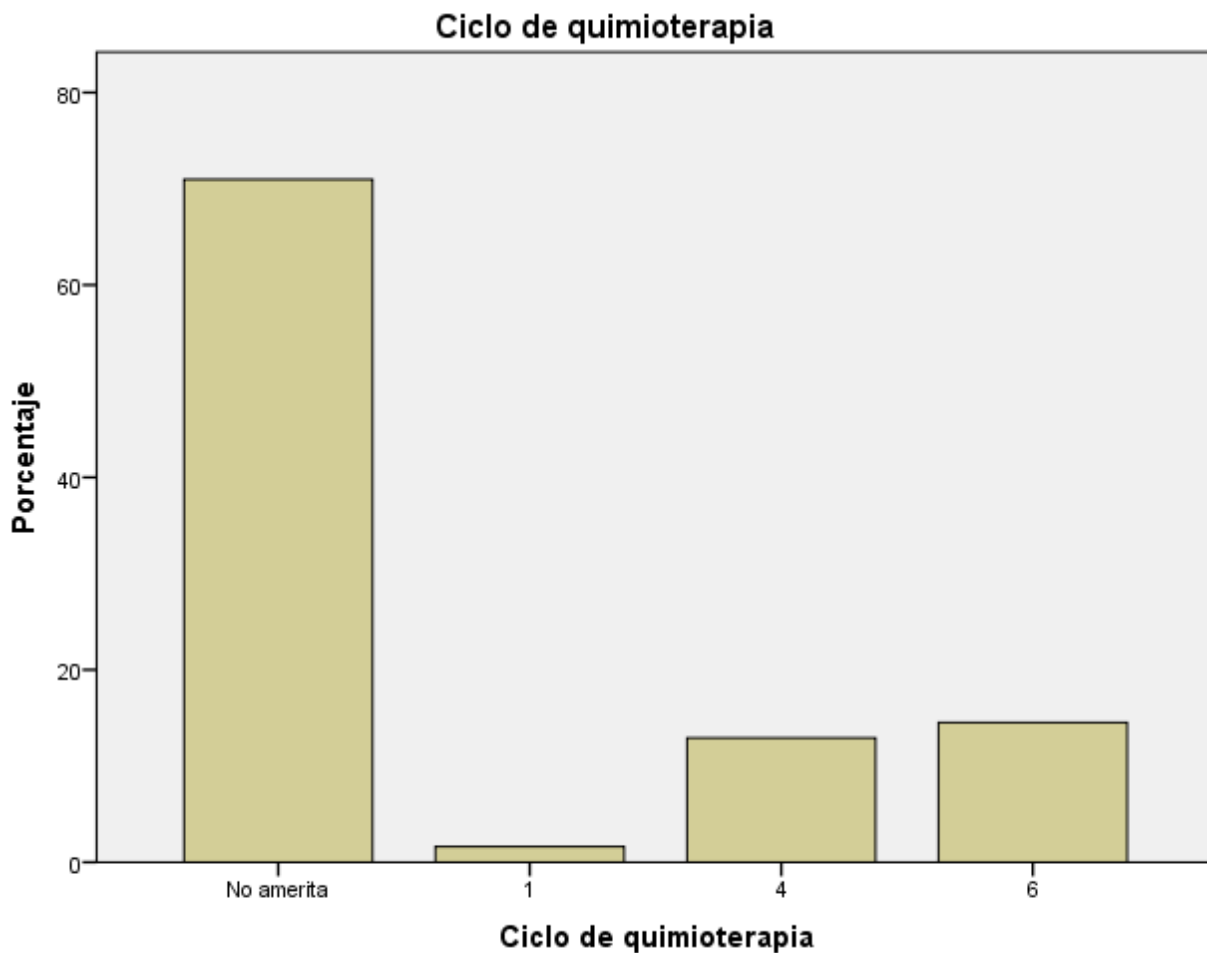Fuente: Tabla N°16

Gráfico N° 17. Distribución según grupos de riesgos en las niñas con diagnóstico de tumor de células germinales gonadales en el servicio de oncología del Hospital Infantil Manuel de Jesús Rivera “La Mascota” en el período comprendido de enero 2013 a diciembre 2017.



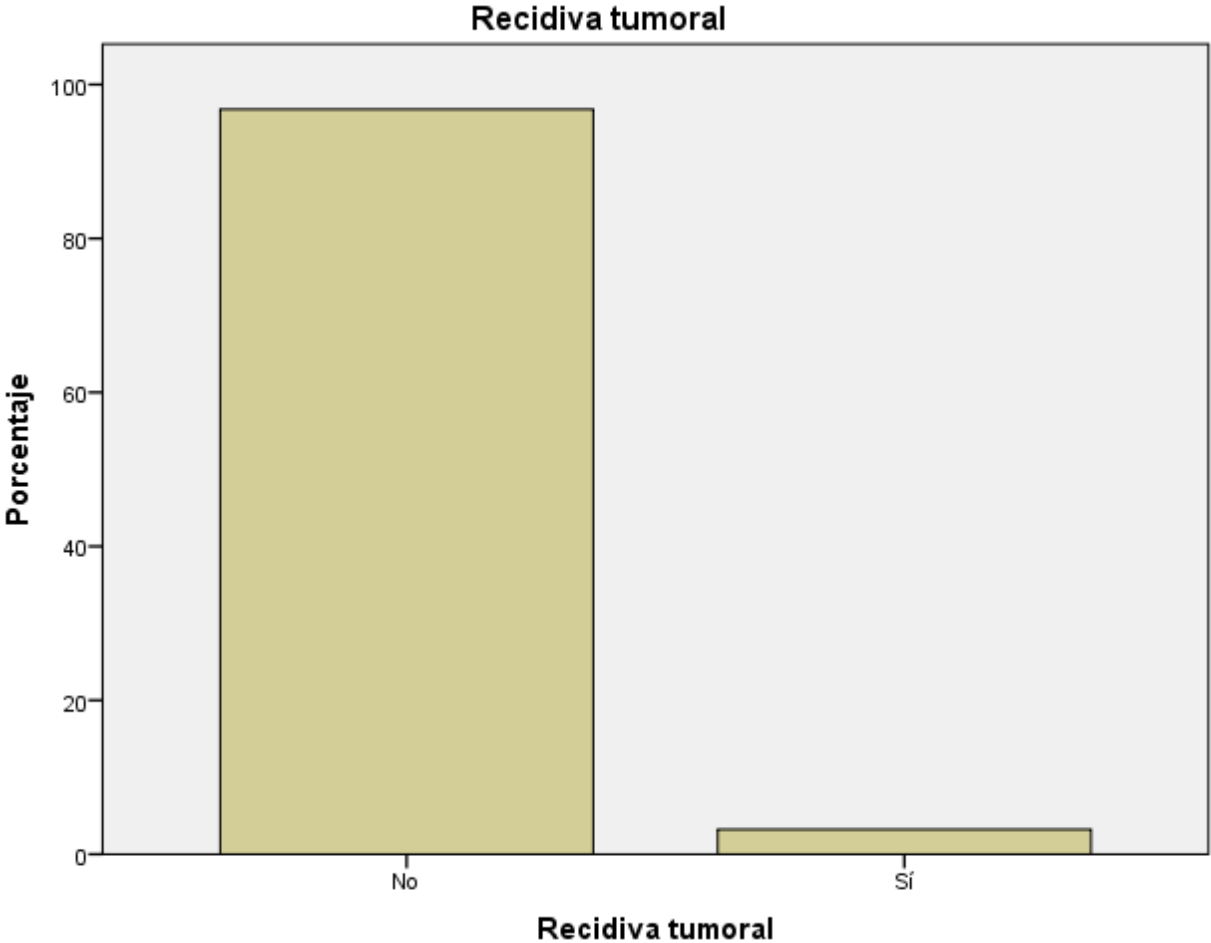
Fuente: Tabla N°17

Gráfico N° 18. Cumplimiento de ciclos de quimioterapia en las niñas con diagnóstico de tumor de células germinales gonadales en el servicio de oncología del Hospital Infantil Manuel de Jesús Rivera “La Mascota” en el período comprendido de enero 2013 a diciembre 2017.



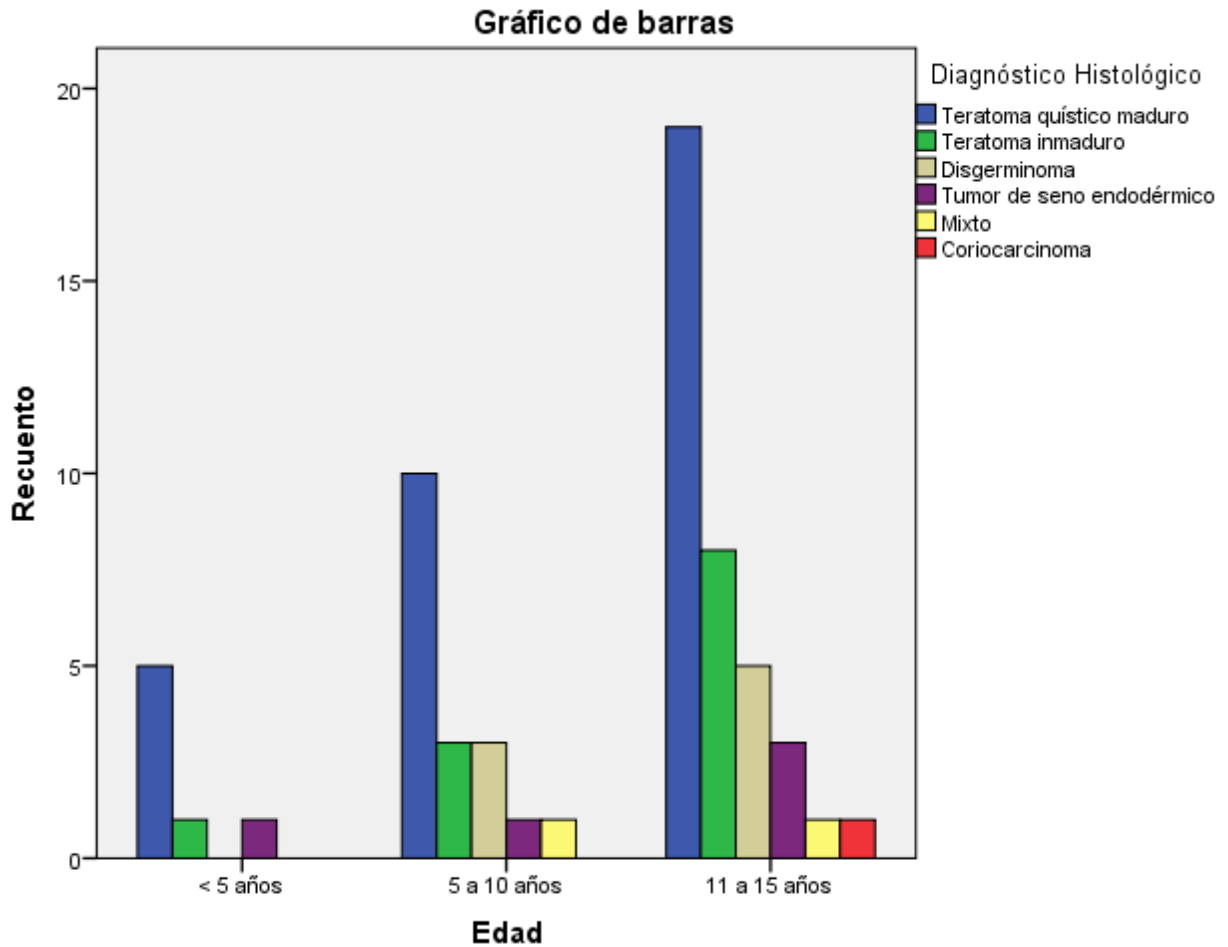
Fuente: Tabla N°18

Gráfico N° 19. Presencia de recidiva tumoral en las niñas con diagnóstico de tumor de células germinales gonadales en el servicio de oncología del Hospital Infantil Manuel de Jesús Rivera “La Mascota” en el período comprendido de enero 2013 a diciembre 2017.



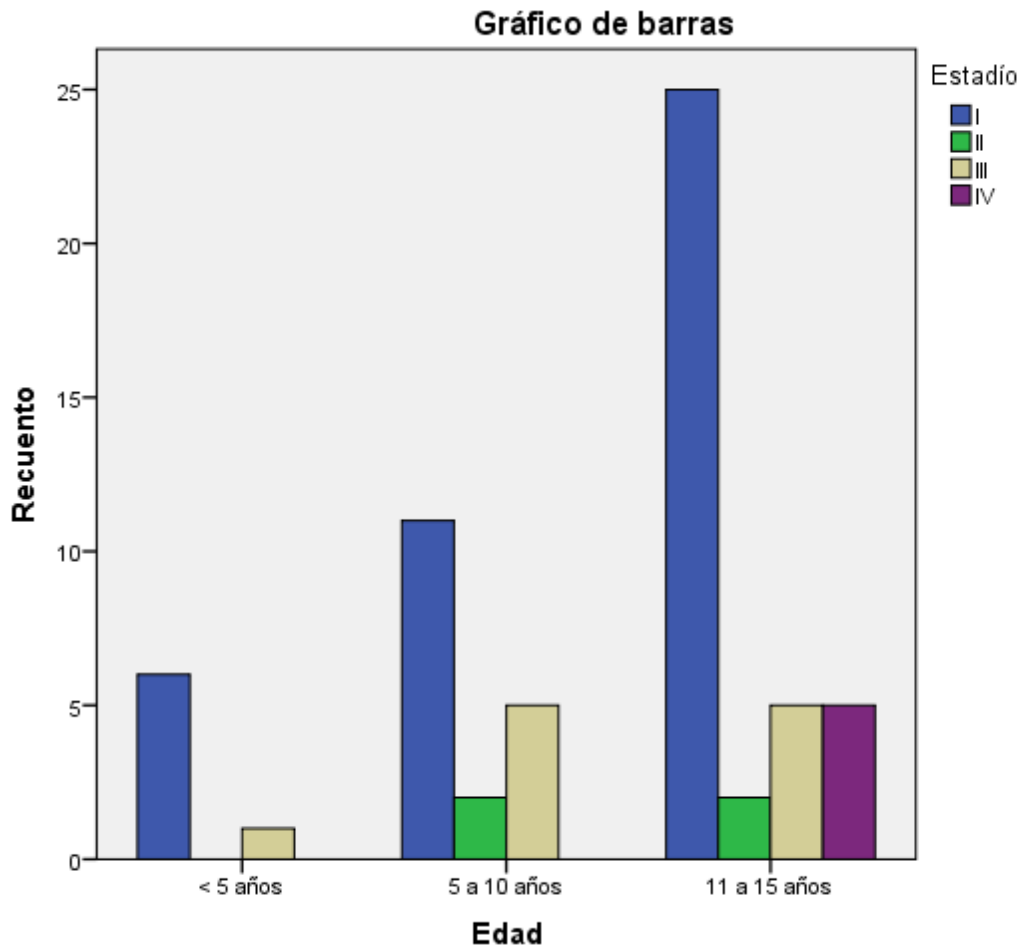
Fuente: Tabla N°19

Gráfico N° 20. Distribución del diagnóstico histológico según grupo etáreo en las niñas con diagnóstico de tumor de células germinales gonadales en el servicio de oncología del Hospital Infantil Manuel de Jesús Rivera “La Mascota” en el período comprendido de enero 2013 a diciembre 2017.



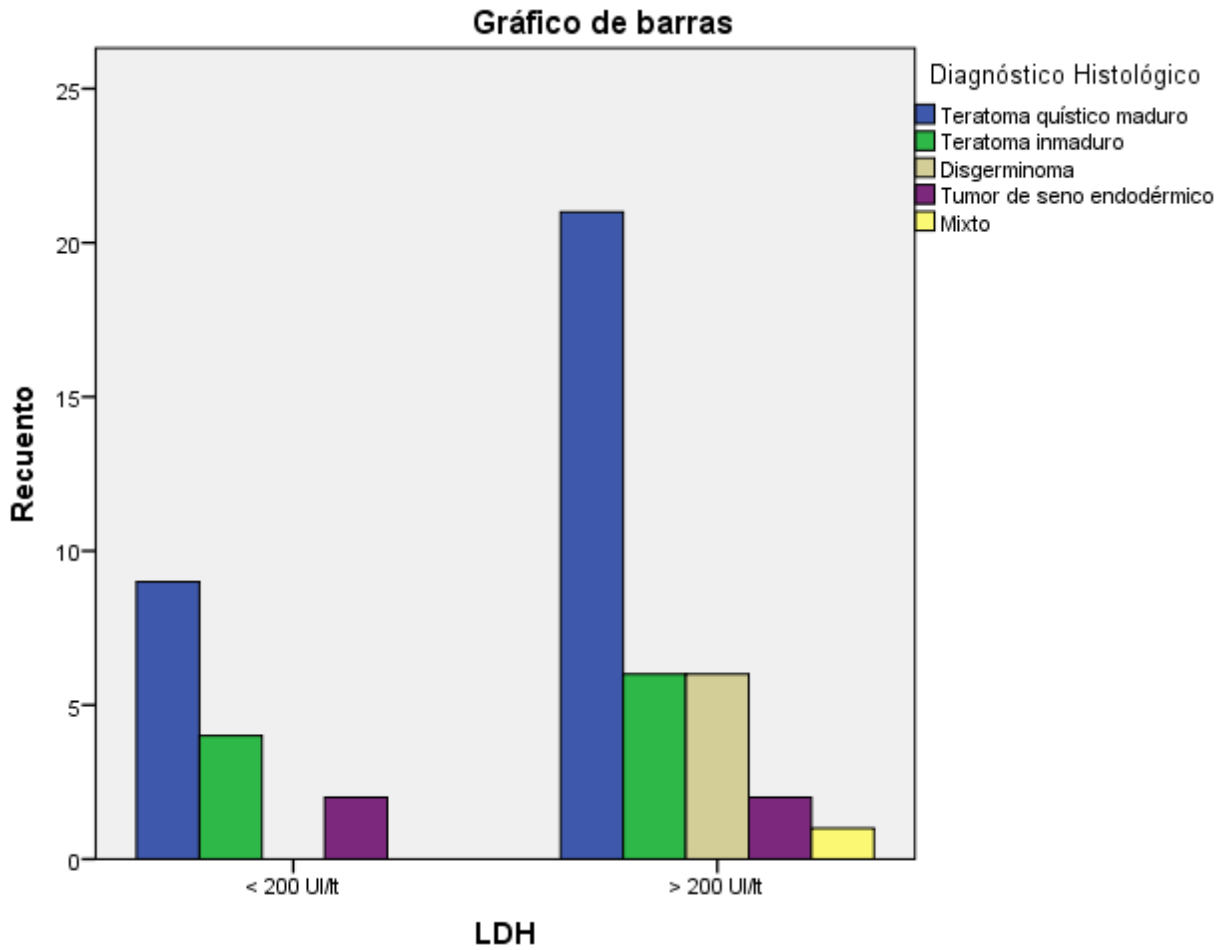
Fuente: Tabla N°20

Gráfico N° 21. Distribución del estadio clínico según grupo etáreo en las niñas con diagnóstico de tumor de células germinales gonadales en el servicio de oncología del Hospital Infantil Manuel de Jesús Rivera “La Mascota” en el período comprendido de enero 2013 a diciembre 2017.



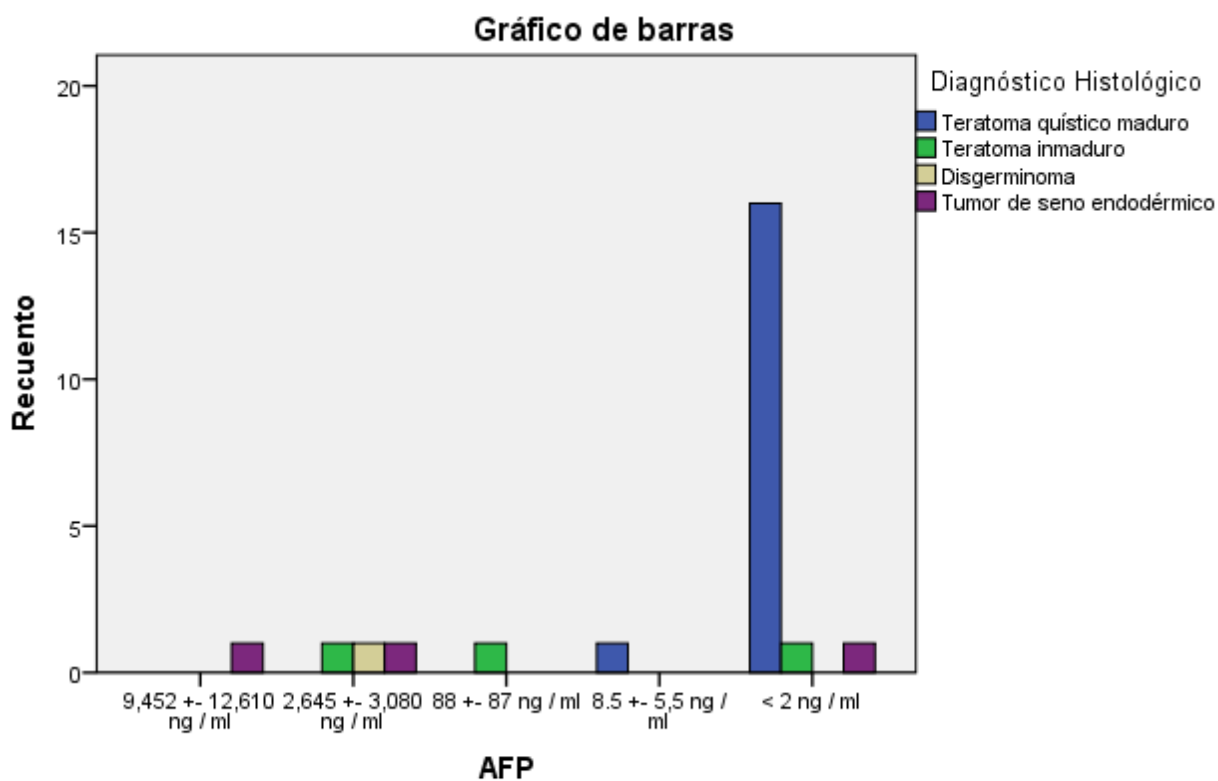
Fuente: Tabla N° 21

Gráfico N° 22. LDH realizada según diagnostico histológico en las niñas con diagnóstico de tumor de células germinales gonadales en el servicio de oncología del Hospital Infantil Manuel de Jesús Rivera “La Mascota” en el período comprendido de enero 2013 a diciembre 2017.



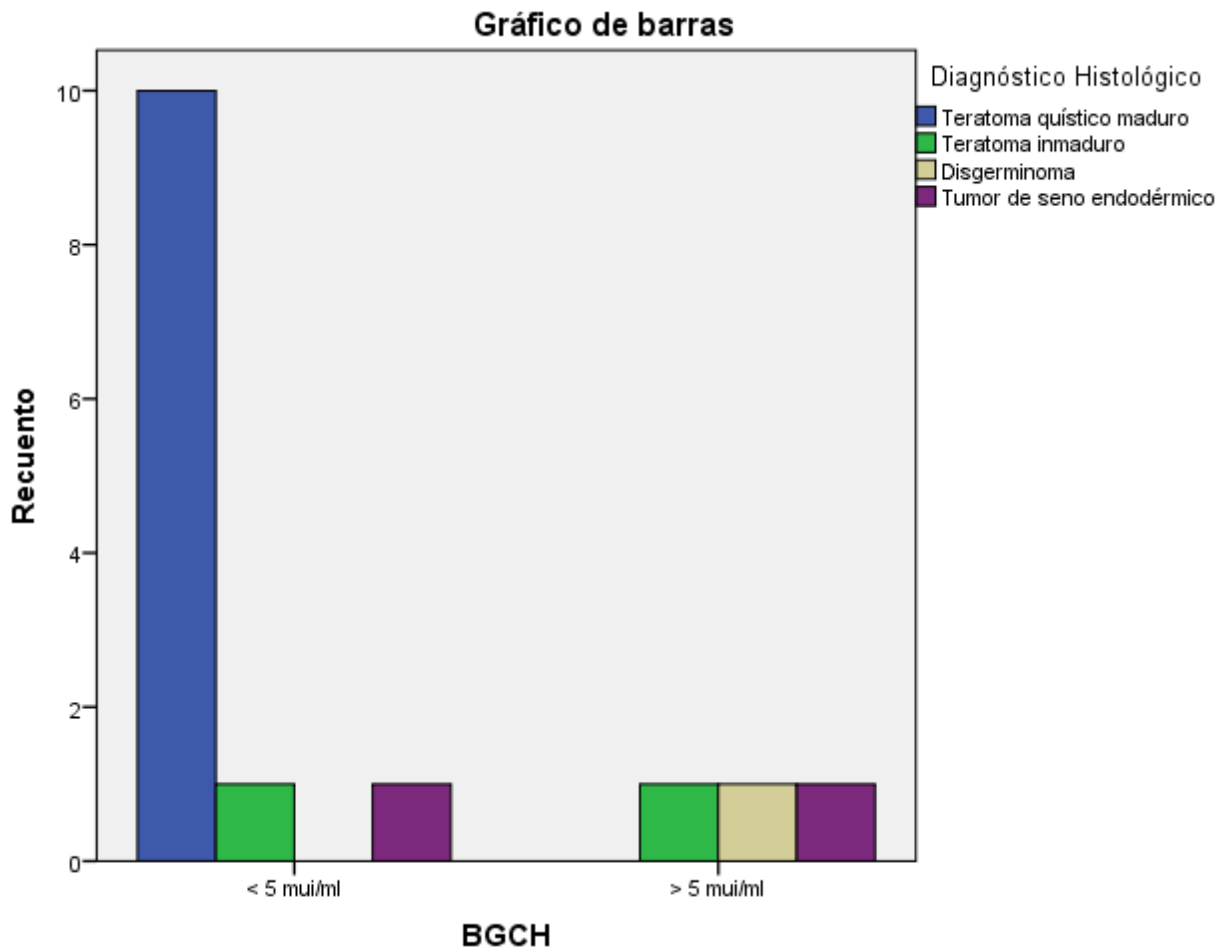
Fuente: Tabla N°22

Gráfico N° 23. AFP realizada según diagnostico histológico en las niñas con diagnóstico de tumor de células germinales gonadales en el servicio de oncología del Hospital Infantil Manuel de Jesús Rivera “La Mascota” en el período comprendido de enero 2013 a diciembre 2017.



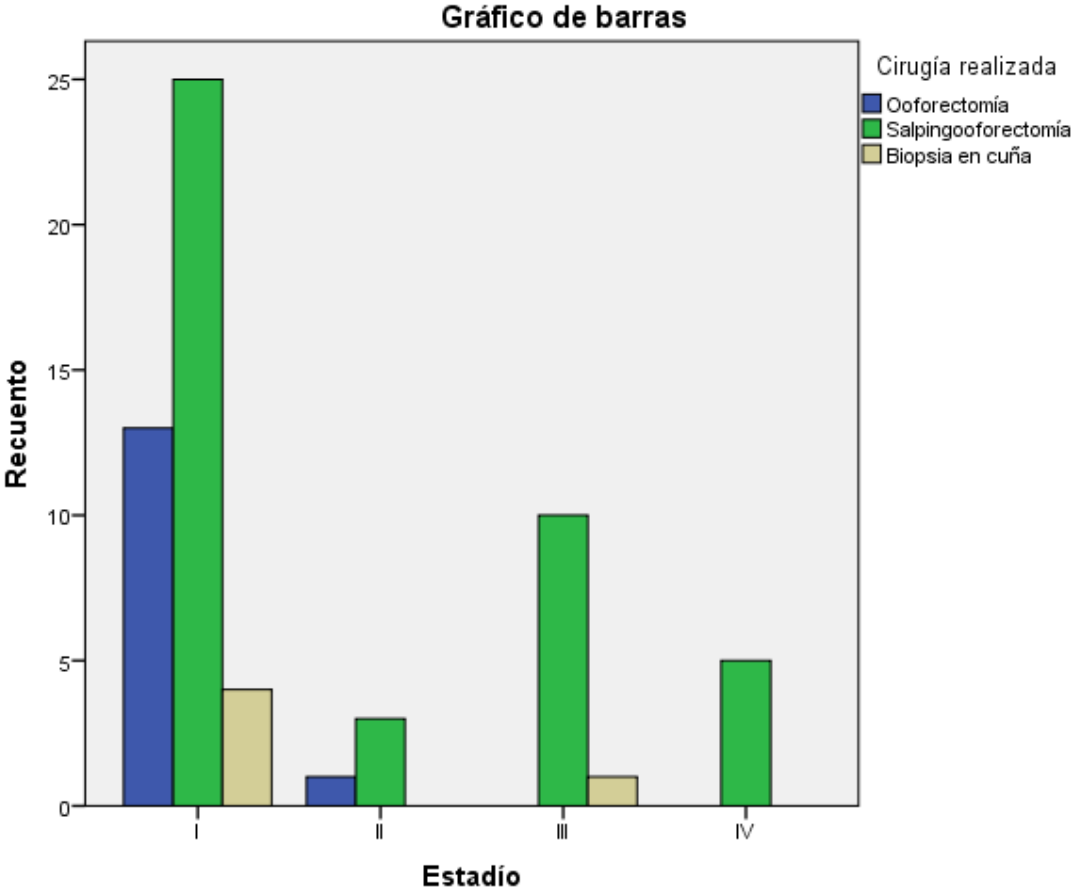
Fuente: Tabla N°23

Gráfico N° 24. GCH-B realizada según diagnostico histológico en las niñas con diagnóstico de tumor de células germinales gonadales en el servicio de oncología del Hospital Infantil Manuel de Jesús Rivera “La Mascota” en el período comprendido de enero 2013 a diciembre 2017.



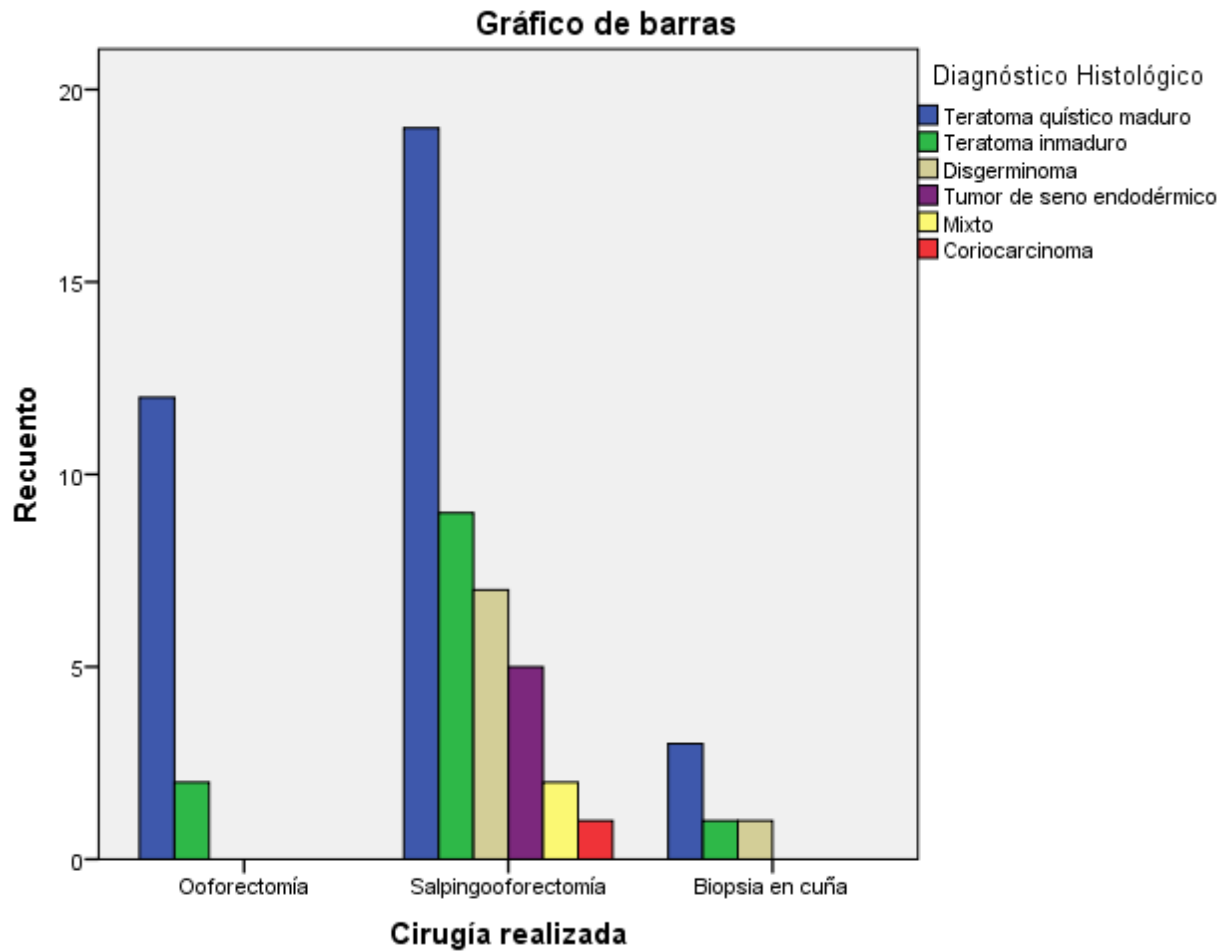
Fuente: Tabla N°24

Gráfico N° 25. Cirugía realizada en relación al estadio clínico en las niñas con diagnóstico de tumor de células germinales gonadales en el servicio de oncología del Hospital Infantil Manuel de Jesús Rivera “La Mascota” en el período comprendido de enero 2013 a diciembre 2017.



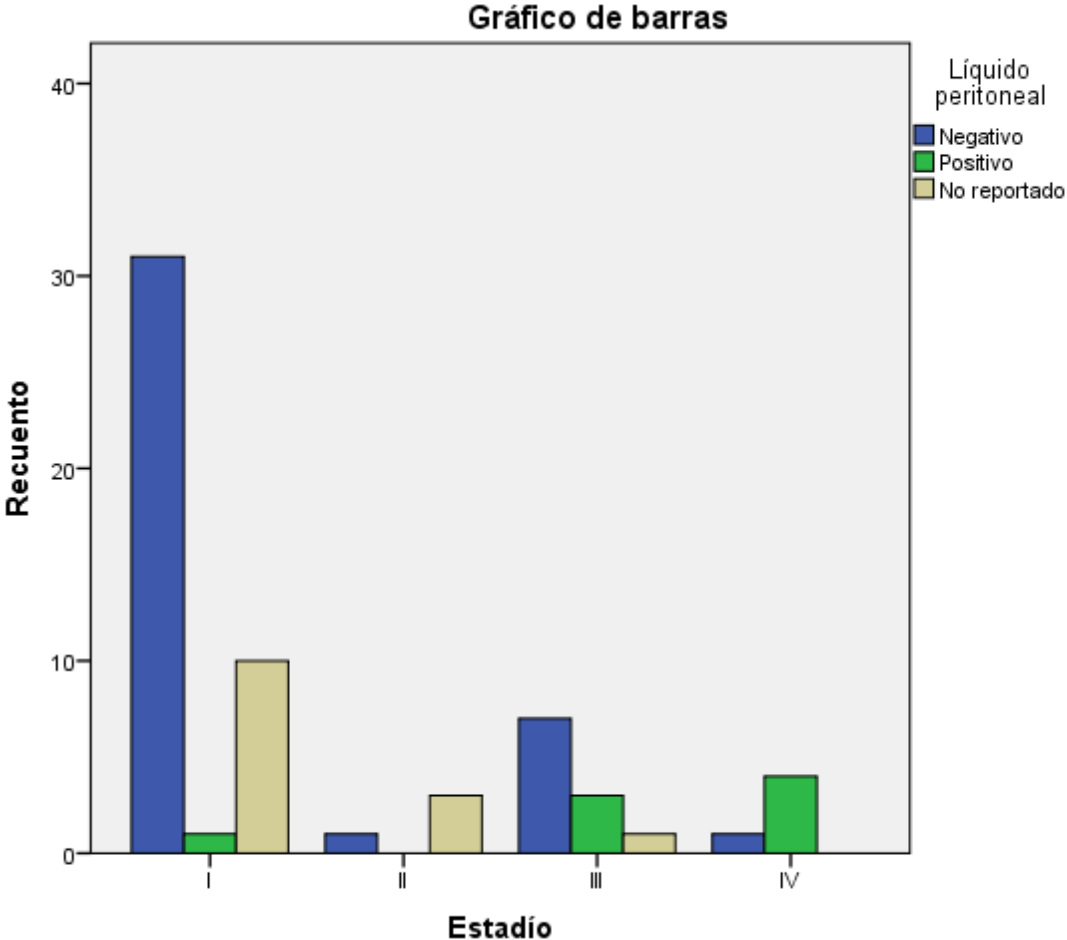
Fuente: Tabla N° 25

Gráfico N° 26. Cirugía realizada en relación con el diagnóstico histológico en las niñas con diagnóstico de tumor de células germinales gonadales en el servicio de oncología del Hospital Infantil Manuel de Jesús Rivera “La Mascota” en el período comprendido de enero 2013 a diciembre 2017.



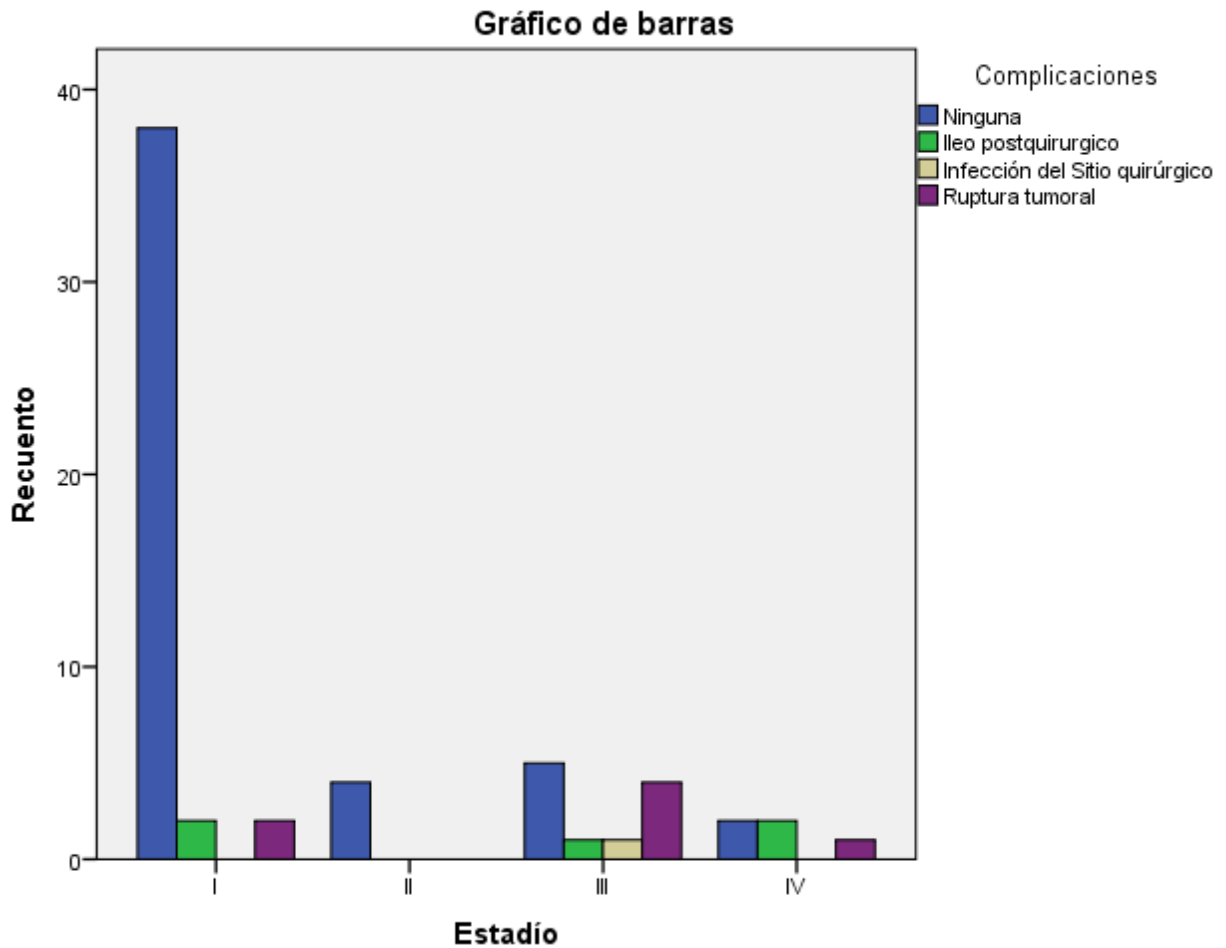
Fuente: Tabla N° 26

Gráfico N° 27. Estadío clínico en relación al resultado de líquido peritoneal en las niñas con diagnóstico de tumor de células germinales gonadales en el servicio de oncología del Hospital Infantil Manuel de Jesús Rivera “La Mascota” en el período comprendido de enero 2013 a diciembre 2017.



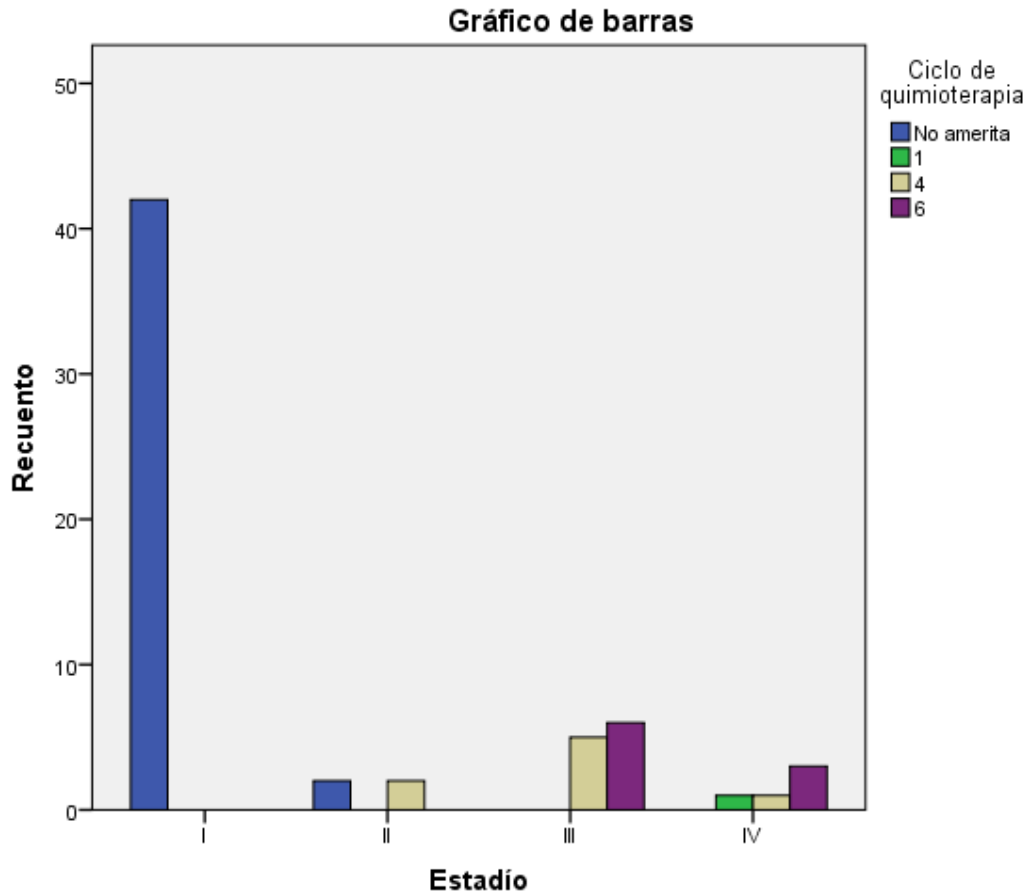
Fuente: Tabla N° 27

Gráfico N° 28. Estadío clínico y complicaciones quirúrgicas en las niñas con diagnóstico de tumor de células germinales gonadales en el servicio de oncología del Hospital Infantil Manuel de Jesús Rivera “La Mascota” en el período comprendido de enero 2013 a diciembre 2017.



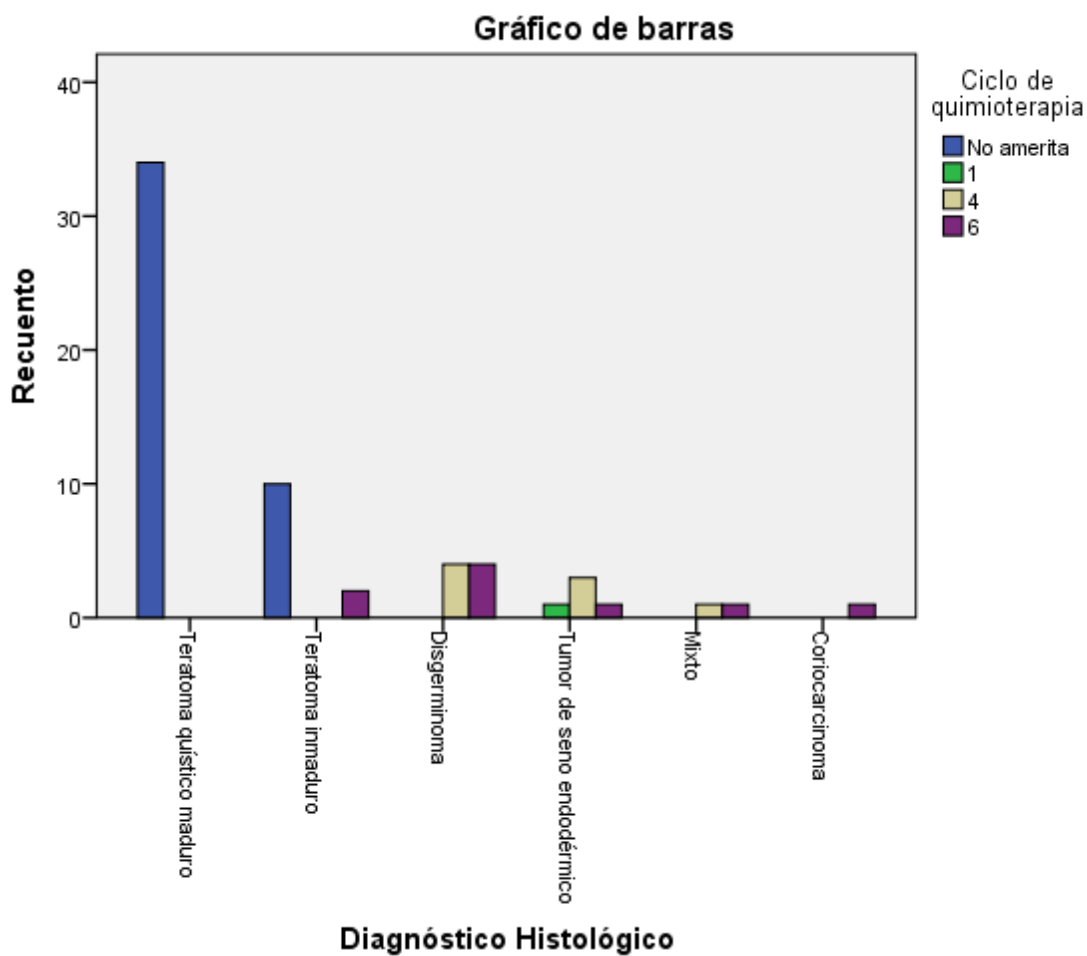
Fuente: Tabla N° 28

Gráfico N° 29. Estadío clínico y cumplimiento de quimioterapia en las niñas con diagnóstico de tumor de células germinales gonadales en el servicio de oncología del Hospital Infantil Manuel de Jesús Rivera “La Mascota” en el período comprendido de enero 2013 a diciembre 2017.



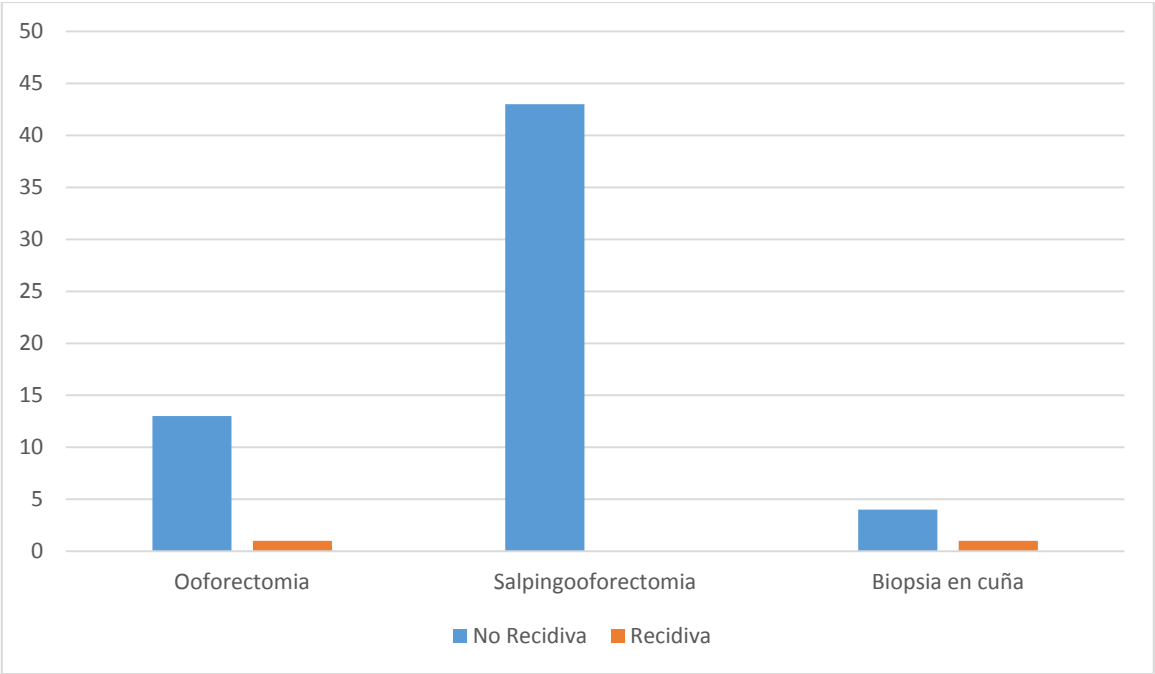
Fuente: Tabla N° 29

Gráfico N° 30. Diagnostico histológico en relación a los ciclos de quimioterapia cumplidos en las niñas con diagnóstico de tumor de células germinales gonadales en el servicio de oncología del Hospital Infantil Manuel de Jesús Rivera “La Mascota” en el período comprendido de enero 2013 a diciembre 2017.



Fuente: Tabla N° 30

Gráfico N° 31. Cirugía realizada en relación a la presencia de recidiva tumoral en las niñas con diagnóstico de tumor de células germinales gonadales en el servicio de oncología del Hospital Infantil Manuel de Jesús Rivera “La Mascota” en el período comprendido de enero 2013 a diciembre 2017.



Fuente: Tabla N° 31

FICHA DE RECOLECCIÓN

Edad <5 años _____ 5 a 10 años _____ 10 a 15 años _____

Procedencia _____

Fecha del diagnóstico _____

Localización del sitio primario _____

Lateralidad _____

DHL _____

Fecha _____

AFP _____

Fecha _____

BHcG _____

Fecha _____

Ultrasonido _____

Fecha _____

TAC del sitio primario _____

Fecha _____

TAC Tórax _____

Fecha _____

Cirugía realizada _____

Fecha _____

Tamaño del tumor _____ <5cm _____ 5 – 10 cm _____ >10 cm _____

Peso del tumor _____ <400 gr _____ >400 gr _____

Infiltración tumoral Local _____ Distancia _____

Líquido peritoneal Positivo _____ Negativo _____

Estadío _____

Complicaciones

Íleo Postquirúrgico _____ Infección del sitio quirúrgico _____ Ruptura tumoral _____

Ciclo de quimioterapia _____

Recidiva tumoral _____