

UNIVERSIDAD NACIONAL AUTÓNOMA DE NICARAGUA



**FACULTAD DE CIENCIAS MÉDICAS, MANAGUA
HOSPITAL MILITAR ESCUELA
DR. ALEJANDRO DÁVILA BOLAÑOS**

**TEMA: EL GRADO DE ACUERDO ENTRE LOS HALLAZGOS
ECOGRÁFICOS Y CITOHIISTOLÓGICOS EN LA DETERMINACIÓN DE
LAS ENFERMEDADES TIROIDEAS EN EL HOSPITAL MILITAR
ESCUELA “DR. ALEJANDRO DAVILA BOLAÑOS”, EN EL PERÍODO
COMPRENDIDO DE JUNIO 2015 A MAYO 2017**

**AUTORA: DRA. MIRIAM ELENA FLORES PANTOJA.
MÉDICO RESIDENTE III AÑO DE PATOLOGIA**

**TUTOR:
DRA. KARLA ALVARADO
ESPECIALISTA EN PATOLOGÍA**

MANAGUA, 11 DE DICIEMBRE DEL 2017.

OPINIÓN DEL TUTOR

Con el presente trabajo la Dra. Miriam Flores pretendía dar continuidad a un trabajo inicial que se realizó en el servicio en el año 2011, para dar seguimiento a las recomendaciones vertidas en ese momento, y me llena de gran satisfacción constatar con este trabajo monográfico que ha habido avances en el abordaje y estudio de la patología tiroidea, lo cual repercute en una mejora en la atención oportuna y de calidad a nuestros pacientes.

Mis felicitaciones por este trabajo que cuenta con un buen nivel investigativo, e insto a la Dra. Flores para que continúe trabajando con la dedicación y disciplina que ha mostrado durante sus años de formación de post-grado.

**Dra. Karla Alvarado Paíz
Médico Patólogo**

RESUMEN

Los nódulos tiroideos son una entidad extremadamente frecuente de manera global; 4% - 7% de la población general tiene nódulos palpables. Nódulos malignos ocurren 5%-7% de todos los nódulos tiroideos. De acuerdo a la Asociación Americana de Tiroides, la vigilancia de los pacientes con nódulos tiroideos, consiste en evaluar y determinar la función de los nódulos seguida por ultrasonido y citologías de biopsias de aspirado con aguja fina (PAAF). Por lo que el ultrasonido es esencial en la evaluación de las lesiones tiroideas. En relación con la diferenciación entre los nódulos tiroideos benignos y malignos, y de acuerdo con diferentes informes, la ecografía tiene una sensibilidad que oscila entre el 63% y 94%, una especificidad del 61%-95% y una precisión general del 80%-94%.

En el periodo de junio 2015 a mayo 2017 se le realizaron a 158 pacientes biopsias por aguja fina y ecografías de tiroides, a 39 de los cuales se les realizaron intervenciones quirúrgicas, los cuales constituyeron la muestra de nuestro estudio. Los diagnósticos establecidos por ultrasonido más comunes fueron: sospechoso de malignidad (61.5%) y benigno (38.5%) y de estos las características más comunes que orientaban a algo sospechoso de malignidad fueron la hipoecogeneidad y los bordes mal definidos. El diagnóstico más común de la biopsia por aspiración por aguja fina fue el de positivo para malignidad (53.8%). El diagnóstico histopatológico que predominó fue el maligno (71.8%), el cual correspondió a Carcinoma Papilar del tiroides (96.4%).

El grado de acuerdo entre BAAF e histología se encuentra poco afectado y es por la presencia de una tasa de Falsos Negativos de solo 7% y este hecho se debe a la presencia de nódulos menores de 10 mm, porque son carcinomas micropapilares fallando así la técnica de toma de muestra, y por ende la lectura e interpretación del médico patólogo. En cambio el grado de acuerdo de ultrasonido e histología es inferior, dado la alta tasa de Falsos Negativos (25%).

CONTENIDO

1- Introducción.	1
2- Marco Teórico.	3
3- Antecedentes.	18
4- Planteamiento del Problema.	19
5- Justificación.	20
6- Objetivos.	21
7- Diseño metodológico (material y método).	22
8- Resultados	27
9- Discusión	29
10-Conclusión	32
11-Recomendaciones	33
12-Bibliografía	34
13-Anexos	37

INTRODUCCIÓN

La yema germinal de la tiroides aparece en el embrión como una estructura de línea media en el sitio que corresponde al foramen cecum de la lengua del adulto. Desde aquí desciende como un componente del ducto tirogloso, a lo largo de la línea media para alcanzar su posición final en la mitad del cuello¹. Más tarde se forma el hueso hioides del segundo arco branquial. El ducto tirogloso está generalmente, situado anterior a este hueso y está dividido por éste en las porciones suprahioides e infrahioides. En el curso normal de eventos, el ducto tirogloso se oblitera y desaparece, dejando como vestigio el lóbulo piramidal en cerca del 40% de individuos normales². Al mismo tiempo, la yema germinal de la tiroides se expande lateralmente para formar los lóbulos tiroideos. Microscópicamente, cordones y placas de células foliculares se han formado para la 9na semana, para la semana 10 aparece una lámina folicular pequeña y se torna evidente la secreción coloidal para la 12va semana. Para la semana 14, la glándula consiste de folículos bien desarrollados recubiertos por células foliculares y contiene en el lumen un coloide positivo para tiroglobulina. El desarrollo de la glándula tiroides es dirigido por la acción coordinada de factores de transcripción específicos tales como TTF-1, TTF-2, PAX8, y HHEX y la expresión alterada de estos desempeña probablemente un papel importante en la disgenesia de la tiroides³.

La glándula tiroides del adulto normal está compuesta de dos lóbulos, cada lóbulo tiene aproximadamente 4 cm de longitud y 2 cm de espesor unidos entre sí por una delgada banda de tejido conectivo llamada istmo. Pesando aproximadamente 20 g, es una de las glándulas endocrinas clásicas más grandes del cuerpo y recibe un flujo sanguíneo alto de las arterias tiroideas superiores (que surgen de las carótidas externas) y las arterias tiroideas inferiores (que surgen de las arterias subclavias). La unidad funcional de la glándula tiroides es el folículo, un grupo aproximadamente esférico de células dispuestas alrededor de un material de almacenamiento rico en proteínas llamado coloide. Las células foliculares están orientadas con sus bases cerca del suministro sanguíneo capilar y los ápices adyacentes al coloide⁴.

Los nódulos tiroideos son una entidad extremadamente frecuente de manera global; 4% - 7% de la población general tiene nódulos palpables. Nódulos malignos ocurren 5%-7% de todos los nódulos tiroideos. La mitad de la población mayor de 50 años tiene nódulos en la ecografía cervical y un 50% son diagnosticados en autopsias. Son 8 veces más frecuentes en mujeres, y cuando están presentes en hombres tienen el doble de riesgo de ser malignos. De acuerdo a la Asociación Americana de Tiroides, la vigilancia de los pacientes con nódulos tiroideos, consiste en evaluar y determinar la función de los nódulos seguida por ultrasonido y citologías de biopsias de aspirado con aguja fina (PAAF). Por lo que el ultrasonido es esencial en la evaluación de las lesiones tiroideas. En relación con la diferenciación entre los nódulos tiroideos benignos y malignos, y de acuerdo con diferentes informes, la ecografía tiene una sensibilidad que oscila entre el 63% y 94%, una especificidad del 61%-95% y una precisión general del 80%-94%^{18,19,20}. Actualmente no existe un criterio ecográfico específico que permita distinguir entre los nódulos benignos y malignos con total fiabilidad. No obstante, se han descrito algunos rasgos ecográficos que se observan con mayor frecuencia en un tipo u otro de patología, y que permiten establecer unas tendencias diagnósticas generales^{18,19,20}.

El método definitivo para descartar malignidad es mediante la obtención de tejido tiroideo aplicando la técnica de punción y aspiración con aguja fina (PAAF) guiado por ultrasonido para su examen citopatológico. Mediante esta técnica se reduce la cantidad de tiroidectomías en un 25%, rebaja los costos en un porcentaje similar y es de bajo riesgo (1/6000 complicaciones). Presenta una sensibilidad del 76-98% y especificidad del 71-100%. Es mínimamente invasiva, segura y se realiza en forma ambulatoria. En la actualidad puede realizarse mediante palpación o bien bajo guía ecográfica^{18,19,20}.

MARCO TEÓRICO

HISTORIA

La glándula tiroidea recibe su nombre de la palabra griega Thyreoeides o escudo, debido a su forma bilobulada. La primera descripción del tiroidea la realizó Galeano en disección de animales, sin embargo, hubo de transcurrir hasta el Renacimiento, en la Escuela de Padua (año 1490), para que los anatomistas de la época, ayudados por Leonardo da Vinci, y luego de haber obtenido permiso para la disección de una treintena de cadáveres a través de una bula del Papa Julio II; realizaran diagramas y dibujos que son considerados como la primera representación anatómica del tiroidea en el hombre, bajo el nombre de glándulas laríngeas. Estos dibujos estuvieron perdidos por siglos y fueron descubiertos a finales del siglo XIX. Es así como se atribuye la primera descripción del tiroidea a Andrés Vesalio (1514-1564), quien con la ayuda de un discípulo Tiziano (Johannes Stephanus de Calcar) publica en 1543 su obra *De Humani Corporis Fabrica*, donde describe dos glándulas laríngeas, sin atribuirles una función mayor que la de ser parte del sistema linfático y lubricación de la tráquea. Bartolomé Eustachio (1510-1574) afinó la descripción, sin embargo sus estudio serían publicados mucho más tarde por Giovanni María Lancisi. Recién en el año 1600 Julius Casserius, profesor anatomista italiano, describe el istmo del tiroidea, que no había sido descrito por sus predecesores²¹.

Finalmente casi medio siglo más tarde, el médico anatomista inglés Thomas Wharton (1614-1673) le asigna a esta glándula su nombre actual. El nombre proviene de su parecido con el escudo con forma de mariposa que utilizaban los guerreros griegos (thyreos). La última modificación mayor a la descripción de la anatomía del tiroidea la introdujo Pierre Lalouette (1711-1792), quien describe el lóbulo piramidal que lleva su nombre. Desde que fue descrita en el renacimiento, su funcionamiento y su rol como glándula endocrina se mantuvo desconocida y numerosas funciones le fueron atribuidas, como que servía simplemente de relleno en los vacíos del cuello, que tenía un rol estético, especialmente en las mujeres, así como en algún momento autores como Vesalio y Vercellone le atribuyeron la función de lubricar la tráquea y el tracto digestivo respectivamente²¹.

Solo a finales del siglo XVII se postula una función secretora, aunque poco precisa, de la glándula tiroidea. Lalouette y Von Haller (médico, anatomista y botánico Suizo), postulan que la tiroidea es un órgano secretor desprovisto de canales excretores, como el timo y el bazo. Durante el siglo XVIII, la función del tiroidea permaneció sin ser develada. Autores como Caleb Hillier Parry (médico inglés 1755-1822) plantearon que era un reservorio vascular que impedía la congestión del cerebro y describió la enfermedad de Basedow como origen tiroidea²¹.

Durante el siglo XIX Bichat y Magendie declaran que el rol de la glándula tiroidea permanece aún desconocido y solo a fines del siglo XIX el misterio de la función del tiroidea se comienza a elucidar. Así como los médicos y anatomistas contribuyeron al conocimiento del tiroidea los cirujanos de la época ayudaron en forma importante a mejorar el conocimiento que hasta entonces se tenía del funcionamiento de esta glándula. Es así como Sir Astley Cooper (cirujano inglés, 1768—1841), notó la aparición de problemas en animales luego de la tiroidectomía. Moritz Schiff (fisiólogo alemán 1823-1896) realizó tiroidectomías en perros y cobayos que dieron como resultado la muerte de los animales. Sin embargo, al repetir estos experimentos, pero trasplantando el tiroidea al peritoneo se impedía la muerte, lo que fue confirmado por el cirujano austríaco Anton Von Eiselsbeg (1860-1939)²¹.

Luego de la aparición de la anestesia general y la asepsia, que permiten el desarrollo de la cirugía del tiroidea, los cirujanos observan que los pacientes sometidos a tiroidectomías sufrían graves

alteraciones: Paul Von Sick (1863-1900, cirujano alemán) reporta la aparición de cambios conductuales importantes en un paciente sometido a una tiroidectomía total, sin embargo no se pudo establecer el mecanismo de daño. Más tarde los cirujanos suizos Jacques Louis Reverdin y Theodor Emil Kocher, quienes hacia 1870 tenían una gran casuística para la época de cirugía de bocio, reportaron el mixedema postoperatorio y como lo descubrió en la mayoría de los pacientes sometidos a tiroidectomía total, aunque no así en los pacientes en que la extirpación de la glándula era parcial. Sin embargo, la causa de esta alteración no fue esclarecida²¹.

En los años que siguieron a estas observaciones se realizaron algunos notables descubrimientos: es así como sir Victor Horsley y George Murray reportan en forma independiente que la administración de extractos de tiroides produce una disminución del mixedema postoperatorio (1892). Adolf Magnus-Levy y Eugen Baumann en 1895 apoyan las observaciones de Kocher que el extracto de tiroides es rico en yodo y describieron un compuesto orgánico que fue llamado tiroiodina. Este descubrimiento determinó un desarrollo en la investigación hasta que en 1915 Edward Calvin Kendall (1878-1972) aísla la tiroxina. En 1950 se le concedió el Premio Nobel de Medicina, por sus descubrimientos en torno a las hormonas de la corteza suprarrenal. Luego la tiroxina será sintetizada en 1927 por los químicos Charles Harrington y George Barger. El mismo año, el profesor David M. Lyon ensayó la hormona en sus pacientes del Hospital Real de Edimburgo²¹.

ULTRASONIDO DE LA GLÁNDULA TIROIDES

Se coloca al paciente sobre una camilla en decúbito dorsal, mirando hacia el techo, con una almohada colocada debajo de los hombros para reforzar la hiperextensión del cuello y facilitar la exploración. En esta posición se procede a realizar primero la ecografía en sus dos incidencias clásicas:

- Corte transversal infrahioideo
- Corte longitudinal en el eje mayor de cada lóbulo.

El primer corte nos permite una evaluación panorámica de lóbulos e istmo, pudiendo confirmar o descartar una asimetría. En este corte se toman las medidas del espesor del istmo y de los oblicuos de cada lóbulo. Con el corte longitudinal completamos la búsqueda de volumen, al obtener su eje mayor. El parénquima tiroideo normal tiene una ecogenecidad homogénea, media o alta, que facilita relativamente la detección de las lesiones focales quísticas o hipoecoicas en la mayoría de los casos. La delgada línea hiperecoica que delimita los lóbulos tiroideos corresponde a la cápsula, que a menudo puede identificarse en la ecografía. Puede calcificarse en los pacientes urémicos o con alteraciones del metabolismo del calcio. Se estudian las relaciones con otras estructuras de partes blandas^{18,19,20,21,22,23}.

NÓDULOS TIROIDEOS

Es una entidad extremadamente frecuente; 4-7% de la población general tiene nódulos palpables. Nódulos malignos ocurren en un 5%-7% de todos los nódulos tiroideos. La mitad de la población mayor de 50 años tiene nódulos en la ecografía cervical y un 50% son diagnosticados en autopsias. Son 8 veces más frecuentes en mujeres, y cuando están presentes en hombres tienen el doble de riesgo de ser malignos. Al encontrar un nódulo, se debe tener en cuenta que el cáncer tiroideo es una entidad muy poco frecuente, correspondiendo al 1% de todos los cánceres, lo que se traduce en que la gran mayoría de los nódulos son benignos y corresponden en primera instancia a hiperplasia nodular. Sin embargo, este contraste nos enfrenta al desafío de distinguir el poco frecuente nódulo maligno. El cáncer de tiroides es más frecuente en mujeres (80%) y se asocia a glándulas expuestas a radiaciones ionizantes. Se presenta alrededor de la 5ta década

de la vida (41.6 años en promedio). En general, la probabilidad de malignidad en un nódulo se incrementa en pacientes masculinos y en pacientes menores a 15 años y mayores de 45 años. En US, la gran mayoría de los nódulos tiroideos benignos son fundamentalmente quísticos, pudiendo presentar tabiques, sedimento y ser negativos a la señal Doppler color. Estas características representan la degeneración coloidea de un nódulo adenomatoso. Son benignos también aquellos sólidos, ecogénicos y con calcificaciones en cascara. Sin embargo, estos últimos hallazgos son infrecuentes. La mortalidad por cáncer de tiroides e incrementa en pacientes mayores de 45 años^{18,19,20}.

DIFERENCIACIÓN DE NÓDULOS BENIGNOS Y MALIGNOS

En relación con la diferenciación entre los nódulos tiroideos benignos y malignos, y de acuerdo con diferentes informes, la ecografía tiene una sensibilidad que oscila entre el 63% y 94%, una especificidad del 61%-95% y una precisión general del 80%-94%. Actualmente no existe un criterio ecográfico que permita distinguir entre los nódulos tiroideos benignos y malignos con total fiabilidad. No obstante se han descrito algunos rasgos ecográficos que se observan con mayor frecuencia en un tipo u otro de histología, y que permitan establecer unas tendencias diagnosticas generales.

Un nódulo tiroideo puede presentar cualquiera de las siguientes características anatómicas fundamentales en la ecografía de alta resolución^{18,19}:

- Consistencia interna (Sólida, quística y mixta)
- Ecogenicidad en relación con el parénquima tiroideo continuo.
- Márgenes
- Presencia y patrón de calcificaciones
- Halo anecoico periférico.
- Orientación paralela o antiparalela
- Presencia y distribución de señales de flujo sanguíneo
- Si existe o no invasión focal

HALLAZGOS ULTRASONOGRÁFICOS

Los hallazgos ultrasonográficos que sugieren benignidad incluyen un nódulo con halo uniforme completo, composición predominantemente quística y avascular, así como crecimiento tiroideo a expensas de múltiples nódulos, sin embargo, este último dato no es completamente seguro, ya que si alguno de los nódulos presenta hallazgos de malignidad, la biopsia por punción y aspiración con aguja fina estará indicada. Los hallazgos ultrasonográficos específicos para un nódulo con sospecha de malignidad incluyen microcalcificaciones, extensión más allá de los márgenes tiroideos, metástasis a ganglios linfáticos cervicales, configuración más alta que ancha en el plano transversal y una marcada hipoecogenicidad. Los hallazgos ultrasonográficos menos específicos que pueden hacer sospechar malignidad incluyen ausencia de halo, un margen mal definido o irregular, composición sólida e incremento en la vascularidad central. La probabilidad de malignidad se incrementa con el número de hallazgos sospechosos por ultrasonido. Los nódulos malignos presentan un promedio 2 a 3 hallazgos ultrasonográficos sospechosos²².

Tabla 1.

Hallazgos Ultrasonográficos de los Nódulos Tiroideos

Hallazgos sugestivos de benignidad
Halo uniforme alrededor del nódulo
Predominantemente quístico
Avascular
Glándula Tiroidea aumentada de tamaño con nódulos múltiples
Hallazgos sospechosos de malignidad
Microcalcificaciones
Extensión más allá de los márgenes tiroideos
Metástasis a ganglios linfáticos cervicales
Más alto que ancho en el plano transversal
Marcadamente hipocogénico
Hallazgos menos específicos
Ausencia de halo alrededor del nódulo
Margen poco definido o irregular
Sólido
Vascularidad central incrementada

CONSISTENCIA INTERNA

Aproximadamente el 70% de los nódulos tiroideos son sólidos, mientras que el 30% restante manifiestan un grado variable de degeneración quística. Un nódulo que presenta un componente quístico significativo suele ser un nódulo adenomatoso benigno (coloide) que se ha degenerado. Desde el punto de vista anatomopatológico, es muy raro encontrar un verdadero quiste tiroideo simple recubierto por epitelio. Prácticamente todas las lesiones tiroideas quísticas detectadas muestran alguna irregularidad en sus paredes y residuos o elementos sólidos internos procedentes de la degeneración nodular.

Los carcinomas papilares pueden presentar en ocasiones grados variables de cambios quísticos, siendo casi indistinguibles de los nódulos quísticos benignos. No obstante, la detección de elementos sólidos o proyecciones (de 1cm o más de tamaño, a menudo con señales de flujo sanguíneo o Microcalcificaciones) dentro de los nódulos quísticos, debe hacernos pensar en una neoplasia maligna. Las metástasis en ganglios cervicales de un tumor papilar primario sólido o quístico pueden presentar también un patrón quístico; aunque es poco frecuente, este hallazgo es probablemente patognomónico de adenopatía maligna^{18,19,22,23}.

ECOGENICIDAD

Las neoplasias tiroideas suelen ser hipocogénicas en relación con el parénquima tiroideo normal adyacente. Desgraciadamente, muchos nódulos tiroideos benignos también son nódulos hipocogénicos. De hecho, la mayoría de los nódulos hipocogénicos son benignos, ya que los nódulos benignos son mucho más frecuentes que los malignos. Un nódulo predominantemente hiperecogénico es probablemente benigno. Los nódulos isoecogénicos tienen un riesgo de malignidad intermedio^{18,19,22,23}.

CALCIFICACIONES

Las calcificaciones se pueden presentar en lesiones tanto benignas como malignas, pueden ser clasificadas como microcalcificaciones, macrocalcificaciones o calcificación periférica. Las microcalcificaciones representan cuerpos de psammoma que miden de 10-100 micras y aparecen como focos hiperecogénicos puntiformes menores a 1mm, sin sombra acústica y es una de las

características más específicas de malignidad con una especificidad del 85.8%-95% y valor predictivo positivo de 41.8%-94.2%. Se presentan del 29 al 59% de todos los carcinomas tiroideos, y más común en el carcinoma papilar. Las calcificaciones gruesas se pueden presentar en el bocio multinodular; sin embargo, cuando se presentan en nódulos solitarios se pueden asociar a una tasa de malignidad cercana al 75%. Pueden coexistir con las microcalcificaciones principales en el carcinoma papilar^{18,19,21,22,23}.

VASCULARIDAD

El patrón de vascularidad en tumores malignos de tiroides está marcado por la hipervascularidad intrínseca, esto ocurre en el 69%-74%. El flujo perinodular se presenta más en lesiones benignas, pero se ha encontrado hasta en el 22% de los cánceres de tiroides. Algunos autores sostienen que la vascularidad intranodular es útil para predecir la malignidad de los nódulos tiroideos, mientras que otros demuestran lo contrario. La combinación de características sospechosas de malignidad incluyendo la vascularidad analizadas con ultrasonido, es más preciso en la predicción de malignidad de los nódulos^{18,19,23}. El estudio de la vascularidad de los nódulos tiroideos se realiza median el análisis cualitativo modificado de Lagalla²³.

Tabla 2. Análisis cualitativo de vascularización modificado de Lagalla

PATRÓN I	AUSENCIA DE VASCULARIZACIÓN
PATRÓN II	VASCULARIZACIÓN PERIFÉRICA
PATRÓN III	VASCULARIZACIÓN PERIFÉRICA MAOR O IGUAL A LA CENTRAL
PATRÓN IV	VASCULARIZACIÓN CENTRAL MAYOR A LA PERIFÉRICA
PATRÓN V	VASCULARIZACIÓN CENTRAL

CARACTERÍSTICAS INESPECIFICAS

El tamaño del nódulo no es útil para predicción o exclusión de la enfermedad. A pesar de que es más probable que los nódulos mayores de 4cm sean malignos, se ha observado que los nódulos benignos también pueden alcanzar gran tamaño^{19,22}.

LA IMPORTANCIA DE LA BAAF EN LOS DIAGNÓSTICOS CLÍNICOS

La precisión de la BAAF de tiroides

La BAAF de tiroides es considerada como la prueba no quirúrgica más sensible y más específica del cáncer de tiroides. Para el diagnóstico de ciertos tumores, como el carcinoma papilar de tiroides, la BAAF es incluso considerada como superior a la biopsia intraoperatoria. Las otras modalidades de evaluación de los nódulos tiroideos tales como las pruebas serológicas y la gammagrafía han sido en gran medida desplazadas por la BAAF. La mayoría de los estudios empíricos muestran que la precisión de las muestras satisfactorias obtenidas por aspiración con aguja fina del tiroides es superior al 95%, sus valores predictivos positivos y negativos varían respectivamente entre 89- 98% y 94-99%. Estos valores, sin embargo, dependen de varios factores, tales como el manejo que se haga en los cálculos de los resultados indeterminados y los de las lesiones sospechosas, la habilidad de la persona que realizará punción por aguja fina y la experiencia del citopatólogo para la interpretación de la muestra. Además, el resultado de una BAAF de tiroides clasificado como "benigna" es difícil de evaluar, ya que muchos pacientes en este grupo no son sometidos a cirugía. La amplia gama de sensibilidades y especificidades

de la BAAF de tiroides que se han reportado refleja la influencia de estos factores. Los valores de falsos negativos y falsos positivos inducidos por el diagnóstico por BAAF difieren de un autor al otro pero son generalmente inferiores al 5%. Sin embargo los porcentajes de falsos negativos son generalmente subestimados porque se basan únicamente en aquellos pacientes que se someten a la resección quirúrgica de los nódulos previamente aspirados y se estima que, en la actualidad solo el 18% de los pacientes que tienen una BAAF se tratan quirúrgicamente.

Tabla 1: Precisión de la aspiración de tiroides con aguja fina

Medidas estadísticas	Porcentaje (%)
Precisión de las muestras satisfactorias	>95
Tasa de Falsos negativos	0.7-11
Tasa de Falsos positivos	0-7
Valor predictivo positivo	89-98
Valor predictivo negativo	94-99
Sensibilidad	43-98
Especificidad	72-100

Fuente: Clark D.F.and Faquin W.C Ref. 2, pag 4

Pero antes de realizar la aspiración por aguja fina del nódulo tiroideo es necesario hacer exámenes clínicos. En efecto, aunque poco dolorosa esta técnica no se puede realizar sin cumplir con ciertos criterios ya que en algunos casos se pueden presentar complicaciones tales como hematoma, infección, necrosis del nódulo tiroideo e incluso podría inducir siembra de células cancerosas en el trayecto de la punción. Además hay obviamente una contraindicación de BAAF cuando el paciente sufre de trastornos de coagulación de la sangre ya que la tiroides es un órgano bien irrigado.

La evaluación clínica Pre-BAAF

Antes de realizar una aspiración por aguja fina es (casi) siempre necesario hacer un examen físico al paciente, tener antecedentes clínicos de éste y de sus familiares, efectuar las pruebas de función tiroidea y un examen ultrasonido de la glándula. Estos exámenes pueden contribuir al diagnóstico de la biopsia por aguja fina en la medida que un porcentaje no despreciable de resultados de BAAF son indeterminados (ver límite de la aplicación de la técnica más abajo).

Cuando el nódulo es palpable, el **examen físico** mediante simple palpación brinda información de utilidad no solo sobre el sitio exacto de la punción sino también sobre la naturaleza aproximativa benigna o maligna de la lesión: una textura blanda del nódulo es propia de una lesión quística generalmente benigna mientras que una textura nodular firme y fija denota más bien la presencia de un proceso maligno.

Los **antecedentes clínicos** que hacen despertar sospecha de una neoplasia maligna de tiroides en pacientes con un nódulo tiroideo son: sexo masculino, un edad menor de 20 años o mayor de 70 años, disfagia o ronquera, una historia de irradiación en el cuello durante la infancia o la adolescencia, historia familiar de enfermedad del tiroides (carcinoma papilar de tiroides, carcinoma medular, o neoplasia endocrina múltiple), o un rápido aumento en el tamaño de un bocio antiguo. Otros datos clínicos útiles incluyen una historia de tiroiditis de Hashimoto, una historia de enfermedad de Graves, o la historia de un tumor maligno no tiroideo.

El propósito de las **pruebas de función tiroidea** es medir la actividad de la glándula tiroidea no detectable por BAAF: una deficiencia de la actividad de la glándula conduce a un hipotiroidismo y una hiperactividad a un hipertiroidismo (tirotoxicosis). Esta prueba sirve ayuda en el establecimiento del diagnóstico BAAF ya que un nódulo tiroideo hiperactivo es rara vez maligno.

Un examen de tiroides por **ultrasonido** es también de utilidad, particularmente en la evaluación de los pequeños nódulos, difíciles de palpar y por la información que puede dar sobre la naturaleza benigna o maligna de las lesiones nodulares. Para los nódulos más pequeños, la BAAF guiada por ecografía es de imperiosa necesidad en su identificación, además de confirmar la situación exacta del nódulo a puncionar, también precisa las áreas sólidas dentro de un nódulo mixto (sólido-quístico). Generalmente también es necesario la guía por ecografía en el caso de nódulos no palpables ya que sin esta guía se puede conducir a un muestreo de tejido normal -el que precisamente rodea la lesión maligna- resultando así en un diagnóstico erróneo (falso negativo) de la BAAF. El control ultrasonográfico continuo del tiroides también es indispensable para dar seguimiento a los nódulos benignos y los de pequeño tamaño y valorar si hay o no crecimiento o cambio en su estructura. Así mismo el examen de ultrasonido permite discernir entre un nódulo benigno y otro sospechoso de malignidad: los nódulos quísticos son por lo general benignos mientras que los que son sólidos, hipoeogénicos, mal delimitados, con vascularidad intranodular y se acompañan de metástasis ganglionar son generalmente malignos^{13,24}. Sin embargo, la ecografía no ofrece suficiente sensibilidad o especificidad para malignidad como para eliminar el examen de BAAF^{13, 25}. En efecto el examen de ultrasonido alcanza los rendimientos de la BAAF solo en algunos casos: si los nódulos presentan halo y microcalcificaciones, alcanza un valor predictivo positivo de 70%, en las neoplasias no foliculares alcanza también altos rendimientos, una sensibilidad de 86.5% y una especificidad de 92.3%, mientras que en las foliculares, el rendimiento cae a un 18.2% de sensibilidad y a un 88.7% de especificidad.

SISTEMA BETHESDA PARA EL REPORTE CITOLÓGICO

El sistema Bethesda se diseñó en 2007 y es un sistema que clasifica en seis niveles el reporte citológico de los resultados de la biopsia por aspiración tiroidea con aguja fina. Las 6 categorías son las siguientes^{6,9}.

- Muestra no diagnóstica o insatisfactoria
- Resultado Benigno
- Atipia de significado incierto o lesión folicular de significado incierto
- Neoplasia folicular de células de Hurthle y presunta neoplasia folicular de células de Hurthle.
- Diagnóstico presuntivo de cáncer
- Carcinoma papilar de tiroides y sus variantes
- Carcinoma medular de tiroides
- Carcinoma tiroideo poco diferenciado
- Carcinoma indiferenciado (Anaplásico) y Carcinoma escamoso de tiroides.

MUESTRA NO DIAGNÓSTICA O INSATISFACTORIA

La evaluación de la aceptabilidad de la muestra constituye un paso esencial para interpretar el material obtenido mediante BAAF puesto que revela el grado de certeza con que se puede confiar en el resultado. Aun así, la definición de lo que constituye una muestra aceptable en el contexto de la BAAF de tiroides está sujeta a apreciaciones subjetivas y, por ende, es controvertida. Si bien no cabe duda de que determinar la calidad de la muestra es fundamental para efectuar una interpretación adecuada, suscita controversias la imposición de criterios cuantitativos rígidos en cuanto al número de células que debe contener. En ningún estudio efectuado hasta el momento se estipula el número específico de células foliculares que permite garantizar la exactitud

diagnostica como criterio aplicable a todas las lesiones (sean benignas o malignas, quísticas o sólidas). Por otra parte, no se ha llegado a ningún consenso acerca de la cantidad mínima de veces que es preciso direccionar la aguja en distintas orientaciones durante la punción para obtener una cantidad de tejido suficiente. Las muestras de buena calidad contienen un número suficiente de células representativas de la lesión, lo que permite al observador efectuar una interpretación precisa con gran certeza. La buena calidad de las muestras depende de la óptima destreza en la obtención y de una buena técnica adecuada de preparación, procesamiento y tinción del extendido citológico²⁶.

Se considera que la muestra de tiroides obtenida mediante BAAF es aceptable para el estudio si contiene un mínimo de seis grupos de células foliculares que se visualizan con claridad (es decir, tomaron bien la tinción, no están distorsionadas ni aglomeradas) y cada grupo contiene al menos 10 células, de preferencia en un mismo extendido citológico. Hay algunas excepciones que son aplicables en las siguientes circunstancias especiales:

- Nódulos sólidos que se acompañan de atipia citológica
- Nódulos sólidos que se acompañan de inflamación
- Nódulos coloides: Muestras que contienen abundante sustancia coloide.

Las situaciones que se describen a continuación constituyen contextos en los que las muestras se consideran “no diagnosticas”:

- ✓ La muestra contiene menos de 6 grupos de 10 células foliculares cada uno bien conservadas y bien coloreadas.
- ✓ Las células foliculares están mal fijadas, mal coloreadas o encubiertas por material hemático.
- ✓ La muestra consta de líquido de quiste, que puede contener histiocitos, y menos de 6 grupos de 10 células foliculares benignas.

LESIONES TIROIDEAS BENIGNAS

Aproximadamente 60-70% de los nódulos tiroideos en quienes se realiza la BAAF resultan benignos y la mayoría representa nódulos foliculares benignos o tiroiditis. El seguimiento clínico está recomendado para estos nódulos; no es necesario la intervención quirúrgica a menos que existan síntomas compresivos debido al tamaño de la glándula. El riesgo de malignidad de nódulos reportados como benignos en la BAAF es del 0%-3%. Los nódulos benignos y los nódulos que no cumplen con los criterios ultrasonográficos para BAAF deberán ser revalorados con seguimiento ultrasonográfico a 12 meses para garantizar estabilidad en el tamaño. Si los nódulos permanecen estables por un periodo de 1-2 años, el examen ultrasonográfico subsecuente deberá de realizarse en intervalos de 3-5 años^{18,19,21,22}.

NÓDULO FOLICULAR BENIGNO

Los nódulos foliculares benignos están compuestos predominantemente por coloide y células foliculares de apariencia benigna en proporción variada. Las células foliculares están dispuestas principalmente en planchas monocapa y separadas a espacios uniformes (aspecto de “panal de abeja”) dentro de cada lámina; algunas células foliculares conforman esferas o bolas tridimensionales intactas de distintos tamaños; las células foliculares contiene una cantidad escasa o moderada de citoplasma tenue, el núcleo es oscuro y redondeado a ovalado, tiene un tamaño semejante a un eritrocito (7-10 micrones de diámetro) y presenta cromatina granular uniforme. Los nódulos foliculares benignos incluyen Bocio nodular, nódulos adenomatosos o hiperplásicos, nódulos coloides, nódulos de enfermedad de Graves y subtipo macrofolicular del

adenoma folicular. Las diferentes tipos de nódulos foliculares benignos o se pueden distinguir por BAAF²⁶.

Un nódulo adenomatoso o hiperplásico es una lesión no neoplásica compuesta por folículos, coloide, y cantidad variable de fibrosis y generalmente se encuentran encapsulados. A pesar de que puede ser solitario, este nódulo se encuentra usualmente en el escenario de un bocio multinodular²⁶.

Un nódulo coloide es una lesión benigna compuesta primariamente de coloide y escasas células foliculares. Por ultrasonido se observan quístico, con focos ecogénicos lineales internos con artefacto en cola de cometa secundario a la presencia de calcificaciones coloides condesadas^{18,19,21,22}.

TIROIDITIS

La tiroiditis es una inflamación de la tiroides. Se puede categorizar como tiroiditis linfocítica crónica (incluyendo tiroiditis autoinmune y de Hashimoto), Tiroiditis de Quervain (subaguda o granulomatosa), Tiroiditis aguda (Infecciosa), Tiroiditis de Riedel (fibrosa), o raramente alguna otra forma de tiroiditis. De estos subtipos, la tiroiditis linfocítica crónica es la más común²².

El diagnostico “indicativo de tiroiditis linfocitaria (de Hashimoto)” es aplicable a toda muestra citológica que contiene gran cantidad de linfocitos polimorfos acompañados de células de Hurthle²⁶.

Las muestras suelen ser hipercelulares, pero la fibrosis avanzada o la presencia de material hemático pueden disminuir la celularidad real. En cuando al diagnóstico de tiroiditis linfocitaria, la aceptabilidad de la muestra no depende de un número mínimo de células foliculares o de Hurthle. Los linfocitos que se observan son polimorfos: linfocitos maduros pequeños, linfocitos reactivos más voluminosos y algunos plasmocitos. Los linfocitos pueden estar en el fondo o infiltrar grupos de células epiteliales. Es frecuente hallar folículos linfocitarios intactos y agregados linfocitocitarios. Cuando están presentes, las células de Hurthle (oncocíticos) aparecen aisladas o dispuestas en láminas planas y contienen abundante citoplasma granular, núcleos grandes y nucléolos prominentes²⁶.

La presencia de anticuerpos específicos, particularmente peroxidasa antitiroidea y antitiroglobulina, permite el diagnóstico de tiroiditis de Hashimoto. Algunos estudios sugieren que los pacientes con tiroiditis linfocítica crónica representan una alta incidencia de cáncer tiroideo. La tiroiditis de Hashimoto muestra al ultrasonido una ecotextura heterogénea de manera difusa así como incremento de la vascularidad de manera generalizada, aunque también se puede manifestar con uno o más nódulos^{18,19,20,22}.

ATÍPIA DE SIGNIFICADO INCIERTO

La categoría general “atipia de significado incierto” se reserva para las muestras que contienen células (foliculares, linfocitos u otras) que presentan un grado de atipia estructural o nuclear que no basta para clasificarlas como presuntas neoplasias foliculares, diagnostico presuntivo de tumor maligno o diagnostico concluyente de cáncer. Por otra parte, se observa un grado mayor de atipia que en las muestras que presentan cambios claramente benignos. La incertidumbre se ve agravada cuando las características son poco claras, por ejemplo, si la muestra presenta escasas células o esta encubierta por elementos hemáticos o una excesiva cantidad de fibrina y

eritrocitos. El término “lesión folicular de significado incierto” también suele ser aceptable en la gran mayoría de los casos en que la atipia se observa en las células foliculares (es decir, no es linfocitaria ni de otro tipo). En general, ante un nódulo que presenta un diagnóstico inicial de atipia de significado incierto o lesión folicular de significado incierto, suele repetirse la punción tras un intervalo razonable, aunque en algún cuadro clínico específico probablemente sea más apropiado adoptar otra conducta²⁶.

NEOPLASIA FOLICULAR Y PRESUNTA NEOPLASIA FOLICULAR

Las categorías diagnósticas generales “neoplasia folicular” y “presunta neoplasia folicular” se emplean para denominar un extendido que está compuesto por células foliculares, en su mayoría con una disposición anómala representada principalmente por agrupamiento, formación de microfólculos o ambos tipos. Quedan excluidas de esta categoría las muestras que presentan células con núcleos que tienen características evidentes de carcinoma papilar²⁶.

Los extendidos citológicos contienen celularidad moderada a abundante. Se aprecia un grado significativo de alteración en la disposición de las células foliculares, que presentan agrupamiento, formación de microfólculos y algunas de ellas se encuentran aisladas y dispersas. Las células foliculares tienen tamaño normal o están agrandadas, son relativamente uniformes y contiene cantidad escasa o moderada de citoplasma. Los núcleos son redondos y algo hiper cromáticos y los nucléolos son poco evidentes. En ocasiones se observa atipia: núcleos agrandados de diversos tamaños y nucléolos prominentes; la sustancia coloide es escasa o ausente²⁶.

NEOPLASIA FOLICULAR DE CÉLULAS DE HURTHLE Y PRESUNTA NEOPLASIA FOLICULAR DE CÉLULAS DE HURTHLE

Las categorías “neoplasia folicular de células de Hurthle” y “Presunta neoplasia folicular de células de Hurthle” se emplean para denominar un material aspirado de celularidad aceptable que está compuesto por células de Hurthle únicamente. Quedan excluidas de esta categoría las células oncocíticas que tienen características nucleares que se asemejan a las del carcinoma papilar²⁶.

Las muestras contienen una cantidad moderada a abundante de células Hurthle únicamente:

- ❖ Abundante citoplasma de aspecto granular fino (azulado o rosado grisáceo si se emplean tinciones Romanowsky, verdoso si se emplea tinción de Papanicolaou y rosado si se colorea con hematoxilina y eosina).
- ❖ Núcleos redondeados y agrandados, de ubicación central o excéntrica
- ❖ Nucléolo prominente
- ❖ Células pequeñas que presentan un alto índice núcleo-citoplasmático
- ❖ Células grandes cuyo núcleo tiene al menos el doble de tamaño

La sustancia coloide es escasa o casi ausente; casi no se observan linfocitos ni plasmocitos²⁶.

DIAGNÓSTICO PRESUNTIVO DE CÁNCER

La mayoría de los tumores malignos primarios de tiroides presentan un cuadro citológico característico que permite reconocerlos con facilidad en el material obtenido mediante la BAAF, si bien algunos, tales como los carcinomas foliculares y los de células de Hurthle plantean cierta dificultad a la hora del diagnóstico. Pese a que ya es de amplio conocimiento el cuadro citológico del carcinoma papilar de tiroides, el del carcinoma medular y el del linfoma, puede suceder que algunos extendidos no contengan la cantidad suficiente de células o no sean de calidad adecuada para definir el diagnóstico. En estos casos, motivan la incertidumbre diagnóstica la obtención de muestras insuficientes o los problemas de conservación, las variantes poco frecuentes de carcinoma papilar y medulares de tiroides y los cuadros citomorfológicos (sobre todo, ciertas

características nucleares) que se superponen a los de otras afecciones tiroideas. En algunos casos de tiroiditis linfocítica (de Hashimoto), puede resultar dificultoso diferenciar las células foliculares benignas de las del carcinoma papilar de tiroides y los linfocitos propios de esta primera afección de los que son característicos del linfoma de tejido linfoide asociado a las mucosas (Maltoma). Por lo tanto, en el contexto de la BAAF de tiroides, se torna muy necesario contar con una categoría que transmita la idea de la gran probabilidad de cáncer, la que en el sistema Bethesda se denomina “Diagnóstico presuntivo de tumor maligno”, categoría heterogénea porque incluye a distintos tipos de tumores malignos. La mayor parte de los casos de diagnóstico presuntivo de tumor maligno apuntan a un carcinoma papilar de tiroides, si bien muchos estudios publicados no especifican el tipo de tumor maligno de que podría tratarse. En aquellas publicaciones en que sí aparece especificado, el porcentaje de BAAF de tiroides cuyo diagnóstico es un presunto carcinoma papilar de tiroides se ubica entre 2,4% y 7,9%. Es preciso emplear esta categoría con bien criterio a fin de que los pacientes reciban el tratamiento más apropiado. La distinción entre dos categorías, el diagnóstico presuntivo y el confirmado de tumor maligno, radica en la necesidad de mantener el altísimo valor predictivo positivo que conlleva al diagnóstico confirmado de cáncer sin comprometer la sensibilidad general del procedimiento. La interpretación “diagnóstico presuntivo de tumor maligno” indica a los endocrinólogos que el diagnóstico no es definitivo y deja abierta la puerta a distintas opciones terapéuticas (por ejemplo, lobectomía con cortes por congelación intraoperatorios) antes de efectuar el tratamiento quirúrgico definitivo (tiroidectomía total). Desde luego, hay que reconocer que esta distinción es subjetiva (así como la distinción entre un diagnóstico presuntivo y uno atípico). Es conveniente reservar la interpretación “resultado maligno” para aquellos casos que presentan celularidad suficiente y la mayor parte de las características diagnósticas de una entidad específica, si no todas. La interpretación “diagnóstico presuntivo de tumor maligno” se emplea cuando una de las características diagnósticas está ausente o es dudosa. El valor predictivo positivo de la categoría “diagnóstico presuntivo de tumor maligno” debe ser superior a 50%, pero lo ideal sería que se ubique entre 65% y 85%, sobre todo en las instituciones en las que los cirujanos prefieren efectuar una tiroidectomía total ante este diagnóstico²⁶.

Se considera que el extendido es “presuntivo de tumor maligno” cuando presenta algunas características malignas (en este contexto, principalmente de carcinoma papilar de tiroides) que permiten presumir el diagnóstico maligno pero no bastan para confirmarlo. Quedan excluidas las muestras que presentan hallazgos vinculables a una presunta neoplasia folicular o de células de Hurthle. Los cambios morfológicos que se corresponden con esta categoría son de un grado tal que resulta muy probable que termine confirmándose el diagnóstico de cáncer. El valor predictivo positivo de esta categoría se ubica entre 55% y 85%²⁶.

CRITERIOS DIAGNÓSTICOS
Presunto Carcinoma Papilar de Tiroides: <ul style="list-style-type: none"> • Tipo A (Cambios nucleares aislados) • Tipo B (Cambios nucleares incompletos) • Tipo C (Muestra de escasa celularidad) • Tipo D (Degeneración quística)
Presunto Carcinoma Medular de Tiroides
Presunto Linfoma
Diagnóstico Presuntivo de Tumor Maligno, Sin Especificar

LESIONES TIROIDEAS MALIGNAS

Aproximadamente 3%-7% de los nódulos en quienes se practicó BAAF son reportados como malignos, y un 3%-5% son reportados como sospechosos de malignidad. Sin embargo, las lesiones malignas constituyen una proporción mayor de BAAF guiada por ultrasonido por sesgo de selección. El riesgo de malignidad en un nódulo reportado como maligno o sospechoso de malignidad por BAAF es del 97%-99% y 60%-75% respectivamente. La mayoría de las lesiones tiroideas malignas son carcinomas tiroideos primarios, siendo el linfoma y el tumor metastásicos mucho menos comunes. El carcinoma papilar es el más común de las neoplasias primarias. De las neoplasias tiroideas malignas, los carcinomas papilar y folicular tienen relativamente buen pronóstico, el carcinoma medular tiene un pronóstico intermedio y el carcinoma Anaplásico tiene un pronóstico sombrío. Las lesiones tiroideas malignas secundarias incluyen a la enfermedad metastásica y el linfoma y tienen un pronóstico viable, dependiendo del tipo de tumor primario^{18,19,21,22}.

CARCINOMA PAPILAR

El carcinoma papilar es la neoplasia maligna más frecuente de la glándula tiroides: representa aproximadamente 80% de todos los tumores malignos de esa ubicación. Es un tumor epitelial maligno, originado a partir del epitelio folicular tiroideo, que presenta alteraciones nucleares características. Si bien se suele observar una estructura papilar, no es una condición sine qua non para definir el diagnóstico²⁶.

Criterios Diagnósticos

Las células foliculares están dispuestas tanto en papilar como en monocapa sinciciales. En ocasiones se observan planchas dispuestas en forma concéntrica (aspecto de “catáfila de cebolla” o “rueda de carro”)²⁶.

Las células foliculares atípicas presentan características nucleares particulares:

- Agrandamiento nuclear
- Núcleos ovalados o de formas irregulares, a veces con amoldamiento
- Hendiduras nucleares longitudinales
- Seudoinclusiones citoplásmicas intranucleares
- Núcleos pálidos con cromatina pulverulenta (núcleos semejantes a los ojos del personaje de caricatura Annie, la huerfanita o en “vidrio esmerilado”)
- Núcleos pequeños únicos o múltiples de ubicación marginal

A veces se observan cuerpos psammomatosos; es frecuente hallar células gigantes multinucleadas. La sustancia coloidal puede estar presente en cantidad variable y ser densa o viscosa. En algunos casos se halla metaplasia de células de Hurthle (oncocíticas) y metaplasia escamosa²⁶.

El pronóstico para el carcinoma papilar es en general muy bueno (supervivencia relativa a 10 años del 93%). Los factores que indican mal pronóstico son pacientes mayores de 45 años y estadio tumoral avanzado^{18,19,21,22}.

CARCINOMA FOLICULAR

El carcinoma folicular es un tumor maligno compuesto por células foliculares con invasión capsular o vascular. Representa el 11% de todas las neoplasias tiroideas primarias. Tanto el carcinoma folicular como el adenoma folicular son reportados como neoplasia o sospechosa de neoplasia folicular en la BAAF. La neoplasia folicular es reportada en 6%-12% de las biopsias y 15%-30% de estos casos son malignos. La probabilidad de carcinoma folicular es mayor en pacientes masculinos, pacientes de edad avanzada y con nódulos grandes. El tratamiento

primario del carcinoma folicular incluye la tiroidectomía total por cáncer invasivo, con o sin ablación posterior con yodo radioactivo. El pronóstico es generalmente bueno (tasa de supervivencia relativa 85% a 10 años)^{18,19,21,22}.

CARCINOMA MEDULAR

El carcinoma medular de tiroides representa aproximadamente 7% de los carcinomas tiroideos y se presenta de forma esporádica (en 85% de los casos) o hereditaria, puede afectar a cualquier edad e incluso afectar a menores de 2 años. Hasta el 50% de los casos debutan con metástasis en ganglios cervicales y en estos pacientes el tumor primario puede estar oculto, de modo que es importante tener en cuenta el diagnóstico de carcinoma medular de tiroides metastásico cuando se halla compromiso de los ganglios linfáticos cervicales de tumor primario oculto. Se conocen un gran número de variantes: el carcinoma medular puede ser papilar (o pseudopapilar), glandular, gigantocelular, fusocelular, de células pequeñas y semejantes a las del neuroblastoma, semejante al paraganglioma, oncocítico, de células claras, semejante a un angiosarcoma, escamocelular, productor de melanina y anficirino. Esta heterogeneidad morfológica genera importantes dificultades diagnósticas en lo que respecta a la evaluación histológica y citológica de esta neoplasia. El carcinoma medular de tiroides es una neoplasia maligna derivada de las células parafoliculares de la glándula tiroides, cuya morfología recapitula²⁶.

Criterios Diagnósticos

Las muestras contienen celularidad moderada a abundante. Las abundantes células aisladas están intercaladas con grupos sincitiales en diversas proporciones, según el caso. Las células pueden ser plasmocitoides, poligonales, redondeadas o fusiformes. En algunos casos, se observan prolongaciones citoplasmicas. Las células neoplásicas presentan pleomorfismo leve a moderado. En pocos casos se observan células gigantes anómalas, que pueden ser abundantes en la variante gigantocelular. Los núcleos redondeados y a menudo de ubicación excéntrica, y se observa cromatina granular fina o granular (“pimienta y sal”). En algunos casos se hallan seudoinclusiones intranucleares. También es frecuente observar células binucleadas o multinucleadas. Los nucléolos suelen ser poco evidentes pero pueden ser prominentes en algunas células. Se observa citoplasma granular de cantidad variable. Al colorear con tinciones de Romanowsky, algunos casos presentan pequeños gránulos rojos y, aunque es infrecuente, cabe hallar melanina citoplasmica. Es frecuente observar sustancia amiloide densa y amorfa que simula el aspecto de la sustancia coloide viscosa²⁶.

CARCINOMA TIROIDEO POCO DIFERENCIADO

El carcinoma tiroideo poco diferenciado es una neoplasia maligna poco frecuente que representa entre 4%-7% de los tumores malignos de la glándula tiroides. La sobrevida a 5 años es de aproximadamente 50%. Se origina a partir de las células foliculares y presenta un tipo de crecimiento insular, sólido o trabecular. La variante clásica carece de las alteraciones nucleares características del carcinoma papilar de tiroides y es posible diferenciarlo de este tipo debido a la presencia de mitosis, necrosis y núcleos pequeños e irregulares. La variante clásica de este tumor es el tipo insular, que está formado por “nidos de células” o grupos celulares en disposición insular rodeados por estructuras fibrovasculares. En algunos casos, las células del carcinoma tiroideo poco diferenciado se entremezclan con un componente celular más diferenciado que presenta características histológicas de carcinoma papilar o folicular²⁶.

Criterios Diagnósticos:

Las muestras presentan una disposición celular insular, sólida o trabecular. Se observa una población uniforme de células foliculares que contienen escaso citoplasma (a veces de aspecto

plasmocitoide). Las células malignas tienen un alto índice núcleo-citoplasma y atipia nuclear de diversos grados. Se observa apoptosis y actividad mitótica; a menudo hay necrosis²⁶.

CARCINOMA ANAPLÁSICO Y CARCINOMA ESCAMOSO

El carcinoma indiferenciado (anaplásico) de tiroides, también denominado “carcinoma gigantocelular y fusocelular”, es un tumor maligno muy agresivo que representa menos de 5% de los tumores malignos de la tiroides y es el carcinoma tiroideo de peor pronóstico en comparación con los carcinomas bien diferenciado y poco diferenciado. La mayor parte de los pacientes fallece víctima de este tumor en un lapso de seis meses a un año desde el diagnóstico inicial, generalmente a causa de la invasión de estructuras vitales alojadas en el cuello. Este carcinoma presenta algunas características clínicas distintivas. Es infrecuente que afecte a personas menores de 50 años (<10% de los casos) y tiene preferencia por las mujeres (2-4:1). Los pacientes presentan la glándula tiroides agrandada por la presencia de una masa de consistencia dura de crecimiento rápido en la mayoría de los casos. El aumento del tamaño del cuello se debe a un importante crecimiento del tumor, que puede deberse a fibrosis reactiva o a otras causas y que infiltra las estructuras extratiroides, por ejemplo, el músculo, la tráquea, el esófago y la piel, el cartílago y los huesos adyacentes. La mitad de los pacientes que tienen un carcinoma indiferenciado de tiroides presentan compresión considerable de las estructuras del cuello que puede provocar disnea, disfagia, disfonía y dolor. Entre un 25% y 50% de los pacientes presentan adenopatías o metástasis a distancia, generalmente pulmonares. Por último, es habitual hallar antecedentes de bocio de larga data y pruebas funcionales tiroideas indicativas de eutiroidismo (pese a la extensa destrucción glandular)²⁶.

Criterios Diagnósticos

El extendido contiene diversos grados de celularidad, pero generalmente es de celularidad moderada a abundante. Las células neoplásicas están aisladas o dispuestas en grupos de diversos tamaños. Las células neoplásicas son epitelioides (redondeadas a poligonales) o fusiformes y pueden ser desde pequeñas a gigantes. Algunos tumores contienen células “plasmocitoides” o “rabdoideas”. Los núcleos presentan agrandamiento, irregularidad, pleomorfismo, condensación de la cromatina y paracromatina dispersa, nucléolo irregular prominente, inclusiones intranucleares, ubicación excéntrica y puede observarse multinucleación. Es probable observar necrosis, inflamación intensa (en la que predominan los neutrófilos, el cual le otorga el aspecto de absceso) y tejido conjuntivo fibroso. En algunos casos, son evidentes las células gigantes con aspecto de osteoclasto (no neoplásicas). Se observan neutrófilos en el citoplasma de las células tumorales. Es habitual observar numerosas figuras mitóticas anómalas²⁶.

El carcinoma escamoso de tiroides representa 1% o menos de los tumores malignos de tiroides. Al igual que el indiferenciado, afecta a las personas añosas y tiene mal pronóstico. Es un tumor maligno que solo presenta diferenciación escamosa²⁶.

Criterios Diagnósticos

Los extendidos citológicos están compuestos casi con exclusividad por células grandes, pleomorfas y queratinizadas. Puede haber necrosis²⁶.

TUMORES METASTÁSICOS Y LINFOMAS

Los carcinomas que suelen generar metástasis tiroideas con más frecuencia son los de pulmón, mama, piel (en especial, el melanoma) colon y riñón. La incidencia de las metástasis tiroideas difiere entre las series quirúrgicas y las autopsias (2,7% a 4%)¹⁸.

Los carcinomas metastásicos suelen manifestarse inicialmente de tres formas diferentes. Pueden generar:

- Múltiples nódulos pequeños aislados (de menos de 2cm)
- Nódulos únicos de gran tamaño
- Compromiso difuso

El linfoma maligno puede originarse en la tiroides como tumor primario o bien comprometer la glándula como parte de una enfermedad sistémica. La mayor parte de los linfomas primario de tiroides son de linfocitos B. los linfomas representan aproximadamente 5% de todas las neoplasias tiroideas y suelen estar asociados a tiroiditis de Hashimoto. No es frecuente que la tiroides se vea afectada por linfoma de Hodgkin ni plasmocitomas²⁶.

Criterios Diagnósticos de Linfoma:

Los extendidos suelen ser muy celulares y las células son poco cohesivas redondeadas a algo ovaladas. El fondo del extendido contiene numerosos cuerpos linfoglandulares, que se aprecian mejor con tinciones de Romanowsky o en extendidos secados al aire. Las células de linfoma de la zona marginal tienen el doble de tamaño que los linfocitos maduros pequeños. Los núcleos tienen cromatina vesicular “abierta” (cuando se emplea la tinción de Papanicolaou) y nucléolo pequeño. Las células de los linfomas B difusos de células grandes tienen citoplasma basófilo moderado a abundante en los extendidos secados al aire y coloreados con tinciones de Romanowsky. Los núcleos presentan cromatina condensada y uno o más nucléolos prominentes²⁶.

ANTECEDENTES

En Nicaragua hay varias monografías que tratan sobre las enfermedades tiroideas para optar a títulos de Medicina General^{5,6,7}, y especialidades de Cirugía General^{8,9,10,11}, Radiología^{12,13}, Medicina Interna¹⁴ y patología principalmente. En lo que se refiere a la especialidad de patología, Aburto¹⁵, calcula la incidencia de las enfermedades tiroideas encontradas en 205 pacientes en el transcurso de 5 años (1993-1997) en el hospital regional de la ciudad de León mientras que Orozco¹⁶ estudia la correlación entre los resultados citológicos e histológicos de todos los pacientes sometidos a la biopsia por aguja fina del tiroides en este mismo hospital sobre el periodo 1997-2003, encontrándose como valores de la citología una sensibilidad de 100% y una especificidad de 82% situados en los rangos reportados en otros trabajos y el estudio de la concordancia entre los hallazgos ecográficos y citohistológicos en la determinación de las enfermedades tiroideas en el hospital militar escuela Dr. Alejandro Dávila Bolaños, en el periodo comprendido de enero del año 2008 a junio 2010 donde la Dra. Karla Alvarado concluyó que la concordancia entre citología e histología se encuentra alterada por la presencia de una elevada tasa de Falsos Negativos (28.6%) y este hecho no se debe a la presencia de nódulos no palpables, sino a fallas en la técnica de toma de muestra, procesamiento y lectura del patólogo, etc. Esta alteración es aún mayor (41.2% de Falsos Negativos) en el caso de la relación entre ultrasonido e histología. Y que el diagnóstico por ultrasonido aunque menos preciso que el de la biopsia por aguja fina constituye una buena guía en la detección tanto de los nódulos benignos como los malignos lo que es de utilidad al momento de indicar la biopsia por aspiración con aguja fina¹⁷.

Dada la importancia de la biopsia por aguja fina como método de diagnóstico y el elevado falso negativo (28.6%) visto en el último estudio hecho en esta institución es importante estudiar nuevamente el grado de acuerdo que tienen los resultados de las biopsias con aguja fina y ultrasonido en comparación con el diagnóstico histológico.

PLANTEAMIENTO DEL PROBLEMA

¿Cuál es el grado de acuerdo entre los hallazgos ecográficos y citohistológicos en la determinación de las enfermedades tiroideas en el Hospital Militar Escuela Dr. Alejandro Dávila Bolaños de Junio 2015 a Mayo del 2017?

JUSTIFICACIÓN

Debido a la frecuencia con que se presentan las patologías tiroideas en el Hospital Militar Escuela Dr. Alejandro Dávila Bolaños, este estudio trata de conocer la utilidad de la BAAF y la ecografía de tiroides para establecer el abordaje clínico más adecuado a los pacientes.

OBJETIVOS

OBJETIVO GENERAL:

Establecer el grado de acuerdo entre los hallazgos ecográficos y citohistológicos en la determinación de las enfermedades tiroideas en el Hospital Militar Escuela Dr. Alejandro Dávila Bolaños de Junio 2015 a Mayo del 2017?

OBJETIVOS ESPECÍFICOS:

1. Describir las características sociodemográficas de la población de pacientes del estudio.
2. Identificar los diagnósticos establecidos a través del ultrasonido
3. Conocer los diagnósticos citopatológicos establecidos a través del estudio de la biopsia por aspiración con aguja fina del tiroides.
4. Identificar los diagnósticos obtenidos a través del estudio histológico de las piezas quirúrgicas.
5. Determinar la validez de los diagnósticos emitidos por biopsia por aguja fina del tiroides y ultrasonido.
6. Establecer el grado de acuerdo entre los hallazgos de ecografía y los de histología
7. Evaluar el grado de acuerdo entre los hallazgos de citología y los de histología

DISEÑO METODOLÓGICO

Tipo de estudio:

Estudio descriptivo de corte transversal.

Universo: Pacientes operados del tiroides (tiroidectomía total, subtotal o hemitiroidectomía) en el periodo comprendido de Junio 2015 a Mayo 2017.

Muestra: Pacientes con patologías tiroideas en el periodo del estudio y que además tuvieran BAAF, Ultrasonografía y estudio histológico.

Fuentes de información:

Son de tipo secundario, se obtuvieron de la revisión de:

- Los expedientes clínicos de los pacientes de la población en estudio
- Los libros de registro del departamento de patología (copia de resultados de BAAF y del estudio histopatológico).

Instrumentos de recolección de datos:

Ficha de recolección de información, basada en los datos del expediente de los pacientes, el cual cuenta con sus datos personales (edad, sexo), los resultados existentes de los diagnósticos preoperatorios (ultrasonido, biopsia por aguja fina) y postoperatorios (biopsia quirúrgica definitiva).

Procesamiento y presentación de los datos

Software SPSS 22.

Criterios de inclusión:

Todos los pacientes con patología tiroidea que se le realizó su respectivo estudio ecográfico, citológico, histopatológico, y procedimiento quirúrgico en el HMEADB en el periodo comprendido de Junio 2015 a Mayo 2017.

Criterios de exclusión

Se excluyeron en particular del estudio los pacientes que se efectuaron ya sea el ultrasonido, la BAAF o la biopsia quirúrgica en otro centro hospitalario y pacientes que no se les realizó procedimiento quirúrgico.

VARIABLES DEL ESTUDIO

Número de caso:

Datos del paciente

- Edad
- Sexo
- Sitio de aspiración:

Hallazgos ecográficos:

- Número de nódulos
- Bordes de los nódulos (bien definidos, poco definidos)
- Aspecto del nódulo (sólido, quístico, mixto)
- Ecogenicidad de los nódulos (Hipoecoicos, Isoecoicos, Hiperecoicos)
- Calcificación (en cáscara de huevo, grosera, microcalcificaciones)
- Linfadenopatía cervical (Si, No)

- Invasión extra capsular del nódulo (Si. No) Doppler (Patrón de flujo periférico, patrón de flujo intranodular, sin flujo)
- Otro.

Resultados de la BAAF:

- Muestra Inadecuada o “No-diagnóstico”:
- Negativo para malignidad.
- Positivo para malignidad:
- Sospechoso para malignidad

Resultados de histología:

Patología benigna

- Quiste simple
- Bocio simple
- Bocio multinodular
- Tiroiditis de Hashimoto
- Tiroiditis granulomatosa (sub-aguda o de Quervain)
- Tiroiditis linfocítica crónica
- Adenoma folicular
- Hiperplasia de células de Hürthle
- Hiperplasia de células C
- Hiperplasia nodular

Patología maligna:

- Carcinoma papilar
- Carcinoma folicular
- Carcinoma de células de Hürthle
- Carcinoma medula
- Carcinoma anaplásico
- Linfoma

Invasión capsular y/o vascular.

OPERACIONALIZACIÓN DE VARIABLES

<u>Variable</u>	<u>Concepto</u> (Definición operacional)	<u>Indicador</u>	<u>Escala</u>	<u>Valor</u>
Edad	Tiempo transcurrido desde el nacimiento hasta el día en que se realizó la cirugía al paciente	Años cumplidos por el paciente al momento de la cirugía de tiroides	Ordinal	<u>Grupos etarios</u> (años) 20-29 30-39 40-49 50-59 60-69
Sexo	Características fenotípicas de los pacientes en estudio.	Características fenotípicas de los pacientes incluidos en el estudio	Nominal	0 =Femenino 1=Masculino
Sitio de aspiración	Sitio anatómico de la glándula tiroidea del cual se obtuvo la muestra por aspiración		Nominal	1= Lóbulo derecho 2= Lóbulo izquierdo 3= Istmo 4 = Ambos lóbulos
Hallazgos de la prueba ecográfica	Proporciona imágenes por reflexión y refracción de ondas sobre la glándula tiroidea	Brinda información respecto al tamaño, volumen, y criterios ecográficos de benignidad y malignidad (bordes definidos o no del nódulo, aspecto sólido, quístico o mixto del nódulo, Ecogenicidad del nódulo, calcificación del nódulo, invasión extra capsular del nódulo; Linfadenopatías cervicales) y el Doppler valora la	Nominal	Patología nodular: 0 = Benigna 1 = Sospechosa para Malignidad

		vascularización interna o periférica del nódulo.		
Diagnósticos de la citología del tiroides (BAAF)	Diagnóstico de patología determinado a través de los hallazgos citológicos al examen con microscopia óptica del espécimen al utilizar tinción de papanicolau	Las características de cada una de las modalidades observadas al microscopio	Ordinal	<p>0 = Negativo para malignidad</p> <p>1 = sospechoso para malignidad</p> <p>2 = Positivo para malignidad</p> <p>3 = muestra inadecuada</p>
Correlación entre los hallazgos de ultrasonido y los resultados de histología	Estimación del grado de adecuación entre los resultados de ultrasonido y los histológicos	<p>-Sensibilidad</p> <p>- Especificidad</p> <p>-Valor predictivo positivo</p> <p>-Valor predictivo negativo</p>	Razones	Del 0 al 100%
Diagnóstico histológico con la tinción con H-E	Diagnóstico de patología determinado a través de los hallazgos histológicos al examen con microscopia óptica del espécimen al utilizar tinción con Hematoxilina y Eosina	Entidad patológica asignada a cada paciente del estudio con el método histológico tras el estudio de la biopsia de la tiroides	Nominal	<p>0: <u>Patología benigna</u> Quiste, Bocio, Bocio multinodular, T. de Hashimoto Tiroiditis granulomatosa (sub-aguda o de Quervain) -Tiroiditis linfocítica crónica - Adenoma folicular - Hiperplasia de células de Hürthle - Hiperplasia de células C -Hiperplasia nodular</p> <p>1: <u>Patología maligna:</u> - Carcinoma papilar</p>

				<ul style="list-style-type: none"> - Carcinoma folicular - Carcinoma medular -Carcinoma anaplásico - Carcinoma de células de Hürthle - Linfoma
Correlación citológica / Histológica	Estimación del grado de adecuación entre los resultados citológicos y los de histopatología	Sensibilidad (probabilidad de que los especímenes malignos sean detectados correctamente por la citología)	Razones	Porcentajes
		Especificidad (probabilidad de que los especímenes benignos sean detectados correctamente por la citología)	Razones	
		Valor Predictivo positivo (Capacidad de la prueba citológica a detectar especímenes malignos)	Razones	
		Valor predictivo negativo (Capacidad de la prueba citológica a detectar especímenes benignos)	Razones	

RESULTADOS

En el periodo de junio 2015 a mayo 2017 se le realizaron a 158 pacientes biopsias por aguja fina y ecografías de tiroides, a 39 de los cuales se les realizaron intervenciones quirúrgicas, los cuales constituyeron la muestra de nuestro estudio.

Características sociodemográficas de los pacientes:

En la muestra predominaron las mujeres con 84.6% (Tabla 1).

La mayoría de los pacientes se ubicaron en el grupo etáreo de 30-39 años (35.9%) seguido por el grupo 40-49 años (30.8%), el de 50-59 años alcanza el 17.9%, mientras que el grupo menos afectado fue el de 60-69 años (3%) (Tabla 2).

Diagnósticos establecidos a través del ultrasonido:

El ultrasonido reveló que la mayoría de los pacientes tenían un nódulo dominante de tamaño superior o igual a 1 cm. (79.5%) y sólo 20.5% de ellos tenían un nódulo dominante inferior a 1 cm. (Tabla 3).

El examen ecográfico puso en evidencia 15 pacientes (38.5%) cuyos nódulos eran “**benignos**” (es decir no presentan ninguno de los criterios ecográficos de malignidad descritos en el Anexo A). Los otros 24 (61.5%) eran “**sospechosos para malignidad**” (es decir presentaban al menos uno de los criterios ecográficos de malignidad) (Tabla 4).

La tabla 5 precisa los criterios ecográficos que afectan a los pacientes con nódulos sospechosos de malignidad. Los criterios ecográficos que se presentan con más frecuencia son la hipoecogenicidad (28 casos), seguido de los bordes poco o mal definidos (19 casos), luego de la vascularización interna (16 casos) y, por último, la micro calcificación (9 casos).

Resultados de la Biopsia por Aspiración con Aguja Fina (BAAF).

El lóbulo derecho fue el sitio donde se realizaron más aspiraciones (61.5%) seguido por el lóbulo izquierdo (33.3%), ambos lóbulos (2.6%) y el istmo (2.6%) (Tabla 6).

El diagnóstico más frecuente por BAAF fue el de lesiones “sospechoso de malignidad” (53.8%), seguida por lesiones “negativas para malignidad” (35.9%), y lesiones “positivas malignidad” (10.3%) (Tabla 7).

Diagnósticos histopatológicos

Los resultados histopatológicos mostraron un predominio de lesiones “**malignas**” (71.8%) sobre las “**benignas**” (28.2%) (Tabla 8).

Las **lesiones benignas** estaban conformadas por bocio nodular o multinodular 5 de los 39 casos (11.5%), bocio folicular 2 de los 39 casos (5.1%), Tiroiditis de Hashimoto 2 de los 39 casos (5.1%), Adenoma Folicular 1 de los 39 casos (2.6%), e Hiperplasia Nodular de células de Hurthle 1 de los 39 casos (2.6%). Las **lesiones malignas** fueron el carcinoma papilar convencional, 27 de los 39 casos (96.4%), seguido del Carcinoma folicular 1 de los 39 casos (3.6%) (Tabla 10).

Validez de los diagnósticos emitidos por biopsia por aspiración de aguja fina y ultrasonido

El ultrasonido (tabla 11) tuvo una sensibilidad del 75%, una especificidad del 73%, Valor predictivo positivo del 88%, Valor predictivo negativo del 53%, y la Tasa de Falsos Positivos fue del 27% y la Tasa de Falsos Negativos fue del 25%.

La Biopsia por aspiración de aguja fina (tabla 12) tuvo una sensibilidad del 93%, una especificidad del 100%, Valor Predictivo Positivo del 100%, Valor Predictivo Negativo del 85%, y la Tasa de Falsos Positivos fue del 0% y de Falsos Negativos fue del 7%.

Grado de concordancia entre los resultados de la prueba de ultrasonido y los resultados histológicos

El Test de Khi-2 de Pearson entre los diagnósticos ecográficos e histológicos fue de 7.6, con grado de libertad de 1 y nivel de significancia estadística de 0.006.

El índice de Kappa entre los diagnósticos ecográficos e histológicos fue de 0.4, con un nivel de significancia estadística de 0.006.

Grado de concordancia entre los resultados de la biopsia por aspiración de aguja fina y los resultados histológicos

El Test de Khi-2 de Pearson entre los diagnósticos ecográficos e histológicos fue de 30.643, con grado de libertad de 1 y nivel de significancia estadística de 0.000.

El índice de Kappa entre los diagnósticos ecográficos e histológicos fue de 0.880, con un nivel de significancia estadística de 0.000.

DISCUSIÓN

- ❖ El ultrasonido tiroideo es muy importante en la evaluación de los nódulos; se requiere de la biopsia por aspiración con aguja fina solo para un nódulo que es sospechoso; por lo tanto es muy importante para el radiólogo ver las características individuales de un nódulo tiroideo y conocer con exactitud que constituye un nódulo etiquetado como “sospechoso”⁽²⁸⁾. En el presente estudio el sexo más afectado por patología tiroidea resulta ser el femenino, como es confirmado en toda la bibliografía revisada. Sin embargo la relación mujer/hombre (33/6) en el estudio es superior a la encontrada en la literatura extranjera⁽²⁸⁾ (4/1) e incluso a la encontrada en Nicaragua (12/1)⁽¹⁷⁾. Este sesgo se debe probablemente al uso en el estudio de una muestra relativamente pequeña (39 pacientes) no representativa de todos los pacientes con enfermedad tiroidea sino solo de los que fueron sometidos a cirugía.
- ❖ El porcentaje mayor de pacientes lo constituyeron los grupos etarios entre 30 y 49 años, con una media de edad de 32.5 años, lo cual se relaciona con la literatura⁽²⁸⁾.
- ❖ El carcinoma papilar representó la lesión maligna más frecuente, esto es ampliamente confirmado por la bibliografía, en la cual el 80% de los carcinomas son de tipo papilar⁽³¹⁾.
- ❖ El diagnóstico por **ultrasonido es una buena guía** para detectar tanto los nódulos benignos como malignos para la adecuada indicación de la biopsia por aguja fina antes de la cirugía⁽²⁸⁾.
- ❖ En este estudio la gran mayoría de los nódulos son palpables, midiendo más de 1cm, a diferencia de lo descrito en la literatura revisada en la que refieren que apenas del 4-7% de los nódulos tiroides son palpables; sin embargo está establecido que el riesgo de carcinoma tiroideo es igual tanto para los nódulos palpable y no palpables⁽²⁶⁻²⁷⁾.
- ❖ Se observó que del rastreo ecográfico realizado a los 39 pacientes, el 61.5% de ellos se concluyeron como sospechosos de malignidad, a diferencia de lo establecido por la literatura en la que determinan que hasta el 35% de los resultados ecográficos son de índole benigna⁽²⁸⁾; este resultado puede ser secundario al hecho de que en los criterios de inclusión del presente estudio los pacientes debían haber tenido intervención quirúrgica, por ende la mayoría debía constar con algún criterio de sospecha para que se le realizase el procedimiento quirúrgico.
- ❖ De los criterios ecográficos que afectan a los pacientes con nódulos sospechosos de malignidad, encontramos que la mayoría eran la hipoecogenicidad, bordes poco definidos; y microcalcificaciones; y esto coincide con la literatura revisada en la que establecen, que con estos 3 parámetros el estudio ecográfico puede llegar a tener un valor predictivo positivo del 70%⁽³⁰⁾ y en ausencia de esta combinación tiene un valor predictivo negativo mayor del 98%, indicando un bajo riesgo (<2%) para malignidad⁽³⁰⁾.
- ❖ En cuanto a los resultados de la biopsia por aspiración de aguja fina; el lóbulo derecho fue el sitio donde se realizaron más aspiraciones; y aunque no se encontró que tuviese alguna importancia dicho resultado en comparación con lo descrito en la literatura, si cabe recalcar que el hecho de que apenas solo un 2.6% de punciones fue en ambos lóbulos, coincide con la literatura de que las neoplasias tiroideas malignas son de crecimiento lento y cuando se realiza el tamizaje al paciente; generalmente solo está afectado un lóbulo⁽³⁴⁾.
- ❖ El resultado de aspiración por aguja fina que más encontramos fue el de “malignidad” (53.8%), lo cual no coincide con la literatura dado que se estima que solo el 10.3% de los resultados

de las biopsias por aspiración con aguja fina arrojan resultado maligno⁽²⁹⁾; considero este sesgo sea debido a que dichos pacientes para cumplir los criterios de inclusión debían de tener una tiroidectomía y para ser llevados a dicha intervención tenían que tener un diagnóstico previo de malignidad; sin embargo en cuanto a los “sospechosos para malignidad” que fue del 12.8%; si concuerdo lo encontrado en la literatura en la que se estima que para el diagnóstico sospechoso de malignidad es apenas del 8.3-10%⁽²⁹⁾.

- ❖ En cuanto a los resultados histopatológicos, el diagnostico que predomino fue el de lesiones malignas; y aunque si se observa una discordancia con lo revisado en la literatura, donde establecen que hasta un 65% de la patología tiroidea es benigna⁽³¹⁾; considero este sesgo sea secundario a los criterios de inclusión ya que generalmente son las patologías malignas las que se intervienen quirúrgicamente.
- ❖ Las lesiones benignas más comunes encontradas fueron Bocio multinodular, Bocio folicular y Tiroiditis de Hashimoto; lo que coincide con la literatura revisada; en la que describen que del 80% de los diagnósticos benignos el 62% corresponde a hiperplasia nodular y un 18% a Tiroiditis⁽³²⁾.
- ❖ El diagnóstico histopatológico maligno más común encontrado fue el Carcinoma Papilar (96.4%) y esto coincide con lo descrito en la literatura, la cual refiere que el Carcinoma Papilar representa más del 80% de todos los tumores malignos tiroideos⁽³¹⁾.
- ❖ El ultrasonido (tabla 11) tuvo una sensibilidad del 75%, un especificidad del 73%, algo relativamente parecido a lo descrito por la literatura en donde determinan que la ecografía tiene una sensibilidad que oscila entre el 63% y 94%, una especificidad del 61%-95%^(18,19,20). El Valor predictivo positivo del 88%, Valor predictivo negativo del 53%, y la Tasa Falsos Positivos fue del 27% y la Tasa de Falsos Negativos fue del 25%; esto coincide con la literatura sin embargo se debe de tomar en cuenta que estos porcentajes pueden variar dependiendo de las características ecográficas del nódulo tomándose en cuenta que si por ejemplo el nódulo presenta márgenes irregulares la sensibilidad del ultrasonido es del 17.4-77.5% y la especificidad es del 38.9%-85.0% y si son cambios en la ecogeneidad la sensibilidad va del 26.5%-87.1% y la especificidad del 43.4%-94.3%⁽²⁸⁾.
- ❖ La Biopsia por aspiración de aguja fina (tabla 12) tuvo un sensibilidad del 93%, una especificidad del 100%, Valor Predictivo Positivo del 100%, Valor Predictivo Negativo del 85%, dichos resultados concuerdan con lo encontrado en la literatura y aunque la Tasa de Falsos Positivos fue del 0% y de Falsos Negativos fue del 7%; se ha visto que esto puede variar de un autor a otro pero que generalmente ambos son menores del 5%; sin embargo los porcentajes de Falsos Negativos son generalmente subestimados porque se basan únicamente en aquellos pacientes que se sometieron a resección quirúrgica de los nódulos previamente aspirados y se estima que en la actualidad solo el 18% de los pacientes que tienen Biopsia por aspiración con aguja fina se tratan quirúrgicamente⁽²⁸⁾.
- ❖ Del grado de acuerdo entre los resultados de la prueba de ultrasonido y los resultados histológicos; el valor del Khi-2 de Pearson (tabla 13) muestra que los resultados de ultrasonido y los de histología sobre la malignidad/benignidad de los nódulos tiroideos no son independientes (en lenguaje no estadístico, **son dependientes**) con un nivel de significancia de 6 por mil (0.006) muy inferior al límite aceptado para rechazar la independencia entre los dos resultados cuyo valor es 0.05. Dicho de otra manera, se puede rechazar la independencia (o aceptar el grado de dependencia) entre los resultados de ultrasonido y los histológicos con una probabilidad de 99.4% bien superior al límite aceptado de 95%. Se pueden precisar aún

más las conclusiones anteriores utilizando el **índice de concordancia Kappa** entre los resultados de ultrasonido y los histológicos. El índice de Kappa (cuyo valor varía entre “0” –la concordancia se debe solo al azar- y “1” la concordancia es máxima) obtenido comparando los diagnósticos ecográficos e histológicos (tabla 14) tiene por valor **0.43** (a un nivel de significación de 6 por mil). Esta cifra según la tabla de Landis y Koch significa que el **grado de acuerdo entre ambos resultados es moderado**.

- ❖ Del grado de acuerdo entre los resultados de la biopsia por aspiración de aguja fina y los resultados histológicos; el test del Khi-2 (tabla 15) revela -como en el caso del ultrasonido- que los diagnósticos de la BAAF y los de la histología no son independientes. Sin embargo revelan también que esta asociación es mucho más fuerte que en el caso del ultrasonido: En efecto, por una parte el valor del Khi-2 de Pearson es notablemente más alto en este caso que en el del ultrasonido (30.64 para la BAAF contra 7.60 para el ultrasonido) lo que significa que la distancia entre las frecuencias de los resultados observados y los esperados (los que se calculan bajo la hipótesis de independencia entre los resultados de la prueba y los histológicos) es más elevada en el caso de la BAAF y, por otra, el nivel de significancia es menor (es decir la probabilidad de rechazar la hipótesis de independencia es más elevada) en el caso de la BAAF (nivel de significación menos de 0 milésimo) que en el caso del ultrasonido (6 milésimos) es decir una probabilidad mayor de grado de dependencia entre ambos diagnósticos BAAF e histológicos. Esta mejora es aún más evidente si se calcula el índice de Kappa para la BAAF (tabla 16) cuyo valor en este caso es 0.880 (grado de acuerdo calificado de **muy bueno** en la tabla de Landis y Koch entre los resultados BAAF e histológicos) contra sólo 0,430 (grado de acuerdo moderado) y con un nivel de significancia aún más bajo que en el caso del US.

CONCLUSIONES.

1. La patología del tiroides afectó más a personas de mediana edad y del sexo femenino.
2. Los diagnósticos establecidos por ultrasonido más comunes fueron: sospechoso de malignidad (61.5%) y benigno (38.5%) y de estos las características más comunes que orientaban a algo sospechoso de malignidad fueron la hipoecogenicidad y los bordes mal definidos.
3. El diagnóstico más común de la biopsia por aspiración por aguja fina fue el de malignidad (53.8%).
4. El diagnóstico histopatológico que predominó fue el maligno (71.8%), el cual correspondió a Carcinoma Papilar del tiroides (96.4%).
5. El diagnóstico por ultrasonido aunque menos preciso que el de la biopsia por aguja fina constituye una buena guía en la detección tanto de los nódulos benignos como los malignos lo que es de utilidad al momento de indicar la biopsia por aspiración con aguja fina.
6. El grado de acuerdo de ultrasonido e histología, es inferior, dado a la alta tasa de Falsos Negativos (25%).
7. El grado de acuerdo entre la citología y la histología se encuentra poco afectado y es por la presencia de una tasa de Falsos Negativos de solo 7% y este hecho se debe a la presencia de nódulos menores de 10 mm, porque son carcinomas micropapilares fallando así la técnica de toma de muestra, y por ende la lectura e interpretación del médico patólogo. A pesar de sus limitaciones, la biopsia por aspiración con aguja fina es una técnica fiable, rápida, económica, bien tolerada y con mínimo riesgo de complicación.

RECOMENDACIONES.

1. Continuar utilizando en el servicio de patología el Sistema Bethesda para el diagnóstico citológico de la patología tiroidea.
2. Dada la existencia de parámetros para el reporte radiológico (ecográfico) del estudio de la glándula tiroides, es necesario que los especialistas en radiología unifiquen los criterios ecográficos existentes (Ver anexo A) o mejor aun implementando el uso de los criterios TIRADS (Thyroid Imaging Reporting and Data System) en los reportes ecográficos de los nódulos tiroideos a fin de estandarizar y categorizar adecuadamente los nódulos del tiroides (26) y que dichos resultados le sean de utilidad en la toma de decisiones al equipo interdisciplinario de médicos involucrado en la atención del paciente.
3. Que los resultados de ultrasonido sean uno de los insumos de importancia a considerar por los médicos clínicos (médico internista y endocrinólogo) para la indicación adecuada de la BAAF de acuerdo a los criterios establecidos para tal fin y de ayuda al médico patólogo para el adecuado abordaje citológico del paciente.
4. Con el fin de reducir la tasa de falsos negativos inducida en gran parte por la no realización de BAAF con guía ultrasonografica, se recomienda que todas las biopsias por aguja fina de tiroides sean guiadas por ecografía y no sólo en el caso de los nódulos no palpables, tal como se pudo corroborar en el presente estudio.
5. Poner en practica la realización de la “Hoja de captura de datos del paciente con nódulo tiroideo” (Anexo D); realizada por la Tte. Pro. Dra. Fátima E. Gaitán Vallecillo, para llevar un control más adecuado del tamizaje del paciente.
6. De manera más general promover una mejor comunicación entre los especialistas participando todos en el diagnóstico de las enfermedades tiroideas (radiólogos, patólogos, endocrinólogos y cirujanos) a fin de ofrecer la mejor atención y alternativa de tratamiento a los pacientes.

BIBLIOGRAFÍA

1. Hoyes AD, Kershaw DR. Anatomy and development of the thyroid gland. *Ear Nose Throat J* 1985, 64: 318-333.
2. Sugimaya S. The embryology of the human thyroid gland including ultimobranchial body and others related. *Ergeb Anat Entwicklungsgesch* 1971, 44: 3-111.
3. De Felice M, Di Lauro R. Thyroid development and its disorders: genetics and molecular mechanisms. *Endocr Rev* 2004, 25: 722-746.
4. Stephen Nussey and Saffron Whitehead; *Endocrinology-An Integrated Approach*; St. George's Hospital Medical School, London, UK; Oxford: BIOS Scientific Publishers; 2001.
5. Doña C., *Patología de la glándula tiroides*, Monografía para optar al título de Medicina General, UNAN- León; Junio 1987.
6. Jerez Quezada H., *Correlación Clínica de laboratorio e histopatología en pacientes con Enfermedad Nodular del Tiroides Procedentes de dos Unidades de Salud de Managua Julio 1992-October 1993*, Monografía para optar al título de Medicina General, UNAN-Managua; Junio 1994
7. Browne Traña C.V. y Cuadra Castillo M.L., *Complicaciones ocasionadas por el tratamiento quirúrgico de las enfermedades de la glándula tiroides, en pacientes intervenidos en el Hospital Escuela Antonio Lenin Fonseca entre Enero 2001-junio2005*, Monografía para optar al título de Medicina General, UNAN-Managua; Mayo 2006
8. Escorcia Flores F., *Cáncer de tiroides en el Hospital-escuela Dr. Oscar Danilo Rosales A. 1986-1985*, Monografía para optar al título de Especialista en Cirugía General, UNAN-León, 1986.
9. Zepeda castilla E., *Factores pronósticos del carcinoma diferenciado de tiroides*, Monografía para optar al título de especialista en cirugía general, UNAN-Managua, 2004
10. Salamanca Madriz E.J., *Manejo del nódulo tiroideo: Departamento de Cirugía, Hospital Escuela Oscar Danilo Rosales Argüello: enero 1995 a diciembre 2000*, Monografía para optar al título de Especialista en Cirugía General, UNAN-León, 2001
11. Berríos Quezada T.E., *Complicaciones tempranas de la cirugía tiroidea en el HEODRA-León Enero 1997-Diciembre 2002*, Monografía para optar al título de Especialista de Cirugía General, UNAN-León, Nicaragua, 2003
12. Chamorro Muñoz E.J., *Dimensiones de la glándula tiroides, en adultos sin patología tiroidea, que acudieron al hospital escuela Dr. Roberto Calderón Gutiérrez, durante el periodo julio 2007-enero 2008*, UNAN-Managua, 2008.
13. Alvarez Aragón E., *hallazgos ecográficos y citopatológicos en pacientes con patología tiroidea, a los cuales se le realizo P.A.A.F. dirigida por ultrasonido en el servicio de imagenología, del hospital militar escuela Dr. Alejandro Dávila Bolaños, en el periodo comprendido junio a noviembre 2009*, Monografía para promover al tercer año de residencia en radiología.

14. Coronado Reyes E., Correlación clínico-cito-patológico de pacientes con lesiones tiroideas procedentes de 3 unidades de salud, Managua junio 1991-noviembre 1992, Trabajo para optar al título de Especialista en Medicina Interna Medicina Interna, Managua, Nicaragua, 1993.
15. Aburto Ramírez C.P., Serie de casos de pacientes con diagnóstico de lesiones benignas de la tiroides en el hospital escuela Dr. Oscar D. Rosales A. de junio 1993 – junio 1997, Monografía para optar al título de la especialidad en patología, UNAN-León, Nicaragua 1998.
16. Orozco Berríos E., Biopsia por aguja fina de Tiroides y su correlación con los resultados histopatológicos realizados en el departamento de patología de enero 1997 a diciembre 2003, Monografía para optar al título de de especialista en patología, UNAN- León; marzo 2004.
17. Alvarado Paiz K., Concordancia entre los hallazgos ecográficos y citohistológicos en la determinación de las enfermedades tiroideas en el hospital militar escuela dr. alejandro davila bolaños, en el periodo comprendido de enero del año 2008 a junio del año 2010, Monografía para optar al título de especialista en patología, UNAN-Managua; marzo 2011.
18. Carol M. Rumack M.D. Stephanie R. Wilson M.D. J. William Charboneau, M.D. Jo Ann M. Johnson, M.D. Diagnostico por Ecografia; 735-770.
19. Jenny K. Hoang, MBBS, FRANZCR, Wai Kit Lee, MBBS, FRANZCR., Michael Lee, MBBS., Daryl Johnson, MBBS., Stephen Farrell, MBBS, FRACS. US features of Thyroid Malignancy: Pearls and Pitfalls. RadioGraphics, 2007.
20. Min Jung Kim, M.D. Eun-Kyung Kim, M.D. Sung Il Park, M.D. Byung Moon Kim, M.D. JinYoung Kwak, M.D. Soo Jin Kim, M.D. Ji Hyun Youk, M.D. Sung Hee Park, M.D. US-guided fine needle aspiration of thyroid nodules: Indications, techniques, results, Radiographics 2008.
21. Dra. M. E. Lanfranchi, Ecografía de Tiroides.
22. Arun C. Nachiappan, MD., Zeyad A. Metwalli, MD., Brian S. Hailey, MD., Rishi A. Patel, MD., Mary L. Ostrowski, MD., David M. Wynne, MD. The Thyroid: Review of imaging and biopsy techniques with radiologic-pathologic correlation. RadioGraphics, 2014.
23. Niamh M. Hambly, Mithat Gonen, Scott R. Gerst, Duan Li, Xiaoyu Jia, Svetlana Mironov, Debra Sarasohn, Stephen E. Fleming, Lucy E. Hann. Implementation of evidence-based guidelines for Thyroid Nodule Biopsy: A model for establishment of practice standards. AJR, 2011.
24. Paraino P.N., Sepúlvera A.N., Lillo R.G., Pineda P.B., Liberman C.G., Rev. Med. Chile v.128 n.4, Santiago abr.2000.
25. Latorre G.S. In Fundamentos de Medicina, Endocrinología, Corporación para investigaciones biológicas, sexta edición, 2005, capítulo 5, p.100.
26. Hegedus L. Clinical practice. The thyroid nodule. N Engl J Med 2004; 351: 1764-71.
27. Cooper DS, Doherty GM, Haugen BR, Kloos RT, Lee SL, Mandel SJ, et al. Management guidelines for patients with thyroid nodules and differentiated thyroid cancer. Thyroid 2006; 16: 109-42
28. Ram N, Hafeez S, Qamar S, Hussain SZ, Asghar A, Anwar Z, Islam N. Diagnostic validity of ultrasonography in thyroid nodules. 2015 Aug;65(8):875-8.

29. Reiners, C. et al. Prevalence of thyroid disorders in the working population of Germany: ultrasonography screening in 96,278 unselected employees. *Thyroid* 14, 926 (2004).
30. Wolinski, K., Szkudlarek, M., Szczepanek-Parulska, E. & Ruchala, M. Usefulness of different ultrasound features of malignancy in predicting the type of thyroid lesions: a meta-analysis of prospective studies. *Pol Arch Med Wewn* 124, 97 (2014).
31. Syed Z. Ali, Edmund S. Cibas et al. El Sistema Bethesda para informar la citopatología de tiroides. 2011; 8: 93.
32. Jinru Yang, Yan Song, Wei Wei, Litao Ruan, and Hong Ai. Comparison of the effectiveness of ultrasound elastography with that of conventional ultrasound for differential diagnosis of thyroid lesions with suspicious ultrasound features. *Oncol Lett.* 2017 Sep; 14(3): 3515–3521.
33. Raab SS1, Vrbic CM, Grzybicki DM, Sudilovsky D, Balassanian R, Zarbo RJ, Meier FA. Errors in thyroid gland fine-needle aspiration. *Am J Clin Pathol.* 2006 Jun;125(6):873-82.
34. Koyye Ravindranath Tagore and S. Ramineni Asok Kumar. Unusual Presentation of Papillary Microcarcinoma of Thyroid as Thigh Mass. Volume 2011 (2011), Article ID 651701, 2 pages.

Anexo A

TABLA ANEXO 1: CARACTERÍSTICAS ECOGRÁFICAS EN LA DIFERENCIACIÓN ENTRE NÓDULOS TIROIDEOS BENIGNOS Y MALIGNOS (*)()**

<u>CARACTERÍSTICAS</u>	<u>BENIGNO</u>	<u>MALIGNO</u>
<u>Contenido interno</u>		
Puramente quístico	++++	+
Quístico con tabiques delgados	++++	+
Sólido y quístico (mixto)	+++	++
Artefactos en cola de cometa	+++	+
<u>Ecogenicidad</u>		
Hiperecoicos	+++	+
Isoecoicos	+++	++
Hipoecoicos	+++	+++
<u>Halo</u>		
Halo fino	++++	++
Halo fino e incompleto	+	+++
<u>Bordes</u>		
Bien definidos	+++	++
Poco definidos	++	+++
<u>Calcificación</u>		
Calcificación en cáscara de huevo	++++	+
Calcificación grosera	+++	+
Micro calcificación	++	++++
<u>Doppler</u>		
Patrón de flujo periférico	+++	++
Patrón de flujo interno	++	+++

(*) Rumack, Carol M., *Ecografía Diagnóstica*, Elsevier, 3a ed. 2006.

(**) + Poco frecuente (<1%); ++ Baja probabilidad (1 a <15%); +++Probabilidad media (16 – 84%); ++++Probabilidad elevada (> 84%)

De la Tabla A se deduce que sólo existen criterios ecográficos relativos de benignidad y de malignidad.

ANEXO B

Ficha de recolección de datos
(Hospital Militar Dr. Alejandro Dávila Bolaños)
(Período: Junio2015-Mayo 2017)

I- DATOS GENERALES:

Procedencia: _____

No Expediente: _____

Edad: _____

Sexo: _____

Profesión: _____

Escolaridad: _____

II- DIAGNÓSTICO DE LABORATORIO

II-1 Resultados de pruebas de función tiroides

Fechas- Nivel de T3- Nivel de T4 – Nivel de TSH:

_____	_____	_____	_____
_____	_____	_____	_____
_____	_____	_____	_____
_____	_____	_____	_____

- Comentario: _____

II-2 Examen de ultrasonido

- Fecha: -----

II-2-1 *Localización y # de nódulos:*

<u>Localización</u>	<u># Nódulos</u>
---------------------	------------------

Lob. Derecho.	-----
---------------	-------

Lob. Izquierdo.	-----
-----------------	-------

Istmo	-----
-------	-------

- Comentario: _____

II-2-2 Dimensión de los nódulos:

- Nódulo No1: _____

- Nódulo No 2: _____

- Nódulo No 3: _____

- Otros Nódulos: _____

- Comentario: _____

II-2-3: Criterios ecográficos para nódulos sospechosos de malignidad incluyen:

- Nódulo sólido y quístico mixto
- Halo fino e incompleto
- Márgenes irregulares (poco definidos) o lobulados
- Microcalcificaciones
- Vascularización intranodular
- Metástasis ganglionar o signos de invasión extra capsular

- Comentario: -----

II-2-4: Patología de los nódulos:

- Benigno: _____

- Sospechoso de malignidad: -----

III-DIAGNÓSTICO POR BAAF

- Fechas BAAF: N01 _____ N02 _____

- Sitio de aspiración: No1 _____ No2 _____

III-1-Negativa para malignidad: No1 _____ No2 _____

-Comentario: _____

III-2-Positivo para malignidad: N01 _____ N02 _____

Comentario: _____

III-3- Sospechoso de malignidad: N01 _____ N02 _____

- Comentario: _____

III-4- Lesión folicular: No1 _____ No2 _____

(Un adenoma folicular y un carcinoma folicular no pueden diferenciarse a nivel de citología):

- Hiperplasia nodular de células de Hürthle
- neoplasia folicular

- Comentario: _____

III-5- Muestra inadecuada: N01 _____ N02 _____

- Comentario: _____

III- CIRUGÍA:

Fechas de la cirugía: No1 _____ No2 _____

III1-Lobectomía: _____

- Comentario: _____

III2-Tiroidectomía: _____

- Comentario: _____

IV- Diagnóstico histopatológico

No de quirúrgica: _____

Fechas resultados histológicos No1 _____ No2 _____

IV-1 Patología benigna: No1 _____ No2 _____

- Quiste simple
- Bocio simple coloideo
- Bocio multinodular
- Tiroiditis de Hashimoto
- Tiroiditis de granulomatosa sub-aguda D'Quervain
- Tiroiditis linfocítica crónica
- Adenoma folicular
- Hiperplasia nodular de célula de Hürthle
- Hiperplasia de células C

- Otro: _____

- Comentario: _____

VI-2 Patología maligna No1 _____ No2 _____

- Cáncer papilar: _____
- Cáncer folicular: _____
- Cáncer Medular: _____
- Carcinoma anaplásico: _____
- Carcinoma de células de Hürthle: _____
- Linfoma: _____

Comentario: _____

ANEXO C

El grado de eficacia de una prueba (BAAF o ecografía en este estudio) se aprecia tomando como patrón de oro los resultados histológicos de la pieza quirúrgica y se mide en base a la Tabla C1 de los resultados citológicos e histológicos cruzados:

Tabla C-1: Correlación entre la prueba y la Histología

Prueba	Histología		
	Benigna (-)	Maligna (+)	
Negativa (-)	VN	FN	
Positiva (+)	FP	VP	
Total	E- (Sanos)	E+ (Enfermos)	N

VP = Verdaderos Positivos (resultados positivos por ambos procedimientos: Prueba e histología)
 VN = Verdaderos Negativos (resultados negativos por ambos procedimientos: Prueba e histología)

FP = Falsos Positivos (resultados positivos de la prueba pero negativos para la biopsia histológica)

FN = Falsos Negativos (resultados negativos para la prueba pero positivos para la biopsia histológica)

E+ = Pacientes verdaderamente enfermos (con patología maligna del tiroides).

E- = Pacientes verdaderamente sanos (con patología benigna del tiroides).

N = número total de pacientes examinados

Estas mediciones permiten definir los parámetros siguientes de la prueba:

Sensibilidad: La sensibilidad de una prueba es la probabilidad de que un sujeto enfermo sea correctamente detectado por esta prueba:

$$S = \text{Sensibilidad} = \text{Probabilidad (Prueba+ / E+)} = VP / (VP + FN)$$

Especificidad: La especificidad de una prueba es la probabilidad de que un sujeto sano sea correctamente detectado por esta prueba:

$$E = \text{Especificidad} = \text{Probabilidad (Prueba- / E-)} = VN / (VN + FP)$$

Valor Predictivo Positivo: Es la capacidad de una prueba para detectar pacientes enfermos.

$$VPP = \text{Valor Predictivo Positivo} = \text{Prob. (E+ / Prueba+)} = VP / (VP + FP)$$

Valor Predictivo negativo: Es la capacidad de una prueba para detectar pacientes sanos.

$$VPN = \text{Valor Predictivo negativo} = \text{Prob. (E- / Prueba-)} = VN / (VN + FN)$$

Eficacia Global o Fiabilidad de la prueba: Mide la proporción de pacientes diagnosticados correctamente por la prueba

$$EG = (VP + VN) / N$$

Los FP y FN son los valores que miden la distancia entre los resultados obtenidos con la prueba y los histológicos (la referencia). Estas distancias relativas se miden mediante las dos tasas siguientes:

Tasa de Falsos Positivos: Es la fracción de pacientes sanos no detectados por la prueba

$$\text{Tasa de FP} = \text{Prob. (Prueba+ / E-)} = FP / (FP + VN)$$

Tasa de Falsos Negativos: Es la fracción de pacientes enfermos no detectados por la prueba

$$\text{Tasa de FN} = \text{Prob. (Prueba- / E+)} = FN / (FN + VP)$$

Según la literatura, la **biopsia por aguja fina de tiroides** tiene (tabla 1 del marco de ref.) valores relativamente elevados en cuanto a eficacia global (>95%), sensibilidad (43% - 98%),

especificidad (72% - 100%) y valores predictivo positivo (89% - 98%) y negativos (94% - 99%). Estos valores son más altos mientras más bajas son las tasas de falsos positivos (0% - 7%) y/o de falsos negativos (0.7%-11%). Para la **prueba ultrasonido** los resultados precisos, oscilan entre 63-94% para la sensibilidad y entre 61-95% para la especificidad (16).

ANEXO C

Metodología para clasificar los 4 nódulos (casos 5, 16, 21 y 39) cuyo resultados ecográficos no fueron explicitados por los radiólogos.

La tabla A del Anexo A del estudio de la Dra. Karla Alvarado Páiz da 16 de las características US más importantes de los nódulos tiroideos. Cada característica tiene una cierta probabilidad de figurar en nódulos benignos y malignos. Sin embargo cinco de ellas figuran más en los nódulos malignos que en los benignos, estas son: ser “hipoecoicos”, un halo “grueso incompleto”, un margen (borde) “poco definido”, una “microcalcificación” y como efecto doppler un “patrón de flujo interno”. Estas características permiten clasificar los nódulos según dos categorías: los que son “**sospechosos para malignidad**” y los que son “**benignos**”.

La metodología adoptada para clasificar los nódulos parte de la suposición que los 6 pacientes que tienen ganglios linfáticos sospechosos (casos # 8, 10, 30, 31, 32 y 35) tienen también nódulos “sospechosos”, ellos son considerados como “*nódulos de referencia*” es decir nódulos que generan la clasificación de los demás nódulos (hipótesis de trabajo).

La tabla más abajo cruza los *nódulos de referencia* con las características US de los nódulos con más probabilidad de malignidad que de benignidad.

Tabla de frecuencia de las 5 características US relacionadas con malignidad para los 6 pacientes que tienen ganglios linfáticos sospechosos en el HMEADB de junio 2015 a mayo 2017:

Características US de los nódulos más probabilidad de malignidad que de benignidad	Casos #						Frecuencia Total
	8	10	30	31	32	35	
Hipoecoico	*	*		*	*	*	5
Halo grueso incompleto							0
Márgenes (bordes) poco definidos	*		*	*	*	*	5
Microcalcificaciones	*		*				2
Patrón de flujo interno		*	*	*		*	4

El cuadro muestra que las tres características más frecuentes de malignidad en los 6 pacientes que tienen ganglios linfáticos sospechosos son:

- La ecogenicidad de tipo “**Hipoecoico**”, **los Márgenes poco definidos** y un efecto doppler que revela un “**patrón de flujo interno**”. Son estas tres características que tomamos como referencia de los nódulos tiroideos sospechosos en los 3 casos cuyo resultados ecográficos no han sido explicitados por los radiólogos: **serán considerados como “sospechosos” los nódulos que tienen al menos dos de las tres características de referencia y como benignos los demás.**

I- CARACTERÍSTICAS SOCIODEMOGRÁFICAS

Tabla 1: Afectación de pacientes según sexo en el HMEADB de Junio 2015 a Mayo 2017

Sexo	Frecuencia	Porcentaje
Femenino	33	84.6
Masculino	6	15.4
TOTAL	39	100

Fuente: Reportes de US y BAAF y Base de datos de patología

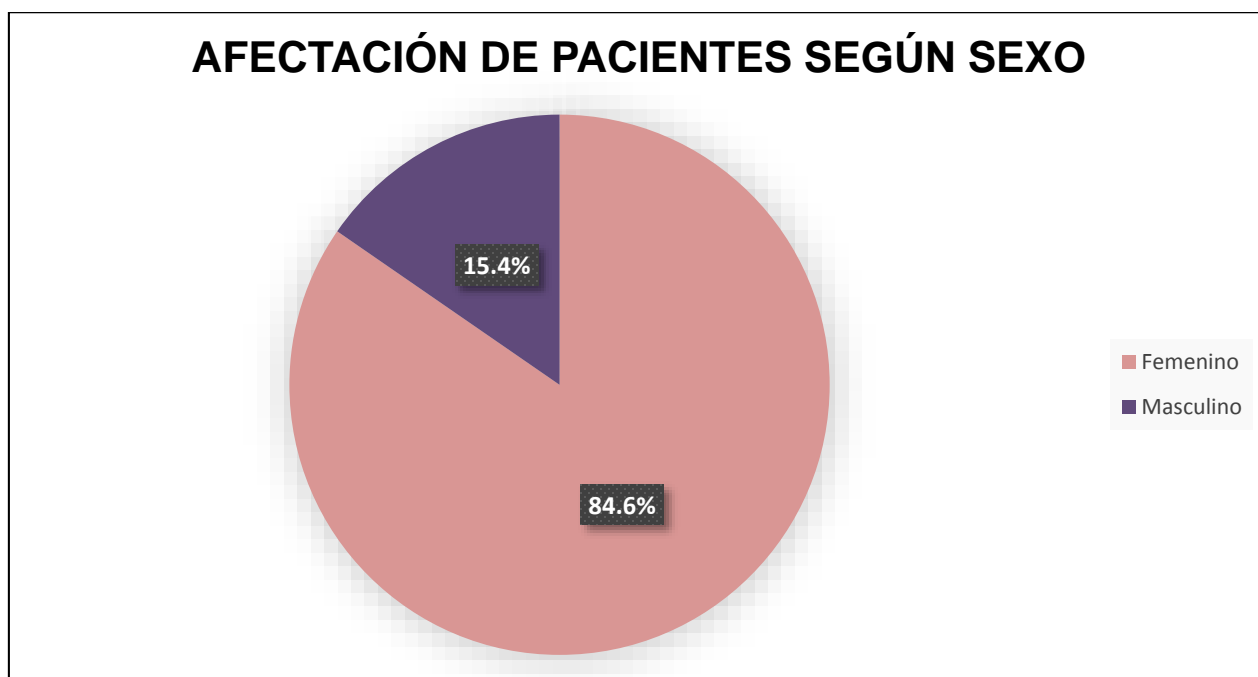


TABLA C-1.

Tabla 2: Distribución de los pacientes según grupo etario en el HMEADB de Junio 2015 a Mayo 2017:

Grupos Etarios	Frecuencia	Porcentaje
20-29	3	7.7
30-39	14	35.9
40-49	12	30.8
50-59	7	17.9
60-69	3	7.7
Total	39	100,0

Fuente: Reportes de US y BAAF y Base de datos de patología

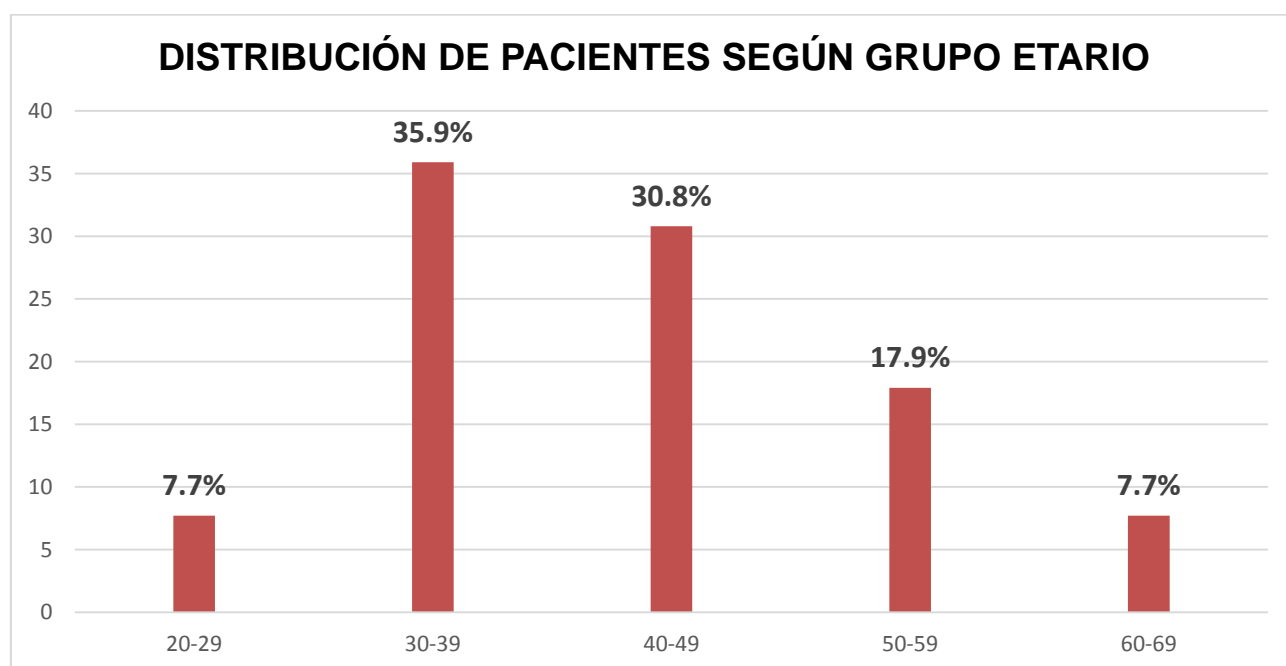


TABLA C-2.

II-DIAGNÓSTICO ECOGRÁFICO DE LOS PACIENTES

Tabla 3: Tamaño de los nódulos tiroideos según reporte de ultrasonido en los pacientes del HMEADB de Junio 2015 a Mayo 2017:

Dimensión de los nódulos	Frecuencia	Porcentaje
<1 cm.	8	20.5
> =1 cm.	31	79.5
Total	39	100,0

Fuente: Reportes de US y BAAF y Base de datos de patología

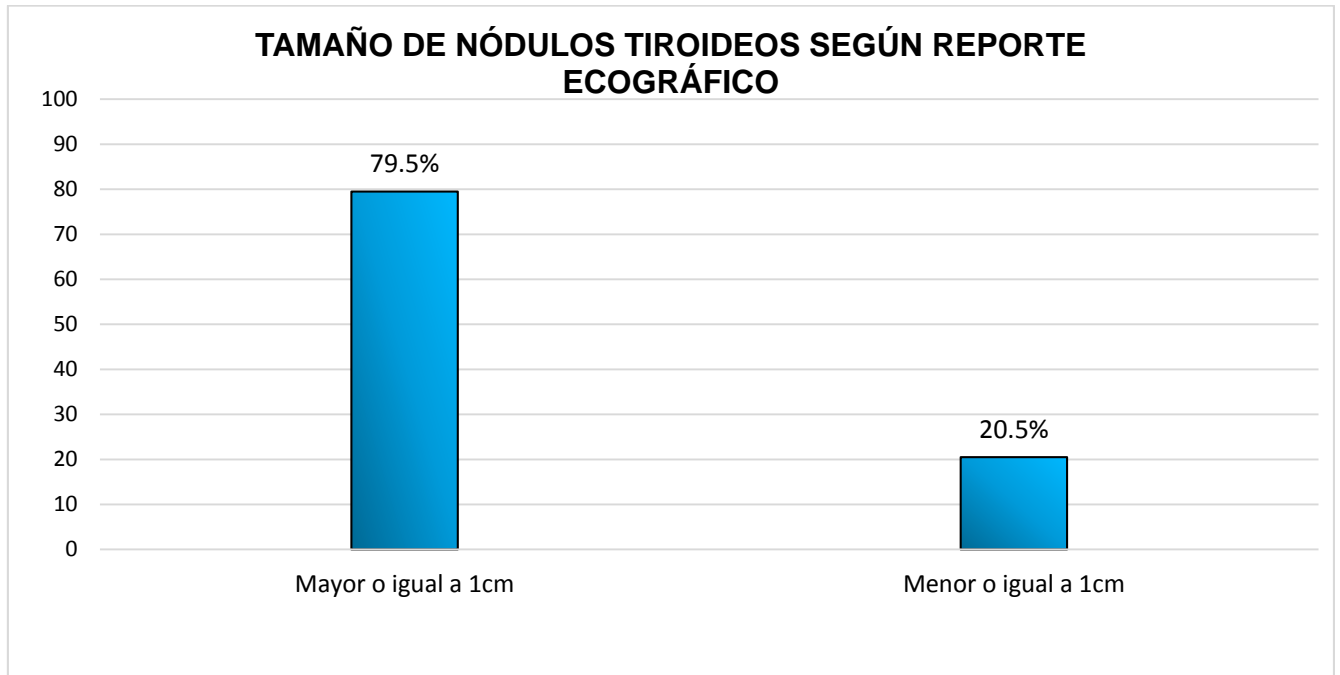


Tabla C-3.

Tabla 4: Distribución de los hallazgos ecográficos del tiroides en el HMEADB de Junio 2015 a Mayo 2017.

Conclusión por U.S.G.	Frecuencia	Porcentaje
Benigno	15	38.5
Sospechoso para malignidad	24	61.5
Total	39	100,0

Fuente: Reportes de US y BAAF y Base de datos de patología

DISTRIBUCIÓN DE LOS HALLAZGOS ECOGRÁFICOS

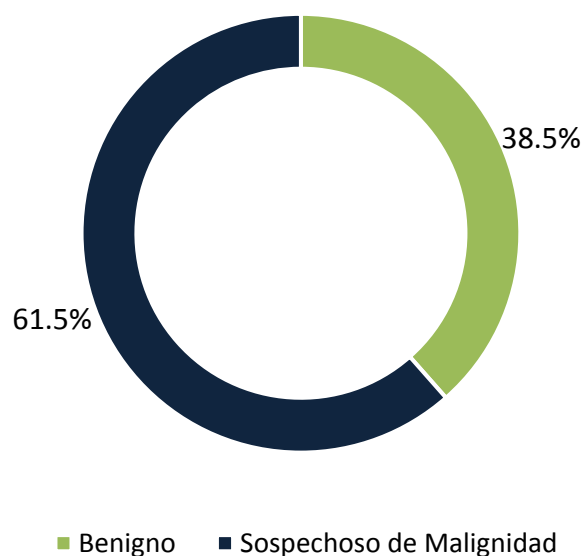


Tabla C-4.

Tabla 5: Número de nódulos según características ecográficas de malignidad o benignidad en el HMEADB de Junio 2015 a Mayo 2017:

Características US relativamente más malignas que benignas	# de nódulos (%)
Hipoecoico	28 (71,8%)
Márgenes (bordes) poco definidos	19 (48.7%)
Microcalcificaciones	9 (23.1%)
Patrón de flujo interno	16 (41%)

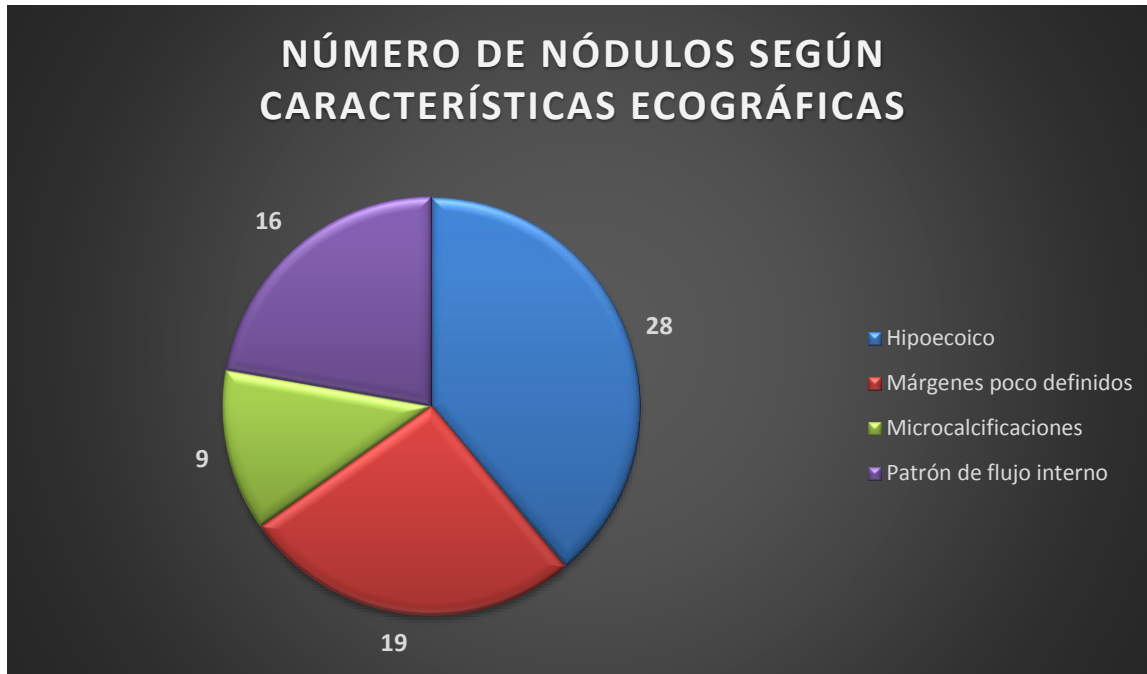


Tabla C-5

III RESULTADOS DE LA BIOPSIA POR ASPIRACIÓN CON AGUJA FINA (BAAF)

Tabla 6: Sitio de aspiración de los nódulos en la glándula tiroides de los pacientes del estudio HMEADB de Junio 2015 a Mayo 2017:

Sitio de aspiración	Frecuencia	Porcentaje
Lóbulo derecho	24	61.5
Lóbulo izquierdo	13	33.3
Istmo	1	2.6
Ambos lóbulos	1	2.6
Total	39	100,0

Fuente: Reportes de US y BAAF y Base de datos de patología

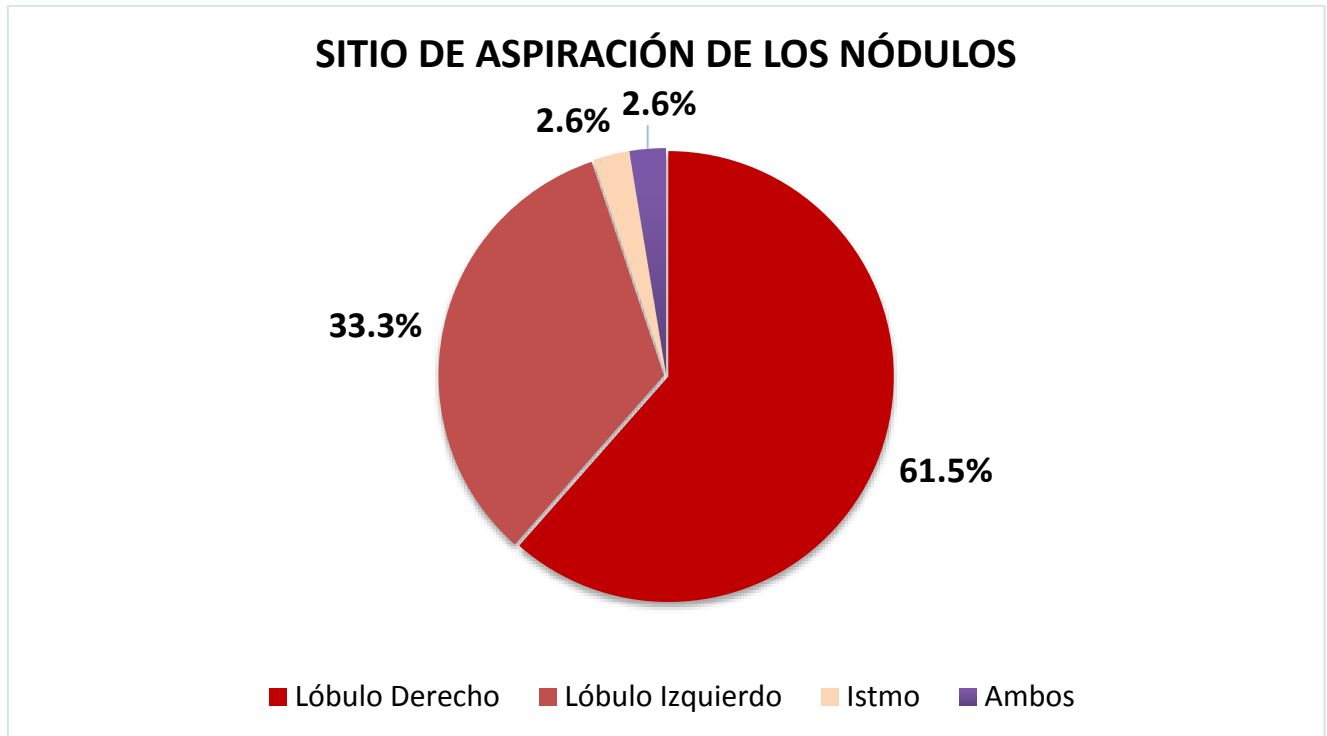


Tabla C-6.

Tabla 7: Diagnósticos de la BAAF de tiroides encontrados en los pacientes del HMEADB de Junio 2015 a Mayo 2017:

Resultados de la BAAF	Frecuencia	Porcentaje
Sospechoso de malignidad	5	12.8
Positivo para malignidad	21	53.8
Negativo para malignidad	13	33.3
Total	39	100,0

Fuente: Reportes de US y BAAF y Base de datos de patología

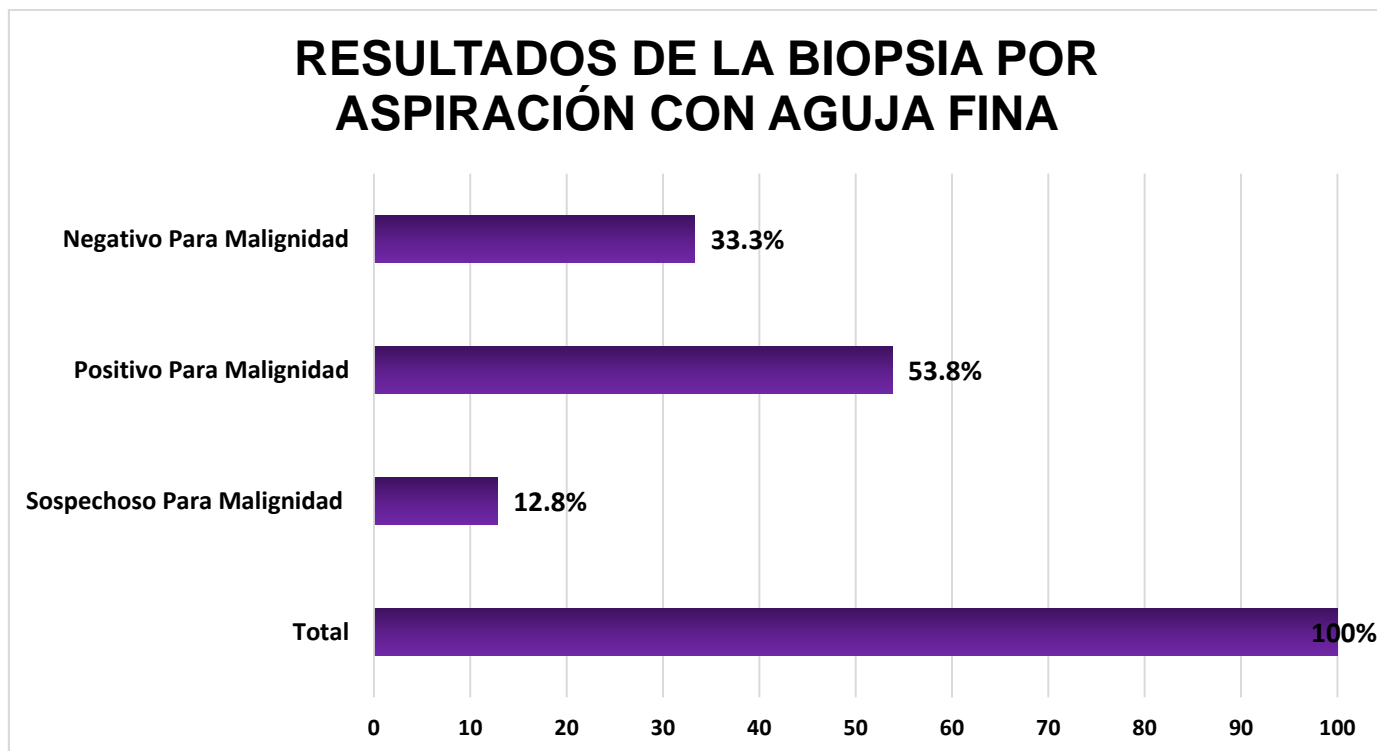


Tabla C-7.

IV DIAGNÓSTICOS HISTOPATOLÓGICOS

Tabla 8: Diagnósticos histopatológicos del tiroides de benignidad y malignidad en el HMEADB de Junio 2015 a Mayo 2017:

Resultados histopatológicos	Frecuencia	Porcentaje
Benigno	11	28.2
Maligno	28	71.8
Total	39	100,0

Fuente: Reportes de US y BAAF y Base de datos de patología

DIAGNÓSTICO HISTOPATOLÓGICO

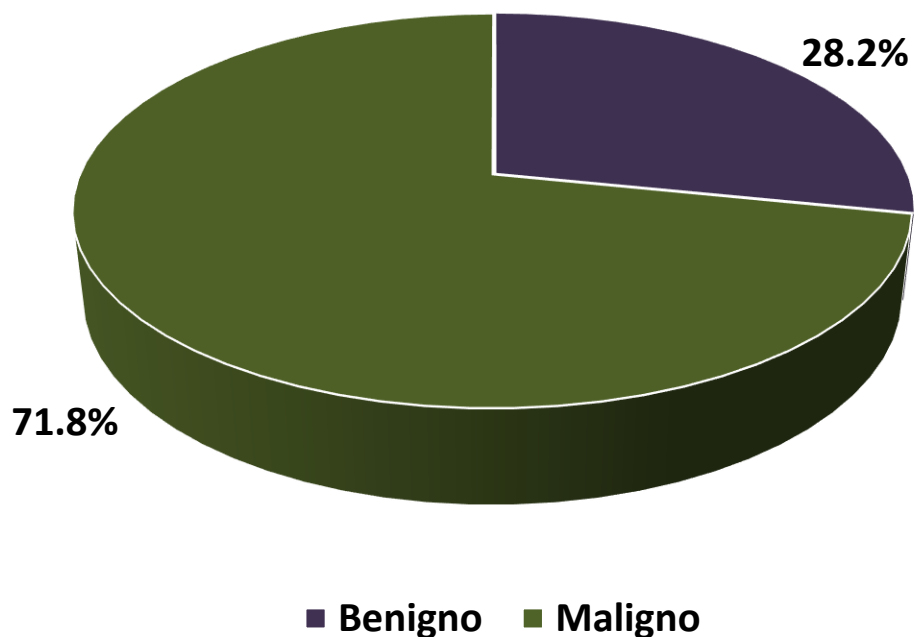


Tabla C-8.

Tabla 9: Distribución según el tipo de patología benigna por estudio histopatológico en el HMEADB de Junio 2015 a Mayo 2017:

HISTOPATOLOGÍA		
DIAGNÓSTICOS	FRECUENCIA	PORCENTAJE
Bocio nodular o multinodular	5	45.5
Hiperplasia nodular	2	18.2
Tiroiditis de Hashimoto	2	18.2
Adenoma folicular	1	9.1
Hiperplasia nodular de células de Húrtle	1	9
TOTAL DIAGNÓSTICOS BENIGNOS	11	100

Fuente: Reportes de US y BAAF y Base de datos de patología

Tabla 10: Distribución según el tipo de patología Maligna por estudio histopatológico en el HMEADB de Junio 2015 a Mayo 2017:

HISTOPATOLOGÍA		
DIAGNÓSTICOS	FRECUENCIA	PORCENTAJE
Ca papilar	27	96.4
Ca folicular	1	3.6
TOTAL DIAGNÓSTICOS MALIGNOS	28	100

Fuente: Reportes de US y BAAF y Base de datos de patología

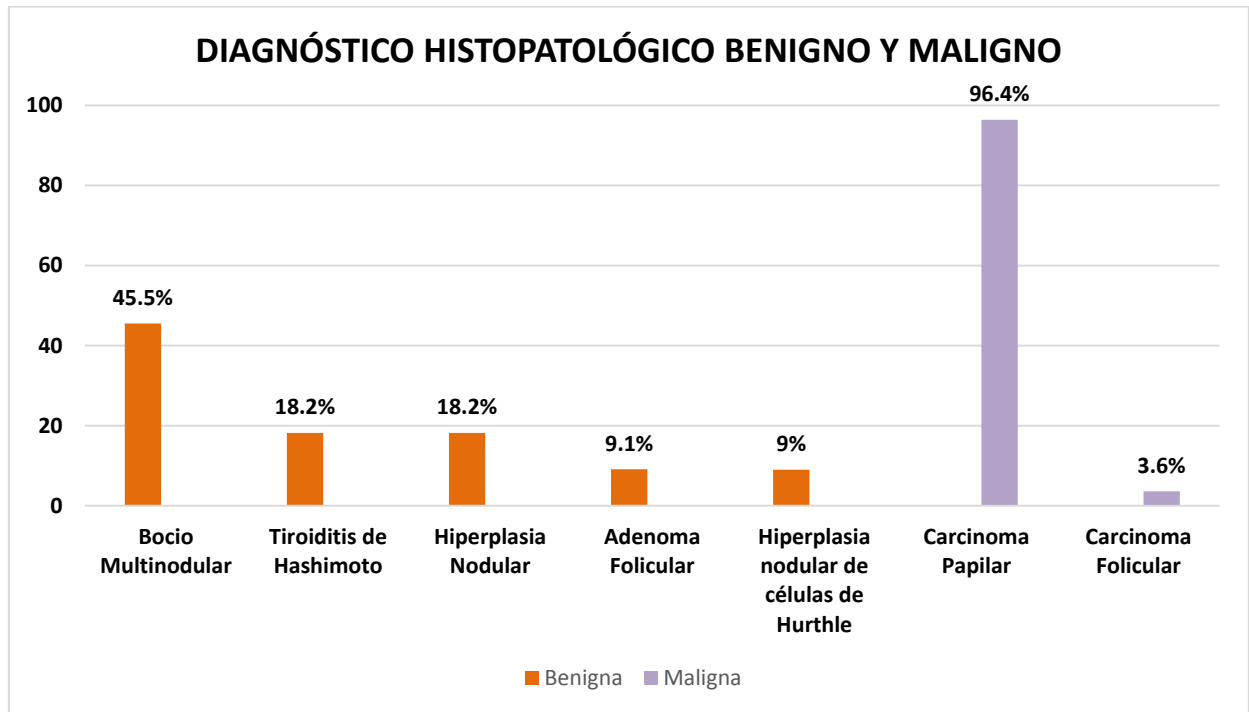


Tabla C-9 y C-10.

V- DETERMINAR LA VALIDEZ DE LOS DIAGNÓSTICOS EMITIDOS POR BIOPSIA POR ASPIRACIÓN DE AGUJA FINA DEL TIROIDES Y ULTRASONIDO.

Validez de una prueba diagnóstica (BAAF o US) se refiere a la exactitud diagnóstica y se obtiene comparando la prueba con el Gold Estándar (Biopsia Histológica) a través de una tabla de contingencia de 2x2, cuyos datos nos sirven para calcular los indicadores de validez que son Sensibilidad, Especificidad y los Valores Predictivos Negativos y los Valores Predictivos Positivos.

A) LA VALIDEZ DE LOS RESULTADOS DEL ULTRASONIDO

Se comparan los resultados obtenidos para los nódulos tiroideos mediante la prueba de ultrasonido respecto a los resultados histológicos (patrón de oro):

- Calculando los **parámetros de validez** de la prueba

1) Los parámetros de validez de la prueba de ultrasonido

Tabla 11: Tabla de contingencia entre los diagnósticos ecográficos e histológicos en el HMEADB de Junio 2015 a Mayo 2017:

Diagnóstico ecográfico	Diagnóstico Histológico		
	Benigno	Maligno	Total
Benigno	VN = 8	FN = 7	15

Sospechoso para malignidad	FP = 3	VP = 21	24
Total	E- = 11	E+ = 28	N = 39

Fuente: Análisis estadístico programa SPSS

Hacer el cálculo de intervalo de confianza a un nivel de 95% de los parámetros "Pa" con la fórmula: $IC(Pa) = Pa \pm (1.96)[Pa*(1-Pa)/39]^{0.5}$

S= 0.75 (21/28 = 75%) Sensibilidad

E= 0.73 (8/11 = 73%) Especificidad

VPP = 0.88 (21/24 = 88%) Valor Predictivo Positivo

VPN = 0.53 (8/15 = 53%) Valor Predictivo Negativo

Tasa de FP = 0.27 (3/11=27%)

Tasa de FN = 0.25 (7/28=25%)

B) LA VALIDEZ DE LOS RESULTADOS DE LA BAAF

Se comparan los resultados obtenidos para los nódulos tiroideos mediante la prueba de biopsia por aspiración de aguja fina respecto a los resultados histológicos (patrón de oro):

- Calculando los **parámetros de validez** de la prueba

2) Los parámetros de validez de la BAAF:

Tabla 12: Tabla de contingencia entre los diagnósticos de la BAAF e histológicos en el HMEADB de Junio 2015 a Mayo 2017:

Diagnóstico de la BAAF	Diagnóstico Histológico		
	Benigno	Maligno	Total
Benigno	VN = 11	FN = 2	13
Maligno	FP = 0	VP = 26	26
Total	E- = 11	E+ = 28	N = 39

Fuente: Análisis estadístico programa SPSS

Hacer el cálculo del Intervalo de confianza a un nivel de 95% de los parámetros (Pa) con la fórmula: $IC(Pa) = Pa \pm (1.96)[Pa*(1-Pa)/39]^{0.5}$

S= 0.93 (=26/28) = 93% Sensibilidad (En relación al paciente)

E= 1.00 (=11/11) = 100% Especificidad (En relación al paciente)

VPP = 1.00 (=26/26) = 100% Valor Predictivo Positivo (En relación a la prueba)

VPN = 0.85 (=11/13) = 85% Valor Predictivo Negativo (En relación a la prueba)

Tasa de FP = 0.00= 0% (= 0/11)

Tasa de FN = 0.07= 7% (=2/28)

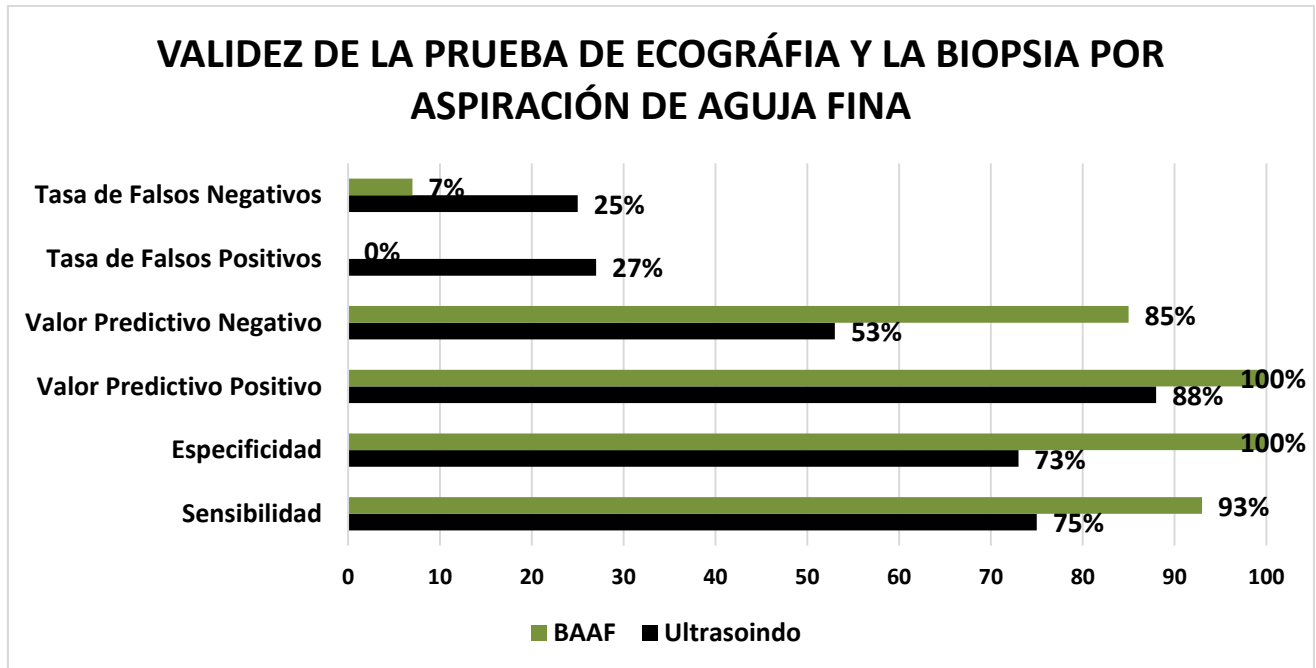


Tabla C-11 y C-12.

VI. ESTABLECER EL GRADO DE ACUERDO ENTRE LOS RESULTADOS DE LA PRUEBA DE ECOGRAFÍA Y LOS RESULTADOS HISTOLÓGICOS

Tabla 13: Test de khi-2 de Pearson entre los diagnósticos ecográficos e histológicos en el HMEADB de Junio 2015 a Mayo 2017:

	Valor	Grado de libertad	Nivel de significancia
Khi-2 de Pearson	7.601	1	0.006
# de observaciones validas	39		

Tabla 14: Concordancia entre los diagnósticos ecográficos e histológicos en el HMEADB de Junio 2015 a Mayo 2017:

	Valor	Nivel de significancia
Índice de Kappa	0.430	0.006
# de observaciones validas	39	

VII. ESTABLECER EL GRADO DE ACUERDO ENTRE LOS RESULTADOS DE LA BIOPSIA POR ASPIRACIÓN DE AGUJA FINA Y LOS RESULTADOS HISTOLÓGICOS

Tabla 15: Test du khi-2 de Pearson entre los diagnósticos de la PAAF y de los de histología en el HMEADB de junio 2015 a mayo 2017

	Valor	Grado de libertad	Nivel de significación (bilateral)
Khi-2 de Pearson	30.643	1	0.000
# de observaciones validas	39		

Tabla 16: Concordancia entre los diagnósticos de la BAAF y los de histología en el HMEADB de Junio 2015 a Mayo 2017:

	Valor	Nivel de significación
Índice de Kappa	0.880	0.000
# de observaciones validas	39	

ANEXO D

Hoja de captura de datos del paciente con nódulo tiroideo:

FECHA: _____ / _____ / 20__

DATOS GENERALES:

Nombre: _____

Cobertura: _____ Teléfono: _____

Edad: _____ años. Género: (F) (M)

Originario: _____ Residente: _____ Años de residencia : _____

ANTECEDENTES:

Familiares con cáncer tiroideo (si) (no)

Familiares con otro tipo de cáncer: (si) (no) ¿Cuál? _____

Familiares con otras patologías tiroideas (si) (no) ¿Cuál? _____

Tabaquismo: (si) (no) Cuantos: _____ / día Tiempo: _____ Suspendido (si) (no) Tiempo: _____

Exposición a radiaciones (si) (no) edad _____ motivo: _____

Comorbilidad: (si) (no) ¿Cuál (es)? _____

Medicamentos: _____

Levotiroxina: (si) (no) Dosis: _____ /día Tiempo: _____

Tiempo de identificación del nódulo: _____ (meses)

SINTOMAS:

Crecimiento rápido: (si) (no) Dolor en el nódulo: (si) (no)

Disnea: (si) (no) Disfagia: (si) (no) Disfonía (si) (no)

EXPLORACION:

Peso _____ Kg. Talla _____ m IMC _____ Kg. /m²

Tamaño del nódulo (escalímetro): _____ cm²

Adenomegalias (si) (no) Fijo (si) (no)

DIAGNOSTICO CLINICO: (SOLITARIO) (MULTINODULAR)

ESTUDIOS:

PFT: T4L: _____ ng/dL TSH: _____ mUI/L Otros: _____

Gamagrama: _____

USG: _____

CITOLOGIAS PREVIAS (expediente-resultado): _____

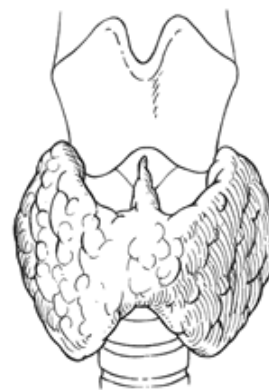CITOLOGIA: FOLIO: _____ **RESULTADO:** _____

BIOPSIO: _____ PATOLOGO: _____

OBSERVACIONES: _____

PLAN: _____

Médico que realizó: _____



Dra. Fatima Gaitan Vallecillo
Internista – endocrinóloga
Alta especialidad en enfermedades tiroideas y obesidad

